

Н.А. Фонсова, В.А. Дубынин

**ФУНКЦИОНАЛЬНАЯ
АНАТОМИЯ
НЕРВНОЙ СИСТЕМЫ**

ЭКЗАМЕН



УДК 611(075.8)
ББК 28.706 Ф77

Фонсова Н.А., Дубынин В.А.

Ф77 Функциональная анатомия нервной системы: Учебное пособие для вузов /
Н.А. Фонсова, В.А. Дубынин. — М.: Издательство «Экзамен», 2004. — 192
с.

ISBN 5-94692-848-1

Настоящее пособие дает базовые сведения об устройстве организма человека, анатомии и физиологии нервной системы. В пособии приводятся наиболее употребительные латинские понятия, дан краткий латинско-русский словарь, глоссарий с основными биологическими терминами.

Для проверки полученных знаний в Приложении помещены тесты.
Для студентов-психологов, педагогов, медиков, биологов.

УДК 611(075.8) ББК 28.706

ISBN 5-94692-848-1

© Фонсова Н.А., Дубынин В.А., 2004 ©
Издательство «ЭКЗАМЕН», 2004

Оглавление

Введение.....	5
Список сокращений	8
1. Строение организма.....	9
1.1. Клетка	9
1.1.1. Клеточные органоиды	12
1.1.2. Обмен веществ в клетке	15
1.2. Ткани животных	17
1.3. Физиологические системы органов	19
1.3.1. Регуляция функций организма	23
2. Нервная ткань	30
2.1. Общие положения.....	30
2.2. Микроскопическое строение нейрона	33
2.3. Отростки нейрона.....	38
2.4. Классификация нейронов.....	42
2.5. Нейроглия.....	45
3. Онтогенез нервной системы	51
4. Вспомогательные аппараты нервной системы.....	57
4.1. Оболочки ЦНС.....	57
4.2. Полости центральной нервной системы	58
4.3. Кровоснабжение мозга	60
5. Общие представления об устройстве и работе нервной системы.....	64
5.1. Части нервной системы.....	64
5.2. Серое и белое вещество нервной системы	66
5.3. Рефлекторный принцип работы нервной системы	68

ВВЕДЕНИЕ

6. Спинной мозг	73
6.1. Общее строение спинного мозга	73
6.2. Рефлекторные дуги спинного мозга.....	77
6.3. Серое вещество спинного мозга.....	81
6.4. Белое вещество спинного мозга.....	83
7. Головной мозг	90
7.1. Общий обзор головного мозга.....	90
7.2. Ствол мозга.....	93
7.2.1. Черепные нервы и их ядра.....	93
7.2.2. Продолговатый мозг	99
7.2.3. Варолиев мост	104
7.2.4. Четвертый мозговой желудочек.....	106
7.2.5. Средний мозг	107
7.2.6. Ретикулярная формация.....	112
7.3. Мозжечок	115
7.3.1. Общее строение	115
7.3.2. Кора мозжечка	120
7.3.3. Белое вещество мозжечка.....	123
7.4. Передний мозг	124
7.4.1. Промежуточный мозг	124
7.4.2. Конечный мозг	136
8. Вегетативная (автономная) нервная система.....	155
9. Лимбическая система	163
Приложение	165
Тесты.....	165
Ответы на тесты.....	174
Глоссарий	175
Список ОСНОВНЫХ терминов, относящихся к анатомии нервной системы (с латинским переводом)	176
Краткий список латинских терминов, относящихся к анатомии нервной системы	184
Рекомендуемая литература	189
Основная.....	189
Дополнительная.....	189

Изучением человека во всем его многообразии занимаются как гуманитарные, так и естественные (в первую очередь, биологические) науки. Соответственно, в случае целого ряда специальностей полноценное образование студентов-гуманитариев требует серьезного знакомства с такими разделами биологии, как анатомия, физиология, генетика. Эта книга - первая в серии учебных пособий по биологическим дисциплинам для небологических факультетов. Такие дисциплины преподаются, как правило, на 1 - 2 курсах и формируют естественнонаучную базу, на которую в дальнейшем опирается образование будущего психолога, педагога и т.п.

То, как устроен наш организм, эволюционно определено выполняемыми им функциями. В связи с этим *анатомия* — наука, которая изучает строение тканей, органов, систем органов, тесно взаимодействует с *физиологией* — наукой о жизнедеятельности целостного организма и отдельных его составляющих (клеток, органов, функциональных систем). Знание функций тех или иных структурных образований позволяет сделать изучение анатомии (в том числе - анатомии нервной системы) более эффективным, использовать полученные знания на практике. Поэтому в представленное пособие включены не только анатомические, но и физиологические сведения, что отражено в названии книги.

Анатомия и физиология нервной системы являются основополагающими предметами прежде всего для будущих специалистов-психологов. Действительно, с функционированием нервной системы связано большинство психических процессов, и мозг является их материальным субстратом. С другой стороны, разнообразные нарушения психики обычно обусловлены патологией именно нервной системы.

Существующие в настоящее время учебники по анатомии нервной

системы рассчитаны главным образом на тех, кто имеет глубокие базовые знания по биологии. Однако в последнее время нам приходится иметь дело с большим количеством студентов-гуманитариев (особенно в случае вечерней и заочной форм обучения), которые относительно давно окончили среднюю школу и утратили далее те биологические знания, которые были в ней получены. В связи с этим восприятие информации, изложенной в классических учебниках по анатомии человека, оказывается затруднено. Наше учебное пособие учитывает проблемы таких студентов. Так, для облегчения понимания представленного материала в первой главе приведены базовые сведения об устройстве организма человека. Составляющая содержание этой главы сводка данных о строении клеток, тканей, систем органов не может являться предметом отдельного глубокого изучения; она представлена лишь в том объеме, который необходим для понимания основного материала учебного пособия. Кроме того, первая глава не снабжена всеми необходимыми рисунками, и студентам предлагается обращаться к иллюстрациям в стандартных школьных учебниках и справочниках по биологии для поступающих в вузы.

Международный язык анатомии — латинский. Каждый анатомический объект имеет латинское наименование, которое приводится в большинстве соответствующих учебников. Тем не менее мы не считаем целесообразным перегружать пособие латынью и в основном тексте приводим лишь наиболее употребительные латинские понятия, широко используемые даже в русской транскрипции. Латинские эквиваленты используемых терминов даны в Приложении. Там же можно найти краткий латинско-русский словарь основных понятий, имеющих отношение к нервной системе. В Приложение входит, кроме того, глоссарий с основными биологическими терминами, употребляемыми в пособии. Для проверки полученных знаний рекомендуется «решить» представленные в Приложении тесты.

К сожалению, формат учебного пособия не позволяет нам привести иллюстративный материал в исчерпывающе полном виде. Поэтому рекомендуем параллельно с «погружением» в представленный текст пособия пользоваться одним из многочисленных атласов нервной системы либо его Internet-эквивалентом.

Усвоение материала пособия позволит вам успешно сдать экзамен по анатомии нервной системы и заложит серьезную основу для изучения таких

дисциплин, как «Физиология нервной системы», «Физиология сенсорных систем», «Нейропсихология», «Психофизиология» и др.

СПИСОК СОКРАЩЕНИЙ

ВНС — вегетативная нервная система
ГМ — головной мозг
ЛС — лимбическая система
НС — нервная система
РФ — ретикулярная формация
СМ — спинной мозг
ЦНС — центральная нервная система

1. Строение организма

Любой живой организм состоит из биологических макромолекул— нуклеиновых кислот, белков, полисахаридов и др. Отдельные молекулы организуются в клетки — элементарные единицы живого. В многоклеточных организмах группы сходных клеток образуют ткани, из тканей формируются органы, а из них системы органов. Последние в своей совокупности создают целостный организм.

Принципы строения и функционирования на всех этих уровнях организации (молекулярном, клеточном, тканевом, системном, организменном) у живых существ разной степени сложности во многом схожи. В этой главе мы рассмотрим общие закономерности устройства клеток, тканей и систем органов.

1.1. Клетка

Клетка — элементарная структурно-функциональная единица живого, обладающая всеми признаками организма: ростом, размножением, обменом веществ, раздражимостью. Изучением строения клетки и принципов ее жизнедеятельности занимается наука цитология. Большинство клеток можно увидеть только при помощи микроскопа (средние по размеру клетки имеют диаметр от 20 до 100 мкм).

Основные принципы построения всех клеток едины. Все многоклеточные организмы и большинство одноклеточных относятся к эукариотам — ядерным, т.е. имеющим клеточное ядро. В группу прокариот— безъядерных— входят главным образом бактерии.

Рассмотрим строение эукариотической клетки. Каждая такая клетка состоит из цитоплазматической мембраны, цитоплазмы и ядра (рис. 1).

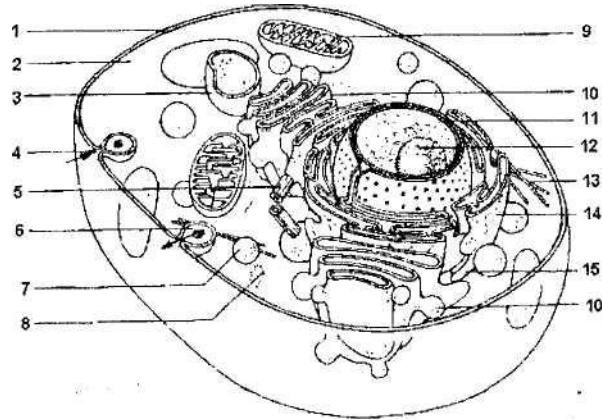


Рис. 1. Строение животной клетки:

1 — цитоплазматическая мембрана; 2 — гиалоплазма; 3 - лизосома;
 4 — эндоцитоз; 5 — центриоль; 6 — экзоцитоз; 7 — секреторная гранула; 8 —
 рибосомы; 9 — митохондрия; 10 - аппарат Гольджи;
 11 — ядро; 12 — ядрышко; 13 — цитоскелет; 14 — шероховатая
 эндоплазматическая сеть; 15 — гладкая эндоплазматическая сеть

Цитоплазматическая (плазматическая) мембрана толщиной 8-12 нм покрывает клетку и отделяет ее от окружающей среды. Эта мембрана построена из двух слоев липидов. Липиды — жироподобные вещества, основным свойством которых является гидрофобность (водонепроницаемость). Основная функция мембраны - барьерная: она не дает содержимому клетки растекаться и препятствует проникновению в клетку опасных для нее веществ. В липиды погружены многочисленные молекулы белков. Одни из них находятся на внешней стороне мембраны, другие на внутренней, а третьи пронизывают мембрану насквозь. Мембранные белки также

выполняют целый ряд важнейших функций. Некоторые белки являются *рецепторами*, с помощью которых клетка ощущает различные воздействия на свою поверхность. Другие белки образуют *каналы*, по которым осуществляется транспорт различных ионов в клетку и из нее. Третьи белки являются *ферментами*, обеспечивающими процессы жизнедеятельности в клетке. Пищевые частицы пройти через мембрану не могут; они проникают в клетку путем фагоцитоза (твердые частицы) или пиноцитоза (жидкие

частицы). Общее название фаго- и пиноцитоза — *эндоцитоз*. Существует и обратный эндоцитозу процесс — *экзоцитоз*. В ходе экзоцитоза вещества, синтезированные в клетке (например, гормоны), упаковываются в мембранные пузырьки. Эти пузырьки затем подходят к клеточной мембране, встраиваются в нее и выбрасывают свое содержимое из клетки в межклеточную среду. Таким же образом клетка может избавляться от ненужных ей отходов обмена веществ.

Находящаяся под мембраной **цитоплазма** содержит гиалоплазму, органоиды и включения. *Гиалоплазма* (цитозоль) — это основное полужидкое вещество (матрикс) цитоплазмы, объединяющее все клеточные структуры и обеспечивающее их взаимодействие. Здесь протекает и ряд биохимических процессов (гликолиз, синтез некоторых белков и др.). *Органоиды* — постоянно присутствующие в клетке структуры, выполняющие определенные функции. Органоиды делятся на мембранные (они отграничены от гиалоплазмы мембранами, сходными по строению с цитоплазматической) и немембранные (не имеющие мембраны). К первым относятся ядро, эндоплазматическая сеть, аппарат Гольджи, лизосомы, митохондрии, ко вторым — рибосомы, клеточный центр, цитоскелет. *Включения* — непостоянные компоненты клетки, возникающие и исчезающие в зависимости от уровня обмена веществ, например гранулы полисахаридов или капельки жира.

1.1.1. Клеточные органоиды

Ядро — важнейшая структура в клетках эукариот. Оно осуществляет хранение, реализацию и передачу наследственной информации. Носителем этой информации является ДНК (дезоксирибонуклеиновая кислота), большая часть которой сосредоточена в ядре. ДНК в ядре связана с белками, это соединение называется хроматином. Благодаря такому соединению ДНК принимает более компактную форму (в растянутом виде ее длина у человека может достигать 5 см).

В ДНК закодировано строение всех белков организма. Белки, в свою очередь, играют ведущую роль в обменных процессах. Участок ДНК, хранящий информацию о строении одного белка, имеет название *ген*. Когда в процессе обмена веществ возникает необходимость в каком-либо белке, соответствующий ген активируется и в клетке начинается синтез этого белка. Нарушения в строении ДНК (мутации) могут приводить к тяжелым, а иногда и летальным, последствиям.

Для синтеза белка, который происходит в цитоплазме на рибосомах, необходимы молекулы РНК (рибонуклеиновой кислоты). Они образуются в ядре в ходе процесса, представляющего собой транскрипцию (копирование) участков ДНК. Существуют три вида РНК— информационная (иРНК), транспортная (тРНК) и рибосомальная (рРНК). иРНК и тРНК непосредственно участвуют в синтезе белка: иРНК являются «копиями» генов, тРНК осуществляют перенос мономеров белков (аминокислот) к рибосомам. рРНК вместе с белками входят в состав рибосом. Место сборки рибосом (ядрышко) находится в ядре. В одной клетке может функционировать от одного до семи ядрышек.

Передача наследственной информации происходит во время деления клетки. Перед этим ДНК удваивается, и в каждую дочернюю клетку переходит одинаковое количество идентичной по составу ДНК. Перед делением клетки ДНК спирализуется (плотно скручивается и укорачивается), образуя *хромосомы*.

Для каждого биологического вида характерен совершенно определенный набор хромосом.

Ядро отделено от цитоплазмы оболочкой, состоящей из двух мембран. Наружная мембрана в некоторых участках переходит в каналы

эндоплазматической сети. В ядерной оболочке имеется множество пор, по которым из ядра в цитоплазму выходят молекулы РНК, а в ядро из цитоплазмы проникают ферменты, молекулы АТФ, неорганических ионов и т.д.

Эндоплазматическая сеть (ЭПС), или эндоплазматический ретикулум (ЭПР), представляет собой систему трубочек и полостей, пронизывающих всю цитоплазму клетки. Различают *гладкую* (агранулярную) и *шероховатую* (гранулярную) ЭПС. На шероховатой ЭПС расположено множество рибосом. Здесь синтезируется большинство белков. На поверхности гладкой ЭПС идет синтез углеводов и липидов. Внутри ее полостей накапливаются ионы кальция — важные регуляторы всех функций клеток и целого организма. Вещества, синтезированные на мембранах ЭПС, переносятся внутрь трубочек ретикулума и по ним транспортируются к местам хранения или использования в биохимических реакциях.

Аппарат (комплекс) Гольджи — это система цистерн, в которых накапливаются вещества, синтезированные клеткой. Здесь же эти вещества претерпевают дальнейшие биохимические превращения, упаковываются в мембранные пузырьки и переносятся в те места цитоплазмы, где они необходимы, или же транспортируются к клеточной мембране и путем экзоцитоза выводятся за пределы клетки.

Лизосомы — это маленькие мембранные пузырьки, содержащие до 50 разных видов пищеварительных ферментов, способных расщеплять белки, углеводы, липиды, нуклеиновые кислоты. Формируются лизосомы в комплексе Гольджи, где модифицируются и накапливаются пищеварительные ферменты. Лизосомы и их ферменты используются клеткой также в тех случаях, когда необходимо заменить поврежденные участки клетки. При этом поврежденный участок окружается со всех сторон мембраной, а затем с этой мембраной сливается лизосома. Таким образом, ферменты проникают внутрь изолированного участка и разрушают его, чтобы на его месте мог быть построен новый. Этот процесс получил название *аутофагии*.

Митохондрии — это органоиды клетки, участвующие в процессе клеточного дыхания и запасующие для клетки энергию (см. далее). Количество митохондрий в клетке варьирует от единиц (сперматозоиды, некоторые водоросли и простейшие) до тысяч. Особенно много

митохондрий в тех клетках, которые нуждаются в больших количествах энергии (клетки печени, мышечные клетки).

Митохондрии (и пластиды растений) в отличие от других органоидов клетки имеют собственную генетическую систему, обеспечивающую их самовоспроизводство. В митохондриях имеется собственная ДНК, РНК и особые рибосомы. Если клетке предстоит деление или она интенсивно расходует энергию, митохондрии начинают делиться и их число возрастает. Если же потребность в энергии снижена, то число митохондрий в клетках заметно уменьшается.

Рибосомы — очень мелкие органоиды, необходимые для синтеза белка. В клетке их насчитывается несколько миллионов. Рибосомы состоят из белка и рРНК, формируются в ядре в области ядрышка и через ядерные поры выходят в цитоплазму. Рибосомы могут находиться в цитоплазме во взвешенном состоянии, но чаще они располагаются группами на поверхности эндоплазматической сети.

У всех эукариот в цитоплазме имеется сложная опорная система — цитоскелет. Он состоит в основном из микротрубочек и микрофиламентов.

Микротрубочки пронизывают всю цитоплазму и представляют собой полые трубки диаметром 20 - 30 нм. Их стенки образованы спирально закрученными нитями, построенными из белка тубулина. Микротрубочки прочны и образуют опорную основу цитоскелета. Кроме механической, микротрубочки выполняют транспортную функцию, участвуя в переносе по цитоплазме различных веществ. Микрофиламенты — белковые нити диаметром около 4 нм. Их основа — белок актин. Микрофиламенты располагаются вблизи от плазматической мембраны и способны менять ее форму, что очень важно для процессов фагоцитоза и пиноцитоза.

Клеточный центр (центросома) расположен в цитоплазме вблизи от ядра. Он образован двумя *центриолями* — цилиндрами, расположенными перпендикулярно друг к другу и состоящими из микротрубочек, и расходящимися от центриолей микротрубочками. Клеточный центр играет важную роль в делении клетки.

1.1.2. Обмен веществ в клетке

В любой живой клетке постоянно происходят сложнейшие химические

и физические реакции. Они необходимы для того, чтобы обеспечить постоянство внутренней среды как в самой клетке, так и в многоклеточном организме, находящемся под воздействием меняющихся внешних факторов. Поддержание постоянства внутренней среды биологических систем получило название **гомеостаза**. Если гомеостаз не может быть достигнут, то клетки и организм в целом повреждаются или даже гибнут. Для поддержания гомеостаза клетка осуществляет сложные и многообразные реакции синтеза и расщепления веществ, а также реакции превращения энергии. Так, получаемые извне белки, жиры, углеводы, витамины и микроэлементы используются клетками для образования необходимых им химических соединений и клеточных структур. Вся совокупность реакций биосинтеза веществ и их последующей сборки в более крупные структуры называется ассимиляцией, или анаболизмом, или пластическим обменом. Примером такого рода процессов может служить образование белка.

Наряду с процессами биосинтеза в клетках (главным образом в процессе клеточного дыхания) постоянно происходят реакции распада запасенных или полученных извне органических соединений. При участии ферментов такие соединения расщепляются на более простые вещества. При этом выделяется энергия, часть которой запасается в химических связях молекулы АТФ (аденозинтрифосфорной кислоты). Энергия в форме АТФ доступна для использования всеми структурами клетки. С целью синтеза АТФ чаще всего расщепляется глюкоза, которая хранится в животной клетке в виде полисахарида гликогена. Процесс расщепления идет в

два этапа:

1) гликолиз — анаэробное (бескислородное) дыхание; проходит в гиалоплазме и приносит клетке небольшое количество энергии. При этом глюкоза расщепляется до молочной или пировиноградной кислоты;

2) аэробное дыхание, в ходе которого запасается в 18 раз больше энергии, чем во время гликолиза; осуществляется в митохондриях. В результате образуется CO_2 и H_2O .

Совокупность реакций распада веществ, сопровождающихся запасанием энергии, называется диссимиляцией, или катаболизмом, или энергетическим обменом.

Реакции ассимиляции и диссимиляции — это две стороны единого процесса обмена веществ и энергии в клетке, который называется

метаболизмом. Ассимиляция и диссимиляция строго сбалансированы и скоординированы, и нарушение этого баланса приводит к развитию каких-либо заболеваний как отдельных клеток, так и целого организма.

Реакции метаболизма в живой клетке протекают очень быстро. Это обусловливается участием в них ферментов. Ферменты — это вещества белковой природы. Каждый фермент может избирательно регулировать ту или иную химическую реакцию, протекающую в клетке. Будучи биологическими катализаторами, ферменты могут увеличивать скорости реакций в миллионы раз, но сами в этих реакциях не изменяются. Активность ферментов очень высока, и для обеспечения нормальной скорости метаболических процессов требуется малое количество молекул ферментов. Но поскольку ферменты действуют избирательно, клетке необходимо очень много видов ферментов.

1.2. Ткани животных

В многоклеточном организме клетки объединяются в ткани. Ткань — эволюционно сложившаяся система клеток и межклеточного вещества, объединенная общим происхождением, сходным строением и специализирующаяся на выполнении определенных функций в организме. Выделяют четыре основные группы животных тканей: эпителиальные, соединительные, мышечные и нервную.

Эпителиальные ткани (эпителий) — слой или слои клеток, из которых состоят покровы тела, слизистые оболочки всех внутренних органов и полостей, а также большинство желез. Клетки эпителия плотно прилегают друг к другу. В эпителии очень мало межклеточного вещества, он не имеет сосудов и обладает высокой способностью к регенерации. Клетки желез специализируются на синтезе веществ, подлежащих секреции.

Эпителиальные ткани выполняют защитную (кожный эпителий), трофическую (кишечный), выделительную (почечный), секреторную (железистый), обменную (дыхательный) функции.

Соединительные ткани — обширная группа тканей, образующих скелет, внутренние органы, подкожную жировую клетчатку, кровь, лимфу. Межклеточное вещество в этих тканях хорошо развито. В нем обычно расположены белковые волокна (коллагеновые, эластические,

ретикулярные). Соединительные ткани обладают высокой способностью к регенерации. Различают следующие виды соединительных тканей: хрящевую, костную, жидкую (кровь, лимфа), жировую, рыхлую волокнистую (заполняет пространства между органами), плотную волокнистую (образует связки, сухожилия, твердую мозговую оболочку и т.п.).

Соединительные ткани выполняют трофическую, защитную, опорную, транспортную, кроветворную, запасающую (жировая), терморегуляторную и др. функции.

Мышечные ткани — группа тканей, которые входят в состав опорно-двигательного аппарата, стенок внутренних органов, кровеносных и лимфатических сосудов. Мышечные ткани обладают свойствами возбудимости и сократимости.

Образующие их клетки (миоциты) имеют вытянутую форму и способны сокращаться благодаря наличию в цитоплазме миофиламентов — длинных продольных нитей сократительных белков актина и миозина. При сокращении мышечной клетки нити актина и миозина скользят друг относительно друга. Этот процесс происходит в присутствии ионов Ca^{2+} и требует затрат энергии АТФ.

Различают три вида мышечных тканей:

- а) *гладкая мышечная ткань* образована мелкими (диаметр 2-10 мкм, длина — 50-400 мкм) веретеновидными миоцитами, которые имеют одно ядро и проходящие по всей длине миофиламенты; эта ткань образует стенки внутренних органов, сосудов и иннервируется вегетативной нервной системой;
- б) *поперечно-полосатая сердечная мышечная ткань (миокард)* образована клетками (кардиомиоцитами), которые имеют множество крупных митохондрий, 1 - 2 ядра, расположенных в центре и окруженных миофибриллами; эта ткань также иннервируется вегетативной нервной системой;
- в) *поперечно-полосатая скелетная мышечная ткань* образована многоядерными клетками длиной до 10 - 12 см (мышечные волокна), содержащими большое количество митохондрий; миофиламенты этой ткани чередуются в определенном порядке, образуя светлые и темные поперечные полосы; скелетная ткань образует скелетные

(прикрепленные к костям скелета) мышцы, мышцы языка, глотки, верхнего отдела пищевода, диафрагму, мимические мышцы и иннервируется соматической НС.

Гладкую и сердечную мышечные ткани называют непроизвольными, так как человек не может по собственной воле без специальной тренировки управлять работой этих мышц. Скелетная мускулатура, наоборот, произвольная, поскольку возможно ее сознательное сокращение или расслабление.

Основные функции мышечной ткани — двигательная и защитная.

Нервная ткань является основной тканью нервной системы. В ее состав входят клетки двух типов: собственно нервные (нейроны) и вспомогательные нейроглиальные (нейроглия).

Подробно строение нервной ткани будет рассмотрено в главе 2.

1.3. Физиологические системы органов

Орган — это обособленная часть организма, имеющая определенную форму, строение, расположение и выполняющая определенные специфические функции. Орган образован системой тканей, в которой преобладает одна (две) из них. Группы органов, связанных друг с другом анатомически, имеющих общий план строения, единство происхождения и выполняющих определенную физиологическую функцию, образуют *систему органов*.

В организме человека обычно выделяют следующие системы органов: нервную, эндокринную, опорно-двигательную, кровеносную (сердечно-сосудистую), дыхательную, пищеварительную, выделительную, покровную, половую. Иногда из сердечно-сосудистой системы отдельно выделяют лимфатическую систему.

Опорно-двигательная система. Состоит из пассивной части (скелета) и активной части (мышц). Кроме опорной и двигательной, эта система выполняет защитную функцию (защищает от внешних механических воздействий ЦНС и внутренние органы) и кроветворную функцию (орган кроветворения — красный костный мозг).

Кровеносная система состоит из сердца и сосудов. Функция этой системы — обеспечение движения крови по сосудам. Это осуществляется, в

первую очередь, за счет сокращений сердца.

Сосуды, по которым кровь течет от сердца, называются артериями, а по которым кровь течет к сердцу — венами. Из сердца выходят крупные артерии, они делятся на все более мелкие и переходят в капилляры, а те, в свою очередь, переходят в мелкие вены, объединяющиеся во все более крупные, которые впадают в сердце.

Кровь (жидкая соединительная ткань) выполняет транспортную и защитную функции. Транспортная функция заключается в том, что кровь, во-первых, переносит к тканям кислород, питательные вещества, биологически активные вещества, различные ионы и т.д. и, во-вторых, уносит от тканей отходы обмена веществ, например углекислый газ. Защитная функция состоит, во-первых, в обеспечении иммунитета (борьбы с чужеродными веществами, попадающими в организм, а также бактериями, вирусами и т.п.) и, во-вторых, в обеспечении свертывания крови, благодаря чему прекращается кровотечение при травмах сосудов.

Лимфатическая система, состоящая из лимфатических сосудов и лимфатических узлов, обеспечивает движение лимфы. В отличие от кровеносной лимфатическая система начинается мелкими замкнутыми капиллярами, которые собираются во все более крупные. Два самых крупных лимфатических протока впадают в вены кровеносной системы. Лимфа так же, как и кровь, принимает участие в создании иммунитета. Кроме того, главным образом через лимфу происходит отток тканевой жидкости.

Кровь, лимфа и тканевая жидкость образуют внутреннюю среду организма, основное свойство которой состоит в поддержании постоянства собственных физико-химических особенностей (гомеостаза). Тканевая (межклеточная) жидкость выделяется главным образом из крови, затем попадает в лимфатическую систему, а из нее снова в кровь.

Дыхательная система. Состоит из дыхательных путей (носовая полость, носоглотка, гортань, трахея, бронхи) и легких. Основная функция — доставка кислорода в кровеносную систему и удаление из организма углекислого газа. Кровью кислород переносится к тканям, где участвует в клеточном дыхании (см. ранее). Таким образом, дыхательная система необходима для того, чтобы в клетках могла выделяться и запасаться

энергия.

Пищеварительная система. Состоит из ротовой полости, глотки, пищевода, желудка и кишечника, а также пищеварительных желез (слюнных, кишечных, поджелудочной, печени). Основные функции — механическая и химическая переработка пищи, всасывание продуктов ее переваривания в кровь и лимфу, удаление из организма непереваренных остатков.

Питательные вещества (жиры, белки, углеводы) необходимы для синтеза органических молекул при росте и обновлении организма, а также для получения энергии в процессе клеточного дыхания. Однако эти вещества обычно представляют собой очень крупные молекулы, которые не могут проникнуть через стенки кишечника в кровь. Поэтому в процессе пищеварения при помощи ферментов крупные молекулы расщепляются на более мелкие, которые и попадают в кровь и лимфу. Далее они переносятся в ткани и используются в процессах ассимиляции и диссимиляции. Кроме жиров, белков и углеводов, с пищей в организм попадают витамины и минеральные вещества. Витамины — это органические соединения различной химической природы, не синтезирующиеся в организме, но необходимые для выполнения целого ряда важнейших функций. Витамины обладают высокой биологической активностью, поэтому нужны в очень небольших количествах.

Выделительная система. В процессе метаболизма в организме образуется ряд отходов обмена веществ (уже ненужных и даже вредных соединений). Все они удаляются из организма через различные системы органов. Через дыхательную систему удаляется углекислый газ, из кишечника выделяются непереваренные остатки пищи, через потовые железы в коже вместе с водой удаляются конечные продукты белкового обмена (мочевина, мочевая кислота, аммиак).

В узком смысле под выделительной системой имеются в виду почки и связанные с ними органы (мочеточники, мочевой пузырь, мочеиспускательный канал). В почках образуется моча, представляющая собой водный раствор различных солей, конечных продуктов белкового обмена, чужеродных веществ, гормонов, витаминов. Все эти вещества почечный эпителий извлекает из крови, движущейся по кровеносным сосудам, густо пронизывающим почки.

Покровная система представлена кожным покровом. Функции кожи очень многочисленны. Она защищает организм от вредных воздействий среды, принимает участие в терморегуляции, выделяет конечные продукты обмена веществ и воду. Помимо этого в коже находится множество чувствительных образований — рецепторов, воспринимающих тактильные, температурные и болевые раздражения.

Половая система обеспечивает репродукцию организма. В половых железах созревают яйцеклетки (в яичниках) и сперматозоиды (в семенниках). Половые железы являются также железами внутренней секреции, в которых синтезируются половые гормоны.

Нервная и эндокринная системы осуществляют управляющие функции, т.е. стоят над всеми остальными системами организма. При этом нервная система обеспечивает связь с внешней средой, регуляцию и координацию деятельности внутренних органов. Высшие отделы центральной нервной системы (ЦНС) являются анатомической основой для реализации наиболее сложных психических функций. Эндокринная система осуществляет гуморальную (с помощью гормонов) регуляцию функций организма.

1.3.1. Регуляция функций организма

Существование целостного организма возможно, с одной стороны, при условии поддержания гомеостаза, с другой — за счет непрерывного взаимодействия с внешней средой, приспособления к ее изменениям. Течение физиологических процессов, обеспечивающих эти функции, регулируется двумя способами — гуморальным и нервным.

Гуморальная регуляция осуществляется через жидкие среды организма (кровь, лимфу, тканевую жидкость) с помощью биологически активных веществ, выделяемых клетками тех или иных органов. Важнейшую роль среди этих веществ играют *гормоны* — продукты желез внутренней секреции, составляющих эндокринную систему. Для гуморальной регуляции характерен ряд специфических черт. Во-первых, ее эффекты развиваются относительно медленно (минуты и часы), так как необходимо время для достижения гормонами органа-мишени. Во-вторых, она обладает длительным действием. В-третьих, биологически активные вещества

воздействуют на все чувствительные к ним органы и ткани, к которым они доставляются кровью (или лимфой).

Нервная регуляция осуществляется нервной системой путем непосредственной иннервации органов и тканей. Под иннервацией понимается снабжение нервными волокнами какого-либо органа или ткани, что обеспечивает их связь с центральной нервной системой. Поэтому первой отличительной чертой нервной регуляции является воздействие на конкретные органы-мишени. Следующая особенность — быстрая (секунды и доли секунды) реализация эффекта, что обеспечивается высокой скоростью проведения нервных импульсов. Третья отличительная черта — кратковременное действие. Строению и функциям нервной системы будут посвящены все следующие главы пособия.

Обе регуляторные системы тесно связаны между собой. С одной стороны, деятельность нервной системы находится под влиянием переносимых кровью веществ, с другой — синтез гормонов и секреция их в кровь контролируется нервной системой. Таким образом, в организме существует единая *нейрогуморальная регуляция* физиологических функций.

Эндокринная система состоит из желез внутренней секреции. Железами называются органы животных и человека, вырабатывающие и выделяющие специфические вещества (секреты), необходимые для реализации некоторых функций организма. Процесс выработки и выделения секрета называется секрецией. Все железы делятся на железы внешней секреции (экзокринные) и внутренней секреции (эндокринные).

Железы внешней секреции выделяют свой секрет наружу или в какие-либо полости через выводные протоки. Это, например, слюнные железы, потовые железы, молочные железы, печень и т.п. *Железы внутренней секреции* не имеют выводных протоков и выделяют свой секрет непосредственно в кровь. Существуют также *железы смешанной секреции*, выделяющие несколько секретов: одни — непосредственно в кровь, другие через выводной проток в полость организма. Такими железами являются поджелудочная железа и половые железы.

Секреты желез внутренней секреции называются гормонами. *Гормон* — биологически активное вещество, вырабатываемое железами внутренней секреции и влияющее на физиологические процессы. Это вещества

различных классов (аминокислоты и их производные, пептиды, белки, стероиды и др.), которые обычно синтезируются и выделяются специализированными железами, состоящими в основном из секреторных клеток. Однако в состав ряда органов, не являющихся железами внутренней секреции (почки, желудочно-кишечный тракт, сердце и др.), входят отдельные секреторные клетки, синтезирующие гормоны, которые получили название *тканевые гормоны*.

Рассмотрим вкратце основные железы внутренней секреции и их гормоны.

I. Гипофиз. Гипофиз является частью промежуточного мозга и функционирует как высшая железа внутренней секреции, так как гормоны гипофиза регулируют работу ряда других желез. В гипофизе выделяют три доли, различающиеся своим происхождением и вырабатываемыми ими гормонами - переднюю (аденогипофиз), промежуточную и заднюю (нейрогипофиз).

Гормоны аденогипофиза

1. Соматотропный гормон (гормон роста) стимулирует рост организма. При его недостатке у детей развивается гипофизарная карликовость (при ней сохраняются нормальные пропорции тела), при избытке — гипофизарный гигантизм
2. Тиреотропный гормон стимулирует рост и развитие щитовидной железы, регулирует выработку и выделение ее гормонов.
3. Адренокортикотропный гормон стимулирует деятельность коры надпочечников. Его секреция усиливается при воздействии стрессогенных стимулов — сильных раздражителей, вызывающих в организме стресс (реакцию напряжения). Поэтому адренокортикотропный гормон часто называют гормоном стресса.
4. Гонадотропные гормоны (лютеинизирующий и фолликулостимулирующий) управляют деятельностью половых желез. Они усиливают образование мужских и женских половых гормонов в семенниках и яичниках, стимулируют рост семенников, рост фолликулов.
5. Пролактин стимулирует выработку молока у кормящих матерей и участвует в организации деятельности половых желез.

В *промежуточной доле* гипофиза вырабатывается

меланоцитостимулирующий гормон. Его избыток усиливает пигментацию кожи, и она заметно темнеет (меланоциты — клетки, содержащие пигмент меланин, придающий тканям окраску).

Гормоны нейрогипофиза

1. Антидиуретический гормон, или вазопрессин, способствует уменьшению объема мочи (диурез — мочеотделение). Антидиуретический гормон принимает важнейшее участие в регуляции постоянства внутренней среды организма.
2. Окситоцин стимулирует сокращение гладкой мускулатуры матки в период родов.

II. Щитовидная железа расположена в шее впереди верхних хрящей трахеи и на боковых стенках гортани. Гормоны этой железы (тироксин и трийодтиронин) усиливают обмен веществ в организме и оказывают стимулирующее действие на ЦНС. Наиболее выражено влияние этих гормонов на энергетический обмен — они активируют клеточное дыхание, вызывая окисление углеводов и жиров. Они также увеличивают синтез белка и стимулируют общий рост тела. При повышенной функции щитовидной железы развивается базедова болезнь (гипертиреоз).

III. Поджелудочная железа — железа смешанной секреции. Ее эндокринная часть синтезирует гормоны, регулирующие углеводный обмен, — инсулин и глюкагон. Выделение инсулина в кровь приводит к тому, что глюкоза — основной источник получения энергии в организме — свободно переходит из плазмы крови в ткани, а ее избыток откладывается в печени и мышцах в виде полимера гликогена (животного крахмала). Глюкагон необходим для образования глюкозы из гликогена при нехватке ее в плазме крови, т.е. является функциональным антагонистом инсулина. Инсулин и глюкагон, оказывая противоположное действие на обмен углеводов, обеспечивают точное регулирование потребления организмом глюкозы. Они же обеспечивают относительное постоянство концентрации глюкозы в крови. При нехватке инсулина развивается сахарный диабет — тяжелое, часто наследственное заболевание.

IV. Надпочечники — парные железы внутренней секреции, расположенные на верхних полюсах почек. Они состоят из двух слоев: наружного коркового и внутреннего мозгового, вырабатывающих разные

гормоны.

Кортикостероиды — гормоны коры надпочечников. Основным субстратом для их синтеза является липид холестерин, поступающий в клетки железы с кровью. Выделяют три группы кортикостероидов:

1. Глюкокортикоиды регулируют обмен веществ, особенно углеводов. Главный гормон этой группы — кортизол (гидрокортизон). Глюкокортикоиды стимулируют синтез глюкозы из аминокислот, влияют на обмен липидов, иммунитет, работу почек. При стрессах выделение глюкокортикоидов увеличивается.
2. Минералокортикоиды регулируют минеральный обмен. Например, один из них (альдостерон) усиливает обратное всасывание (из мочи) натрия в почках и стимулирует выведение с мочой калия.
3. Половые гормоны. Это главным образом андрогены и эстрогены. Основная часть половых гормонов выделяется половыми железами (см. далее) и регулирует формирование первичных (в ходе эмбрионального развития) и вторичных половых признаков.

Мозговой слой надпочечников вырабатывает адреналин и норадреналин, функционируя совместно с симпатическим отделом вегетативной нервной системы (см. гл. 8). *Адреналин* — основной гормон мозгового слоя надпочечников. Его эффекты совпадают с эффектами симпатической нервной системы. *Норадреналин* является химическим предшественником адреналина. В те периоды, когда организм должен работать с большим напряжением (при травме, во время опасности, в условиях повышенной физической и умственной нагрузки), эти гормоны усиливают сердечную деятельность, улучшают работу мышц, повышают содержание глюкозы в крови (для обеспечения возросших энергетических затрат мозга), усиливают кровоток в мозге и других жизненно важных органах, повышают уровень системного кровяного давления.

V. Половые железы. Половые железы (гонады) — железы смешанной секреции (яички и яичники), вырабатывают половые гормоны. Внешнесекреторная деятельность половых желез заключается в том, что яичники выделяют яйцеклетки, а яички (семенники) — сперматозоиды.

Женскими половыми гормонами являются эстрогены и прогестины, а мужскими — андрогены. В норме в организме обоих полов образуются и

мужские, и женские гормоны, но количественное их соотношение различно. Яичники выделяют больше женских гормонов, а семенники — мужских.

Основные женские гормоны — это эстрадиол и прогестерон. Эстрадиол, относящийся к эстрогенам, запускает овуляцию (выброс яйцеклетки из фолликула) и участвует в формировании вторичных половых признаков по женскому типу (развитие молочных желез, определенный тип телосложения и пр.). Прогестерон, относящийся к прогестинам, вырабатывается в желтом теле, которое образуется в яичнике на месте лопнувшего фолликула. Прогестерон — это гормон беременности, он необходим для имплантации (прикрепления) зародыша к стенке матки, а также тормозит созревание фолликулов и овуляцию на период беременности.

Основным андрогеном является тестостерон. Он необходим для нормального формирования у эмбриона половой системы по мужскому типу и для развития соответствующих вторичных половых признаков (оволосение и развитие мускулатуры по мужскому типу, низкий голос, особенности обмена веществ и поведения и т.п.). Андрогены обеспечивают также постоянство сперматогенеза.

2. Нервная ткань

2.1. Общие положения

Нервная ткань состоит из двух типов клеток— нейронов (собственно нервных клеток, нейроцитов) и нейроглиальных клеток (нейроглиоцитов), образующих вспомогательную нервную ткань нейроглию.

Нейрон является главной структурно-функциональной единицей нервной ткани. Его функции связаны с восприятием, обработкой, передачей и хранением информации. Реализация этих функций обеспечивается способностью нейрона генерировать (производить) короткие электрические импульсы (потенциалы действия) и проводить их по своей мембране. Для передачи информации к другой клетке нейрон синтезирует и выбрасывает в окружающую среду особые биологически активные вещества — нейромедиаторы (нейротрансмиттеры). Запоминание (хранение) информации также часто связано с синтезом либо, по крайней мере, изменением функционирования белков, входящих в состав нервной клетки.

Рассмотрим сначала характерные черты строения нейронов. В нервной клетке выделяют три основных отдела (рис. 2): тело, или сому, включающее ядро и окружающий его перикарион, и два типа отростков — дендриты и аксон. Тела нейронов имеют размер от 4 до 120 мкм и очень разнообразны по форме (см. 2.4). Отростки нейрона отличаются по внешнему виду, строению и функциям. Отросток, по которому нервные импульсы идут по направлению к телу нейрона, называется *дендритом*. Именно дендриты являются основным входом для сигналов от других нейронов и сенсорных стимулов. Количество дендритов варьирует в разных нервных клетках. Отросток, по которому нервный импульс распространяется от тела нейрона, всегда один и называется *аксоном*. Он начинается аксонным холмиком (в этом месте особенно часто происходит генерация нервного импульса).

Многие аксоны покрыты особой миелиновой оболочкой, ускоряющей проведение нервного импульса. Миелиновая оболочка прерывается через определенные интервалы; участки, в которых она отсутствует, называются перехватами Ранвье.

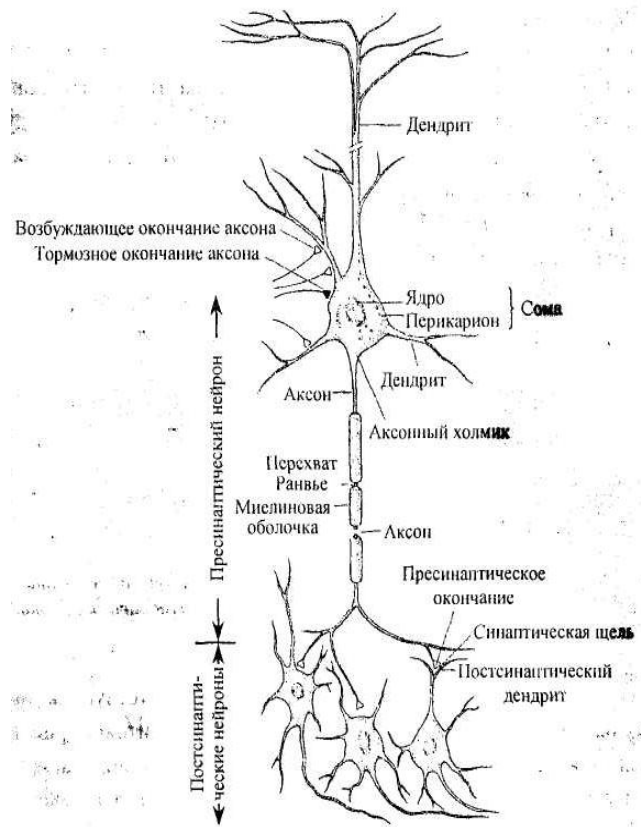


Рис. 2. Связи между нервными клетками. Обратите внимание на большое разнообразие синаптических контактов, а также на наличие миелиновых оболочек вокруг аксона

Нервные импульсы, которые генерирует нейрон, распространяются по аксону и передаются на другой нейрон либо на исполнительный орган

(мышцу, железу). Комплекс образований, служащих для такой передачи, называется *синапсом*. Нейрон, передающий нервный импульс, называется пресинаптическим, а принимающий его — постсинаптическим. Понятие пресинаптический и постсинаптический по отношению к нервной клетке в целом условно, так как один и тот же нейрон, входя в состав разных синапсов, может быть как пре-, так и постсинаптическим.

Синапс состоит из трех частей — пресинаптического окончания, постсинаптической мембраны и расположенной между ними синаптической щели (рис. 3). Пресинаптические окончания чаще всего образованы аксоном, который ветвится, формируя на своем конце специализированные расширения (пресинапс, синаптические бляшки, синаптические пуговки и т.п.).

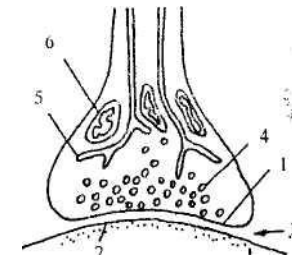


Рис. 3. Строение синапса:

- 1 - Пресинаптическое окончание; 2 — постсинаптическая мембрана;
- 3 — синаптическая щель; 4 — везикула; 5 — эндоплазматическая сеть; 6 — митохондрия

В пресинаптическом окончании всегда присутствуют везикулы (мембранные пузырьки) с медиатором, митохондрии и гладкая эндоплазматическая сеть. Поверхность принимающего нейрона, находящаяся напротив пресинапса, называется постсинаптической мембраной. В нее встроены специальные рецепторные белки, контактирующие с медиатором при передаче нервного сигнала. На нейроне обычно обнаруживается большое количество постсинаптических мембран (до нескольких тысяч), т.е. каждый нейрон принимает информацию от многих нервных клеток (рис. 4). С другой стороны, ветви аксона одного

нейрона, как правило, формируют синапсы на множестве (до тысячи) других нейронов. Отметим также, что синапсы могут образовываться не только между пресинаптическим аксоном и телом (дендритом) постсинаптического нейрона, как мы видим на рис. 4, но и между другими частями нервных клеток — двумя аксонами, сомой и аксоном, дендритом и аксоном, двумя дендритами и т.д. Однако чаще всего встречаются аксо-дендритные и аксо-соматические синапсы.

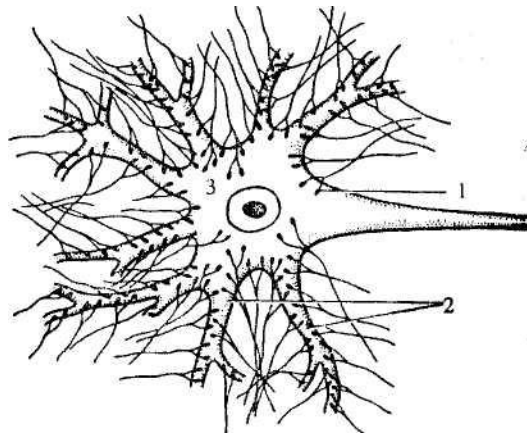


Рис. 4. Нейрон и окончания нервных волокон, образующие на нем синапсы: 1 - синапс; 2 — дендриты; 3 — тело нейрона

2.2. Микроскопическое строение нейрона

Внутреннее строение нейрона в целом сходно со строением других клеток организма (рис. 5). Нейрон имеет все органоиды, характерные для обычной клетки (эндоплазматическую сеть, митохондрии, аппарат Гольджи, лизосомы, рибосомы и т.д.).

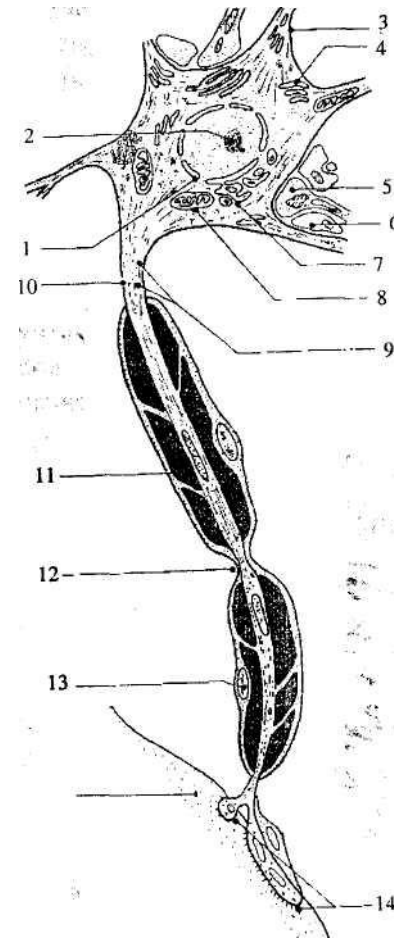


Рис. 5. Микроскопическое строение нейрона: 1 - ядро; 2 — ядрышко; 3 — дендрит; 4 — вещество Ниссля; 5 — Пресинаптическое окончание; 6 — ножка астроцита; 7 — аппарат Гольджи; 8 — митохондрия; 9 — нейрофибриллы; 10 —

аксон; 11 — миелиновая оболочка; 12 — перехват Ранвье; 13 — ядро шванновской клетки; 14 — синапс; 15 — постсинаптический нейрон

Тем не менее существуют некоторые особенности в строении нейрона, отличающие его от других клеток организма, крайне важные для его жизнедеятельности.

Цитоплазматическая мембрана нейрона состоит из двух слоев липидов, в которые встроены разнообразные белки. Особенно важную роль играют три группы белков — насосные, каналные и рецепторные. Первые две из них выполняют транспортную функцию. Насосные белки обеспечивают разность концентраций некоторых ионов между наружной и внутренней средой нейрона. Канальные белки способны избирательно пропускать эти ионы через мембрану. Рецепторные белки являются «мишенями», на которые нацелено действие физиологически активных веществ.

Одной из особенностей нейронов является то, что после дифференцировки из клеток-предшественниц — нейробластов (обычно это происходит на ранних сроках эмбрионального развития) нервная клетка больше не делится, т.е. ядро нейрона всегда находится в интерфазе. Это биологически оправдано, так как в течение жизни организма синапсы между нейронами постоянно видоизменяются. В случае деления, таким образом, утрачивался бы индивидуальный опыт особи, «записанный» на данных синапсах.

Для нервной ткани характерна очень высокая интенсивность обменных процессов. Показателем этого в первую очередь является потребление кислорода и глюкозы. Установлено, что головной мозг человека, вес которого составляет 2 - 2,5% от веса тела, потребляет от 10 до 20% поступающего в организм кислорода и примерно 10% глюкозы. В связи с этим в нервной клетке очень много митохондрий (в среднем 2500). Митохондрии можно найти в любой части нейрона, причем в отличие от обычных клеток здесь они могут перемещаться, скапливаясь в активно работающих областях — в зоне синапсов, в перехватах Ранвье, в аксонном холмике, в узлах ветвления дендритов.

Как известно, в норме концентрация кислорода и глюкозы в крови остается на относительно постоянном уровне. Центральная нервная система очень чувствительна к колебаниям концентрации этих веществ. Особенно чувствительны нервные клетки к недостатку кислорода. В то время как

некоторые органы могут оставаться живыми в течение нескольких часов и даже суток после остановки сердца, выключение кровообращения мозга на 4 - 6 минут вызывает повреждение нейронов коры больших полушарий, а более длительное кислородное голодание (10-15 минут) ведет к гибели нервной системы.

Одно из основных структурных отличий нейронов от остальных клеток связано с наличием в их цитоплазме специфических образований в виде глыбок и зерен различной формы — вещества Ниссля (тигроида). При использовании электронного микроскопа было обнаружено, что это плотно упакованные цистерны гранулярного эндоплазматического ретикулума, которые отделены друг от друга небольшими промежутками. Между цистернами в узких полосках цитоплазмы расположены свободные рибосомы. Именно в этих органоидах осуществляется синтез белка, и их присутствие в виде вещества Ниссля связано с высоким уровнем обмена веществ в нейроне. Плотность вещества Ниссля может меняться в зависимости от функционального состояния клетки — растет при увеличении активности нейрона, падает в ходе развития патологических процессов и т.п.

В нервных клетках также хорошо развит комплекс Гольджи. Особое значение этого органоида для нейрона заключается в том, что он образует везикулы (мембранные пузырьки). Везикулы могут быть заполнены различными веществами, в частности нейромедиаторами. Везикулы изолируют молекулы этих веществ от цитоплазмы, благодаря чему медиаторы и другие соединения переправляются в различные участки нейрона, не вступая в реакции с окружающей их цитоплазмой. В комплексе Гольджи могут образовываться и пустые везикулы, которые, например, транспортируются в пресинаптические окончания, где заполняются медиатором.

Как уже было сказано, нейрон — долгоживущее образование. При этом нервные клетки отличаются большей чувствительностью к вредным веществам, чем другие клетки организма. Поэтому совершенно необходима система защиты нейронов от повреждающих воздействий, в частности, органоиды, нейтрализующие накапливающиеся в цитоплазме отходы обмена веществ. Это, в первую очередь, лизосомы. Они формируются в комплексе Гольджи и содержат пищеварительные ферменты,

расщепляющие ненужные клетке или вредные для нее органические соединения. Увеличение количества лизосом в нейроне часто служит индикатором развивающегося патологического процесса.

Наконец, в нейронах очень развита сеть фибриллярных структур — микротрубочек и нейрофиламентов. Они образуют в цитоплазме сложную трехмерную опорно-сократительную сеть, играющую важную роль в функционировании нейрона и транспорте веществ (в первую очередь медиаторов) внутри клетки и по ее отросткам.

Микротрубочки, диаметр которых 20 - 26 нм, представляют собой полые трубки, построенные из белка тубулина. В дендритах и аксонах они проходят в основном вдоль оси отростка. Нейрофиламенты — белковые волокна диаметром 8 – 10 нм.

Основной транспорт веществ в нервных клетках осуществляется по аксону и называется *аксонным транспортом*. В нем различают быстрый (100 - 1000 мм/сутки), медленный (0,2 - 1 мм/сутки) и промежуточный (2 - 50 мм/сутки) компоненты. С передвижением веществ в нейроне связаны обеспечение передачи нервного импульса, постоянное обновление компонентов мембран и цитоплазмы, осуществление обратной связи между отростками и телом нейрона. Транспорт идет в обоих направлениях: к телу нейрона — ретроградный, от тела — антероградный. Вещества перемещаются в везикулах с затратой энергии вдоль микротрубочек, выполняющих функцию «направляющих». При разрушении микротрубочек (например, при воздействии яда колхицина) аксонный транспорт прекращается

2.3. Отростки нейрона

Рассмотрим более подробно строение отростков нейрона и различия между ними. Как уже было сказано, определяющее отличие отростков — функциональное, т.е. направление проведения нервного импульса: по аксону он проводится от тела клетки, по дендриту — к телу. Существует и ряд анатомических различий, однако они не абсолютны и возможен ряд исключений из них. Тем не менее, для типичных аксонов и дендритов характерны следующие признаки:

1. Аксон один, а дендритов несколько (хотя существуют нейроны и с одним дендритом).
2. Дендрит короче аксона. Длина дендрита обычно не более 700 мкм, а аксон может достигать длины 1 м.
3. Дендрит плавно отходит от тела нейрона и постепенно истончается. Аксон, отходя от тела клетки, практически не меняет диаметр на всем своем протяжении. Диаметр различных аксонов колеблется от 0,3 до 16 мкм. От их толщины зависит скорость проведения нервного импульса — чем аксон толще, тем скорость больше. Участок, примыкающий к телу нейрона (аксонный холмик), имеет большую толщину, чем остальная часть аксона.
4. Дендриты ветвятся на всем своем протяжении под острым углом, дихотомически (вильчато), ветвление начинается от тела клетки. Аксон обычно ветвится только на конце, образуя контакты (синапсы) с другими клетками. Конечные разветвления аксона называют терминалами. В некоторых местах от аксонов могут отходить под прямым углом тонкие ответвления — коллатерали.
5. Дендриты (по крайней мере, в ЦНС) не имеют миелиновой оболочки, аксоны часто окружены миелиновой оболочкой (о миелиновой оболочке см. ниже).

Кроме того, иногда на веточках дендрита есть выросты - *шипики*, являющиеся характерной структурной особенностью дендритов, особенно в коре больших полушарий (рис. 6). Шипик состоит из двух частей — тела и головки, размеры и форма которых варьируют. Шипики значительно увеличивают постсинаптическую поверхность дендрита. Они являются лабильными образованиями и при различных воздействиях (или разных

функциональных состояниях) могут менять свою конфигурацию, дегенерировать и вновь появляться. В результате увеличивается либо уменьшается число синапсов, меняется эффективность передачи в них нервного сигнала и т.д.

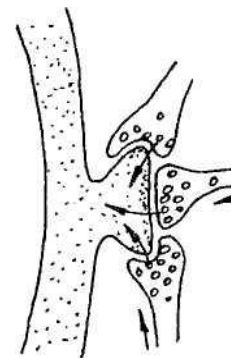


Рис. 6. Шипик на дендрите нейрона и контактирующие с ним пресинаптические окончания. Стрелками показано направление проведения информации

Теперь, когда мы рассмотрели строение дендритов и аксонов, следует несколько детальнее изучить строение синапса. Синапс, состоящий из одного пре- и одного постсинаптического окончаний, называют простым. Однако большинство синапсов в ЦНС являются сложными. В таких синапсах один аксон может контактировать сразу с несколькими дендритами благодаря нескольким мембранным выростам на его окончании. И наоборот, один дендрит за счет своих шипиков может контактировать с несколькими аксонами. Еще более сложную структуру имеют синаптические *гломерулы* (клубочки) — компактные скопления окончаний нервных отростков разных клеток, формирующие большое количество взаимных синапсов. Обычно гломерулы окружены оболочкой из глиальных клеток. Особенно характерно присутствие гломерул в тех зонах мозга, где происходит наиболее сложная обработка сигналов — в коре больших полушарий и мозжечка, в таламусе.

Итак, нейрон состоит из тела (сомы) и отростков. Как правило, один из отростков существенно длиннее остальных. Такой длинный отросток

называют *нервным волокном*. В ЦНС это всегда аксон; в периферической нервной системе это может быть как аксон, так и дендрит. По волокнам проводятся нервные импульсы, имеющие электрическую природу, в связи с чем, каждое волокно нуждается в изолирующей оболочке.

По типу такой оболочки все волокна делятся на *миелиновые* (мякотные) и *безмиелиновые* (безмякотные). Безмиелиновые нервные волокна покрыты только оболочкой, образованной телом шванновской (нейроглиальной) клетки. Эти волокна имеют малый диаметр и полностью либо частично погружены во впячивание шванновской клетки. Одна шванновская клетка может образовывать оболочку вокруг нескольких аксонов разного диаметра. Такие волокна называются волокнами кабельного типа (рис. 7). Так как длина аксона существенно больше размеров шванновских клеток, оболочку аксона образуют цепочки нейроглиальных клеток. Скорость проведения нервного импульса по таким волокнам — 0,5-2 м/с.

Многие нервные волокна имеют миелиновую оболочку. Она также образуется нейроглиальными клетками. При формировании такой оболочки олигодендроцит (в ЦНС) или шванновская клетка (в периферической нервной системе) обхватывает участок нервного волокна (рис. 8). После этого образуется вырост в виде язычка, который закручивается вокруг волокна, образуя мембранные слои (цитоплазма при этом из «язычка» выдавливается). Таким образом, миелиновая оболочка представляет собой двойные слои клеточной мембраны и по своему химическому составу является липопротеидом, т.е. соединением липидов (жироподобных веществ) и белков. Миелиновая оболочка осуществляет электрическую изоляцию нервного волокна наиболее эффективно. Нервный импульс проводится по такому волокну быстрее, чем по лишенному миелина (скорость проведения может достигать 120 м/с). Миелиновая оболочка начинается немного отступя от тела нейрона и заканчивается примерно в 2 мкм от синапса. Она состоит из цилиндров длиной 1,5-2 мм, каждый из которых образован своей глиальной клеткой. Цилиндры разделяют перехваты Ранвье — не покрытые миелином участки волокна (их длина 0,5 - 2,5 мкм), играющие большую роль в быстром проведении нервного импульса. В перехватах от аксона могут отходить коллатерали. Поверх миелиновой оболочки у мякотных волокон есть еще наружная оболочка — неврилема, образованная цитоплазмой и ядром

нейроглиальных клеток.

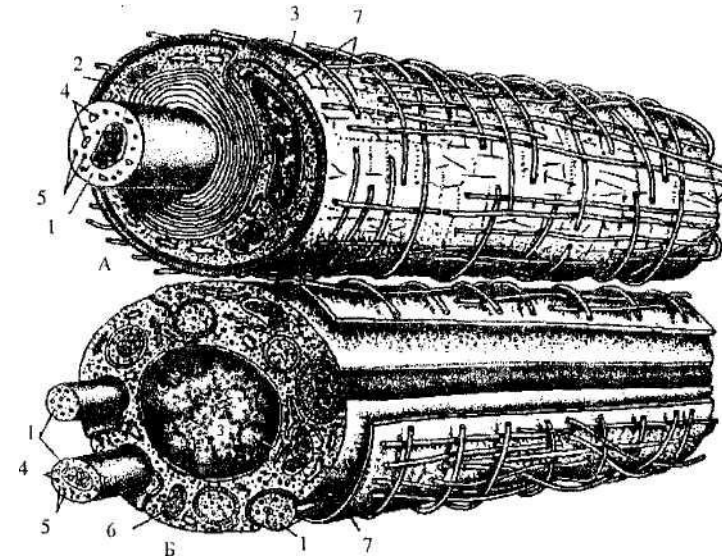


Рис. 7. Строение нервных волокон:
 А — миелиновое; Б — безмиелиновое; 1 — волокно; 2 — миелиновый слой; 3 — ядро шванновской клетки; 4 — микротрубочки; 5 — Нейрофиламенты; 6 — митохондрии; 7 — соединительнотканная оболочка

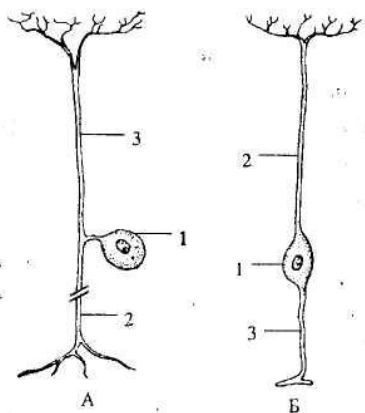


Рис. 8. Строение миелиновой оболочки (А).
Образование миелиновой оболочки шванновской клеткой (Б):
1 — аксон; 2 — слои миелиновой оболочки; 3 — перехваты Ранвье;
4 — ядро шванновской клетки. Стрелкой показано направление
продвижения выроста цитоплазматической мембраны

Миелин имеет белый цвет. Именно это его свойство позволило разделить вещество нервной системы на серое и белое. Тела нейронов и их короткие отростки образуют более темное *серое вещество*, а волокна — *белое вещество*.

2.4. Классификация нейронов

Нейроны очень разнообразны по форме, величине, количеству и способу отхождения от тела отростков, химическому строению (имеется в виду, в первую очередь, синтез тех или иных нейромедиаторов) и т.д. (рис. 9). Тела самых крупных нейронов достигают в диаметре 100 - 120 мкм (гигантские пирамиды Беца в коре больших полушарий), самых мелких — 4-5 мкм (зернистые клетки коры мозжечка). Приведем основные способы классификации нервных клеток.

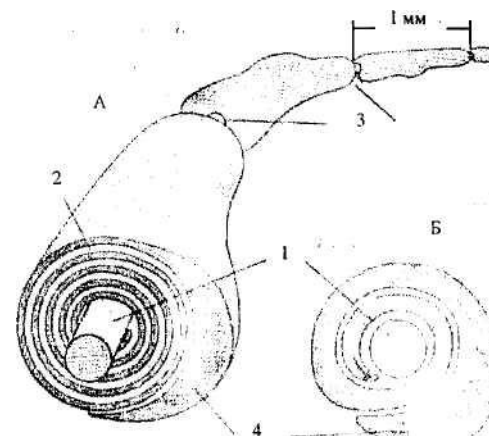


Рис. 9. Различные типы нейронов:
А — псевдоуниполярный нейрон спинномозгового ганглия;
Б — биполярный нейрон сетчатки; В — мотонейрон спинного мозга;
Г — пирамидная клетка коры больших полушарий (видно, что дендриты покрыты шипиками); Д — клетка Пуркинье мозжечка; 1 — тело клетки;
2 — дендрит; 3 — аксон; 4 — коллатерали аксона

1. Функционально нейроны подразделяются на чувствительные (сенсорные), вставочные (переключательные, интернейроны) и исполнительные (двигательные или мотонейроны и др.). *Сенсорные нейроны* — это нервные клетки, воспринимающие раздражения из внешней или внутренней среды организма. *Интернейроны* (вставочные нейроны) обеспечивают связь между чувствительными и исполнительными нейронами рефлекторных дугах. Общее направление эволюции нервной системы связано с увеличением числа интернейронов. Из более чем ста миллиардов нейронов человека более 70% составляют вставочные нейроны.

Исполнительные нейроны, управляющие сокращениями поперечно - полосатых мышечных волокон, называют *двигательными (мотонейронами)*. Они образуют нервно-мышечные синапсы. Исполнительные нейроны, называемые *вегетативными*, управляют работой внутренних органов, включая гладкомышечные волокна, железистые клетки и др.

2. По количеству отростков нейроны делятся на униполярные, псевдоуниполярные, биполярные и мультиполярные. Большинство нейронов нервной системы (и почти все нейроны в ЦНС) — это *мультиполярные нейроны* (см. рис. 9, В - Д), они имеют один аксон и несколько дендритов. *Биполярные нейроны* (см. рис. 9, Б) имеют один аксон и один дендрит и характерны для периферических отделов анализаторных систем. Униполярных нейронов, имеющих только один отросток, у человека практически нет. Из тела *псевдоуниполярного нейрона* (см. рис.9, А) выходит один отросток, который практически сразу делится на две ветви. Одна из них выполняет функцию дендрита, а другая — аксона. Такие нейроны находятся в чувствительных спинномозговых и черепных ганглиях. Их дендрит морфологически (по строению) похож на аксон: он гораздо длиннее аксона и часто имеет миелиновую оболочку.

3. По форме тела и характеру ветвления отростков выделяют звездчатые, пирамидные, веретеновидные, корзинчатые, зернистые и др. нейроны.

4. По длине аксона нейроны делят на клетки типа Гольджи I и типа Гольджи II (эта классификация разработана итальянским ученым К. Гольджи). Клетки Гольджи I имеют длинный аксон, выходящий за

пределы области, в которой находится тело нейрона. Это, например, пирамидные клетки коры больших полушарий. У клеток Гольджи II короткий и, как правило, очень разветвленный аксон, не выходящий за пределы области, в которой находится тело нейрона. Примером таких нейронов могут быть корзинчатые клетки коры мозжечка.

5. Каждый нейрон синтезирует только один основной нейромедиатор. Для того чтобы определить нервную клетку с этой точки зрения к названию медиатора добавляют окончание «-ергический». Например, ацетилхолинергический нейрон образует ацетилхолин, глицинергический — глицин и т.д.

2.5. Нейроглия

Помимо нейронов к нервной ткани относятся клетки **нейроглии** — **нейроглиоциты**. Они были открыты в XIX в. немецким цитологом Р. Вирховым, который определил их как клетки, соединяющие нейроны (греч. *glia* — клей), заполняющие пространства между ними. В дальнейшем было выявлено, что нейроглиоциты — очень обширная группа клеточных элементов, отличающихся своим строением, происхождением и выполняемыми функциями. Стало понятно, что нейроглия функционирует в мозгу не только как трофическая (питающая) или опорная ткань. Глиальные клетки принимают также участие и в специфических нервных процессах, активно влияя на деятельность нейронов.

Клетки нейроглии имеют ряд общих черт строения с нейронами. Так, в цитоплазме глиоцитов найден тигроид (вещество Ниссля), глиальные клетки, как и нейроны, имеют отростки.

Вместе с тем глиоциты значительно меньше по размеру, чем нейроны (в 3 -4 раза), и их в 5 - 10 раз больше, чем нервных клеток. Отростки глиальных клеток не дифференцированы ни по строению, ни по функциям. Глиальные клетки сохраняют способность к делению в течение всей жизни организма. Благодаря этой особенности они (когда такое деление приобретает патологический характер) могут являться основой образования опухолей — глиом в нервной системе. Увеличение массы мозга после рождения также идет, в первую очередь, за счет деления и развития клеток

нейроглии.

Выделяют несколько типов глиальных клеток. Основные из них— это астроциты, олигодендроциты, эпендимоциты и микроглия (рис. 10). К глиоцитам относят также клетки, находящиеся в периферической нервной системе — шванновские клетки (леммоциты) и клетки-сателлиты в нервных ганглиях.

Эпендимная глия. *Эпендимоциты* образуют одинарный слой клеток *эпендиму*, которая выстилает полости нервной системы — спинномозговой канал, желудочки головного мозга, мозговой водопровод). Эпендимоциты имеют кубическую или цилиндрическую форму. На ранних стадиях развития у них есть реснички, обращенные в мозговые полости. Они способствуют проталкиванию цереброспинальной жидкости (ликвора). Позже реснички исчезают, сохраняясь лишь в некоторых участках, например в водопроводе.

Клетки эпендимы активно регулируют обмен веществами между мозгом и кровью, с одной стороны, и ликвором и кровью, с другой. Например, эпендимоциты, находящиеся в области сосудистых сплетений и покрывающие выпячивания мягкой мозговой оболочки (см. 4.1), принимают участие в фильтрации химических соединений из кровеносных капилляров в ликвор. Некоторые эпендимные клетки имеют длинные цитоплазматические отростки, глубоко вдающиеся в ткань мозга. У таких эпендимоцитов в III желудочке (полости промежуточного мозга) отростки заканчиваются пластинчатым расширением на кровеносных капиллярах гипофиза. В этом случае эпендимоциты участвуют в транспорте веществ из ликвора в кровеносную сеть гипофиза

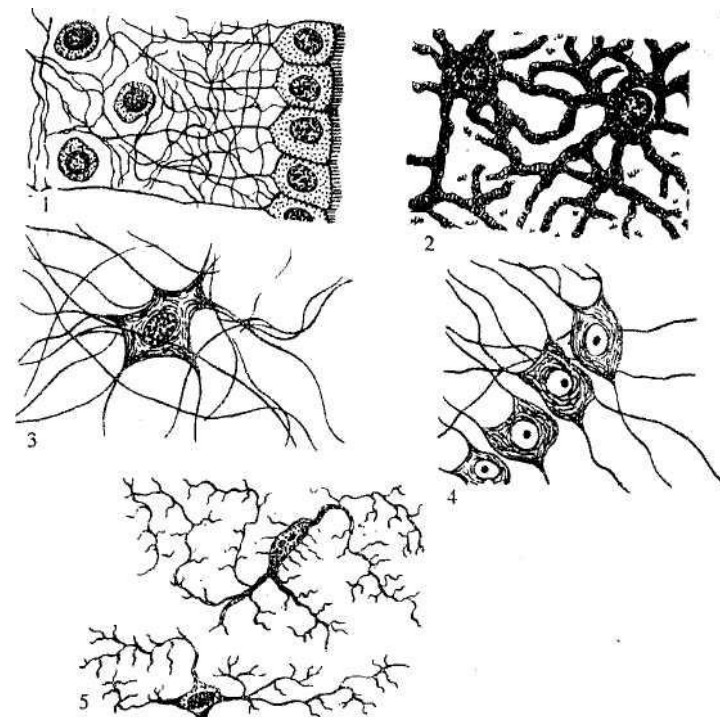


Рис. 10. Виды нейроглиальных клеток:
1 — эпендимоциты; 2 — протоплазматические астроциты; 3 — волокнистые астроциты; 4 — олигодендроциты; 5 — микроглия

Астроцитарная глия. *Астроциты* расположены во всех отделах нервной системы. Это самые крупные и многочисленные из глиальных клеток. Имеется две разновидности астроцитов — волокнистые (фиброзные) и протоплазматические. Волокнистые астроциты имеют длинные прямые неветвящиеся отростки. Эти клетки расположены главным образом в белом веществе между волокнами. У протоплазматических астроцитов много коротких сильно ветвящихся отростков, и они в основном лежат в сером веществе.

Функции астроцитов очень разнообразны. Они заполняют пространство между телами нейронов и их волокнами, выполняя, таким образом, опорную и изолирующую функции. Во время эмбрионального развития вдоль отростков астроцитов осуществляется движение нейронов. Астроциты также образуют рубец при разрушении нервной ткани.

Астроциты активно участвуют в метаболизме нервной системы. Они регулируют водно-солевой обмен, являясь своеобразной губкой, которая поглощает избыточную воду и быстро ее отдает. При оттоке воды из нервной системы объем астроцитов резко уменьшается. Явления отека мозга часто связаны с изменением структуры этих клеток. Астроциты могут, кроме того, регулировать концентрацию ионов в межклеточной среде. Например, при быстром выделении туда ионов K^+ при генерации потенциала действия часть калия поглощается астроцитарной глией. Участвуют астроциты также в метаболизме нейромедиаторов, которые они могут захватывать из синаптической щели. В целом можно сказать, что этот вид нейроглии поддерживает постоянство межклеточной среды мозга.

Еще одна функция астроцитов состоит в том, что они принимают участие в работе гематоэнцефалического барьера (ГЭБ) — барьера между кровью (греч. *haimatos* — кровь) и мозгом. ГЭБ — сложная анатомическая, физиологическая и биохимическая система, от которой зависит, какие вещества и с какой скоростью проникают в ЦНС из крови. Существование ГЭБ связано с тем, что нейроны очень чувствительны к воздействию на них различных химических соединений, а если нейрон погибает, то его уже не может заменить новая клетка. ГЭБ возникает, в первую очередь, благодаря особенностям стенок капилляров, проницаемость которых в нервной системе гораздо ниже, чем в других частях организма. Кроме того, между капиллярами и нейронами находится слой астроцитов, которые образуют специальные выросты — ножки, обхватывающие наподобие манжеты кровеносный капилляр. Таким образом, астроциты могут задерживать часть вредных веществ, пытающихся проникнуть из крови в мозг.

Благодаря ГЭБ проникновение химических веществ из крови в нервную ткань очень ограничено. ГЭБ не пропускает к нейронам целый ряд соединений — в первую очередь, это токсины (яды, вырабатываемые микроорганизмами, растениями и животными) и отходы обмена веществ. ГЭБ не пропускает и некоторые вещества, поступающие с пищей, если они

могут оказывать вредное влияние на нервную систему. Он же ограничивает прохождение в мозг некоторых лечебных препаратов. В связи с этим фармакологи при разработке новых лекарств обращают специальное внимание на создание молекул, которые могли бы преодолевать ГЭБ. Нарушения в работе ГЭБ могут привести к различным заболеваниям. Например, при повышении температуры тела нарушаются контакты между глиальными ножками и кровеносным сосудом, что повышает вероятность проникновения инфекционных агентов в мозг.

Олигодендроглии. *Олигодендроциты* гораздо мельче, чем астроциты. Их отростки немногочисленны. Эти клетки находятся и в сером, и в белом веществе, являясь спутниками нейронов и нервных волокон.

Так же, как и астроциты, олигодендроциты выполняют трофическую функцию, и ряд питательных веществ поступает к нейронам через них. Предполагается, что олигодендроциты участвуют в регенерации нервных волокон. Но у олигодендроглии есть и специфическая функция: при помощи этих клеток образуются оболочки вокруг нервных волокон. В безмиелиновых волокнах цепочки олигодендроцитов расположены вдоль всего волокна. Отдельные клетки обхватывают небольшие участки волокна, изолируя его от других волокон. Это способствует тому, что нервный импульс проводится по каждому волокну изолированно, не влияя на процессы, происходящие в соседних волокнах.

В периферической нервной системе аналогами олигодендроцитов являются *шванновские клетки*, которые также образуют оболочки (как миелиновые, так и безмиелиновые) вокруг волокон.

Микроглия. *Микроглиоциты* самые мелкие из глиальных клеток. Основная их функция — защитная. Они являются фагоцитами нервной системы, за что их называют еще глиальными макрофагами. Количество этих клеток очень варьирует в зависимости от функционального состояния нервной системы. При различных экзо- и эндогенных вредных влияниях (травма, воспаление и т.п.) они резко увеличиваются в размерах, начинают делиться и устремляются в очаг поражения. Здесь микроглиоциты устраняют чужеродные клетки, например бактерии, и разного рода тканевые остатки путем фагоцитоза.

Клетки микроглии играют важную роль в развитии поражений

нервной системы при СПИДе. Вместе с клетками крови они разносят вирус иммунодефицита по ЦНС.

3. Онтогенез нервной системы

Онтогенез — процесс индивидуального развития особи. Он начинается с момента оплодотворения и продолжается до смерти организма. Онтогенез человека и многих животных делят на пренатальный онтогенез (эмбриогенез), длящийся до момента рождения, и постнатальный онтогенез, который начинается после рождения.

Первоначальные деления зиготы (клетки, образовавшейся в результате слияния двух половых клеток) приводят к формированию бластулы — зародыша, имеющего вид полого шара, стенка которого образована одним слоем клеток. Затем в результате перемещения клеток бластулы (например, частичного впячивания их внутрь) она превращается в двухслойную гастролу. Возникающие при этом слои называются зародышевыми листками. Наружный из них получил название эктодерма, внутренний — энтодерма. В дальнейшем между экто- и энтодермой образуется третий (средний) зародышевый листок — мезодерма. Принципиально важно то, что из каждого зародышевого листка в процессе последующего развития формируются определенные ткани и органы (см. 1.2). Нервная ткань (за исключением клеток микроглии) образуется из эктодермы.

Процесс, посредством которого часть клеток эктодермы превращается в специализированную нервную ткань, из которой позже развиваются спинной и головной мозг, называется *нейруляцией* или *нейральной индукцией*. Известно, что определяющим событием для нейруляции является взаимодействие эктодермы и мезодермы. Индуцирующее действие оказывают и элементы хорды (основы будущего позвоночника).

Но прежде чем рассматривать, как происходит нейруляция, введем некоторые общепринятые анатомические термины, определяющие относительное пространственное расположение различных структур

нервной системы (и всего организма). Все эти термины являются русской транскрипцией соответствующих латинских понятий. Применение таких терминов обусловлено тем, что такие обозначения, как «верхний» и «нижний», «передний» и «задний», не совпадают у человека и животных. Итак, слово *дорсальный* обозначает спинной, а *вентральный* — брюшной. Соответственно этому, если мы говорим, что какая-либо структура расположена дорсальнее другой, это значит, что она находится ближе к спинной стороне тела. Термин *ростральный* значит головной, а *каудальный* - хвостовой, и если мы говорим, что какая-то структура идет в росто-каудальном направлении, это значит, для человека, что она протянута сверху вниз, а для животных — спереди назад. Наконец, терминами *медиальный* и *латеральный* принято обозначать срединные и боковые структуры, и если говорится, что какая-либо структура расположена латеральнее другой, то, следовательно, она более удалена от средней линии тела.

Кроме того, при описании структур тела используются понятия о плоскостях. Человек, как и многие другие организмы, имеет билатеральную (двустороннюю) симметрию. Границей между правой и левой половиной тела является *срединная* (медиальная, сагиттальная) плоскость. Вертикальная плоскость, отделяющая переднюю часть тела человека от задней и перпендикулярная медиальной, называется *фронтальной*. Разрезы через тело, параллельные этой плоскости (параллельные плоскости лба), также называют фронтальными. Наконец, плоскости и разрезы, перпендикулярные двум предыдущим, называются *горизонтальными* (*поперечными*), они отделяют нижележащие отделы тела человека от вышележащих.

Итак, в конце второй недели зародышевого развития участок эктодермы на дорсальной стороне зародыша утолщается, образуя нервную пластинку (рис. 11). Клетки ее интенсивно размножаются и дифференцируются, приобретая узкую цилиндрическую форму. В результате интенсивного деления и неравномерного роста края нервной пластинки поднимаются, образуя нервные валики, между которыми лежит нервная бороздка.

Рис. 11. Начальный период развития нервной системы
(поперечный разрез):

*a – e — последовательные стадии развития; 1 — эктодерма;
2 - нервная пластинка; 3 — нервная бороздка; 4 — нервные валики;
5— нервная трубка; б— ганглиозная пластинка*

Затем края нервной бороздки смыкаются, образуя *нервную трубку*. Она постепенно погружается в мезодерму и замыкается — сначала посередине, позже (к концу 4 недели развития) — на переднем и заднем концах. От нервной трубки по обеим ее сторонам отделяется тяж клеток — так называемая ганглиозная пластинка (нервный гребень). Ее клетки впоследствии дают элементы периферической нервной системы, паутинной и мягкой мозговых оболочек. Оставшаяся нервная трубка состоит из одного слоя клеток — нейроэпителия. В дальнейшем в результате деления этих клеток образуется слой эпендимы и слой, дающий начало нейробластам и спонгиобластам. Из нейробластов образуются нервные клетки, из спонгиобластов — глиальные клетки. Нейробласты с определенного момента прекращают делиться и начинают образовывать

отростки, т.е. постепенно принимают вид зрелого нейрона. Вслед за ростом отростков следует их миелинизация и образование синапсов.

В конце 3 недели развития ростральный конец нервной трубки преобразуется в мешковидное расширение, дающее начало головному мозгу, а каудальный отдел дает начало спинному мозгу. Головной конец нервной трубки скоро подразделяется на три расширения — три первичных мозговых пузыря (стадия трех мозговых пузырей). Полости этих пузырей, несколько изменяя форму, сохраняются во взрослом мозгу в виде мозговых желудочков и мозгового водопровода. Самым ростральным пузырем является *prosencephalon*, или первичный передний мозг, за ним следует *mesencephalon* — первичный средний мозг, последний пузырь, за которым уже начинается спинной мозг, это *rhombencephalon* — первичный задний мозг.

На 2 месяце развития первый и третий первичные мозговые пузыри с помощью борозд разделяются, образуя каждый по два вторичных мозговых пузыря (стадия пяти мозговых пузырей). *Prosencephalon* делится на *telencephalon* — конечный мозг (полушария большого мозга и базальные ядра) и *diencephalon* — промежуточный мозг. С каждой стороны промежуточного мозга вырастает глазной пузырь, формирующий нервные элементы сетчатки глаза. Глазной бокал, образованный этим выростом, вызывает изменения в лежащей непосредственно над ним эктодерме, что приводит к возникновению из нее хрусталика. *Rhombencephalon* разделяется на *metencephalon* — собственно задний мозг, включающий мозжечок и Варолиев мост, и *myelencephalon* — продолговатый мозг. Средний мозг сохраняется как единое целое.

Отдельные части нервной трубки растут с разной скоростью. В результате этого одновременно с формированием пяти мозговых пузырей образуются изгибы зачатка головного мозга (рис. 12). Сначала — основной изгиб в области среднего мозгового пузыря, обращенный выпуклостью дорсально; потом шейный изгиб на границе головного и спинного мозга, также выпуклостью дорсально; последний — мостовой изгиб в области заднего мозгового пузыря выпуклостью вентрально.

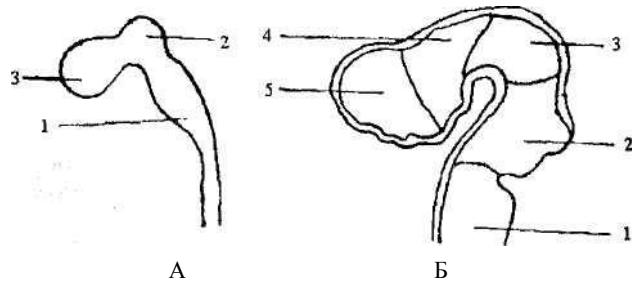


Рис. 12. Развитие головного мозга

А. Стадия трех мозговых пузырей:

1 — задний мозг; 2 — средний мозг; 3 — передний мозг.

Б. Стадия пяти мозговых пузырей:

1 — продолговатый мозг; 2 — мост и мозжечок; 3 — средний мозг; 4 — промежуточный мозг; 5 — конечный мозг

После формирования мозговых пузырей в структурах ЦНС происходят сложные процессы внутренней дифференцировки и роста.

В возрасте 10-20 недель образуются все основные отделы нервной системы. К этому моменту заканчивается миграционный период ее развития, т.е. все нейроны перемещаются туда, где они будут находиться во взрослом мозгу. Полушария постепенно становятся самой большой частью нервной системы, происходит выделение основных долей, начинается образование борозд и извилин. Из оболочек в ткань мозга врастают кровеносные сосуды. В спинном мозгу формируются шейное и поясничное утолщения. Окончательный вид приобретает мозжечок.

В последние месяцы эмбрионального развития в нервной системе заканчивается формирование внутренней структуры мозга (его ядер и трактов). Начинается активная миелинизация сначала спинного (в возрасте 20 недель), а затем (в возрасте 36 - 40 недель) головного мозга, которая в основном заканчивается только к 10 - 12 годам.

Мозг новорожденного весит примерно 350 г, т.е. 10% от всего веса тела. Вес мозга взрослого человека около 1250 - 1350 г. Так как деление подавляющего большинства нервных клеток прекращается еще до рождения, увеличение массы мозга происходит за счет роста тел нейронов

и их отростков, миелинизации нервных волокон, деления и роста клеток нейроглии.

3. *Вспомогательные аппараты нервной системы*

4.1. Оболочка ЦНС

Нервная система играет огромную роль в жизни организма. В связи с этим совершенно необходимо, чтобы она была надежно защищена от механических и иных неблагоприятных воздействий окружающей среды. Защита нервной системы осуществляется на нескольких уровнях. Во-первых, мозг находится в окружении костных структур: головной – внутри черепа, спинной – внутри позвоночного канала. Все нервы проходят через отверстия в этой костной оболочке. Во-вторых, спинной и головной мозг окружены тремя оболочками — твердой, паутинной и мягкой. Твердая мозговая оболочка имеет мезодермальное происхождение, паутинная и мягкая оболочки — эктодермальное (из элементов нервного гребня).

Твердая оболочка (*dura mater*) — самая наружная, плотная и прочная соединительнотканная оболочка мозга, состоящая из двух листков. Наружный срастается с надкостницей черепа, внутренний образует плотный слой вокруг головного и спинного мозга. В некоторых участках листки расщепляются, образуя венозные синусы, заполненные кровью. Твердая оболочка дает выросты между двумя большими полушариями, а также между полушариями и мозжечком. Такие выросты называют серпами твердой оболочки.

Паутинная оболочка (*arachnoidea*) — мембрана, лишенная кровеносных сосудов и отделяющая твердую оболочку от мягкой. Это тонкий слой соединительной ткани. Между твердой и паутинной оболочками находится узкое щелевидное субдуральное пространство, заполненное небольшим количеством цереброспинальной жидкости (ликвора). Паутинная оболочка отделена от мягкой подпаутинным (субарахноидальным) пространством, в котором также находится ликвор.

Мягкая (сосудистая) оболочка (*pia mater*) наиболее тесно связана с

мозгом; она содержит кровеносные сосуды и проникает во все борозды и щели. Через кровь мозг получает питательные вещества, гормоны, осуществляет газообмен. В некоторых местах мягкая оболочка проникает в желудочки мозга, образуя в их стенках сосудистые сплетения, которые принимают участие в секреции и всасывании ликвора.

Проникновение в мозг различных патогенных организмов (вирусов, бактерий, грибков) может вызвать воспаление мозговых оболочек — менингит. Заболевание, при котором преимущественно поражается паутинная оболочка, называют арахноидитом.

4.2. Полости центральной нервной системы

В процессе развития нервной системы канал нервной трубки в передней ее части расширяется. Из задней нерасширенной части развивается в дальнейшем спинномозговой канал, а из передней — желудочки головного мозга (рис. 13). Все полости ЦНС сообщаются друг с другом и заполнены *цереброспинальной жидкостью (ликвором)*. Жидкость, заполняющую спинномозговой канал, называют также спинномозговой, а полости головного мозга - черепномозговой. Напомним, что стенки всех полостей выстланы особым видом нейроглии - эпендимой.

Диаметр спинномозгового канала около 1 мм. В месте соединения спинного и головного мозга он переходит в IV мозговой желудочек.

лобную долю), задний (в затылочную долю) и нижний (в височную долю).

Во всех мозговых желудочках имеются сосудистые сплетения. Это густо пронизанная кровеносными сосудами ткань, образованная главным образом мягкой мозговой оболочкой. Из сосудов в полость желудочков выделяется ликвор. Обмен веществ между кровью и ликвором строго регулируется эпендимоцитами.

В нервной системе постоянно осуществляется циркуляция ликвора. В боковых и каудальном углах ромбовидной ямки есть три отверстия, ведущие из IV желудочка в подпаутинное пространство, куда и поступает ликвор. Из подпаутинного пространства цереброспинальная жидкость снова переходит в кровь. При нарушении такой циркуляции развивается повышенное внутричерепное давление, а в тяжелых случаях гидроцефалия (водянка мозга). Причиной могут быть родовые травмы, менингит, опухоли мозга.

В организме взрослого человека содержится 150-200 мл ликвора, выполняющего многочисленные функции. Он защищает мозг, который лежит как бы на «водяной подушке», так как цереброспинальная жидкость есть не только в центре нервной системы, но и окружает ее, находясь в подпаутинном пространстве. Ликвор поддерживает ионный баланс мозговой ткани. Он переносит биологически активные вещества, выделяемые в полость желудочков (медиаторы, гормоны, нейросекреты). Ликвор также удаляет отходы метаболизма. Таким образом, за счет циркуляции ликвора поддерживается постоянство внутренней среды мозга.

4.3. Кровоснабжение мозга

Головной мозг снабжается кровью через две внутренние сонные и две позвоночные артерии. Сонные артерии снабжают кровью, в первую очередь, передний мозг, позвоночные — остальную часть мозга.

Внутренние сонные артерии входят в полость черепа в его основании по обе стороны перекреста зрительных нервов. Здесь от них сразу отходят ветви — передние мозговые артерии. Обе эти артерии соединяются при помощи передней соединительной артерии. Продолжением внутренних сонных артерий являются средние мозговые артерии.

Рис. 13. Полости ЦНС:

1-4 — боковой желудочек: 1 — передний рог, 2 — центральная часть, 3 — задний рог, 4 — нижний рог; 5 — III мозговой желудочек; 6 — силвиев водопровод; 7 — IV мозговой желудочек

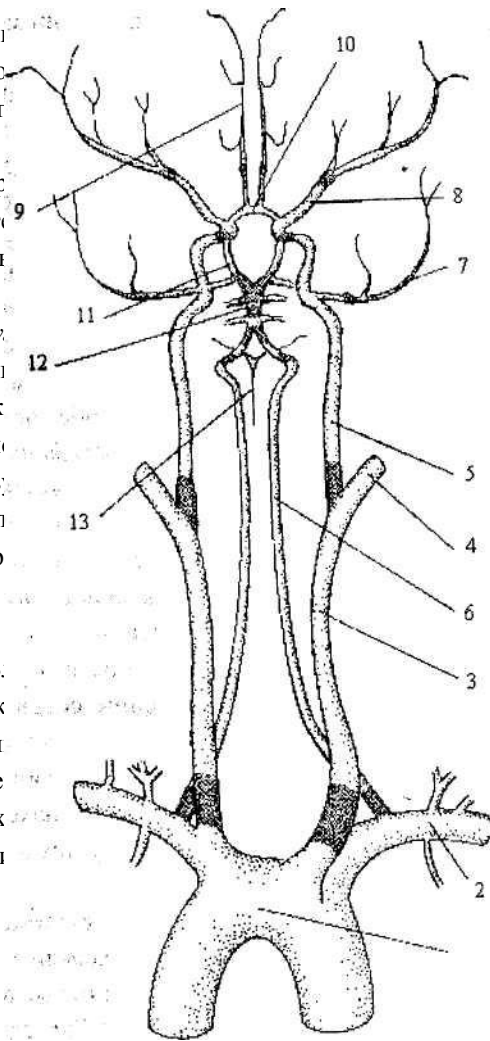
IV мозговой желудочек - полость заднего мозга. На границе продолговатого мозга и моста он расширяется, в результате на их поверхности образуется ромбовидная ямка — дно IV желудочка. Сверху IV желудочек ограничен мозжечком и особыми соединительнотканными образованиями — перед ним и двумя задними мозговыми парусами, имеющими форму шатра.

В ростральной части моста IV желудочек суживается и внутри среднего мозга переходит в мозговой (силвиев) водопровод — канал диаметром 1 - 2 мм и длиной около 1,5 см. Этот канал соединяет IV и III желудочки.

III желудочек - полость промежуточного мозга. Он ориентирован вертикально, имеет щелевидную форму и спускается вниз — в гипоталамус и воронку гипофиза. Из III желудочка открываются межжелудочковые отверстия в боковые (правый и левый) желудочки.

I и II желудочки — боковые желудочки (условно считают: I — левый, II - правый), образующие полости в больших полушариях. От их центральной части, расположенной в теменной доле, отходят 3 рога — передний (в

Позвоночн
отверстие. Вс
продолговатог
позвоночные
(основную) ар
мозговые арт
артерии связ
образом, на
виллизиев кру
передние моз
артерии. От к
спинному м
спинномозгов
мозга образуе
Такое стр
равномерное
компенсацию
нарушений. Б.
виллизиевом к
сонной артери
или при паде
головы происх
сонной артери



льшее затылочное
нтральной стороне
мозга и моста обе
1 — базилярную
ется на две задние
эй соединительной
(рис. 14). Таким
ый артериальный
ртерии, средние и
ие соединительные
правляются вниз к
одну переднюю
ии продолговатого
рченко.
озга обеспечивает
поверхности и
тех или иных
авления крови в
одной внутренней
й сонной артерии
одной половины
зга за счет другой

Рис. 14. Кровоснабжение мозга:
1 — дуга аорты; 2 — подключичная артерия; 3 — общая сонная артерия; 4 — наружная и 5 — внутренняя сонные артерии; 6 — позвоночная артерия; 7 — задняя мозговая артерия; 8 — средняя мозговая артерия; 9 — передняя мозговая артерия; 10 — передняя соединительная артерия; 11 — задняя соединительная артерия; 12 — базилярная артерия; 13 — передняя спинномозговая артерия

Все перечисленные артерии своими разветвлениями в мягкой оболочке образуют артериальную сеть, из которой проникают отвесно в толщу мозгового вещества. Их разделяют на кортикальные артерии — маленькие веточки, разветвляющиеся только в мозговой коре, и медуллярные, которые, пройдя через кору, идут в белое вещество.

Отток крови проходит по поверхностным и глубоким мозговым венам, впадающим в венозные синусы твердой мозговой оболочки. Оттуда кровь оттекает по внутренним яремным венам в верхнюю полую вену.

Спинальный мозг снабжают кровью три спинальные артерии и сегментарные ветви шейных, межреберных, поясничных и крестцовых артерий.

5. Общие представления об устройстве и работе нервной системы

5.1. Части нервной системы

Ни одна из структур нервной системы не может нормально работать без взаимодействия с другими. Тем не менее, всю НС можно разделить по топографическому (в зависимости от места расположения той или иной ее части) и функциональному (по выполняемым функциям) принципам.

По топографическому принципу нервную систему делят на центральную и периферическую. *Центральная нервная система* (ЦНС) включает головной и спинной мозг, защищенные мозговыми оболочками. *Периферическая нервная система* — это нервы, нервные узлы (ганглии), нервные сплетения и нервные окончания. Более конкретно периферическая нервная система человека включает 12 пар черепных нервов, 31 пару спинномозговых нервов, сенсорные (чувствительные) и вегетативные ганглии, нервные сплетения. *Нервное сплетение* — это совокупность нервных волокон от разных нервов, иннервирующих кожный покров, скелетные мышцы тела и внутренние органы у человека и позвоночных животных. Кроме того, в нервное сплетение могут входить небольшие вегетативные ганглии. В зависимости от расположения нервные сплетения делят на внутри- и внеорганные. Одно из наиболее крупных и известных сплетений — чревное (солнечное).

На концах отростков нейронов расположены *нервные окончания* - концевой аппарат нервного волокна. Соответственно функциональному разделению нейронов различают рецепторные, эффекторные и межнейронные окончания. Рецепторные окончания представляют собой

терминали дендритов чувствительных нейронов, воспринимающие раздражение. Такие окончания есть, например, в системах кожной чувствительности. Эффекторные окончания — это окончания аксонов исполнительных нейронов, образующие синапсы на мышечных волокнах или на железистых клетках. Межнейронные окончания являются окончаниями аксонов вставочных и чувствительных нейронов, образующими синапсы на других нейронах.

По функциональному признаку нервная система под разделяется на соматическую и вегетативную нервную систему. У каждой из них есть центральная (т.е. находящаяся в ЦНС) и периферическая (находящаяся за пределами ЦНС) части.

Соматическая нервная система — отдел нервной системы, который регулирует работу скелетных мышц, запуская поведенческие реакции и осуществляя связь организма с внешней средой. Человек может произвольно, по собственному желанию, управлять деятельностью скелетной мускулатуры.

Вегетативная (автономная) нервная система (ВНС) — отдел нервной системы, регулирующий работу внутренних органов. ВНС управляет деятельностью гладкой и сердечной мускулатуры и желез, регулируя (усиливая или ослабляя) и координируя деятельность внутренних органов. Человек без специальной тренировки не может сознательно управлять деятельностью этой системы, т.е. она непроизвольная. В ВНС выделяют симпатический, парасимпатический и метасимпатический отделы (см. гл. 8).

5.2. Серое и белое вещество нервной системы

Напомним, что серым веществом принято называть тела и короткие отростки нейронов, а белым — нервные волокна, т.е. длинные отростки, часто покрытые миелином, имеющим белый цвет.

Белое вещество выполняет проводящую функцию, позволяя нервным импульсам двигаться от структуры к структуре внутри ЦНС, а также соединяя ЦНС с периферическими органами. Пучки параллельно идущих нервных волокон в ЦНС называются *трактами*, или *путями*. В периферической нервной системе отдельные нервные волокна собираются в нервы — пучки, окруженные соединительной тканью, в которой проходят также кровеносные и лимфатические сосуды.

Если информация по нерву идет от периферических чувствительных образований (рецепторов) в головной или спинной мозг, то такие нервы называются сенсорными (чувствительными), афферентными (центростремительными). Они передают возбуждение от органов чувств к ЦНС. Если информация по нерву идет из ЦНС к исполнительным органам (мышцам или железам), нерв называется двигательным, эфферентным (центробежным). Определение «двигательный» в данном случае не вполне точно передает функцию нерва, так как в таких нервах проходят вегетативные волокна, которые управляют деятельностью не только мышц (гладких и сердечной), но и желез. В *смешанных нервах* проходят как афферентные, так и эфферентные волокна. В ЦНС понятие *афференты* применяют по отношению к волокнам, несущим нервные импульсы в какую-либо структуру, а *эфференты* — по отношению к волокнам, несущим информацию от каких-либо структур. В этом случае термины «афференты» и «эфференты» относительны, так как одни и те же волокна могут быть афферентами одной структуры и в то же время эфферентами другой.

В том случае, когда нервные волокна (как афферентные, так и эфферентные) подходят к какому-либо органу, обеспечивая его связь с центральной нервной системой, принято говорить об *иннервации* данного органа волокном или нервом.

Серое вещество выполняет функцию приема и переработки информации. При этом тела нейронов с короткими отростками могут быть

расположены друг относительно друга по-разному. Они могут образовывать кору, ядра или нервные узлы. В случае *коры* большое количество нервных клеток расположено слоями, причем в каждом слое находятся нейроны, сходные по строению и выполняющие определенную функцию (кора мозжечка, кора больших полушарий). В этом случае говорят о *корковой (экранной) организации* нейронов. Кроме того, нейроны могут образовывать достаточно компактные неслоистые скопления, которые называются *нервными ганглиями*, или *узлами*, если они находятся в периферической нервной системе, и *ядрами*, если они находятся в ЦНС. При четкой *ядерной организации* той или иной зоны ЦНС соседние ядра отделены друг от друга прослойками белого вещества. В некоторых участках нервной системы нейроны расположены диффузно, т.е. не образуют плотных скоплений, а их межклеточное вещество пронизано большим количеством волокон, похожих под микроскопом на сеть. Такая организация нейронов называется *ретикулярной*, или *сетчатой* (ретикулярная формация).

Нервные ганглии могут быть сенсорными и вегетативными. В сенсорных ганглиях находятся чувствительные нейроны, которые получают информацию от периферических чувствительных образований - рецепторов. Такие ганглии, как правило, находятся рядом со спинным или головным мозгом. В вегетативных ганглиях находятся исполнительные нейроны вегетативной нервной системы. Эти ганглии расположены рядом со спинным мозгом (симпатическая нервная система) или рядом с иннервируемым внутренним органом (парасимпатическая нервная система).

Ядра можно разделить на сенсорные, моторные (двигательные) и переключаательные. На нейронах сенсорных ядер заканчиваются (т.е. образуют синапсы) аксоны нейронов чувствительных ганглиев. Аксоны клеток моторных ядер образуют двигательные нервы. К моторным ядрам некоторые авторы относят и вегетативные ядра, аксоны от которых идут к вегетативным ганглиям (см. гл. 7.2.1 и 8). Переключаательные ядра соединяют различные структуры ЦНС, в том числе и сенсорные и моторные ядра, т.е. на нейронах переключаательных ядер заканчиваются (образуют синапсы) волокна от какой-либо структуры ЦНС, а сами нейроны таких ядер, в свою очередь, посылают волокна к другой структуре.

5.3. Рефлекторный принцип работы нервной системы

Нервная система выполняет две основные функции:

- 1) обеспечение адекватных реакций организма на постоянно меняющиеся условия внешней среды;
- 2) регуляции и координации работы внутренних органов.

В основе представлений о нервной регуляции функций лежит учение о рефлексе. *Рефлекс* определяется как ответная реакция организма на раздражение, осуществляемая при участии нервной системы. При этом не каждая ответная реакция организма является рефлексом. Например, синяк в ответ на механическое раздражение возникает за счет разрыва сосудов кожи и свертывания крови; однако нервная система не принимает в этом участия, и появление синяка нельзя назвать рефлексом. Для того чтобы обеспечить ответную реакцию, НС должна в первую очередь получить информацию о текущей ситуации от органов чувств. На основании этой информации, а также сигналов от центров памяти, потребностей, мотиваций и некоторых других НС «принимает решение» о том, какая ответная реакция будет наиболее оптимальной. После этого НС посылает управляющие импульсы к исполнительным органам (мышцам или железам), которые и осуществляют соответствующую реакцию.

Понятно, что для осуществления рефлекса, в первую очередь, необходимо, чтобы нервное возбуждение, которое возникает в ЦНС в ответ на какое-либо раздражение, дошло до исполнительного органа. Структурной основой осуществления этого процесса служит рефлекторная дуга.

Рефлекторная дуга — путь, по которому проходит нервный импульс в ходе реализации рефлекса. Она состоит из пяти отделов:

- 1) рецептор;
- 2) чувствительный нейрон, передающий импульс в ЦНС;
- 3) нервный центр;
- 4) двигательный нейрон;
- 5) рабочий орган, реагирующий на полученное раздражение.

Рецептор — чувствительное образование, которое трансформирует энергию раздражителя в нервный процесс (как правило, электрическое возбуждение). За рецептором идет чувствительный нейрон, находящийся в

периферической нервной системе. Периферические отростки (дендриты) таких нейронов образуют чувствительный нерв и идут к рецепторам, а центральные (аксоны) входят в ЦНС и формируют синапсы на ее вставочных нейронах. В некоторых случаях (кожная чувствительность, обоняние) рецепторами являются окончания периферических отростков чувствительных нейронов. В этом случае первые два отдела рефлекторной дуги образованы одним и тем же нейроном. Вставочный нейрон ЦНС, или, точнее, нейроны, так как их обычно несколько, являются нервным центром каждого конкретного рефлекса. Аксоны вставочных нейронов образуют синапсы на двигательных нейронах, по аксонам которых нервный импульс, в свою очередь, доходит до исполнительного органа, вызывая соответствующую деятельность. Аксоны двигательных нейронов образуют двигательные нервы.

Таким образом, в дуги даже простых рефлексов входят обычно около 5 - 10 последовательно расположенных нейронов. В самом простом случае в рефлекторную дугу входят только два нейрона - чувствительный и двигательный. Примерами таких рефлексов могут быть коленный, возникающий в ответ на удар по сухожилию четырехглавой мышцы бедра, или ахиллов, возникающий в ответ на удар по сухожилию икроножной мышцы (см. рис. 18).

Для более адекватного понимания регуляции работы организма необходимо подробнее разобрать понятие «нервный центр». *Нервный центр* - это группа нейронов, необходимая для осуществления определенного рефлекса или более сложных форм поведения. Нервный центр перерабатывает информацию, которая поступает к нему от органов чувств или от других нервных центров и в свою очередь посылает команды к исполнительным нейронам или другим нервным центрам.

У беспозвоночных животных нервный центр может состоять только из нескольких нейронов. Так, у морского моллюска аплии работой сердца управляют только четыре нейрона. У позвоночных нервные центры входят в состав ЦНС и могут включать тысячи и даже миллионы нейронов.

Каждый нервный центр находится в определенном месте нервной системы. Например, дыхательный центр, регулирующий работу дыхательных мышц, находится в продолговатом мозгу. При разрушении этого центра дыхание прекращается. Но на самом деле в дыхании

принимают участие многие другие нейроны. Так, нервные волокна от дыхательного центра в продолговатом мозгу идут к группам двигательных нейронов спинного мозга, непосредственно управляющих дыхательными мышцами. В варолиевом мосту есть нервный центр, регулирующий правильное чередование вдоха и выдоха.

Высший центр головного мозга — кора больших полушарий — тоже принимает участие в дыхании, благодаря чему дыхание можно регулировать произвольно. То же самое можно сказать о большинстве других функций организма (перемещение в пространстве, движения глаз, реакции на боль и т.д.). Поэтому, в широком смысле слова, нервный центр — это все структуры, согласованно влияющие на выполнение той или иной функции.

Именно благодаря рефлекторному принципу нервная система обеспечивает процессы *саморегуляции*. Если какой-либо физиологический параметр чрезмерно уменьшается, то автоматически (рефлекторно) включаются механизмы, обеспечивающие его увеличение. И наоборот, если какой-либо параметр увеличивается, включаются механизмы его уменьшения. Например, при повышении температуры тела ВНС обеспечивает расширение сосудов кожи и потоотделение, благодаря чему удаляются избытки тепла. Такой принцип функционирования называется еще механизмом отрицательной обратной связи.

В некоторых физиологических системах обнаружен также механизм положительной обратной связи, благодаря которой процесс, возникнув, некоторое время усиливает и поддерживает себя сам.

Для объяснения механизмов саморегуляции русский физиолог академик П.К. Анохин предложил концепцию «функциональной системы».

Функциональная система — временное или постоянное объединение различных элементов нервной системы (от рецепторов до исполнительных органов), возникшее или существующее для выполнения какой-либо конкретной физиологической задачи. Очень важным в этой концепции является идея о том, что при выполнении любого действия информация о его результатах поступает в ЦНС (в форме импульсов от соответствующих рецепторов). Это звено функциональной системы замыкает рефлекторную дугу в кольцо. Если результат действий частично или полностью не соответствует ожидаемому, то ЦНС по механизму обратной связи

направляет протекание реакций в необходимую сторону. Таким образом, поведение строится по принципу непрерывного кольцевого взаимодействия организма и среды, постоянной оценки результатов деятельности - принципу рефлекторного кольца. Этот принцип существенно дополняет представление о рефлекторной дуге, известное еще со времен Р. Декарта.

6. Спинной мозг

6.1. Общее строение спинного мозга

Спинной мозг (СМ), *medulla spinalis*, самый древний отдел нервной системы. Он появляется уже у низших хордовых животных (таких как ланцетник), не имеющих головного мозга. Основные функции спинного мозга, как и большинства отделов нервной системы, — рефлекторная (позволяет управлять мышцами и внутренними органами) и проводниковая (передача в головной мозг сенсорной информации; получение из головного мозга команд, регулирующих деятельность спинного мозга).

СМ лежит внутри позвоночного канала и протянут от 1-го шейного позвонка до 2-3-го поясничного. Его длина 40 - 45 см, вес 30 - 32 г. По передней и задней поверхности спинного мозга проходят две борозды, которые делят его на две симметричные половины.

СМ имеет сегментарное строение, т.е. состоит из связанных между собой относительно стереотипно устроенных сегментов, в пределах которых замыкаются рефлекторные дуги (рис. 15). Общее число сегментов равно 31, и в соответствии с этим от СМ на всем его протяжении справа и слева отходят 31 пара передних и задних корешков, которые выходят через соответствующие межпозвоночные отверстия и, соединяясь, образуют 31 пару спинномозговых нервов. На задних корешках СМ можно увидеть расширения — спинальные (спинномозговые) ганглии. В них находятся псевдоуниполярные чувствительные нейроны.

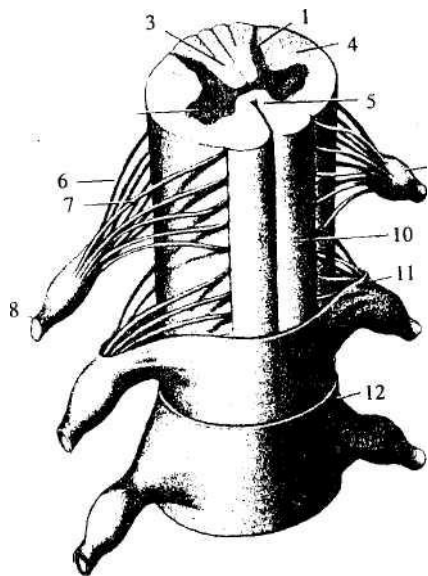


Рис. 15. Объемная схема двух сегментов спинного мозга:

- 1 — задний рог; 2 — передний рог; 3 — дорсальный канатик;
 4 — латеральный канатик; 5 — вентральный канатик; 6 — задний корешок; 7 — передний корешок; 8 — спинномозговой нерв;
 9 — спинальный ганглий; 10 — мягкая мозговая оболочка;
 11 — паутинная оболочка; 12 — твердая мозговая оболочка

Горизонтальный участок СМ, объединяющий нейроны, отростки которых проходят в паре спинномозговых нервов и их корешках, и называется *сегментом*. Сегменты СМ принято обозначать буквами, связанными с их латинскими названиями. Всего имеется 8 шейных (С — *cervicale*), 12 грудных (Th, или Т, — *thoracale*), 5 поясничных (L — *lumbale*), 5 крестцовых (S — *sacrале*) сегментов и 1 копчиковый (Сс — *coccygeum*) сегмент (рис. 16). Таким образом, фраза: «Грудное ядро расположено на уровне С₈-L₂» — означает, что это ядро протянуто от 8-го шейного до 2-го поясничного сегмента.

По ходу СМ располагаются шейное и поясничное утолщения. Они соответствуют местам отхождения волокон, иннервирующих руки и ноги.

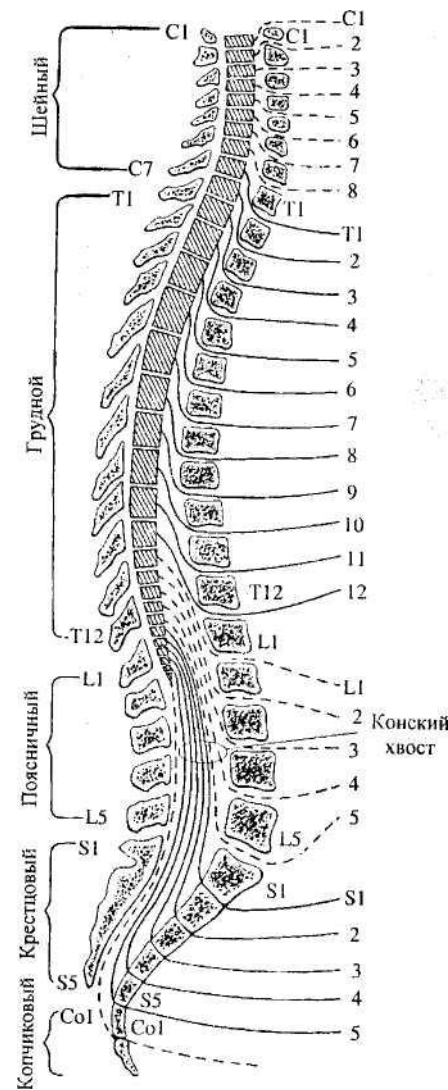


Рис. 16. Взаимное расположение сегментов спинного мозга и тел позвонков. Слева — номера позвонков, справа — номера спинномозговых нервов и их выход из позвоночного канала через межпозвоночные отверстия

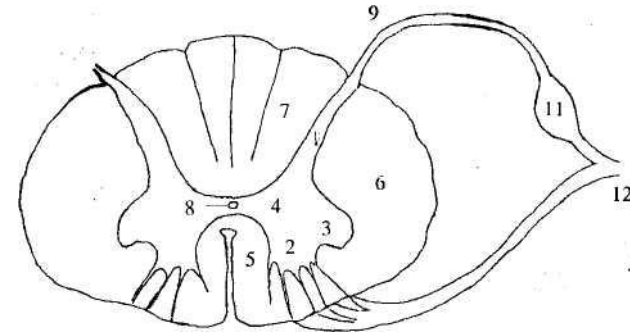
В ходе эмбриогенеза рост спинного мозга в длину отстает от роста позвонков. В результате спинномозговые нервы, вначале отходившие от спинного мозга через межпозвоночные отверстия перпендикулярно к его

поверхности, постепенно смещаются вниз, отходя от спинного мозга уже под углом (а в нижних сегментах даже вертикально). Пучок нервов, расположенных ниже окончания спинного мозга внутри позвоночного канала, получил название *конский хвост* (см. рис. 16).

На уровне каждого сегмента спинного мозга по центrostремительным (афферентным) волокнам в ЦНС поступает информация от строго определенных участков («этажей») тела. И, соответственно, от каждого сегмента спинного мозга по центробежным (эфферентным) волокнам поступают управляющие импульсы к определенным мышцам тех же «этажей». Так, от шейных и верхних грудных сегментов спинного мозга отходят нервы к мышцам шеи, верхних конечностей (корешки L₂ – S₂) и органам, расположенным в грудной полости. Нижние грудные и верхние поясничные сегменты иннервируют мышцы туловища и органы брюшной полости. Нижние поясничные и крестцовые сегменты связаны с мышцами нижних конечностей (корешки L₂-S₂) и органами, расположенными в тазовой области.

На поперечном срезе через СМ видно, что снаружи у него расположено белое вещество, а внутри — серое.

Серое вещество подразделяется на передние (вентральные) и задние (дорсальные) рога. Между ними вокруг спинномозгового канала лежит промежуточное вещество. На уровне С₈-L₂ - сегментов оно имеет выросты — боковые (латеральные) рога. Задние рога достигают поверхности спинного мозга, боковые и передние — никогда. На срезе серое вещество в целом имеет характерную форму бабочки (рис. 17). Серое вещество всех сегментов СМ образует столбы серого вещества — передние, боковые и задние.



*Рис. 17. Поперечный разрез через спинной мозг:
1 — задние рога; 2 — передние рога; 3 — боковые рога;
4 — промежуточное вещество; 5 — передний канатик; 6 — боковой канатик; 7 — задний канатик; 8 — спинномозговой канал; 9 — задний корешок; 10 — передний корешок; 11 — спинальный узел;
12 — спинномозговой нерв (9 - 12 слева не изображены)*

В белом веществе СМ выделяют три пары симметрично расположенных канатиков. Дорсальные лежат между задними рогами серого вещества, вентральные — между передними рогами, латеральные — между задним и передним рогом каждой стороны.

6.2. Рефлекторные дуги спинного мозга

Для того чтобы понять, чем образовано и как функционирует серое и белое вещество СМ, необходимо рассмотреть дугу спинномозгового рефлекса. При этом нужно учитывать, что с участием СМ осуществляются самые разные реакции, в том числе произвольные движения, управляющиеся головным мозгом. Однако существуют и относительно простые безусловные (т.е. идущие по врожденной заданной программе) рефлексы СМ, которые он способен реализовывать самостоятельно. Эти рефлексы подразделяются на реакции внутренних органов (вегетативные рефлексы) и реакции скелетной мускулатуры (соматические рефлексы).

С помощью СМ осуществляются безусловные рефлексы внутренних органов (вегетативные рефлексы) и простейшие безусловные рефлексы

скелетной мускулатуры (соматические рефлексы).

Рассмотрим рефлекторную дугу спинного мозга на примере соматического коленного рефлекса (рис. 18). Это простейший безусловный рефлекс, в дугу которого, как уже отмечалось (см. 5.3), входят только два нейрона - чувствительный и двигательный. Подобные рефлексы называют еще моносинаптическими, так как в дуге рефлекса присутствует только один центральный (т.е. расположенный в ЦНС) синапс между нейронами; следующий синапс уже нервно-мышечный.

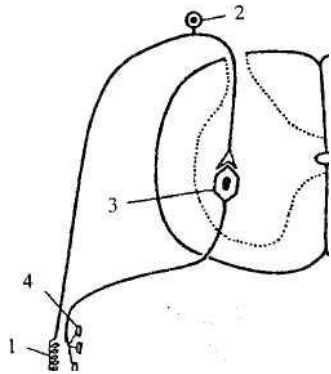


Рис. 18. Дуга моносинаптического спинномозгового рефлекса:
1 — мышечный рецептор; 2 — псевдоуниполярный (чувствительный) нейрон спинномозгового ганглия; 3 — исполнительный нейрон (мотонейрон); 4 — нервно-мышечный синапс

Спинальные ганглии в задних корешках спинного мозга образованы скоплением псевдоуниполярных чувствительных нейронов. Такие нейроны имеют очень длинный периферический отросток, который функционально является дендритом. Периферические отростки псевдоуниполярных нейронов проводят информацию от самых разных рецепторов — кожных (тактильных, температурных, болевых), мышечно-суставных (проприорецепторов), от рецепторов внутренних органов (висцерорецепторов). В случае коленного рефлекса концевые разветвления такого дендрита возбуждаются при растяжении четырехглавой мышцы бедра в результате удара по ее сухожилию. Нервный импульс по дендриту проводится к телу псевдоуниполярной клетки и дальше по относительно короткому аксону — в СМ. В вентральном роге серого вещества этот аксон

образует синапс на мотонейроне (исполнительном нейроне) в передних рогах спинного мозга и в свою очередь возбуждает его. Нервный импульс по аксону мотонейрона доходит до растянутой мышцы и через нервно-мышечный синапс запускает ее сокращение. В результате мышца укорачивается, и коленный сустав разгибается. Сходные рефлексы можно получить при растяжении любой другой мышцы нашего тела.

Дуги более сложных рефлексов (например, сгибание руки в ответ на болевой стимул) имеют вставочные нейроны в задних рогах и в промежуточном веществе спинного мозга. Такие рефлексы называют полисинаптическими (рис.19).

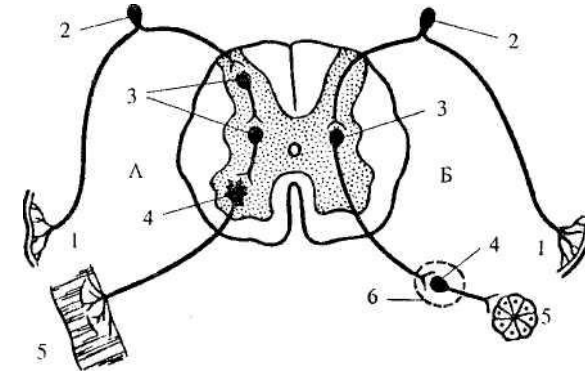


Рис. 19. Дуги сгибательного (соматического) рефлекса (А) и вегетативного рефлекса (Б):

1 — чувствительное нервное окончание; 2 — псевдоуниполярный нейрон спинномозгового ганглия; 3 — вставочные нейроны; 4 — исполнительный нейрон; 5 — исполнительный орган (мышца, железа); 6 — вегетативный ганглий

Обе рассмотренные рефлекторные дуги являются дугами соматических рефлексов (рефлексов скелетной мускулатуры). Дуги вегетативных рефлексов заметно отличаются от соматических (см. рис. 19, Б). Основное отличие состоит в местонахождении исполнительного нейрона в рефлекторной дуге. Этот нейрон расположен не в ЦНС (как в соматической нервной системе), а в периферическом вегетативном ганглии. Чувствительные нейроны вегетативной нервной системы находятся там же, где и чувствительные нейроны соматической нервной системы — в

спинальных ганглиях на задних корешках спинного мозга. Затем может следовать цепочка вставочных центральных нейронов. Последний (а иногда единственный) центральный нейрон вегетативной дуги в СМ расположен или в боковых рогах серого вещества (симпатические нейроны), или в промежуточном веществе крестцового отдела (парасимпатические нейроны). Аксон этого эфферентного нейрона направляется к нейронам вегетативного ганглия.

Изучив дуги спинномозговых рефлексов, можно понять, чем образованы задние и передние корешки, а также спинномозговые нервы. Дендриты (периферические отростки) псевдоуниполярных нейронов идут в составе соответствующего спинномозгового нерва, а аксоны, образуя дорсальные (*чувствительные*) корешки, входят в СМ. Большая часть этих аксонов заканчивается (образует синапсы) на вставочных нейронах, или мотонейронах, меньшая часть в составе белого вещества поднимается в головной мозг.

Вентральные (двигательные) корешки образованы аксонами мотонейронов и центральных вегетативных нейронов. Таким образом, *спинномозговые нервы* являются смешанными, так как образованы волокнами двух типов - афферентными (центростремительными) сенсорными и эфферентными (центробежными) исполнительными, т.е. идущими к разного типа мышцам и железам.

6.3. Серое вещество спинного мозга

Серое вещество СМ содержит три группы мультиполярных нейронов:

- 1) корешковые— это мотонейроны и эфферентные нейроны вегетативной нервной системы, их аксоны образуют передние корешки;
- 2) пучковые — аксоны этих нейронов образуют пути, соединяющие между собой сегменты спинного мозга и восходящие проекционные пути, идущие к головному мозгу; это переключательные нейроны;
- 3) внутренние — аксоны соединяют нейроны спинного мозга и не выходят за границы серого вещества.

В целом серое вещество СМ представляет собой нейроны, сгруппированные в ядра. Все серое вещество принято разделять в спинно-брюшном направлении на 9 пластин, в каждой из которых преобладают нейроны определенного типа. Первые пять пластин находятся в дорсальных рогах, VI пластинка расположена в основании дорсальных рогов, VII образует промежуточное вещество, VIII расположена на переходе от промежуточного вещества к вентральным рогам, IX образует вентральные рога. Пластины протянуты в rostro-каудальном направлении вдоль всего СМ.

В задних рогах находятся вставочные нейроны, которые или входят в состав рефлекторных дуг, замыкающихся на уровне сегмента, или образуют восходящие пути, проводящие сенсорную информацию в головной мозг. Ближе всего к поверхности дорсального рога находятся интернейроны, переключающие и обрабатывающие болевую рецепцию (пластины I - III). Несколько вентральнее лежат клетки, аксоны которых проводят импульсы от кожных рецепторов (пластины IV - V). Глубже всего в задних рогах (пластина VI) расположены интернейроны, получающие информацию от мышечных рецепторов. Нейроны IV - VI слоев объединяют в собственное ядро СМ — зону обработки и передачи в ГМ тактильной и проприоцептивной чувствительности. В медиодорсальной части пластины VII на уровне С₈-L₂ лежит крупное грудное ядро (ядро Кларка), от которого начинается задний спинно-мозжечковый тракт (см. ниже).

В VII пластине лежит промежуточное ядро. В нем находятся вставочные нейроны, на которых образуют синапсы нисходящие волокна из головного мозга. Сюда же из дорсальных рогов поступают сенсорные

сигналы. Таким образом, промежуточное ядро можно охарактеризовать как зону «принятия решения» о запуске какой-либо реакции — соматической или вегетативной. Запуск реакции может быть вызван либо командой из головного мозга (осуществление произвольного движения), либо сенсорным стимулом (врожденные рефлексy СМ). Более того, эти два типа входных влияний могут конкурировать и тогда произвольный контроль способен, например, тормозить сгибание руки в ответ на болевой раздражитель. Аксоны этих нейронов в свою очередь передают информацию на мотонейроны (или на вегетативные нейроны), в результате чего работа мышц может управляться не только через спинномозговые рефлекторные дуги, но и произвольными командами из головного мозга.

Нейроны боковых рогов (С₈-L₂) принадлежат симпатической нервной системе (см. гл. 8). Их аксоны выходят из спинного мозга в составе передних корешков. В крестцовом отделе боковых рогов нет, но здесь в промежуточной зоне находятся нейроны парасимпатической нервной системы, аксоны которых также входят в состав передних корешков.

В передних рогах серого вещества находятся мотонейроны. Это одни из наиболее крупных нейронов ЦНС. Они расположены не беспорядочно, а соответственно иннервируемым им мышцам. Так, сокращения мышц туловища запускаются мотонейронами, расположенными более вентрально, а мышц конечностей — расположенными более дорсально. При этом нейроны, иннервирующие мышцы - сгибатели и мышцы - разгибатели, размещены в разных участках. Передние рога наиболее развиты в шейном и крестцовом отделах, где находятся мотонейроны, иннервирующие конечности.

6.4. Белое вещество спинного мозга

Белое вещество СМ выполняет проводниковую функцию, осуществляя передачу нервных импульсов. Оно включает три системы проводящих путей - восходящие, нисходящие и собственные пути СМ.

Восходящие пути спинного мозга передают сенсорную (кожную, мышечную, висцеральную) информацию от туловища и конечностей в головной мозг. *Нисходящие пути* спинного мозга проводят управляющие импульсы (соматические и вегетативные) из головного мозга в спинной. *Собственные пути* соединяют нейроны отдельных сегментов СМ. Последнее необходимо для согласованной работы сегментов, управляющих разными мышцами в один и тот же момент времени. Кроме того, сокращение многих крупных мышц требует участия нескольких сегментов. В задних канатиках проходят восходящие пути, в передних — в основном нисходящие, в боковых — как те, так и другие. Собственные пути СМ окружают серое вещество.

На поперечном разрезе разных уровней спинного мозга видно, что в верхних сегментах белого вещества гораздо больше, чем серого. Это объясняется тем, что в верхних сегментах проходят волокна (как восходящие, так и нисходящие), связывающие весь СМ с головным. Волокна же нижних отделов связывают с головным мозгом только нижние сегменты СМ, и, следовательно, их значительно меньше.

Большинство восходящих и нисходящих путей СМ организованы по соматотопическому (гр. *soma* — тело, *topos* — место) принципу. Это значит, что импульсы от определенных участков тела поступают в зоны кожно-мышечной чувствительности головного мозга, и прежде всего коры больших полушарий, таким образом, что информация от рецепторов, находящихся рядом, приходит в соседние участки («точка в точку»). Таким образом, в мозгу формируются сенсорные «карты тела» (см. рис. 46). В то же время от соседних участков двигательных зон коры управляющие импульсы приходят к соседним мышцам (двигательные «карты тела»).

Необходимо также иметь в виду, что большинство чувствительных волокон по пути к коре больших полушарий перекрещиваются, так что информация от правой половины тела поступает в левые сенсорные зоны, а

от левой половины тела — в правые. Перекрещивающиеся волокна образуют в СМ белую комиссуру, лежащую перед серым веществом в передних канатиках. Двигательные пути, идущие от головного мозга, также перекрещиваются, благодаря чему правая двигательная зона, например коры больших полушарий, управляет движениями левой половины тела, и наоборот.

Как уже было сказано, на уровне СМ замыкаются врожденные безусловные рефлексы, способные осуществляться произвольно, т.е. без участия сознания человека. Но при необходимости головной мозг может регулировать протекание безусловных спинномозговых рефлексов. Эта регуляция может быть как произвольной, так и произвольной. В последнем случае увеличивается точность движений, а сами движения называют автоматизированными (см. 7.3). Кроме того, существует большое число безусловных рефлексов, запускаемых вестибулярными, зрительными и др. раздражителями. Такие раздражители возбуждают нервные центры в головном мозгу, и импульсы от них поступают на интернейроны и мотонейроны спинного мозга.

Все эти влияния из головного мозга проводятся по нисходящим путям. Поэтому при поперечном повреждении СМ развивается ряд нарушений (вплоть до паралича) в работе мышц, иннервируемых сегментами, лежащими ниже места поражения.

Такое повреждение СМ приводит также к потере чувствительности ниже места поражения, поскольку информация от рецепторов не проводится по восходящим путям в головной мозг (именно там, в коре больших полушарий, раздражение осознается как ощущение).

Характерно, что нередко изолированный участок СМ может восстановить способность к осуществлению безусловных рефлексов. Тогда у пациента можно вызвать, например, коленный рефлекс, хотя он не чувствует стимула и не осознает возникновение ответной двигательной реакции. При локальных повреждениях серого вещества спинного мозга (например, при опухолях) возникает сегментарное нарушение чувствительности и/или двигательных функций соответствующего «этажа» тела. Чаще всего такое происходит в дорсальных рогах шейных сегментов (нарушение чувствительности кистей рук).

Восходящие пути

1. *Спинно-бульбарные тракты*, проходящие в задних канатиках, называются так, поскольку соединяют СМ с продолговатым мозгом (*bulbus* — луковица — устаревшее название продолговатого мозга). Они включают *нежный*, или тонкий (лежит более медиально), и *клиновидный* (лежит более латерально) *пучки*. Образованы эти пучки центральными отростками (аксонами) клеток спинальных ганглиев, которые, не перекрещиваясь, проходят по своей (ипсилатеральной) стороне и заканчиваются в продолговатом мозгу на нежном и клиновидном ядрах. По этим трактам максимально быстро проводится информация от тактильных (прикосновение, давление), проприо- и висцерорецепторов. Нежный пучок проводит сигналы от нижней части туловища и нижних конечностей, клиновидный — от верхней части туловища и рук (выражен на уровне шейных и грудных сегментов).

2. *Спинно-таламические тракты*, передний и латеральный (боковой), проходят в соответствующих канатиках белого вещества. Они заканчиваются в крупной структуре промежуточного мозга — таламусе. Тракты образованы в основном аксонами интернейронов задних рогов, на которых образуют синапсы центральные отростки клеток спинальных ганглиев. Большинство аксонов интернейронов совершают перекрест на уровне «своего» сегмента и поднимаются к таламусу по другой (контралатеральной) стороне.

Передний спинно-таламический тракт передает тактильные импульсы; латеральный спинно-таламический тракт — главным образом болевые импульсы. Последний факт имеет очень большую клиническую значимость. Кроме того, латеральный тракт передает температурную чувствительность. Повреждение этого тракта, например, на правой стороне тела, приводит к потере болевой и температурной чувствительности на противоположной левой стороне, начиная примерно на один сегмент ниже уровня травмы.

3. *Спинно-мозжечковые тракты*, задний и передний, проходят в боковых канатиках. Эти тракты также образованы аксонами интернейронов задних рогов СМ (в основном VI пластины). Эти тракты проводят информацию от проприорецепторов и от тактильных рецепторов в мозжечок.

Задний спинно-мозжечковый тракт не перекрещивается и начинается от нейронов грудного ядра. Передний тракт перекрещивается и образован

другими нейронами задних рогов. Благодаря информации, которую мозжечок получает по этим трактам, он может осуществлять свою основную функцию — координацию движений, поддержание равновесия и позы.

4. *Спинно-ретикулярные тракты* — несколько трактов, проводящих все виды чувствительности от туловища и конечностей к ретикулярной формации мозгового ствола (см. 7.2.6).

5. *Спинно-оливарный путь* — проводит проприорецепцию и тактильную рецепцию в крупное ядро продолговатого мозга — нижнюю оливу. Волокна от нижней оливы в свою очередь направляются в мозжечок.

6. *Спинно-тектальный тракт* — проводит разные виды чувствительности к крыше (*tectum*) среднего мозга.

Нисходящие пути

1. *Кортико-спинальный (пирамидный) путь*. Большая часть волокон этого тракта начинается в двигательной области коры больших полушарий (прецентральная извилина). Он образован аксонами гигантских пирамидных клеток 5-го слоя коры.

Эволюционно — это самый молодой тракт СМ. Он выражен только у млекопитающих, и лучше всего — у приматов. У человека пирамидный путь содержит около 1 млн волокон. Тракт проходит через весь головной мозг, и в нижней части продолговатого мозга примерно 80% его волокон переходит на противоположную сторону, формируя боковой пирамидный тракт. Остальные волокна спускаются в спинной мозг, где перекрещиваются по сегментно (передний пирамидный тракт).

Пирамидный тракт — это основной путь для управления произвольными, связанными с привлечением внимания, движениями, а также тонкой моторикой кисти и пальцев. У высших млекопитающих большинство его волокон оканчиваются в собственном ядре задних рогов, клетки которого дают аксоны к промежуточному ядру и мотонейронам (т.е. на пути от коры к мотонейронам есть 1 - 3 вставочных нейрона). Но у обезьян и человека находят окончания пирамидных волокон, заканчивающиеся непосредственно на мотонейронах (моносинаптическая передача), — 8% всех аксонов у человека, 2% у обезьян. Такие моносинаптические связи позволяют совершать очень быстрые к тонкие (дифференцированные) движения кисти и пальцев. Повреждения

пирамидного тракта нарушают произвольные движения, и в первую очередь движения пальцев.

Часть волокон пирамидного тракта заканчиваются на нейронах двигательных ядер ствола мозга, управляя произвольными движениями мышц головы. Эту часть пирамидного тракта принято называть кортико-нуклеарным трактом.

Остальные нисходящие пути, связанные с регуляцией движений, относятся к *экстрапирамидной системе*. Эта система включает ряд корковых и ядерных структур, роль которых особенно велика в организации движений, не связанных с привлечением внимания, таких как автоматизированные движения, поддержание мышечного тонуса, локомоция (ходьба, бег) и т.п. Из описываемых ниже трактов к ним относятся тракты 2 - 5.

2. *Рубро-спинальный тракт* начинается от красного ядра (*nucleus ruber*) среднего мозга и проходит в боковых канатиках. Заканчиваются волокна этого тракта на интернейронах задних рогов и промежуточного ядра СМ. Рубро-спинальный тракт часто называют кортико-рубро-спинальным, так как красное ядро получает проекции (волокна) от коры больших полушарий. Это эволюционный предшественник пирамидного тракта, у человека он развит слабо, поскольку часть его функций принимает на себя пирамидный путь. Функционально рубро-спинальный тракт связан со сгибанием конечностей — он возбуждает мотонейроны мышц-сгибателей и тормозит разгибание. Импульсы, идущие по волокнам тракта, поддерживают также тонус мышц-сгибателей.

3. *Вестибуло-спинальный тракт* начинается в вестибулярных ядрах мозгового ствола и проходит в передних канатиках. Заканчиваются его волокна на интернейронах промежуточного вещества СМ, а также непосредственно на мотонейронах. Функционально тракт связан, во-первых, с разгибанием конечностей — он возбуждает мотонейроны мышц-разгибателей и тормозит сгибание. Импульсы, идущие по его волокнам, поддерживают тонус мышц-разгибателей. Вторая группа эффектов вестибуло-спинального тракта — это влияние на позный (связанный с поддержанием позы) тонус и правильную постановку головы и шеи.

4. *Ретикуло-спинальные тракты* идут от различных ядер ретикулярной формации варолиевого моста и продолговатого мозга (см. 7.2.6).

Заканчиваются волокна этих трактов на интернейронах промежуточного вещества СМ. Импульсы, идущие по тракту, могут обеспечивать как облегчающие (возбуждающие), так и тормозные влияния на мотонейроны СМ. Наибольшее воздействие они оказывают на мышцы туловища, а также влияют на работу мышц плечевого и тазового поясов. Интересно, что ретикуло-спинальные тракты хорошо выражены уже у рыб (управление изгибами тела при плавании).

5. *Текто-спинальный тракт* начинается от крыши среднего мозга. Функционально связан с поворотами головы и туловища в ответ на зрительные, слуховые и др. сигналы (см. 7.2.5).

6. *Нисходящие вегетативные волокна.* Это волокна, идущие от различных структур головного мозга (гипоталамуса, ретикулярной формации и др.) и заканчивающиеся на центральных вегетативных нейронах. Импульсы, идущие по этим волокнам, участвуют в регуляции работы внутренних органов.

7. ГОЛОВНОЙ МОЗГ

7.1. Общий обзор головного мозга

Головной мозг (ГМ) помещается в полости черепа. Его дорсальная (верхняя) поверхность имеет выпуклую форму, а вентральная более или менее уплощена. Основные структуры ГМ соответственно его онтогенезу уже были приведены в гл. 3: это задний мозг, включающий продолговатый мозг, варолиев мост и мозжечок; средний мозг; передний мозг, состоящий из промежуточного мозга и конечного мозга.

Если посмотреть на ГМ в целом, в нем можно выделить три основные части — большие полушария, ствол и мозжечок. Наибольший объем занимают большие полушария, наименьший — мозговой ствол. В ствол входят продолговатый мозг, варолиев мост и средний мозг; иногда в состав ствола включают и промежуточный мозг.

Для того чтобы понять взаимное расположение структур ГМ, рассмотрим параллельно два рисунка — срединную поверхность ГМ (рис. 20) и его вентральную (нижнюю) поверхность (рис. 21). На рисунках видно, как СМ (1) переходит в продолговатый (2). Границей между ними на вентральной поверхности служит перекрест пирамид (3). Над продолговатым мозгом помещается варолиев мост (4). На дорсальной стороне за мостом и продолговатым мозгом расположен мозжечок (5, 6). Между ними находится полость заднего мозга — IV мозговой желудочек (7).

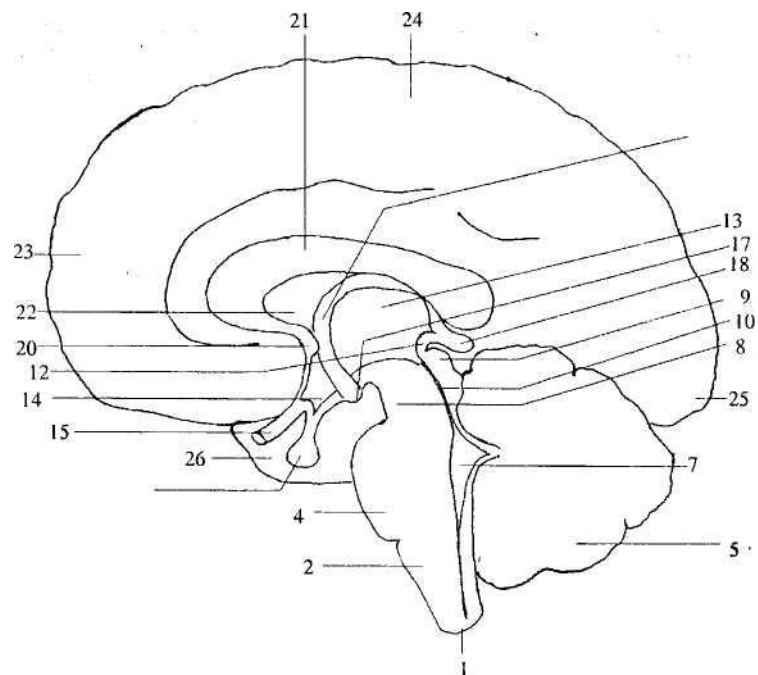


Рис. 20. Медиальный (срединный) разрез через головной мозг: 1 — спинной мозг; 2 — продолговатый мозг; 3 — перекрест пирамид; 4 — варолиев мост; 5 — мозжечок; 6 — полушарие мозжечка; 7 — IV мозговой желудочек; 8 — ножки мозга; 9 — крыша мозга; 10 — мозговой водопровод; 11 — заднее продырявленное вещество; 12 — задняя комиссура; 13 — таламус; 14 — серый бугор; 15 — зрительный нерв и зрительная хиазма; 16 — гипофиз; 17 — мамиллярные тела; 18 — эпифиз; 19 — свод; 20 — передняя комиссура; 21 — мозолистое тело; 22 — прозрачная перегородка; 23 — лобная доля; 24 — теменная доля; 25 — затылочная доля; 26 — височная доля; 27 — переднее продырявленное вещество; 28 — обонятельная луковица; 29 — обонятельный тракт. Структуры, отмеченные как 3, 6, 11, 27 - 29, на этом рисунке не видны (см. рис. 21).

2 - 7 — задний мозг; 8 - 12 — средний мозг;
13 — 18 — промежуточный мозг; 19 — 29 — конечный мозг

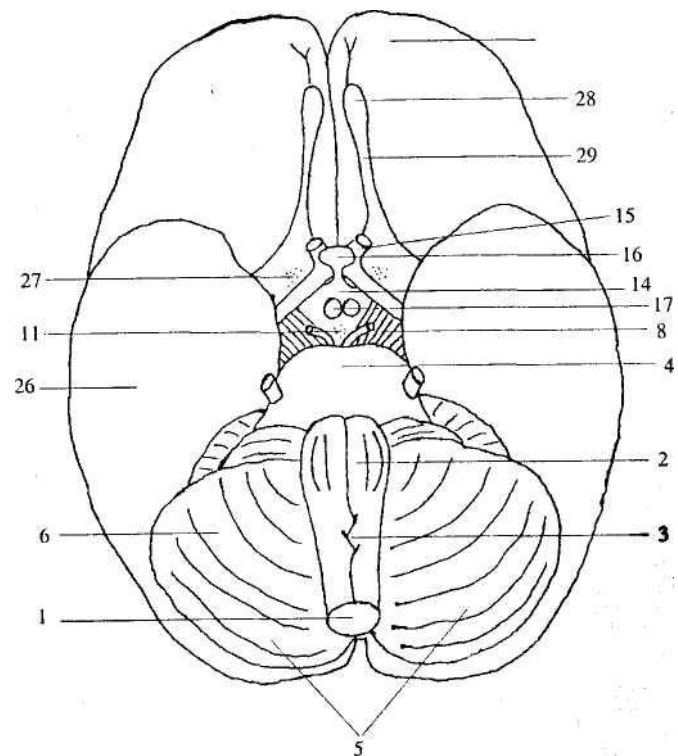


Рис. 21. Нижняя поверхность головного мозга. Обозначения как на рис. 20. Структуры, отмеченные как 7, 9, 10, 12, 13, 18 - 22, 24, 25, на этом рисунке не видны

Ростральнее моста лежит средний мозг. Дорсальная его часть — крыша (9), вентральная — ножки мозга (8). Полостью среднего мозга является мозговой водопровод (10). Между ножками мозга находится заднее продырявленное вещество (11) — отверстия, через которые в мозговое вещество входят кровеносные сосуды. На границе между средним и передним мозгом в дорсальной части лежит задняя комиссура (12), представляющая собой белое вещество. Это волокна, связывающие правую и левую половину среднего мозга.

Расположенный еще ростральнее передний мозг состоит из промежуточного и конечного мозга. Основные части промежуточного мозга, видные на рисунках— это таламус (13), эпифиз (18) и несколько структур гипоталамуса: серый бугор (14), зрительный нерв и зрительная хиазма (15), гипофиз (16), мамиллярные тела (17).

Остальные структуры, представленные на рис. 20 и 21, принадлежат конечному мозгу, состоящему из двух больших полушарий. Только на рис. 20 видны свод (19) — пучок волокон, идущий от конечного мозга к промежуточному; прозрачная перегородка (22); мозолистое тело (21) и передняя комиссура (20) — волокна, соединяющие симметричные участки переднего мозга.

Большие полушария разделены на несколько долей. На рисунках видны лобная (23), теменная (24), затылочная (25) и височная (26) области. Только на рис. 21 видны обонятельная луковица (28), обонятельный тракт (29) и переднее продырявленное вещество (27).

7.2. Ствол мозга

7.2.1. Черепные нервы и их ядра

От ГМ отходят 12 пар черепных нервов:

- I. Обонятельный нерв — *n. (nervus) olfactorius*;
- II. Зрительный нерв — *n. opticus*;
- III. Глазодвигательный нерв — *n. oculomotorius*;
- IV. Блоковый нерв — *n. trochlearis*;
- V. Тройничный нерв — *n. trigeminus*;
- VI. Отводящий нерв — *n. abducens*;
- VII. Лицевой нерв — *n. facialis*;
- VIII. Вестибуло-слуховой нерв — *n. vestibulocochlearis*;
- IX. Языкоглоточный нерв — *n. glossopharyngeus*;
- X. Блуждающий нерв — *n. vagus*;
- XI. Добавочный нерв — *n. accessorius*;
- XII. Подъязычный нерв — *n. hypoglossus*.

В отличие от смешанных (состоящих из афферентных чувствительных и эфферентных двигательных и вегетативных волокон) спинномозговых нервов среди черепных есть как смешанные, так и только афферентные или только эфферентные.

Только афферентные (чувствительные) нервы — это I, II и VIII пары. Только эфферентные нервы— III, IV, VI, XI и XII пары. Остальные четыре пары (V, VII, IX и X) — смешанные. Первые две пары (обонятельный и зрительный нервы) по своему характеру и происхождению принципиально отличаются от остальных нервов. Они являются выростами переднего мозга.

Охарактеризуем остальные десять пар черепных нервов. Все они отходят от ствола мозга. III и IV — от среднего мозга; V— от варолиева моста; VI, VII и VIII— из борозды между варолиевым мостом и продолговатым мозгом; IX, X, XI и XII— от продолговатого мозга. Все нервы, за исключением IV, выходят из мозга на вентральной (передней) стороне. IV нерв выходит на дорсальной стороне, но сразу же огибает ствол мозга и переходит на вентральную сторону.

Нейроны, отростки которых образуют черепные нервы, аналогичны нейронам, образующим спинномозговые нервы. Рядом с ГМ лежат черепные ганглии, аналогичные спинальным. В них находятся чувствительные нейроны. Их периферические отростки образуют чувствительные волокна смешанных нервов. Центральные отростки входят в ГМ и заканчиваются на ядрах в стволе мозга. Такие ядра называются *чувствительными ядрами черепных нервов*. Их клетки аналогичны вставочным нейронам задних рогов СМ. Также в стволе мозга лежат ядра, от нейронов которых отходят аксоны, образующие эфферентные волокна. Они бывают двух типов. Если волокна от этих ядер идут к скелетным (произвольным) мышцам, это *соматически-двигательные ядра*. Они относятся к соматической НС. Их нейроны аналогичны мотонейронам передних рогов СМ. Если же волокна от этих ядер заканчиваются на вегетативных ганглиях, такие ядра называются *вегетативными*. Их нейроны аналогичны центральным вегетативным нейронам, лежащим в промежуточном веществе СМ. Все вегетативные нейроны мозгового ствола относятся к парасимпатической части ВНС (см. гл. 8).

Итак, в зависимости от того, какие волокна образуют нерв, последний может иметь одно, два или больше ядер (рис. 22). Большинство этих ядер (ядра V - XII нервов) лежат в толще продолговатого мозга и моста. На рисунках их принято проецировать на дно IV желудочка — ромбовидную ямку (см. 4.2). Ядра III и IV нервов находятся в среднем мозгу.

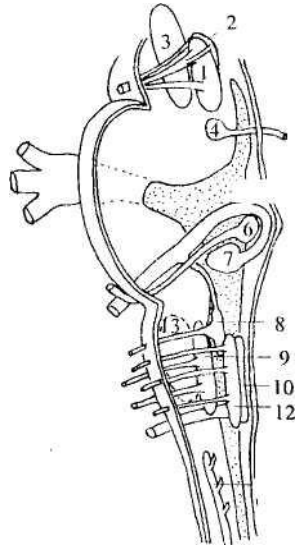


Рис. 22. Ядра черепных нервов и выход нервов из ствола мозга: 1 — двигательное и 2 — вегетативное ядра глазодвигательного нерва; 3 — красное ядро; 4 — двигательное ядро блокового нерва; 5 — ядра тройничного нерва (отмечены точками); 6 — двигательное ядро отводящего нерва; 7 — двигательное ядро лицевого нерва; 8 — вегетативные ядра лицевого и языкоглоточного нервов; 9 — двойное ядро; 10 — вегетативное ядро блуждающего нерва; 11 — двигательное ядро дополнительного нерва; 12 — двигательное ядро подъязычного нерва; 13 — ядро оливы. Ядро одиночного пути и чувствительные ядра вестибуло-слухового нерва на этом рисунке не приведены

Эфферентные черепные нервы. Глазодвигательный (III пара), блоковый (IV пара) и отводящий (VI пара) нервы управляют движениями глаз. Каждый из этих нервов имеет соматически-двигательное ядро, волокна от которого идут к мышцам глаза. Глазодвигательный нерв иннервирует верхнюю, нижнюю и внутреннюю прямые мышцы, а также нижнюю косую мышцу глаза; блоковый — верхнюю косую мышцу глаза; отводящий — наружную прямую мышцу глаза. Ядра III и IV нервов находятся в среднем мозгу, ядро VI нерва — в мосту под лицевым бугорком в ромбовидной ямке (см. 7.2.4). Глазодвигательный нерв имеет еще одно ядро — вегетативное. Оно дает парасимпатические волокна, по которым идут импульсы, уменьшающие диаметр зрачка и регулирующие кривизну хрусталика. Между ядрами этих трех пар нервов существуют тесные взаимные связи, благодаря которым достигаются сочетанные движения глаз и стабилизация изображения на сетчатке.

Дополнительный нерв (XI пара) управляет мышцами гортани, а также грудинно-ключично-сосцевидной мышцей шеи и трапециевидной мышцей плечевого пояса. Ядро расположено в продолговатом мозгу, часть его протянута в СМ.

Подъязычный нерв (XII пара). Иннервирует мышцы языка и управляет его движениями. Ядро этого нерва тянется почти через весь продолговатый мозг.

Смешанные черепные нервы. *Тройничный нерв* (V пара) содержит афферентные и эфферентные соматически-двигательные волокна. Чувствительные волокна иннервируют кожу лица, зубы, слизистые оболочки ротовой и носовой полостей, осуществляя проведение болевой, температурной, кожной и мышечной чувствительности. Двигательные волокна управляют жевательными мышцами и некоторыми мышцами среднего уха.

У тройничного нерва три чувствительных ядра, два из которых находятся в продолговатом мозгу и мосту, а одно в среднем мозгу. Единственное двигательное ядро этого нерва расположено в мосту.

Название «тройничный» связано с тем, что он состоит из трех ветвей, несущих информацию от трех «этажей» лица — лба; носа, щек и верхней челюсти; нижней челюсти. Двигательные волокна проходят в нижней ветви

тройничного нерва.

Лицевой нерв (VII пара) содержит три типа волокон:

- 1) афферентные чувствительные волокна приносят импульсы от вкусовых рецепторов передних двух третей языка. Эти волокна заканчиваются в ядре одиночного пути — общем чувствительном ядре лицевого, языкоглоточного и блуждающего нервов. Оно протянуто из продолговатого мозга в мост;
- 2) соматически-двигательные волокна иннервируют мимические мышцы, а также мышцы век, некоторые мышцы уха. Эти волокна идут от двигательного ядра, расположенного в мосту;
- 3) вегетативные парасимпатические волокна лицевого нерва иннервируют поднижнечелюстную и подъязычную слюнные железы, слезные железы, железы слизистой носа. Они начинаются от парасимпатического верхнего слюноотделительного ядра, также лежащего в мосту

Языкоглоточный нерв (IX пара) похож по составу на лицевой нерв, т.е. также содержит три типа волокон:

- 1) афферентные волокна приносят информацию от рецепторов задней трети языка и оканчиваются на нейронах ядра одиночного пути;
- 2) афферентные соматически-двигательные волокна иннервируют некоторые мышцы глотки и гортани. Волокна начинаются в двойном ядре — общем двигательном ядре для языкоглоточного и блуждающего нервов, расположенном в продолговатом мозгу;
- 3) афферентные парасимпатические волокна начинаются в нижнем слюноотделительном ядре и иннервируют около ушную слюнную железу.

Блуждающий нерв (X пара) называется так из-за обширности распространения своих волокон. Это самый длинный из черепных нервов; своими ветвями он иннервирует дыхательные органы, значительную часть пищеварительного тракта, сердце. Латинское название этого нерва *n. vagus*, поэтому его часто называют вагусом.

Так же, как VII и IX нервы, вагус содержит три типа волокон:

- 1) афферентные несут информацию от рецепторов названных ранее внутренних органов и сосудов грудной и брюшной полости, а также от

твердой оболочки головного мозга и наружного слухового прохода с ушной раковиной. По этим волокнам приходит информация о глубине дыхания, давлении в кровеносных сосудах, растяжении стенок органов и т.п. Заканчиваются они в ядре одиночного пути;

- 2) афферентные соматически-двигательные иннервируют мышцы глотки, мягкого неба, гортани (в том числе управляющие натяжением голосовых связок). Волокна начинаются в двойном ядре;
- 3) афферентные парасимпатические волокна начинаются от парасимпатического ядра блуждающего нерва в продолговатом мозгу. Парасимпатическая часть блуждающего нерва очень велика, поэтому он является преимущественно вегетативным нервом.

Из *чувствительных черепных нервов* от мозгового ствола отходит только вестибулослуховой нерв (VIII пара). Он приносит в ЦНС импульсы от слуховых и вестибулярных рецепторов внутреннего уха. Чувствительные ядра этого нерва — два слуховых (вентральное и дорсальное) и четыре вестибулярных (латеральное, медиальное, верхнее и нижнее) — находятся на границе продолговатого мозга и моста в районе вестибулярного поля (см. 7.2.2).

VIII нерв берет начало во внутреннем ухе и состоит из двух отдельных нервов — улиточного (слухового) нерва и нерва преддверия (вестибулярного).

В заключение надо отметить, что ядра черепных нервов имеют множество афферентов и эфферентов. Так, все чувствительные ядра посылают эфференты в таламус (промежуточный мозг), а оттуда информация поступает в кору больших полушарий. Кроме того, чувствительные ядра передают сигналы в ретикулярную формацию мозгового ствола (см. 7.2.6). Все двигательные ядра получают афференты от коры больших полушарий в составе корково-нуклеарного тракта (см. 6.4). Наконец, между самими ядрами черепных нервов существуют многочисленные связи, что облегчает согласованную деятельность различных органов. В частности, благодаря связям между чувствительными и двигательными ядрами замыкаются дуги стволовых безусловных рефлексов (например, рвотного, мигательного, слюноотделительного и т.д.), аналогичных спинномозговому безусловным рефлексам.

7.2.2. Продолговатый мозг

Продолговатый мозг, *myelencephalon*, лежит в основании ГМ, являясь продолжением СМ. В связи с этим он сочетает черты строения СМ и начального отдела ГМ. По форме продолговатый мозг напоминает усеченный конус. Длина его примерно 30 мм, ширина в основании — 10 мм, у вершины — 24 мм. Его нижняя граница — место выхода I пары спинномозговых нервов. Выше продолговатого мозга расположен Варолиев мост, внешне представляющий собой с брюшной стороны как будто перетяжку через ствол мозга. Верхнюю половину продолговатого мозга занимает в основном серое вещество, нижнюю — белое. Продолговатый мозг вместе с варолиевым мостом и мозжечком составляет задний мозг, полостью которого является IV мозговой желудочек. Дно IV желудочка на дорсальной стороне продолговатого мозга и моста — ромбовидная ямка (см. 4.2).

Рассмотрим вентральную поверхность продолговатого мозга (рис. 23).

Передняя срединная щель делит его на две симметричные половины, а несколько борозд отделяют друг от друга различные структуры. От продолговатого мозга отходят IX - XII пары черепных нервов. VI - VIII пары выходят из борозды, отделяющей продолговатый мозг от моста (см. 7.2.1).

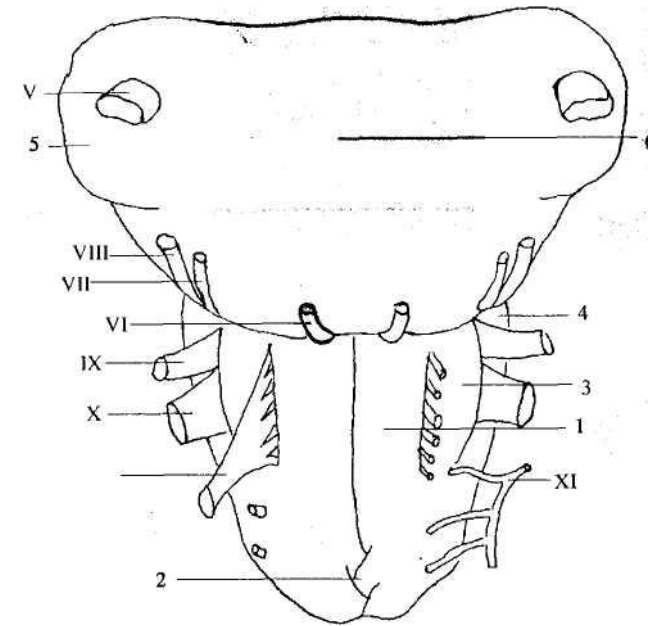


Рис. 23. Вентральная поверхность заднего мозга Римскими цифрами отмечены соответствующие черепные нервы: V— тройничный, VI— отводящий, VII— лицевой, VIII— вестибулослуховой, IX — языкоглоточный, X — блуждающий, XI— дополнительный, XII— подъязычный; 1 — пирамида; 2 — перекрест пирамид; 3 — олива; 4 — нижняя ножка мозжечка; 5 — средняя ножка мозжечка; 6— варолиев мост

По бокам от срединной щели находятся два продольных тяжа белого вещества — *пирамиды*. Это волокна пирамидного тракта, идущего из коры больших полушарий в СМ (см. 6.4).

На границе со СМ большинство волокон этого тракта перекрещиваются, образуя перекрест пирамид.

Латерально от пирамид лежат овальные возвышения — *оливы*. В их глубине находится серое вещество — ядра оливы. Именно здесь заканчивается приходящий из СМ спинно-оливарный тракт. Оливы

получают и много других афферентов — из коры больших полушарий, красного ядра и т.д. Эти волокна образуют плотную капсулу, окружающую ядро. Сами же оливы посылают свои эфференты в кору мозжечка (оливо-мозжечковый тракт). Оливы вместе с мозжечком принимают участие в поддержании позы и двигательном обучении.

Рассмотрим теперь дорсальную сторону продолговатого мозга (рис. 24). Здесь он разделен на две симметричных половины задней срединной бороздой. По бокам от нее лежат два пучка — нежный (более медиальный) и клиновидный (более латеральный). Это продолжение одноименных путей, восходящих из СМ (см. 6.4). По бокам от ромбовидной ямки на пучках видны утолщения — бугорки. Под ними лежат нежное и клиновидное ядра, на которых заканчиваются волокна соответствующих пучков.

Серое вещество продолговатого мозга представлено ядрам.

С большинством из них мы уже знакомы:

- 1) ядра тройничного, лицевого, вестибуло-слухового, языкоглоточного, блуждающего, добавочного и подъязычного нервов (см. 7.2.1);
- 2) нежное и клиновидное ядра;
- 3) ядра оливы;
- 4) ядра ретикулярной формации (см. 7.2.6).

Белое вещество занимает большой объем. Оно включает так называемые транзитные тракты, т.е. восходящие и нисходящие тракты, проходящие через продолговатый мозг не прерываясь (не образуя синапсов на его нейронах). В их числе все спинномозговые тракты за исключением нежного и клиновидного пучков, а также спинно-оливарного тракта которые заканчиваются непосредственно в продолговатом мозгу. Транзитные тракты занимают вентральную и латеральные части продолговатого мозга.

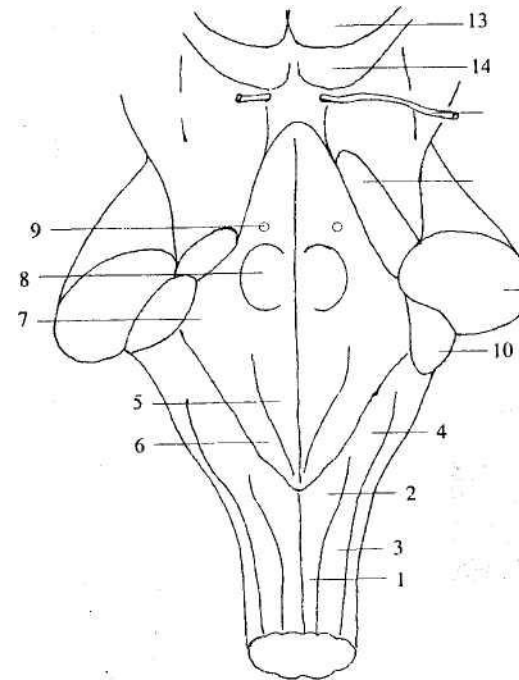


Рис. 24. Дорсальная поверхность ствола мозга:

1 - нежный канатик; 2 — нежный бугорок; 3 — клиновидный канатик; 4 — клиновидный бугорок; 5 - 9 — структуры, входящие в ромбовидную ямку: 5 — треугольник подъязычного нерва, 6 — треугольник блуждающего нерва, 7 — вестибулярное поле, 8 — лицевой бугорок, 9 — голубое пятно; 10 — нижняя ножка мозжечка; 11 — средняя ножка мозжечка; 12 — верхняя ножка мозжечка; 13 — верхний холмик четверохолмия; 14 — нижний холмик четверохолмия; IV — блоковый нерв (IV пара)

Кроме этого, здесь начинаются новые тракты:

- 1) нижние ножки мозжечка. Эти проводящие пути, соединяющие мозжечок с другими мозговыми структурами (всего у мозжечка три пары ножек). В нижние ножки входят оливо-мозжечковый путь, задний спинно-мозжечковый путь, а также волокна от вестибулярных ядер ствола мозга;
- 2) восходящий тракт — медиальная петля, или медиальный лемниск

(лат. *lemnisk*— петля). Его волокна образованы аксонами клеток нежного и клиновидного ядер, которые сначала переходят на другую сторону, а затем идут в таламус. К медиальному лемнису присоединяются спинно-таламический тракт, а также волокна от чувствительных ядер мозгового ствола (ядра одиночного пути и ядер тройничного нерва), также заканчивающиеся в таламусе. В результате вся эта система осуществляет проведение в про межучетный мозг вкусовой, висцеральной и разного рода соматической (болевой, кожной, мышечной) чувствительности.

Таким образом, продолговатый мозг выполняет рефлекторную и проводниковую функции. Проводниковая функция заключается в том, что через ствол мозга (в том числе и через продолговатый мозг) проходят восходящие и нисходящие пути, связывающие вышележащие отделы мозга, вплоть до коры больших полушарий, со спинным мозгом. Коллатерали от этих путей могут оканчиваться на ядрах продолговатого мозга и моста.

Рефлекторная функция связана с ядрами мозгового ствола, через которые замыкаются рефлекторные дуги. Надо отметить, что в продолговатом мозгу (в основном, в ретикулярных ядрах) находятся многие жизненно важные центры — дыхательный, сосудодвигательный, центры пищевых рефлексов (слюнных, глотательных, жевательных, сосательных), центры защитных рефлексов (чихания, кашля, рвоты) и др. Поэтому повреждения продолговатого мозга (травма, отек, кровоизлияние, опухоли) обычно приводят к очень тяжелым последствиям.

7.2.3. Варолиев мост

Варолиев мост, *pons Warolii*, выглядит с вентральной стороны как толстый валик (см. рис. 23), ограниченный снизу продолговатым мозгом, а сверху ножками мозга (средний мозг). Латеральной границей моста условно считается выход тройничного нерва. Сбоку от него находятся средние ножки мозжечка — волокна, связывающие мост и мозжечок. Вентральную сторону делит на две половины базилярная борозда, в которой лежит базилярная артерия. Дорсальная поверхность моста представляет собой верхнюю половину дна IV желудочка. Длина моста — 20-30 мм, ширина — 30-36 мм.

Дорсальная часть моста — покрывка — состоит в основном из серого

вещества, нижняя — *основание* - из белого. Покрывка отделена от основания волокнами трапецевидного тела, идущими от вентрального слухового ядра и переходящими на другую сторону моста (рис. 25).

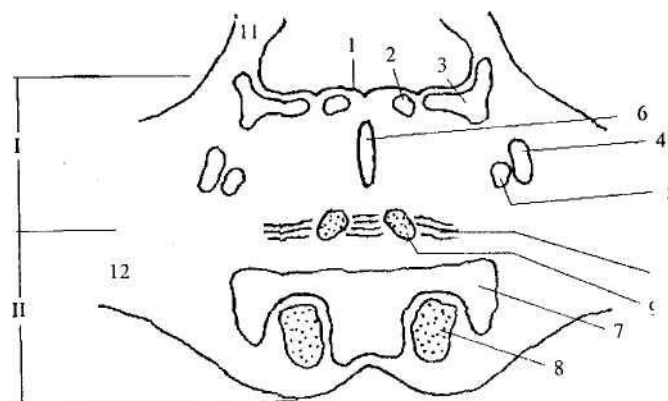


Рис. 25. Поперечный разрез через Варолиев мост:
 I— покрывка, II— основание; 1 — дно IV желудочка; 2 — ядро отводящего нерва; 3 — вестибулярные ядра; 4 — ядро тройничного нерва; 5 — ядро лицевого нерва; 6 — ядра VII; 7 — собственные ядра моста; 8 — пирамидный тракт; 9 — медиальная петля; 10 — трапецевидное тело; 11 — верхние ножки мозжечка; 12 — средние ножки мозжечка

Серое вещество моста, так же как и в продолговатом мозгу, представлено ядрами;

- 1) тройничного, отводящего, лицевого, вестибуло-слухового нервов;
- 2) ретикулярной формации;
- 3) относящимися к слуховой сенсорной системе (кроме ядер VIII пары). Это ядра верхней оливы и ядра трапецевидного тела, афферентами которых являются вентральные слуховые ядра;
- 4) голубое пятно — ядро из норадренергических (вырабатывающих медиатор норадреналин) нейронов, пигментированных меланином, за что оно и получило свое название. Это ядро участвует в управлении общим уровнем активации ЦНС, в основном, в сторону ее повышения, а также связано с регуляцией эмоций, памяти, вегетативных функций (все ядра,

перечисленные в пп. 1 - 4, лежат в покрывке моста);

5) собственные ядра моста — лежат в его основании. Это группа ядер, переключающих сигналы от коры больших полушарий к мозжечку, т.е. волокна от нейронов коры больших полушарий заканчиваются на нейронах ядер моста, а аксоны от ядер моста переходят на другую сторону и входят в мозжечок, образуя средние ножки мозжечка. Надо отметить, что мост как отдельная структура присутствует только у млекопитающих. Его появление тесно связано с развитием коры больших полушарий, которая в полной мере формируется только у этих животных.

Белое вещество занимает основной объем моста.

Так же, как и в продолговатом мозгу, оно включает транзитные пути (пирамидный, руброспинальный, тектоспинальный, спинно-таламический и т.д.). Отдельно надо отметить кортико-мосто-мозжечковой тракт — волокна, идущие от коры больших полушарий к мозжечку с переключением на собственных ядрах моста.

В мосту формируется также основной слуховой путь — латеральная петля (латеральный лемниск). Это масса перекрещенных и неперекрещенных волокон от различных слуховых ядер. Заканчивается латеральный лемниск в таламусе. Часть его волокон идет в нижние холмики четверохолмия среднего мозга.

7.2.4. Четвертый мозговой желудочек

Как уже говорилось (см. 4.2), IV желудочек представляет собой полость заднего мозга. Снизу этот желудочек переходит в спинномозговой канал, сверху — в водопровод среднего мозга. Его дно — *ромбовидная ямка* — образовано дорсальной поверхностью продолговатого мозга и моста.

Крыша имеет форму шатра и составлена мозговыми парами — верхним, натянутым между верхними ножками мозжечка, и двумя нижними, натянутыми между задними частями полушарий мозжечка и задними краями ромбовидной ямки. В нижнем и боковых углах ромбовидной ямки нижний мозговой парус отходит от ее краев, образуя 3 отверстия.

Ромбовидная ямка (см. рис. 24) разделена на две симметричные половины срединной бороздой. Между ее боковыми углами проходят мозговые полоски — волокна, идущие от правого дорсального слухового

ядра к левому, и наоборот. Мозговые полоски являются границей между мостом и продолговатым мозгом. Как уже отмечалось (см. 7.2.1), на ромбовидную ямку проецируются ядра черепных нервов.

Основные зоны ромбовидной ямки:

- 1) треугольник подъязычного нерва — под ним лежит двигательное ядро этого нерва;
- 2) треугольник блуждающего нерва — под ним лежит вегетативное ядро этого нерва;
- 3) вестибулярное поле — в этой области расположены шесть чувствительных ядер вестибуло-слухового нерва;
- 4) лицевой бугорок — выпуклость, образованная волокнами лицевого нерва, огибающими лежащее ниже двигательное ядро отводящего нерва;
- 5) голубое пятно — под ним лежит ядро с тем же названием.

Чтобы понять расположение ядер в ромбовидной ямке, надо учитывать, что замкнутая нервная трубка при переходе от спинного к головному мозгу раскрывается на своей дорсальной стороне и разворачивается в ромбовидную ямку. Вследствие этого задние рога серого вещества спинного мозга как бы расходятся в стороны. Заложенные в задних рогах соматически-чувствительные ядра располагаются в ямке латерально, а соответствующие передним рогам соматически-двигательные ядра остаются лежать медиально и несколько ниже. Вегетативные ядра находятся между ними.

В результате в ромбовидной ямке в отличие от спинного мозга ядра серого вещества расположены не в дорзовентральном направлении, а лежат скорее рядами — медиально и латерально.

7.2.5. Средний мозг

Средний мозг, *mesencephalon*, самый маленький отдел головного мозга, его длина примерно 2 см. Полость среднего мозга — мозговой (силвиев) водопровод имеет диаметр около 1 мм. Из среднего мозга выходят две пары черепных нервов — глазодвигательный (III пара) и блоковый (IV пара). Напомним, что блоковый нерв выходит из мозга на дорсальной стороне, затем огибает ножки мозга и переходит на брюшную сторону.

На дорсальной стороне среднего мозга находится крыша, *tectum*,

состоящая из двух пар бугорков — нижних и верхних холмиков четверохолмия (см. рис. 24). Они разделены взаимно перпендикулярными бороздами. Между верхними и нижними холмиками проходят комиссуры холмиков — волокна, соединяющие правый и левый холмики. Кроме того, от каждого бугорка отходит ручка холмика — волокна, идущие в таламус.

На вентральной стороне расположены ножки мозга. Они выходят из моста, направляются вперед и, постепенно расходясь в стороны, погружаются в толщу больших полушарий (см. рис. 21). Между ножками лежит межножковая ямка, в дне которой есть множество мелких отверстий, через которые проходят кровеносные сосуды. Этот участок называется задним продырявленным веществом.

Ножки мозга разделены на покрывшку, *tegmentum*, и лежащее ниже основание, *basis* (рис. 26). Границей между ними служит черная субстанция (см. далее).

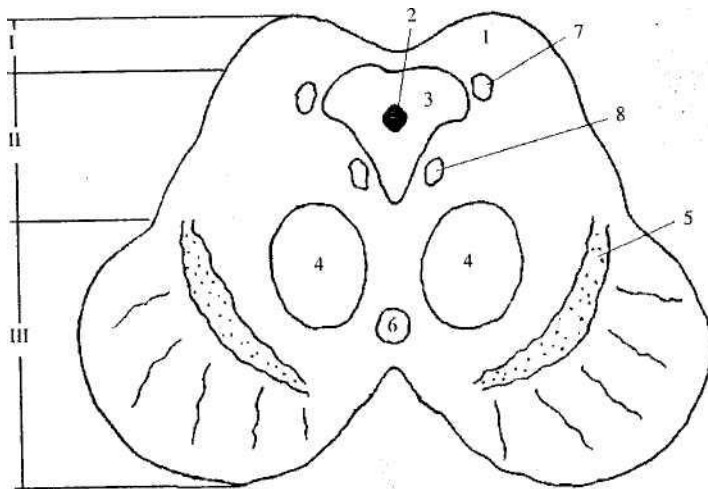


Рис. 26. Поперечный разрез через средний мозг на уровне нижних холмиков:
 I — крыша мозга; II — покрывшка; III — основание;
 1 — холмик четверохолмия; 2 — силвиев водопровод;
 3 — центральное серое вещество; 4 — красное ядро;
 5 — черная субстанция; 6 — межножковое ядро; 7 — ядро тройничного нерва; 8 — ядро блокового нерва

Крыша мозга состоит из серого вещества, основание — из белого (только нисходящие тракты), в покрывке среди волокон белого вещества лежат ядра серого вещества.

Крыша среднего мозга. Верхние холмики имеют слоистое строение (состоят из семи клеточных слоев), т.е. для них характерна корковая организация. Их афференты — в первую очередь, волокна зрительного тракта, а также спинно-тектальный тракт, нижние холмики, кора больших полушарий. Эфферентами являются волокна тектоспинального тракта, волокна, идущие к ядрам глазодвигательных нервов, а также ручки верхних холмиков.

Эти связи способствуют выполнению основной функции верхних холмиков — организации движений в ответ на новый раздражитель (поворот головы, глаз, ушных раковин в сторону стимула). Такую врожденную реакцию называют ориентировочным рефлексом.

Нижние холмики имеют несколько ядер, а также небольшой участок с корковой организацией. Эти холмики в филогенезе появляются только у млекопитающих и являются слуховыми центрами. Их афференты — слуховые волокна латеральной петли. Эфференты в составе ручек задних холмиков идут к таламусу.

Покрывка. Здесь лежит большинство мезэнцефалических ядер (см. рис. 26).

1. Ядра глазодвигательного и блокового нервов (см. 7.2.1).
2. Центральное серое вещество (ЦСВ) лежит в центре среднего мозга, вокруг мозгового водопровода, образуя слой около 2 мм. ЦСВ тесно взаимодействует с ядрами шва (см. 7.2.6), управляя работой их нейронов. Одна из функций ЦСВ связана с регуляцией болевой чувствительности. При раздражении его нейронов возможно обезболивание за счет влияний на зоны спинного мозга, связанные с переключением болевых сигналов. ЦСВ может оказывать целый ряд тормозных влияний на гипоталамус и кору больших полушарий. Кроме того, центральное серое вещество рассматривается как один из главных центров сна.
3. Красное ядро (л. *ruber*) получило свое название из-за того, что имеет розоватый цвет вследствие обилия в нем кровеносных

сосудов. Это крупное эллипсоидное ядро протянуто по всей длине среднего мозга. Оно делится на две части — переднюю мелкоклеточную и заднюю крупноклеточную. Передняя часть — эволюционно молодое образование, максимально развита у человека; задняя — филогенетически древняя, у человека невелика. Афференты красного ядра — это кора больших полушарий, ядра мозжечка, базальные ганглии конечного мозга и др. Что касается эфферентов, то в первую очередь надо отметить уже известный нам руброспинальный тракт, который начинается от крупноклеточной части красного ядра. Эфференты от мелкоклеточной части идут к нижней оливе, моторным ядрам черепных нервов, таламусу, базальным ганглиям.

Красное ядро — важнейшее образование экстрапирамидной системы (см. 6.4). Традиционно красное ядро рассматривается как эфферентное звено этой системы (активация мышц-сгибателей и торможение разгибателей конечностей). Вместе с тем характер связей мелкоклеточной части позволяет считать одной из функций красного ядра проведение импульсации по контуру: кора больших полушарий → мозжечок → таламус → кора больших полушарий.

4. Черная субстанция, *substantia nigra*, называется так по тому, что часть ее клеток содержит темный пигмент меланин. Это ядро также состоит из двух частей — медио-дорсальной компактной и вентролатеральной ретикулярной. В компактной части находятся дофаминергические нейроны, медиатором клеток ретикулярной части является ГАМК (гамма-аминомасляная кислота). Эти две части отличаются и своими многочисленными связями. Так, компактная часть имеет двусторонние связи с базальными ганглиями. Афферентами ретикулярной части служат базальные ганглии, а также субталамус, сама же она посылает эфференты в средний мозг (к глазодвигательным ядрам) и таламус.

Черная субстанция также входит в экстрапирамидную систему. Это ядро принимает участие в регуляции общего уровня двигательной активности посредством влияния на структуры конечного мозга, хвостатое ядро и скорлупу (см. 7.4.2). При паркинсонизме — тяжелом заболевании нервной системы — дофаминергические клетки разрушаются, что

сопровождается повышением мышечного тонуса, тремором, затрудненностью в совершении движений.

5. Межножковое ядро лежит над задним продырявленным веществом. Это ядро содержит норадренергические нейроны и работает в контакте с голубым пятном (см. 7.2.3), дополняя его эффекты.

6. Ядра ретикулярной формации (см. 7.2.6).

Кроме ядер, в покрышке среднего мозга расположено белое вещество. Оно представлено такими транзитными трактами, как:

- 1) медиальная петля;
- 2) латеральная петля;
- 3) волокна верхних ножек мозжечка, которые частично заканчиваются в красном ядре, частично идут выше в таламус.

Помимо этого в среднем мозгу начинается ряд восходящих и нисходящих путей:

- 1) руброспинальный тракт;
- 2) волокна от красного ядра к нижней оливе и ядрам черепных нервов — тегментальный (покрышечный) тракт;
- 3) тектоспинальный тракт;
- 4) срединный продольный пучок. Филогенетически это очень старая система, выраженная у низших позвоночных даже лучше, чем у высших. Этот путь связывает друг с другом ядра глазодвигательных нервов, в частности правые и левые, чем достигаются согласованные движения обоих глаз.

Кроме того, срединный продольный пучок связывает вестибулярные ядра и мозжечок с глазодвигательными ядрами и спинным мозгом, т.е. соединяет центры, которые важны для сохранения равновесия тела и для ориентировки в пространстве.

Кроме восходящих и нисходящих путей, в среднем мозгу присутствуют и комиссуральные волокна. *Комиссуры* — это волокна, связывающие симметричные участки мозга. Кроме уже упоминавшихся комиссур холмиков, на границе между средним и промежуточным мозгом над ЦСВ лежит задняя комиссура (см. рис. 20), связывающая некоторые структуры среднего и промежуточного мозга.

Основание. Здесь расположена основная масса белого вещества

среднего мозга — кортикоспинальный (пирамидный) и кортикомостовой тракты.

7.2.6. Ретикулярная формация

В срединной части ствола мозга расположена *ретикулярная формация* (РФ) — скопление нейронов разных размеров и формы, разделенных множеством проходящих в разных направлениях волокон, напоминающих сеть (лат. *reticulum*). В РФ локализовано большое количество нейронов различного вида и размера, сгруппированных в ядра.

Общие черты нейронов РФ — это форма и характер организации их связей. Нейроны РФ являются клетками типа Гольджи I (с длинными аксонами). При этом аксоны имеют две ветви, идущие рострально и каудально. Таким образом, от клеток РФ начинаются как восходящие, так и нисходящие пути, дающие многочисленные коллатерали, окончания которых образуют синапсы на нейронах всех мозговых уровней, т.е. один ретикулярный нейрон может посылать генерируемые им импульсы одновременно в различные структуры ЦНС (рис. 27)

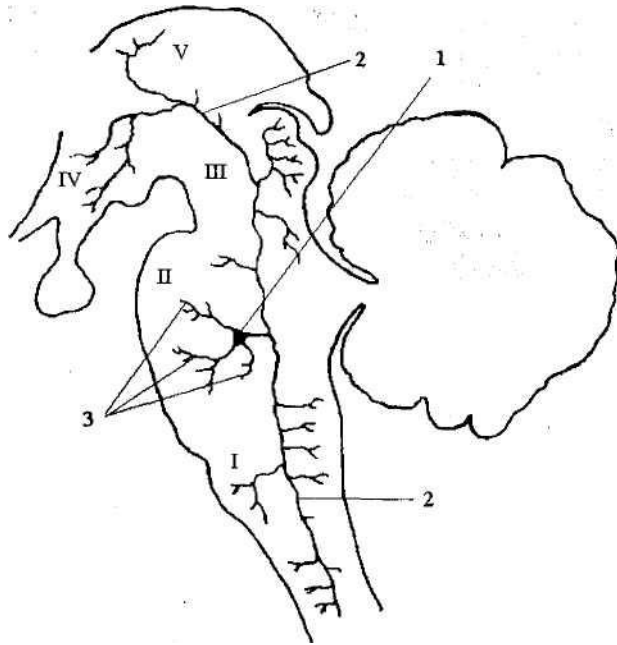


Рис. 27. Нейрон ретикулярной формации и разветвления его аксона:
 1 — тело нейрона; 2 — аксон; 3 — дендриты; I — продолговатый мозг;
 II — Варолиев мост; III — средний мозг; IV — гипоталамус;
 V — таламус

Длинные ветвящиеся дендриты нейронов РФ ориентированы преимущественно в плоскости, перпендикулярной про дольной оси мозга. Для РФ характерна конвергенция (схождение) афферентации от разных сенсорных систем на одном нейроне. Например, на одной ретикулярной клетке могут образовывать синапсы чувствительные волокна, несущие информацию от кожных, зрительных и слуховых рецепторов.

В связи с такими особенностями связей (как афферентных, так и эфферентных) ретикулярная система была названа не специфической в отличие от специфических систем, которые принимают информацию от совершенно определенных структур и посылают ее по конкретным «адресам».

По структурно-функциональным критериям РФ делится на 3 зоны: медианную — по средней линии, медиальную — внутренние отделы ствола и латеральную, нейроны которой лежат вблизи сенсорных ядер. В медиальных отделах РФ продолговатого мозга и моста находят большие и даже гигантские нейроны, в латеральных отделах этого же уровня обнаруживают малые и средние нейроны; в среднем мозгу расположены преимущественно малые нейроны. Медианная зона протянута от продолговатого мозга до каудальных (задних) отделов среднего мозга. Структуры, входящие в эту зону, объединяются под общим названием *ядра шва*. В среднем мозгу к ядрам шва примыкают ядра центрального серого вещества, по ряду особенностей сходные с ядрами РФ. Для нейронов ядер шва характерно присутствие в качестве медиатора серотонина.

Основной объем афферентации РФ получает от сенсорных образований, таких как чувствительные ядра, спинно-ретикулярный тракт и т.п. Вместе с тем на нейронах РФ так же образуют синапсы коллатерали от ряда нисходящих путей, в частности кортикоспинального и руброспинального трактов. Получает РФ афференты и от мозжечка (от ядер шатра).

Эфференты РФ образуют две основные системы волокон — восходящую и нисходящую. Восходящие аксоны идут в передний мозг — к неспецифическим ядрам таламуса (про межзачаточный мозг), коре больших полушарий; нисходящие аксоны направляются в СМ. Кроме того, волокна от РФ идут к мозжечку.

Многочисленные связи существуют и внутри РФ между различными ее образованиями, а также между ядрами РФ и другими стволовыми структурами.

РФ — мозговая система, регулирующая работу ЦНС и выполняющая важнейшие интегративные (объединяющие) функции. Эти функции очень многочисленны, хотя и не до конца исследованы. РФ играет ключевую роль в управлении общим уровнем активности нервной системы, в частности в регуляции цикла «сон — бодрствование». Через пути, связывающие РФ со спинным мозгом, она принимает участие в управлении позой, локомоцией и целенаправленными движениями. Ядра РФ участвуют также в регуляции, связанной с жизненно важными рефлексамии. Так, в РФ продолговатого мозга и моста находятся центры дыхания (с подразделением на центр вдоха

и центр выдоха), сосудодвигательный центр (регулирующий тонус сосудов и работу сердца), центр слюноотделения и выделения других пищеварительных соков, центр глотания, а также центры таких защитных рефлексов, как кашель, чихание, рвота.

Из-за наличия в РФ дыхательного и сосудодвигательного центров нормальная работа этого отдела жизненно необходима. В то время как повреждение, например, структур конечного мозга нередко почти не вызывает последствий в связи с большими компенсаторными возможностями ЦНС, даже незначительные повреждения РФ мозгового ствола приводят к тяжелым нарушениям функций организма, и даже к смерти.

7.3. Мозжечок

7.3.1. Общее строение

Мозжечок, *cerebellum*, управляет точными согласованными движениями и сохранением равновесия. Его ширина равняется примерно 10 см, толщина — 3 см. Масса мозжечка составляет около 11% от массы всего головного мозга. Сверху он покрыт корой, под которой находится белое вещество. В толще белого вещества лежат ядра серого вещества. Такую же организацию имеют и большие полушария. Поэтому мозжечок называют иногда «малый мозг».

Мозжечок расположен на задней стороне ствола и состоит из двух полушарий, *hemispheria*, и непарной соединительной части — червя, *vermis*. Нижняя поверхность червя является крышей IV желудочка. Сверху мозжечок покрыт большими полушариями переднего мозга. Мозжечок имеет три пары ножек — нижние, средние и верхние. Они представляют собой волокна белого вещества, соединяющие мозжечок с другими мозговыми структурами. На разрезе белое вещество мозжечка имеет вид мелких веточек. В результате общая картина белого и серого вещества напоминает дерево (ее даже называют «древом жизни»).

Кора мозжечка образует узкие извилины — листки мозжечка, отделенные друг от друга бороздами. Крупные борозды делят мозжечок на доли и дольки (рис. 28). Каждой дольке червя соответствует долька

полушария (см. таблицу).

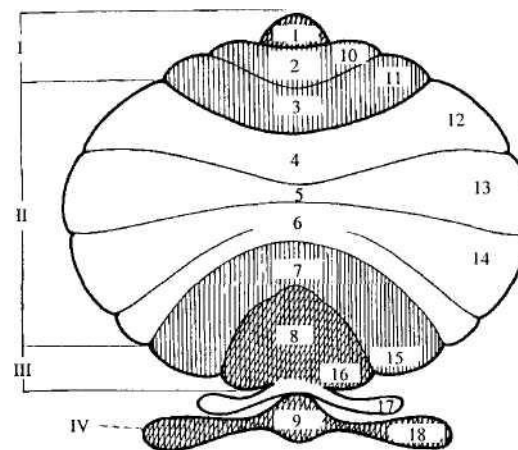


Рис. 28. Схема мозжечка, показывающая его доли и дольки:
 I — передняя доля, II — средняя доля, III — задняя доля, IV — флоккуло-нодулярная доля; 1-9 — дольки червя: 1 — язычок мозжечка, 2 — центральная долька, 3 — вершушка, 4 — скат, 5 — листок, 6 — бугор, 7 — пирамида, 8 — язычок червя, 9 — узелок, 10-18 — дольки полушарий: 10 — крыло центральной дольки, 11 — передняя и 12 — задняя части четырехугольной дольки, 13 — верхняя и 14 — нижняя полудунные дольки, 15 — двубрюшная долька, 16 — миндалина, 17 — околоклочок, 18 — клочок

Доля мозжечка	Дольки мозжечка	
	Червь	Полушария
Верхняя доля	1) язычок мозжечка 2) центральная долька 3) горка: а) вершушка б) скат	1) связка язычка 2) крылья центральной дольки i) четырехугольная долька: а) передняя часть б) задняя часть
Задняя доля	4) листок 5) бугор	4) верхняя полулунная долька 5) нижняя полулунная долька
Нижняя доля	6) пирамида 7) язычок червя 8) узелок	6) двубрюшная долька 7) миндалина 8) клочок

Ядра мозжечка хорошо видны на его горизонтальном разрезе (рис. 29). Наиболее медиально в черве лежат ядра шатра, несколько латеральнее — шаровидные ядра, затем — пробковидные ядра. Наиболее латерально в центре полушарий находятся зубчатые ядра, каждое из которых своей формой напоминает складчатую чашу.

У различных частей мозжечка разный филогенетический возраст, в связи с чем выделяют древний, старый и новый мозжечок.

К древнему мозжечку, *archicerebellum*¹, относится небольшая долька, расположенная в наиболее каудальной части полушарий — клочок, *flocculus*, и соответствующий ей в черве узелок, *nodulus*. Сюда же относят ядра шатра. Древний мозжечок называют иногда клочково-узелковой или флоккуло-нодулярной долей (см. рис. 28). Он связан с вестибулярными ядрами, поэтому при его повреждении нарушается способность поддерживать равновесие тела, как и при патологиях вестибулярного аппарата. Походка таких больных становится шатающейся, они часто страдают головокружением, тошнотой и рвотой.

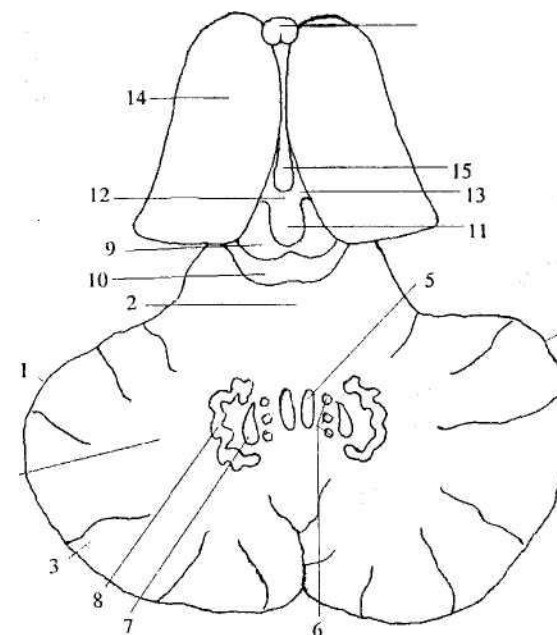


Рис. 29. Мозжечок (горизонтальный разрез), крыша среднего мозга и верхняя часть промежуточного мозга:

1 — полушарие мозжечка; 2 — червь; 3 — кора мозжечка;
4 — белое вещество мозжечка; 5 — ядро шатра; 6 — шаровидное ядро; 7 — пробковидное ядро; 8 — зубчатое ядро; 9 — верхний холмик четверохолмия; 10 — нижний холмик четверохолмия; 11 — эпифиз; 12 — комиссура поводков; 13 — треугольник поводков; 14 — таламус; 15 — III мозговой желудочек; 16 — колонны свода

К старому мозжечку, *paleocerebellum*, относят весь червь, кроме узелка и ската, переднюю долю полушарий, а также шаровидное и пробковидное ядра. В связи с выполнением общей функции их объединяют в промежуточное ядро мозжечка. Старый мозжечок образовался в связи с развитием способности к локомоции. При его поражении нарушается работа мускулатуры шеи и туловища, затруднено поддержание позы. Кроме того, нарушается точность и сила сгибательно-разгибательных движений конечностей (как правило, наблюдается их патологическое усиление). Наиболее известный тест на наличие повреждений старого мозжечка —

¹ Обратите внимание, что если древний мозжечок носит латинское название *archicerebellum*, а старый — *paleocerebellum*, то древняя кора больших полушарий (см. 7.4.2) по латыни именуется *paleocortex*, а старая — *archicortex*

пальце-носовая проба. Основные входные влияния поступают в старый мозжечок по спинно-мозжечковым трактам; основные выходы идут в РФ и крупноклеточную часть красного ядра.

Большая часть полушарий и зубчатое ядро образуют самую молодую часть — *новый мозжечок, neocerebellum*. Он развивается в связи с совершенствованием тонкой моторики конечностей. Особенно сильное развитие новый мозжечок получил у человека в связи с чрезвычайно дифференцированными движениями при трудовых процессах. Поражение этой части отражается более всего на движениях кистей конечностей, в которых развивается атаксия — нарушение координации и точности движений, так, например, резко ухудшается почерк. Может также изменяться и речь — она становится растянутой, замедленной или взрывчатой.

Новый мозжечок через зубчатые ядра и таламус в промежуточном мозгу связан с двигательной корой больших полушарий. В результате он способен регулировать активность кортикоспинального тракта и управлять такими сложнейшими двигательными навыками как, например, письмо, печатание на клавиатуре, игра на музыкальных инструментах и т.п. Он участвует в двигательном обучении и управлении наиболее сложными движениями, в частности движениями пальцев.

Таким образом, основной функцией мозжечка является регуляция и коррекция движений в процессе их выполнения, программирование движений и двигательное научение, т.е. перевод произвольных движений в автоматизированные. За поминание параметров двигательных реакций в мозжечке происходит за счет того, что «копии» всех программ произвольных движений (т.е. движений, контролируемых сознанием) через мелкоклеточную часть красного ядра и ядра оливы поступают на клетки Пуркинье (см. далее). При поражении полушарий мозжечка нарушается точность, согласованность и быстрота выполнения движений, не вырабатываются новые тонкие двигательные навыки, нарушаются речь и письмо, наблюдается дрожь в конечностях.

7.3.2. Кора мозжечка

В старой и новой коре мозжечка, также как и коре больших полушарий,

существуют четкие соматотопические проекции тела. Кора состоит из трех слоев, суммарная толщина которых примерно 0,8 - 0,9 мм. Самый наружный слой нейронов называется молекулярным, средний — ганглиозным, а внутренний — зернистым (гранулярным).

В коре мозжечка различают пять основных типов нейронов, причем все нейроны за исключением клеток-зерен — тормозные, т.е. их аксоны образуют на других клетках синапсы, под действием которых постсинаптические нейроны ослабляют свою активность.

Рассмотрим строение коры мозжечка более подробно (рис. 30). Начнем со *среднего (ганглиозного) слоя*. Он состоит из клеток Пуркинье. Это крупные (диаметром ~ 60 мкм) клетки грушевидной формы (см. рис. 9, Д). От клеток Пуркинье вверх в молекулярный слой отходят два - три сильно ветвящихся дендрита. Характерно, что все ветви дендритов располагаются в одной плоскости, перпендикулярной направлению извилин мозжечка.

Аксоны клеток Пуркинье идут вглубь мозжечка в белое вещество и заканчиваются на клетках ядер мозжечка. Необходимо обратить внимание на то, что только аксоны клеток Пуркинье являются эфферентами коры мозжечка.

Во *внутреннем (зернистом) слое* лежат клетки-зерна. Это самые мелкие клетки нервной системы, их диаметр 4-8 мкм. Количество зернистых клеток огромно — в 1 мм кубическом их $2,8 \cdot 10^6$. Эти клетки имеют 3 - 4 коротких дендрита, заканчивающихся концевыми ветвлениями в виде лапки птицы. На них образуют возбуждающие синапсы мшистые (см. далее) волокна, формируя характерные структуры — гломерулы (клубочки) мозжечка. Аксоны клеток-зерен идут в молекулярный слой и в нем Т-образно ветвятся. Ветви идут параллельно поверхности коры вдоль извилин мозжечка, образуя систему параллельных волокон. Они пересекают плоскости ветвления дендритов клеток Пуркинье и образуют с ними, а также с дендритами всех остальных клеток мозжечка, синапсы.

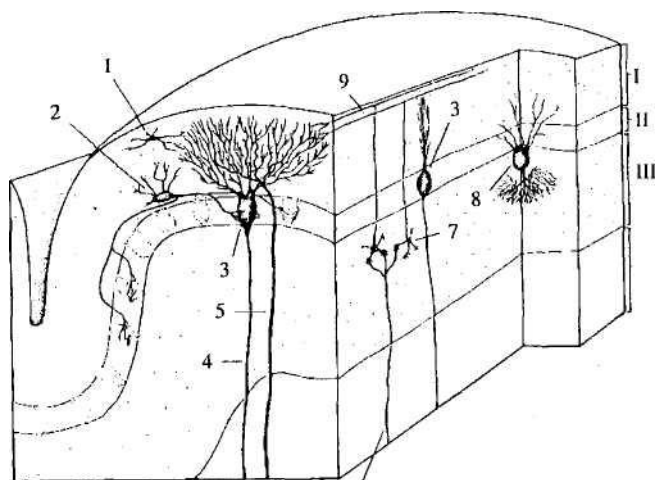


Рис. 30. кора мозжечка:

I— молекулярный слой, II— ганглиозный слой, III— зернистый слой,
IV— белое вещество, 1 — звездчатая клетка; 2 — корзинчатая клетка,
3 — клетка Пуркинье; 4 — аксон клетки Пуркинье; 5 — лазающее
волокно; 6 — мшистое волокно; 7 — зернистая клетка; 8 — клетка
Гольджи; 9 — параллельное волокно

Кроме зернистых клеток, во внутреннем слое коры мозжечка есть клетки Гольджи. Их дендриты поднимаются в молекулярный слой, где контактируют с параллельными волокнами. Аксоны этих клеток образуют тормозные синапсы на клетках-зернах.

В *наружном (молекулярном) слое* находятся дендриты клеток Пуркинье и клеток Гольджи, а также аксоны клеток-зерен (параллельные волокна). Кроме того, здесь есть два типа тормозных нейронов — корзинчатые и звездчатые.

Корзинчатые нейроны лежат в нижней части молекулярного слоя. Это мелкие (10-15 мкм) клетки с тонкими длинными дендритами. Их аксоны идут параллельно поверхности коры. От аксонов отходят коллатерали, которые оплетают тела клеток Пуркинье, образуя характерную систему корзинок.

Звездчатые клетки лежат выше корзинчатых. Их аксоны образуют одиночные синапсы на телах и дендритах клеток Пуркинье.

Афференты коры мозжечка образуют две системы волокон — лазающие (лиановидные) и мшистые (моховидные).

Лазающие волокна — это аксоны нейронов, лежащих в ядрах олив (см. 7.2.2). Они оканчиваются на соме и дендритах клеток Пуркинье. На каждой клетке Пуркинье образует синапсы только одно лазающее волокно.

Мшистые волокна, которых гораздо больше, чем лазающих, образуют синапсы на дендритах клеток-зерен и приходят от самых разных структур ЦНС (см. далее). Одно мшистое волокно образует синапсы примерно на 20 клетках-зернах.

Система афферентных волокон организована так, что поступающая в кору мозжечка импульсация в конечном итоге адресуется клеткам Пуркинье. При запуске движения происходит торможение клеток Пуркинье через, прежде всего, звездчатые и корзинчатые клетки. Как следствие, на время прекращается тормозное действие аксонов клеток Пуркинье на ядра мозжечка. В результате наблюдается активация тех двигательных программ, рефлекторные дуги которых проходят через соответствующие нейроны ядер.

Основные связи внутри мозжечка, а также между мозжечком и другими структурами ЦНС представлены на рис. 31.

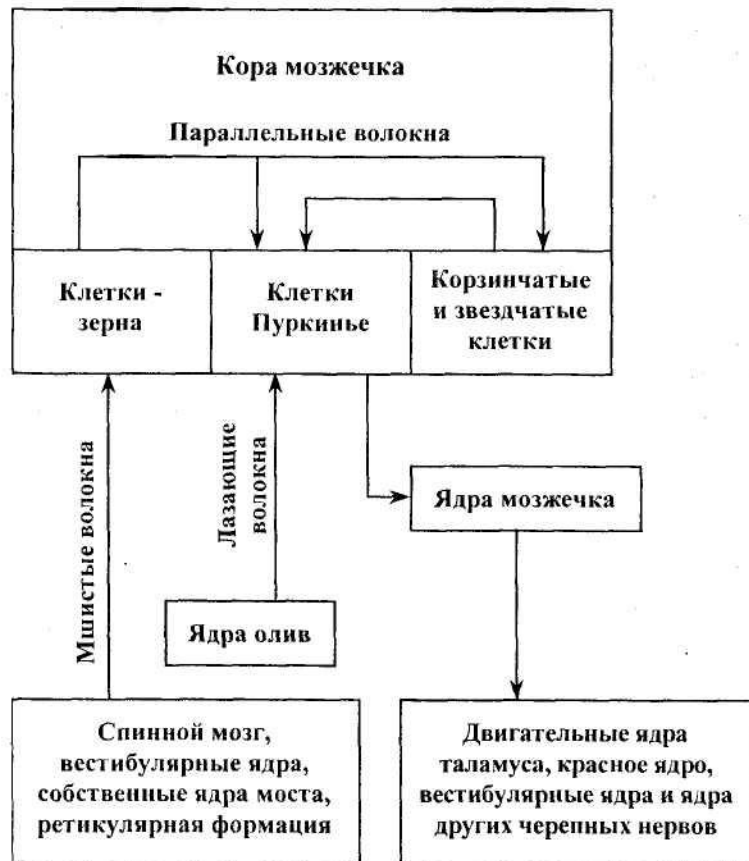

Рис. 31. Основные связи мозжечка

Вк
ножек. В толще мозжечка расположены волокна, идущие от коры мозжечка к его ядрам, а также продолжение афферентных волокон, образующих ножки мозжечка и эфферентные волокна, переходящие в его ножки.

Как уже было сказано, три пары ножек соединяют мозжечок с другими структурами ЦНС.

Нижние ножки связывают мозжечок с продолговатым и спинным мозгом. В них проходят главным образом афферентные волокна:

- 1) оливо-мозжечковый путь;
- 2) задний (дорсальный) спинно-мозжечковый путь;
- 3) вестибуломозжечковый путь (от вестибулярных ядер мозгового

ствола);

- 4) волокна от нежного и клиновидного ядер продолговатого мозга;
- 5) волокна от ретикулярной формации.

Проходят в нижних ножках и эфферентные волокна — они начинаются в ядрах шатра и идут к вестибулярным ядрам. От вестибулярных ядер, в свою очередь, начинается вестибулоспинальный тракт.

Средние ножки связывают ядра моста с корой мозжечка (мосто-мозжечковый тракт). Напомним, что ядра моста в свою очередь получают афференты от коры больших полушарий (см. 7.2.3). Таким образом, через средние ножки мозжечок получает информацию о запускаемых большими полушариями двигательных программах.

Верхние ножки содержат главным образом эфферентные волокна, идущие от ядер мозжечка (кроме ядер шатра) к таламусу, красному ядру, РФ. Афферентные волокна верхних ножек — это передний (вентральный) спинно-мозжечковый путь.

7.4. Передний мозг

7.4.1. Промежуточный мозг

Передний мозг состоит из двух частей — промежуточного мозга и конечного мозга.

Промежуточный мозг, diencephalon, — конечный отдел мозгового ствола, сверху он покрыт большими полушариями, сзади соединен со средним мозгом. Полостью промежуточного мозга является III мозговой желудочек. Он расположен по средней линии и на фронтальном (т.е. параллельном лобной поверхности) разрезе имеет вид узкой вертикальной щели.

Промежуточный мозг (рис. 32, 33) состоит из парных образований — таламусов, *thalamus* (зрительных бугров), примыкающих к ним сверху непарного эпиталамуса (надбугорья, примыкает к таламусу сверху), непарного гипоталамуса (подбугорья, примыкает к таламусу снизу). Кроме того, в промежуточный мозг входит субталамус, который не виден на поверхности мозга и находится в глубине мозгового вещества между гипоталамусом и средним мозгом.

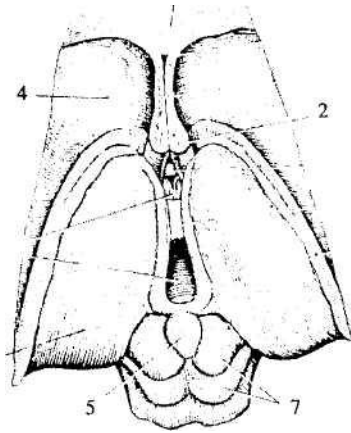


Рис. 32. Промежуточный мозг и средний мозг (вид сверху):
 1 — мозолистое тело (конечный мозг); 2 — проводящие пути переднего мозга; 3 — таламус; 4 — хвостатое ядро (конечный мозг); 5 — эпифиз; 6 — III мозговой желудочек; 7 — четверохолмие

Таламус. Каждый таламус (см. рис. 32) представляет собой яйцевидное образование длиной примерно 4 см. Медиальные поверхности таламусов образуют боковые стенки третьего желудочка. Между этими стенками находится межбугорное сращение (серое вещество), соединяющее правый и левый таламусы. Передний конец таламуса несколько заострен, а задний расширен и утолщен.

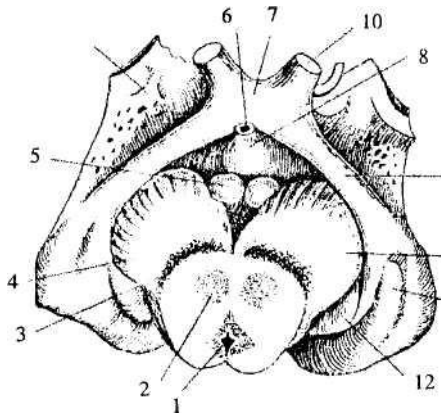


Рис. 33. Промежуточный мозг и средний мозг (вид снизу):
 1-4 — средний мозг: 1 — водопровод, 2 — красное ядро, 3 — черная субстанция; 4 — ножки мозга; 5-8 — гипоталамус: 5 — мамиллярные

тела, 6 — воронка, 7 — зрительный перекрест, 8 — серый бугор;
 9 — зрительный тракт; 10 — зрительный нерв; 11 — 12 — таламус:
 11 — наружное коленчатое тело, 12 — внутреннее коленчатое тело;
 13 — обонятельный треугольник (конечный мозг)

В каждом таламусе расположено около 40 ядер (рис. 34), которые можно разделить по выполняемым ими функциям на проекционные, ассоциативные и неспецифические.

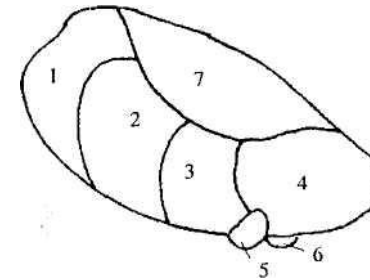


Рис. 34. Ядра таламуса:
 1 — лимбические ядра; 2 — вентролатеральные (двигательные) ядра;
 3 — заднее вентральное ядро; 4 — подушка; 5 — латеральное коленчатое тело; 6 — медиальное коленчатое тело;
 7 — медиодорсальное (ассоциативное) ядро

Проекционные ядра - это переключательные ядра, получающие входы из различных внеталамических структур. Волокна из этих структур образуют синапсы на нейронах проекционных ядер, а аксоны последних проводят импульсацию в определенные локальные области коры больших полушарий. Проекционные ядра подразделяются на сенсорные, двигательные и лимбические.

Сенсорные ядра обеспечивают быстрое проведение сенсорной афферентации от конкретных сенсорных систем в первичные проекционные зоны коры больших полушарий. Пути от всех рецепторов (за исключением обонятельных) проходят через таламус и имеют там свои представительства. Например, в латеральном (наружном) коленчатом теле (ЛКТ), являющемся проекционным зрительным ядром и находящемся в задней наружной части таламуса, заканчиваются волокна зрительного тракта. Из ЛКТ нервные импульсы поступают в затылочную долю коры больших полушарий, где находится центральный отдел зрительного анализатора. В медиальном

(внутреннем) коленчатом теле (МКТ) — проекционном слуховом ядре, расположенном в задней внутренней части таламуса, образуют синапсы волокна от слуховых ядер. МКТ посылает свои проекции в слуховую зону коры в височной доле. Отметим, что ЛКТ и МКТ объединяют под названием *метаталамус*. Проекционным ядром систем кожной и мышечной чувствительности является заднее вентральное ядро таламуса. Здесь заканчиваются волокна от нежного и клиновидного ядер продолговатого мозга (медиальный лемниск) и ядер тройничного нерва. Аксоны клеток заднего вентрального ядра направляются в переднюю часть теменной доли больших полушарий.

Зрительные функции выполняет также одно из ассоциативных ядер таламуса — подушка.

Необходимо подчеркнуть, что в сенсорных ядрах, как и в других ядрах таламуса, происходит не только переключение информации, но и ее обработка. Суть этой обработки состоит в избирательном проведении информации в кору больших полушарий. Иными словами, таламус исполняет роль фильтра, пропуская в конечный мозг либо очень значимые (сильные, новые) сигналы, либо сигналы, связанные с текущей деятельностью коры больших полушарий. Таким образом, таламус является одной из ключевых структур, обеспечивающих и поддерживающих процессы внимания.

Двигательные (моторные) ядра таламуса, лежащие в его нижней боковой части (вентролатеральные ядра), связаны проекционными волокнами с двигательной корой. Они получают информацию от мозжечка и базальных ядер, т.е. являются важнейшим переключательным звеном в системе управления движениями.

Лимбические ядра находятся в передней части таламуса. Они входят в лимбическую систему (см. гл. 9) и проводят сенсорную информацию в лимбические отделы коры больших полушарий.

На *ассоциативных ядрах* таламуса (дорсальная область) оканчиваются волокна не от одной, а сразу от нескольких сенсорных систем, а также от других ядер таламуса и коры больших полушарий. Это обеспечивает их участие в интегративных функциях головного мозга, т.е. в объединении разных видов чувствительности. Эти ядра посылают свои волокна в ассоциативные зоны коры больших полушарий. Дорсальные ядра —

эволюционно молодые отделы промежуточного мозга. Их формирование идет параллельно развитию высших (ассоциативных) центров коры.

Неспецифические (медиальные) ядра таламуса, расположенные в его внутренней части, принадлежат, главным образом, ретикулярной системе. Они получают афференты от большого числа образований и посылают диффузные проекции на обширные области коры, влияя, таким образом, на уровень ее активации.

К медиальным ядрам примыкают области таламуса, обеспечивающие обработку и проведение вестибулярной, вкусовой и болевой чувствительности.

Гипоталамус — подбугорная область промежуточного мозга, высший центр регуляции вегетативных и эндокринных функций (см. рис. 20, 21, 33). Он объединяет ряд структур, окружающих нижнюю часть III мозгового желудочка — мамиллярные (сосцевидные) тела, серый бугор, зрительную хиазму. Серый бугор — это непарный полый выступ нижней стенки III желудочка. Его верхушка вытянута в полую воронку, *infundibulum*, на слепом конце которой находится железа внутренней секреции гипофиз.

С гипоталамусом связан зрительный нерв, который выходя из глазного яблока, входит в полость черепа. В гипоталамической области примерно половина его волокон переходит на другую сторону, образуя зрительную хиазму (перекрест), *chiasma opticum*. После перекреста зрительные волокна образуют зрительный тракт, волокна которого идут к различным структурам мозга, в частности, к латеральным коленчатым телам таламуса и к некоторым областям гипоталамуса.

Так же, как и в таламусе, в гипоталамусе выделяют несколько десятков ядер. Однако их функциональная классификация пока разработана недостаточно, так как большинство ядер не обладает узкой функциональной специализацией. Топографически выделяют переднюю группу ядер (паравентрикулярное, супраоптическое, супрахиазменное и др.), среднюю группу (ядро воронки или инфундибулярное ядро и др.) и заднюю группу (ядра мамиллярных тел и др.).

Дополнительно к этому в медиолатеральном направлении в гипоталамусе выделяют перивентрикулярную, медиальную и латеральную зоны (рис. 35). Перивентрикулярная зона образована мелкими нейронами,

находящимися вдоль стенок III желудочка (греч. *peri* — вокруг, лат. *ventriculus* — желудочек). В медиальной зоне находится основная масса гипоталамических ядер. Латеральная зона содержит главным образом белое вещество (волокна, соединяющие гипоталамус с другими структурами ЦНС). Медиальная зона отделена от латеральной важнейшим проводящим пучком переднего мозга — сводом (см. далее).

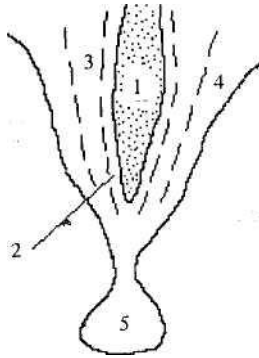


Рис. 35. Зоны гипоталамуса в медиолатеральном направлении:
1 — III желудочек; 2 — Перивентрикулярная зона; 3 — медиальная зона; 4 — латеральная зона; 5 — гипофиз

Количество источников афферентации гипоталамуса очень велико. Все его ядра получают прямые входы от коры больших полушарий (особенно ее лобной доли), т.е. аксоны нейронов коры образуют синапсы на клетках ядер гипоталамуса. Также гипоталамус имеет множество сенсорных входов: волокна зрительных нервов, волокна ядер одиночного пути (информация от вкусовых и внутренних рецепторов), волокна латеральной петли (слуховая чувствительность) заканчиваются на его нейронах. Получает афференты гипоталамус от лимбических и ассоциативных ядер таламуса, от РФ, от ряда других образований ЦНС.

Эфференты гипоталамуса главным образом идут к различным исполнительным структурам мозга — вегетативным ядрам, железам внутренней секреции (гипофизу и эпифизу), к покрывке среднего мозга, РФ продолговатого мозга и моста. Некоторые ядра гипоталамуса посылают свои

волокна в конечный мозг — к коре больших полушарий и базальным ганглиям.

Большинство этих волокон проходит в составе проводящих пучков переднего мозга.

Отметим только три из них:

- 1) свод, *forix*, волокна, идущие от корковой структуры гиппокампа (см. 7.4.2) к мамиллярным телам гипоталамуса;
- 2) мамилло-таламический тракт — волокна, идущие от мамиллярных тел к лимбическим ядрам таламуса;
- 3) гипоталамо-гипофизарный тракт — волокна, идущие от паравентрикулярного и супраоптического ядер к задней доле гипофиза.

Гипоталамус управляет всеми основными гомеостатическими процессами, причем осуществляет это как нервным, так и гуморальным путем.

Нервная регуляция обеспечивается, во-первых, за счет управления деятельностью вегетативной нервной системы и, во-вторых, участием в организации поведения, удовлетворяющего основные биологические потребности организма. Эти функции гипоталамуса обеспечиваются благодаря наличию в нем центров различных потребностей, а также нейронов, реагирующих на изменение внутренней среды организма (температуру крови, ее водно-солевой состав, концентрацию в ней гормонов и т.п.).

Например, при понижении в крови концентрации глюкозы, возбуждается находящийся в сером бугре центр голода, что приводит к возникновению чувства голода. Это вызывает запуск поведенческих реакций, направленных на удовлетворение пищевой потребности. И наоборот, при повышении в крови концентрации глюкозы (что происходит после еды) возбуждается центр насыщения, тормозящий центр голода. При повышении температуры тела возбуждаются нейроны центра терморегуляции, которые запускают вегетативные реакции (например, расширение поверхностных кожных сосудов), приводящие к понижению температуры. Также в гипоталамусе находятся центры жажды, водного насыщения, центры полового и родительского поведения (передняя область), центры агрессии и страха (задняя область) и т.п. Таким образом, именно здесь определяется уровень актуальности биологических

потребностей организма.

Гипоталамус — одна из центральных структур *лимбической системы мозга*, осуществляющей организацию эмоционального поведения. Несколько упрощая возникающие при этом процессы, данную функцию гипоталамуса можно описать следующим образом. Если потребности организма удовлетворяются, возбуждается расположенный здесь центр положительного подкрепления, что сопровождается возникновением положительных эмоций; если нет — возбуждается центр отрицательного подкрепления, и возникают отрицательные эмоции. Работа систем положительного и отрицательного подкрепления, в свою очередь, лежит в основе процессов обучения в ЦНС, формирования либо ослабления нервных связей (условных рефлексов, ассоциаций).

Гуморальная регуляция осуществляется в тесной связи с *гипофизом* (см. 1.3.1). Рассмотрим связь между гипоталамусом и гипофизом более подробно.

В нервной ткани есть нейросекреторные клетки, синтезирующие и выделяющие биологически активные вещества, действующие как гормоны. Кроме того, многие медиаторы нервной системы также могут действовать как гормоны. То есть если синтезируемое нейроном вещество выделяется в синаптическую щель и действует на постсинаптическую мембрану, оно является медиатором; если то же вещество выделяется в кровь и действует на орган-мишень — это гормон. Таким образом, *нейрогормоны* — биологически активные вещества, вырабатываемые нейросекреторными клетками и выделяющиеся в кровь.

Большинство нейрогормонов синтезируется в гипоталамусе — месте непосредственного взаимодействия нервной и эндокринной систем и высшем органе гормональной регуляции основных эндокринных функций. Гипоталамус и гипофиз образуют единую гипоталамо-гипофизарную систему (рис. 36).

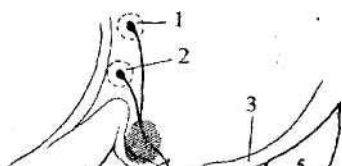


Рис. 36. Гипоталамо-гипофизарная система:

1. — паравентрикулярное ядро; 2 — супраоптическое ядро; 3 — гипофизотропная зона; 4 — зрительный перекрест; 5 — мамиллярные тела; 6 — аксоны от нейронов паравентрикулярного и супраоптического ядер, идущие к гипофизу; 7 — воронка; 8-10 — гипофиз: 8 — передняя доля, 9 — промежуточная доля, 10 — задняя доля

Как уже говорилось, в гипоталамусе есть рецепторы со стояния внутренней среды. Анализируя поступающую информацию, гипоталамус трансформирует ее в гуморальные факторы — нейрогормоны. Таким образом, нейроны гипоталамуса активируют либо тормозят выделение гипофизом его гормонов. Рассмотрим этот процесс более детально.

В средней части гипоталамуса (гипофизотропные зоны) находятся мелкоклеточные ядра (ядро воронки, ядра серого бугра), в которых синтезируются пептидные (состоящие из аминокислот) гормоны. Эти гормоны контролируют работу железистых клеток аденогипофиза и промежуточной доли гипофиза. Аксоны нейронов этих ядер оканчиваются в районе воронки, соединяющей гипоталамус и гипофиз. Там они выделяются в кровь и через нее попадают к железистым клеткам передней доли гипофиза. Гормоны, стимулирующие синтез и выделение гормонов гипофиза, получили название рилизинг гормонов (releasing-factors), или либеринов, а тормозящие эти процессы — ингибирующих гормонов, или статинов.

В передней части гипоталамуса находятся два ядра (паравентрикулярное и супраоптическое) с крупными нейронами, в которых синтезируются нейрого르몬ы окситоцин и вазопрессин. Аксоны этих нейронов формируют гипоталамо-гипофизарный тракт, по которому гормоны транспортируются из тел клеток в нейрогипофиз. Окончания аксонов образуют тесные контакты с капиллярами, в которые и выделяются гормоны. Таким образом, нейрогипофиз сохраняет и по мере необходимости выделяет в кровь гормоны, синтезированные в гипоталамусе.

Таким образом, гипоталамус на основании анализа со стояния внутренней среды организма запускает три группы реакций:

- 1) вегетативной нервной системы, направленные на поддержание гомеостаза;
- 2) поведенческие, направленные на удовлетворение потребностей организма;
- 3) эндокринной системы (главным образом через гипофиз).

Эпиталамус (см. рис. 32) занимает медиодорсокаудальное положение относительно других структур промежуточного мозга, т.е. находится в верхней (дорсальной) и задней (каудальной) его части посередине (медиально). Он занимает очень небольшой объем мозга и кроме различных нервных образований содержит железу внутренней секреции эпифиз (шишковидное тело).

К нервным образованиям эпиталамуса относятся поводки (или уздечки), *habenula*, треугольники поводков, комиссура поводков, ядра поводков.

Волокна, соединяющие эпиталамус с различными структурами переднего мозга (мозговые полоски), проходят по границе между медиальной и дорсальной сторонами таламуса. В каудальной части полоски переходят в поводок, который расширяется, образуя треугольник поводка. Медиальные части двух треугольников соединены волокнами комиссуры поводков. Под ней проходит задняя комиссура (см. 7.2.5). К комиссуре поводков и задней комиссуре прикреплен эпифиз. В глубине треугольников поводков лежит серое вещество — ядра поводков (хабенулярные ядра), которые входят в лимбическую систему.

Функции эпиталамуса до сих пор не вполне ясны. По-видимому, в первую очередь, они связаны с деятельностью эпифиза, а нервные элементы

эпиталамуса обеспечивают управление этой железой.

Эпифиз иннервируется симпатической нервной системой. Кроме того, он получает волокна от супрахиазмного ядра гипоталамуса, которое имеет прямые входы от зрительного нерва. Благодаря этому эпифиз получает информацию об уровне освещенности. Основным гормоном эпифиза — мелатонин. Выяснилось, что ежедневные колебания его концентрации ритмичны и прямо связаны со световым циклом — концентрация мелатонина больше ночью. Это позволяет говорить о важной роли эпифиза в регуляции суточных ритмов. Мелатонин также влияет на половое созревание и половое поведение, тормозя активность половых желез.

Субталамус, как уже было сказано, находится на границе между средним мозгом и гипоталамусом. Структуры субталамуса можно увидеть только на разрезе мозга. Они включают несколько парных ядер серого вещества, разделенных прослойками белого вещества. Наиболее крупное ядро субталамуса — субталамическое ядро (тело Люиса).

Белое вещество включает тракты, проходящие из красного ядра среднего мозга в конечный мозг, а также собственные афференты и эфференты субталамуса. Основные афференты субталамуса получает из конечного мозга — от коры больших полушарий и базальных ядер. Эфференты субталамуса идут в РФ продолговатого мозга и моста, в черную субстанцию и красное ядро (структуры среднего мозга), а также к базальным ядрам.

Из характера связей ясно, что субталамус входит в экстрапирамидную систему мозга (см. 6.4). Он принимает большое участие в организации движений, в частности локомоции — ритмических сгибаний и разгибаний конечностей и туловища, обеспечивающих перемещение тела в пространстве.

7.4.2. Конечный мозг

Конечный мозг, *telencephalon*, — наиболее массивный отдел мозга человека. Он занимает большую часть полости черепа. Конечный мозг состоит из парных больших полушарий, *hemispheria cerebri*, разделенных продольной щелью и прикрывающих сверху большую часть мозгового ствола и мозжечок. Выпуклая верхняя поверхность больших полушарий

имеет три полюса: лобный, височный и затылочный. Нижняя поверхность больших полушарий уплощена. Длина полушария примерно 17,5 см, ширина—6,5 см. Снаружи полушария покрыты серым веществом — корой больших полушарий, ее также называют плащом или мантией. Под корой находится белое вещество, в глубине которого лежат базальные ядра (ядра конечного мозга, базальные ганглии). Полостями полушарий являются боковые желудочки.

Белое вещество полушарий состоит из трех систем волокон:

1. Проекционные волокна представляют собой восходящие и нисходящие пути, связывающие полушария с остальными отделами ЦНС. Примером нисходящих волокон могут служить волокна кортикоспинального (пирамидного), кортикосубрального и кортикостовых трактов, а восходящих — волокна, идущие от таламуса к коре.
2. Ассоциативные волокна связывают различные области коры одного полушария.
3. Комиссуральные волокна соединяют симметричные отделы правого и левого полушарий. Самая большая комиссура мозга — *мозолистое тело, corpus callosum*, представляет собой толстую горизонтальную пластинку, находящуюся в глубине продольной щели, разделяющей полушария. От этой пластинки в толще полушарий расходятся волокна, образующие лучистость мозолистого тела. В мозолистом теле выделяют (см. рис. 41) переднюю часть — колено, среднюю — тело и заднюю — валик. Колено загибается вниз и переходит в клюв мозолистого тела. Кроме мозолистого тела, в состав конечного мозга входит передняя комиссура, которая соединяет некоторые обонятельные структуры и участки височных долей, куда не распространяются каллозальные волокна (волокна мозолистого тела). **Базальные ядра** включают хвостатое ядро, бледный шар, скорлупу, оградку и миндалевидное тело (рис. 37, 38).

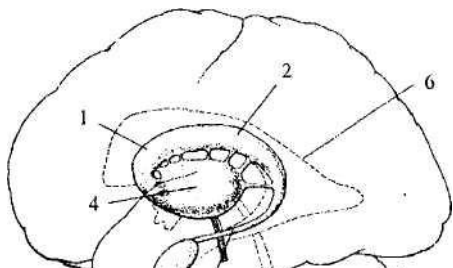


Рис. 37. Базальные ядра:
1-3 — хвостатое ядро: 1 — головка, 2 — тело, 3 — хвост;
4 — скорлупа и бледный шар; 5 — миндалевидное ядро;
6 — боковой желудочек

Самым крупным из этих ядер является *хвостатое ядро*. Оно вытянуто в rostro-каудальном направлении (спереди назад) и имеет С-образную форму. Утолщенная передняя часть образует головку хвостатого ядра, она переходит в тело и заканчивается хвостом. На фронтальном срезе (рис. 38) видна только головка этого ядра.

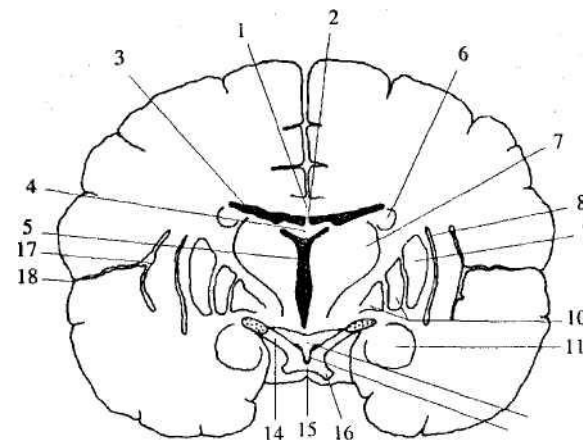


Рис. 38. Фронтальный разрез через большие полушария на уровне серого бугра: 1 — мозолистое тело; 2 — прозрачная перегородка; 3 — центральная часть бокового желудочка; 4 — свод; 5 — III желудочек; 6 — хвостатое ядро; 7 — таламус; 8 — оградка; 9 — скорлупа; 10 — бледный шар; 11 — миндалевидное тело; 12 — серый бугор; 13 — воронка; 14 — зрительный тракт; 15 — зрительная хиазма; 16 — зрительный нерв; 17 — кора островковой доли;

Бледный шар, скорлупа и ограда находятся латеральнее и ниже от хвостатого ядра. Они отделены от него прослойкой белого вещества (волокна корковых трактов). Самое медиальное положение занимает *бледный шар*, латеральнее от него лежит чашеобразная *скорлупа*, отделенная от бледного шара полоской белого вещества. Между скорлупой и островковой корой (см. далее) лежит полоска серого вещества — *ограда*.

Хвостатое ядро, бледный шар и скорлупа на разрезе выглядят как чередующиеся полосы серого и белого вещества. Из-за этого они были объединены под общим названием полосатое тело, *corpus striatum*. В дальнейшем при изучении клеточного состава и характера связей базальных ганглиев выяснилось, что бледный шар является филогенетически более древним образованием и значительно отличается от хвостатого ядра и скорлупы. В связи с этим бледный шар, *globus pallidus*, выделяют из полосатого тела как отдельную единицу — паллидум. Филогенетически более молодые хвостатое ядро и скорлупу принято называть *стриатум*. Вместе они образуют стриапаллидарную систему, имеющую очень обширные связи, в первую очередь, с таламусом, а также с корой больших полушарий, мозжечком, черной субстанцией, красным ядром. Очень значительные связи открыты и внутри самой системы — между отдельными ее ядрами.

Основные функции стриапаллидарной системы связаны с управлением движениями. Наряду с мозжечком, она является крупнейшим подкорковым двигательным центром. При этом если мозжечок связан с регуляцией конкретных параметров выполняемых движений (амплитудой мышечных сокращений, их согласованностью при одновременной реализации и т.п.), то стриапаллидарная система рассматривается как область, управляющая запуском движений и содержащая информацию о двигательных программах — последовательных комплексах движений. Действительно, при запуске движений активация нервных клеток наблюдается сначала в ассоциативной лобной коре, затем в стриатуме и бледном шаре, и лишь затем — в моторной коре больших полушарий и мозжечке. Как и мозжечок, структуры стриапаллидарной системы участвуют в двигательном обучении и

превращении исходно произвольных (т.е. выполняемых под контролем сознания) движений в автоматизированные. При повреждении, например, стриатума наблюдается запуск патологических движений — высокоамплитудных подергиваний рук (хорея), скручиваний туловища (атетоз). Проявления паркинсонизма (тремор и т.п.) также связаны в основном с нарушением влияния черной субстанции на хвостатое ядро.

Миндалевидное тело, corpus amygdaloideum, — сферическое образование, располагающееся под скорлупой около внутренней части переднего отдела височной коры. Амигдала (миндалины) соприкасается с хвостом хвостатого ядра, который, закручиваясь, заходит в височные доли. Она имеет многочисленные связи с корой больших полушарий, гипоталамусом, обонятельными мозговыми структурами. Амигдала входит в лимбическую систему мозга и играет большую роль в организации эмоций. Повреждение миндалины часто ведет к глубоким изменениям психики, депрессивным и маниакальным состояниям.

Кора больших полушарий — высший отдел ЦНС, она отвечает за восприятие всей поступающей в мозг информации, за управление сложными движениями, мыслительную и речевую деятельность. Филогенетически это самое молодое образование нервной системы. Впервые в эволюции она появляется у пресмыкающихся, но в полном объеме развивается только у млекопитающих.

Кора больших полушарий человека и ряда других млекопитающих имеет складчатый вид. На ее поверхности выделяют многочисленные извилины, разделенные бороздами, что очень увеличивает ее площадь. Поверхность коры обоих полушарий взрослого человека колеблется от 1470 до 1670 см². Крупные борозды разделяют каждое полушарие на пять долей — лобную, теменную, затылочную, височную и островок. Островок, *insula*, — доля, не выходящая на поверхность полушария; инсулярная кора расположена в глубине латеральной борозды, представляет собой расширение ее дна и прикрывает височные доли (см. рис. 38). Кроме этого, в коре можно выделить лимбическую долю, расположенную на медиальной (срединной) поверхности и представляющую собой группу извилин, окружающих ствол мозга и мозолистое тело (см. рис. 41). Для человека характерно преобладание лобной и височной долей, поверхность которых в сумме составляет 47% от всей поверхности полушарий.

Основные борозды и извилины коры больших полушарий представлены на рис 39, 40, 41.

Расположение борозд и извилин на латеральной (боковой) поверхности (рис. 39) не представляет сложностей для изучения. Отметим лишь, что здесь находятся две самые глубокие борозды — центральная (роландова), отделяющая лобную долю от теменной, и латеральная (боковая или силвиева), отделяющая височную долю от лобной и теменной. Перед центральной бороздой лежит передняя центральная (прецентральная) извилина, а за ней — задняя центральная (постцентральная) извилина. Теменная доля отделяется от затылочной теменно-затылочной бороздой, отчетливо видной только на медиальной поверхности мозга (см. рис. 41)

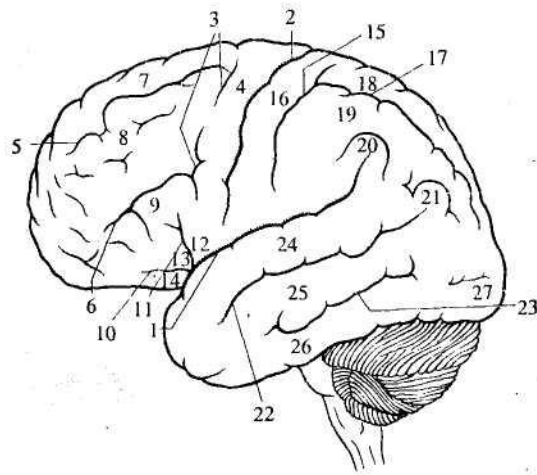


Рис. 39. Латеральная поверхность полушарий:
 1 — боковая (силвиева) борозда; 2 — центральная (роландова) борозда; 3 - 14 — лобная доля: 3 — прецентральная борозда, 4 — прецентральная извилина, 5 — верхняя лобная борозда, 6 — нижняя лобная борозда, 7 — верхняя лобная извилина, 8 — средняя лобная извилина, 9 — нижняя лобная извилина, 10 — передняя ветвь, 11 — восходящая ветвь, 12 — покрышечная часть, 13 — треугольная часть, 14 — глазничная (орбитальная) часть; 15 - 21 — теменная доля: 15 — постцентральная борозда, 16 — постцентральная извилина, 17 — внутритеменная борозда, 18 — верхняя теменная долька, 19 — нижняя теменная долька,

20 — надкраевая извилина, 21 — угловая извилина; 22-26 — височная доля: 22 — верхняя височная борозда, 23 — нижняя височная борозда, 24 — верхняя височная извилина, 25 — средняя височная извилина, 26 — нижняя височная извилина; 27 — затылочный полюс

Рассматривая базальную (нижнюю) поверхность полушарий (рис. 40), нужно иметь в виду, что ствол мозга на этом рисунке удален (сравните с рис. 21 — нижняя поверхность головного мозга). Нижняя поверхность лобной доли носит название «орбитальная кора».

среднюю и медиальную обонятельные полоски. Между латеральной и медиальной полосками лежит обонятельный треугольник. В его глубине находится переднее обонятельное ядро, а в его основании — переднее продырявленное вещество. Через него, как и через заднее продырявленное вещество (см. 7.2.5), в мозг входит много сосудов.

Большинство борозд и извилин затылочной и височной долей видны как на нижней, так и на медиальной поверхности полушарий (см. рис. 40, 41). Это затылочно-теменная, окольная, гиппокамповая и шпорная борозды; медиальная и латеральная затылочно-теменные извилины, язычная и парагиппокамповая извилины, а также извилина, называемая крючок.

Наибольшее число образований переднего мозга видно на *медиальной {срединной} поверхности* (рис. 41). Для того что бы лучше представить себе взаимное пространственное расположение структур, полезно сравнить этот рисунок с рис. 38 (горизонтальный разрез через базальные ганглии) и рис. 20 (медиальный разрез через головной мозг).

В центре медиальной поверхности находится мозолистое тело. В основании его клюва видна передняя комиссура. Под мозолистым телом проходят волокна свода, идущие от гиппокампа к мамиллярным телам. Между сводом и коленом мозолистого тела натянута тонкая пластинка из глиальных клеток — прозрачная перегородка. Между перегородками правого и левого полушарий есть небольшая полость, которую рассматривают иногда как V мозговой желудочек. Рядом с перегородкой (под ее нижней частью) находятся скопления нейронов — ядра прозрачной перегородки, входящие в лимбическую систему.

Рис. 40. Нижняя поверхность полушарий:
 1–10 — лобная доля: 1 — обонятельная борозда, 2 — прямая извилина, 3 — глазничные борозды, 4 — глазничные извилины, 5 — обонятельная луковица, 6 — обонятельный тракт, 7 — латеральная обонятельная полоска, 8 — медиальная обонятельная полоска, 9 — передняя продырявленная субстанция, 10 — обонятельный треугольник;
 11–19 — височная и затылочная доли: 11 — затылочно-височная борозда, 12 — окольная борозда, 13 — гиппокамповая борозда, 14 — шпорная борозда, 15 — латеральная затылочно-височная извилина, 16 — медиальная затылочно-височная извилина, 17 — парагиппокамповая извилина, 18 — крючок, 19 — язычная извилина
 Справа обонятельная луковица и часть обонятельного тракта удалены.

В медиальной части лобной доли проходит обонятельная борозда, в которой лежит обонятельная луковица и идущий от нее обонятельный тракт (на рисунке в левом полушарии они удалены). К нижней поверхности обонятельной луковицы подходят волокна обонятельного нерва. Обонятельный тракт в своем основании разветвляется на латеральную,

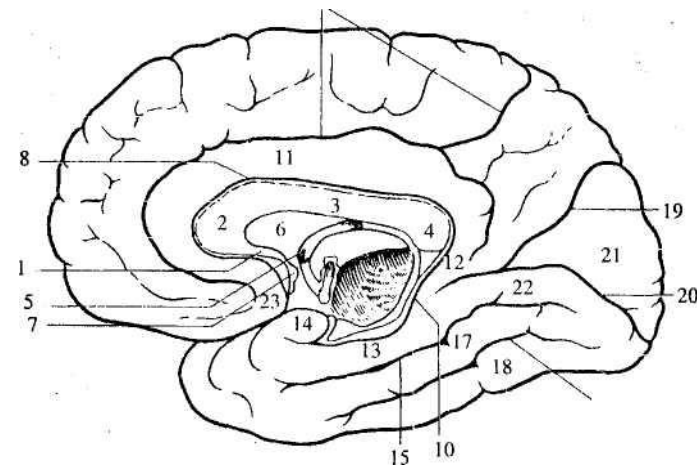


Рис. 41. Медиальная поверхность полушарий:

- 1—4 — мозолистое тело: 1 — клюв, 2 — колено, 3 — тело, 4 — валик;
5 — свод; 6 — прозрачная перегородка; 7 — передняя комиссура;
8 — борозда мозолистого тела; 9 — поясная борозда; 10 — гиппокампальная борозда;
11 — поясная извилина; 12 — перешеек;
13 — парагиппокампальная извилина; 14 — крючок; 15 — окольная борозда; 16 — затылочно-височная борозда; 17 — медиальная затылочно-височная извилина; 18 — латеральная затылочно-височная извилина; 19 — теменно-затылочная борозда; 20 — шпорная борозда;
21 — клин; 22 — язычная извилина; 23 — подмозолистая извилина

Между мозолистым телом и корой проходит борозда мозолистого тела. Над ней расположена поясная борозда. Она начинается под клювом мозолистого тела, а ее задний конец загибается вверх. Между этими бороздами лежит поясная извилина. Сзади она продолжается в перешеек, который снизу переходит в парагиппокампальную извилину, заканчивающуюся крючком. Парагиппокампальная извилина ограничена гиппокампальной и окольной бороздами. Вместе поясная извилина, перешеек, парагиппокампальная извилина и крючок обозначаются как сводчатая извилина. Она описывает почти полный круг и рассматривается как лимбическая доля полушария. В глубине гиппокампальной борозды, практически не видная на поверхности мозга, лежит зубчатая извилина.

В лобной доле отметим подмозолистую извилину, расположенную перед клювом мозолистого тела.

В задней части полушария проходит теменно-затылочная борозда, отделяющая теменную долю от затылочной. Участок между ней и шпорной бороздой называется клином.

По своему филогенезу кора больших полушарий разделяется на древнюю, *paleocortex*, старую, *archicortex*, и новую, *neocortex*. Большую часть коры (у человека 96%) занимает новая кора. Древняя и старая кора (палеокортекс и архикортекс) занимает лишь небольшие участки на базальной и медиальной поверхностях лобной и височной долей полушарий. Эти участки более примитивны по своей структуре. Новая кора (неокортекс) имеет шестислойное строение, которое не является характерным для древней и старой коры. Большинство структур палео- и архикортекса входят в лимбическую систему мозга.

Палеокортекс включает структуры, связанные главным образом с анализом обонятельных раздражителей: обонятельные луковицы, обонятельный тракт, обонятельные треугольники, передние обонятельные ядра, подмозолистая извилина, септальная область (подмозолистая извилина и ядра перегородки — скопления серого вещества под клювом мозолистого тела), передние участки медиальной поверхности височных долей и др.

Волокна обонятельного нерва начинаются от рецепторов, находящихся в стенке носовой полости. Заканчиваются они в обонятельной луковице, находящейся на нижней поверхности лобной доли больших полушарий. Аксоны нейронов обонятельной луковицы образуют обонятельный тракт, волокна которого идут в перечисленные выше структуры, а также в ряд других образований, например в гипоталамус.

Большинство структур палеокортекса входит в лимбическую систему, в связи с чем можно говорить о его участии в организации эмоционального поведения.

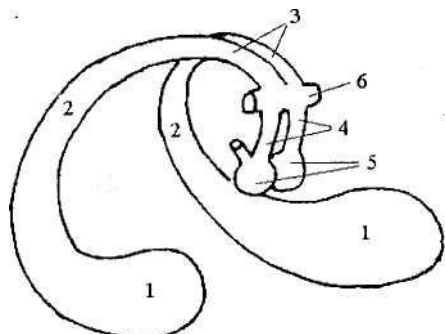
Архикортекс. Это *морской конек*, или гиппокамп, *hippocampus*, находящийся на внутренней поверхности височной доли, и зубчатая извилина. Гиппокамп тянется вдоль всей медиальной стенки нижнего рога бокового желудочка. Он образуется в результате того, что в процессе онтогенеза гиппокампальная борозда впячивается в стенку нижнего рога, вдавливая туда мозговое вещество. Таким образом, гиппокамп расположен на дне гиппокампальной борозды за парагиппокампальной извилиной. Зубчатая извилина, которая уже упоминалась при описании медиальной поверхности полушарий, находится несколько медиальнее гиппокампа. Через зубчатую извилину проводится информация от различных корковых зон к гиппокампу.

В переводе с латинского, *hippocampus* — морской конек. Он назван так за характерную форму своего поперечного разреза.

Как уже упоминалось, от гиппокампа к мамиллярным телам гипоталамуса идет толстый пучок волокон — свод. Свод включает аксоны, идущие от каждого из гиппокампов — ножки свода (между ними проходит комиссура). Далее, огибая таламус, ножки объединяются в тело свода. При подходе к мамиллярным телам они снова расходятся, образуя столбы свода (рис. 42). Небольшая часть волокон свода идет в другие образования

(таламус, миндалину, структуры палеокортекса).

Гиппокамп тесно связан с процессами научения и памяти. При различных повреждениях гиппокампа нарушаются процессы запоминания.



1 — гиппокамп; 2 — ножки свода; 3 — тело свода;
4 — столбы свода; 5 — мамиллярные тела; 6 — передняя комиссура

Неокортекс. Новая кора имеет шесть слоев (рис. 43), ее толщина у человека примерно 3 мм.

В каждом корковом слое преобладают нейроны определенного строения. Различаются и функции этих нейронов. Аксоны нервных клеток коры и подходящие к ним волокна из других структур образуют белое вещество полушарий.

С системой нисходящих проекционных волокон главным образом связан 5-й слой (если считать от поверхности) — внутренний пирамидный слой. В нем находятся крупные клетки, тела которых имеют форму пирамид (см. рис. 9, Г). Аксоны этих клеток образуют главный эфферентный путь коры больших полушарий — кортикоспинальный (пирамидный). Именно в пирамидных нейронах генерируются импульсы, управляющие в конечном итоге работой мышц при произвольных движениях. Основные афферентные волокна, поступающие в кору из таламуса, оканчиваются на нейронах 4-го (внутреннего зернистого) слоя, в который входят мелкие зернистые и звездчатые нейроны.

Каллозальные и ассоциативные волокна главным образом идут от нейронов 3-го слоя (наружного пирамидного), а приходят во 2-й слой (наружный зернистый).

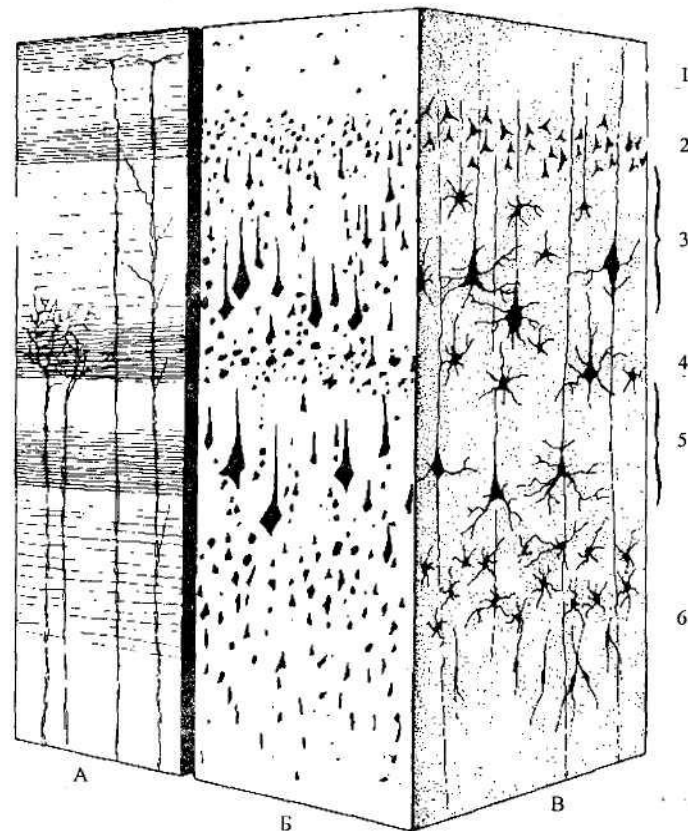


Рис. 43. Слои неокортекса:

A, Б, В — изображение коры при различных видах окраски (A — окрашены только отростки нейронов, Б — окрашены только тела нейронов, В — нейроны окрашены целиком).

1 - молекулярный слой; 2 — наружный зернистый слой; 3 — наружный пирамидный слой; 4 — внутренний зернистый слой; 5 — внутренний пирамидный слой; 6 — полиморфный слой

Кора больших полушарий дополнительно подразделяется на 52 поля, отличающиеся по своему клеточному строению и функциям (рис. 44).

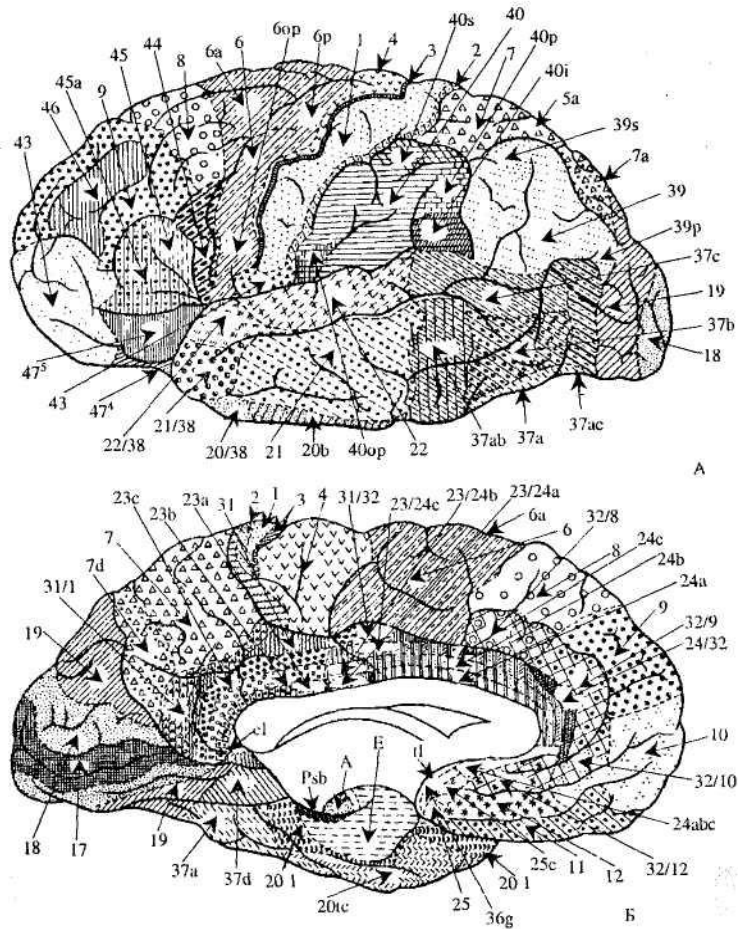


Рис. 44. Поля коры больших полушарий мозга человека: А — латеральная поверхность, Б — медиальная поверхность

В настоящее время кору больших полушарий принято разделять на сенсорные (первичные проекционные), двигательные и ассоциативные зоны (рис. 45).

К сенсорным зонам коры относят поля, в которые приходят волокна от проекционных ядер таламуса. Это зоны коркового представительства сенсорных систем. Здесь заканчиваются самые короткие пути от рецепторов.

Для этих зон характерно очень сильное развитие 4-го слоя коры и в то же время плохо выраженный 5-й слой.

Для каждой сенсорной системы существуют свои проекционные зоны. Зрительная зона находится в затылочной доле коры больших полушарий. Она расположена на участке под названием «клин» на медиальной поверхности. Слуховая зона расположена в верхней височной извилине. Вкусовые зоны найдены в нижней части постцентральной извилины и в инсулярной (островковой) коре. Кортиковые обонятельные зоны уже были описаны (см. палеокортекс).

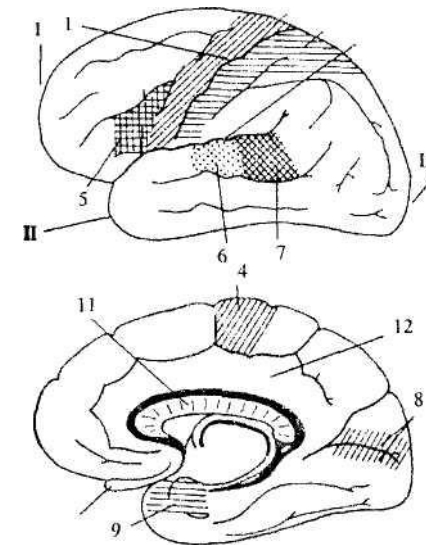


Рис. 45. Основные зоны коры больших полушарий
Вверху — боковая поверхность левого полушария.
Внизу — срединная поверхность правого полушария.
I — лобный полюс, II — височный полюс, III — затылочный полюс,
1 - центральная борозда; 2 - боковая борозда; 3 - зона кожной чувствительности; 4 — двигательная зона; 5 — центр Брока; 6 — зона слуховой чувствительности; 7 — центр Вернике; 8 - зона зрительной чувствительности; 9 — зона обонятельной чувствительности; 10 - обонятельная луковица; 11 - мозолистое тело; 12 - лимбическая доля

Большой участок занимает зона кожно-мышечной чувствительности.

Она расположена позади центральной борозды, в постцентральной извилине теменной доли коры больших полушарий. Как уже отмечалось (см. 6.4), кожно-мышечные проекции организованы по соматотопическому принципу. Но «карта тела» в коре имеет несколько смещенные пропорции. Дело в том, что количество нейронов, получающих информацию от определенного участка тела, прямо пропорционально плотности рецепторов на этом участке. Плотность же рецепторов зависит от значимости информации, получаемой от того или иного участка кожной поверхности. Поэтому на «карте тела» в коре отмечаются непропорционально большие зоны кисти рук и губ, но очень маленькие зоны спины, живота и т.д. (рис. 46).

Двигательная (моторная) зона расположена в прецентральной извилине лобной доли коры больших полушарий впереди центральной борозды. Именно отсюда отходит большинство волокон кортикоспинального тракта. Как уже говорилось, этот путь начинается в 5-м слое коры, который выражен здесь значительно сильнее, чем в остальных зонах. В то же время 4-й слой в моторной коре практически отсутствует, за что кора в этой области получила название «гранулярная» (гранулярный — зернистый). Так же, как и в зоне кожно-мышечной чувствительности, в прецентральной извилине можно нарисовать «карту тела», причем она также будет иметь определенные искажения пропорций человеческого тела (рис. 46). Связано это с тем, что некоторые мышцы (пальцев, мимические) должны выполнять гораздо более тонкие движения, поэтому для управления ими необходимо большее количество нейронов.

К неспецифичной или ассоциативной коре отнесены области, которым нельзя приписать каких-либо преимущественно сенсорных или двигательных функций. У человека ассоциативные зоны занимают больше половины всей коры. Эти зоны связывают (ассоциируют) друг с другом сенсорные и двигательные зоны и одновременно служат субстратам высших психических функций.

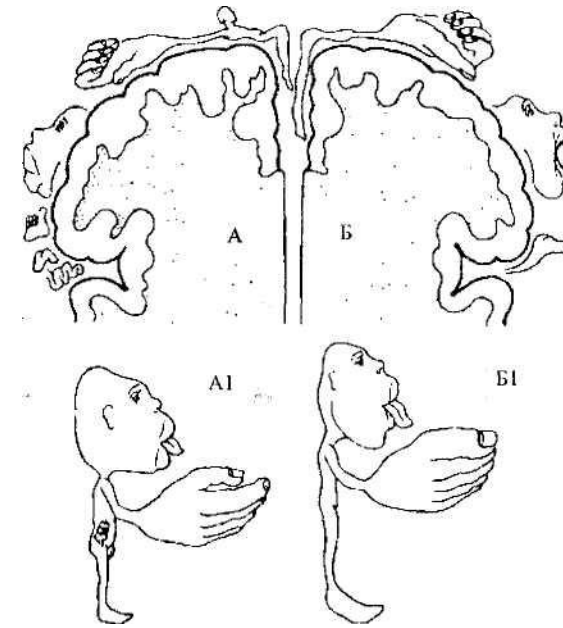


Рис. 46. Представительство зон кожной чувствительности и двигательных зон в коре больших полушарий. Проекционная зона кожной чувствительности (А). Моторные зоны (Б). Несоразмерность пропорций проиллюстрирована в виде сенсорного (А1) и моторного (Б1) гомункулуса (человечка)

Основные неспецифические области коры больших полушарий — это теменно-височно-затылочная (находится на границе этих долей), префронтальная (лобная доля коры за исключением прецентральной извилины) и лимбическая (сводчатая извилина) ассоциативные зоны. Если упрощенно представить их функции, каждая из этих областей особенно важна соответственно для следующих интегративных процессов: высших сенсорных функций и речи; высших двигательных функций и запуска поведенческих актов; памяти и эмоционального поведения.

Хотя по своему строению правое и левое полушария чело века практически не отличаются, для них характерна функциональная асимметрия, т.е. они выполняют разные функции. В первую очередь это относится к ассоциативным зонам коры. В повседневной жизни эти

различия не заметны, так как ин формация легко переходит из полушария в полушарие через комиссуры мозга (в первую очередь через мозолистое тело). Представления о различиях в функциях полушарий сложились при наблюдениях за больными с односторонними поражениями мозга и в специальных экспериментах, где информация поступала только в одно из полушарий.

Оказалось, что левое полушарие (по крайней мере у правшей) в большей степени связано с речью, абстрактно-понятийным мышлением, математическими способностями. Правое полушарие преимущественно управляет образным мышлением и в значительной мере определяет такие свойства, как музыкальность, распознавание сложных зрительных образов, выражение и восприятие эмоций.

В лобной и височной областях левого полушария находятся центры речи (см. рис. 45). При поражении центра речи в височной коре (центр Вёрнике), находящегося на границе со слуховой корой, нарушается понимание слышимой речи. При поражении же центра речи, лежащего на границе с двигательной областью в лобной коре (центр Брока), больной слышит и понимает речь, но сам говорить не может. При поражении не которых областей правого полушария отмечаются глубокие нарушения ориентации в пространстве, например, больные не могут найти дорогу к дому, в котором прожили много лет. Не которые пациенты с повреждениями правого полушария не могут узнавать знакомые лица, а иногда вообще не могут узнавать людей.

В заключение необходимо подчеркнуть, что мозг обладает чрезвычайно большими компенсаторными возможностями. Конечно, многим его зонам (ядрам) присущи врожденно обусловленные функции (особенно это характерно для первичных сенсорных зон, центров продолговатого мозга и т.п.). Однако очень многие области, в первую очередь, корковые образования, приобретают конкретные «обязанности» по мере созревания и обучения ЦНС. Это свойство мозга предопределяет возможность того, что при поражении различных участков соответствующие функции принимают на себя другие отделы ЦНС.

8. Вегетативная (автономная) нервная система

Все функции организма можно разделить на соматические, «животные», и вегетативные, «растительные». Соматические функции связаны с восприятием внешних раздражений и двигательными реакциями, осуществляемыми скелетной мускулатурой. От вегетативных функций зависит осуществление обмена веществ в организме (пищеварение, кровообращение, дыхание, выделение и т.д.), а также рост и размножение.

Как известно (см. 1.2), помимо морфологических различий между гладкой и скелетной мускулатурой существуют и функциональные отличия между ними. Скелетная мускула тура отвечает на воздействие среды быстрыми целесообразными движениями, которые можно регулировать произвольно. Гладкая мускулатура, заложенная во внутренних органах и сосудах, работает медленно, но ритмично; ее деятельность обычно не поддается произвольной регуляции. Эти функциональные различия связаны с разницей в иннервации: скелетные мышцы получают импульсы от соматической части НС, гладкие — от вегетативной. Вегетативная нервная система (ВНС) иннервирует не только гладкую мускулатуру, но и другие неподдающиеся произвольной регуляции исполнительные органы — сердечную мышцу и железы².

В целом ВНС выполняет адаптационно-трофическую функцию, т.е. приспособливает уровень активности тканей и органов к выполняемым ими в текущий момент времени задачам. Эти задачи в свою очередь обычно связаны с той или иной деятельностью организма в изменяющихся условиях внешней среды.

Дуги вегетативных рефлексов и их отличия от дуг соматических рефлексов были рассмотрены ранее (см. 6.2, рис. 19, Б).

Напомним, что в автономной нервной системе эфферентная часть дуги состоит из двух нейронов: преганглионарного (последнего или единственного центрального нейрона) и ганглионарного (расположенного в

² Разделение всей НС на вегетативную и соматическую в некоторой степени условно, так как ВМС иннервирует все органы, в том числе и соматические (волокна ВМС подходят к проходящим в скелетных мышцах сосудах, принимая, таким образом, участие в поддержании мышечного тонуса), участвуя в их питании.

вегетативном ганглии). Из такого расположения нейронов следует главный признак ВНС — *двухнейронность эфферентного пути*.

Аксоны центральных нейронов ВНС, которые заканчиваются на клетках вегетативных ганглиев, называют преганглионарными волокнами, а аксоны исполнительных нейронов (которые расположены в ганглиях) — постганглионарными. Преганглионарные волокна покрыты миелиновой оболочкой, постганглионарные отличаются ее отсутствием (так называемые серые волокна).

Из правила двухнейронности эффекторного пути имеются некоторые исключения:

1. Постганглионарные симпатические волокна, идущие к гладким мышцам желудочно-кишечного тракта, преимущественно оканчиваются не на мышечных волокнах, а на парасимпатических ганглионарных клетках, находящихся в стенках желудка и кишок. По-видимому, они снижают активность этих клеток и таким образом оказывают тормозящее влияние на гладкую мускулатуру (3-нейронная структура эфферентного пути).
2. Хромаффинные клетки мозгового слоя надпочечников иннервированы не пост-, а преганглионарными симпатическими волокнами. Хромаффинные клетки образуют под влиянием импульсов, поступающих к ним по симпатическим волокнам, адреналин. Эти клетки по своей сути соответствуют постганглионарным нейронам, с которыми имеют общее происхождение из ганглиозной пластинки (1-нейронная структура эфферентного пути).

ВНС делится на два отдела — симпатический и парасимпатический, которые принято называть системами. Большинство органов иннервируется как симпатическими, так и парасимпатическими волокнами. Однако в некоторых случаях наблюдается преобладающее значение какого-либо отдела. Слезные железы и железы носоглотки иннервируются только парасимпатической НС. В основном парасимпатическую иннервацию имеет мочевой пузырь. С другой стороны, только симпатические волокна подходят к гладким мышцам кровеносных сосудов (за исключением сосудов мозга и артерий половых органов), потовых желез, селезенки, секреторным клеткам надпочечников.

Симпатическая и парасимпатическая системы отличаются друг от друга функционально (по выполняемой деятельности), морфологически (по

строению), а также медиаторами, используемыми при передаче нервного импульса.

Функциональные отличия связаны с тем, что симпатическая и парасимпатическая системы, как правило, противоположным образом влияют на различные органы и ткани. Если симпатический отдел возбуждает какую-либо часть организма, то парасимпатический тормозит ее и наоборот. Так, раздражение симпатического нерва, иннервирующего сердце, усиливает его работу, а раздражение парасимпатического блуждающего нерва тормозит сердечные сокращения. Однако не следует думать, что между симпатической и парасимпатической частями ВНС существует жесткий антагонизм, а их функции полностью противопоставлены. Это части взаимодействующие, соотношение между ними динамически меняется на разных фазах деятельности того или иного органа, т.е. они функционируют согласованно. Например, и симпатическая, и парасимпатическая стимуляция вызывает выделение слюны. Но в первом случае слюна будет густой, насыщенной органическими веществами, а во втором — жидкой, водянистой.

В регуляции активности всей ВНС участвуют гипоталамус (высший вегетативный центр), ретикулярная формация, ряд других вегетативных центров.

Симпатическая нервная система подготавливает организм к активным действиям. Она увеличивает обмен веществ, усиливает дыхание и работу сердца, увеличивает поступление кислорода к мышцам, расширяет зрачок, тормозит работу пищеварительной системы, сокращает сфинктеры (круговые запирающие мышцы) некоторых полых органов (мочевого пузыря, желудочно-кишечного тракта), расширяет бронхи. Работа симпатической нервной системы усиливается при стрессогенных раздражителях.

Парасимпатическая нервная система выполняет охранительную функцию, она способствует расслаблению организма и восстановлению его энергетических запасов. Раздражение парасимпатических волокон приводит к ослаблению работы сердца, сокращению зрачка, усилению моторной и секреторной деятельности желудочно-кишечного тракта, опорожнению полых органов, сужению бронхов.

Таким образом, симпатический отдел нервной системы приспособливает

организм к интенсивной деятельности. Парасимпатический отдел нервной системы способствует восстановлению истраченных ресурсов организма. Каждый из них имеет центральную и периферическую части.

Морфологические отличия между симпатической и парасимпатической системами связаны с местонахождением последних двух нейронов (центрального и периферического) дуги вегетативного рефлекса (рис. 47). Такие нейроны сгруппированы в вегетативные ядра внутри ЦНС и в вегетативные ганглии в периферической НС. *Симпатические ядра* расположены в грудном и верхнем поясничном отделах спинного мозга (в боковых его рогах), а *парасимпатические ядра* — в стволе головного мозга и крестцовом отделе спинного мозга (в промежуточном веществе). В связи с положением центральных нейронов симпатическую систему принято называть грудинно-поясничной, или торако-люмбальной (*thoracale* — грудной; *lumbale* — поясничный), а парасимпатическую — черепно-крестцовой, или кранио-сакральной (*kranion* — череп; *sacrale* — крестцовый).

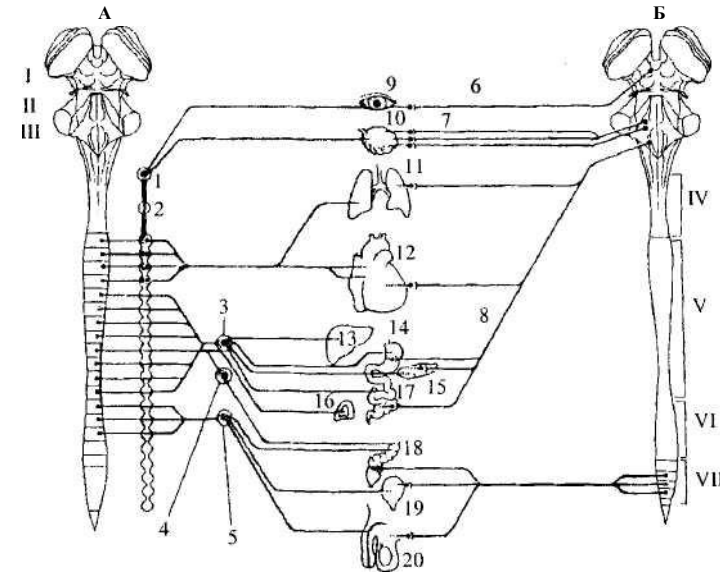


Рис. 47. Разделение вегетативной нервной системы на симпатическую (А) и парасимпатическую (Б) части: I – VII — структуры ЦНС: I — средний мозг, II — мост, III — продолговатый мозг, IV — шейный, V — грудной, VI — поясничный, VII — крестцовый отделы спинного мозга; 1–8 — структуры периферической нервной системы: 1 — верхний шейный ганглий, 2 — звездчатый ганглий, 3 — солнечное сплетение, 4 — верхний брыжеечный ганглий, 5 — нижний брыжеечный ганглий, 6 — волокна глазодвигательного нерва, 7 — волокна лицевого и языкоглоточного нерва, 8 — волокна блуждающего нерва; 9–20 — внутренние органы: 9 — глаз, 10 — слезные и слюнные железы, 11 — легкие, 12 — сердце, 13 — печень, 14 — желудок, 15 — поджелудочная железа, 16 — надпочечники, 17 — кишечник, 18 — прямая кишка, 19 — мочевого пузыря, 20 — половые органы

Симпатические ганглии идут вдоль позвоночника, образуя две (правую и левую) симпатические цепочки. В цепочках выделяют шейный, грудной, поясничный и крестцовый отделы, в каждом из которых имеется несколько пар ганглиев. Надо отметить, что в рефлекторной дуге симпатической НС последний нейрон может находиться не только в узлах симпатического ствола, но и в нервных сплетениях (*ganglia celiaca* — чревный узел, *g. mesenterica* — брыжеечный узел и др.). *Парасимпатические ганглии*

находятся или рядом с иннервируемым органом (экстрамуральные ганглии), или в его стенках (интрамуральные ганглии). Таким образом, получается, что преганглионарные волокна симпатической нервной системы короткие, а постганглионарные — длинные. Для парасимпатической системы характерна обратная закономерность.

Необходимо отметить, что число нервных клеток в ганглиях в несколько раз больше числа преганглионарных волокон (в шейном симпатическом узле — в 32 раза, в ресничном узле — в 2 раза). Соответственно, каждое из преганглионарных волокон ветвится и образует синапсы на нескольких клетках ганглия. Таким образом, достигается расширение зоны влияния преганглионарных волокон.

Из изложенного ясно, что в головном мозгу нет симпатических центров. Тем не менее, гладкие мышцы и железы головы имеют симпатическую иннервацию. К этим органам подходят волокна, идущие от верхних шейных ганглиев. Они проникают в полость черепа, образуя сплетения вокруг внутренней сонной и позвоночной артерий. Кроме головы, шейные ганглии вместе с грудными иннервируют органы шеи и грудной полости. Поясничные ганглии посылают волокна к органам брюшной полости, а крестцовые — к прямой кишке и половым органам.

Парасимпатические волокна краниального отдела проходят в составе глазодвигательного, лицевого, языкоглоточного и блуждающего нервов (см. 7.2.1). Напомним, что парасимпатические волокна блуждающего нерва, выходя из полости черепа, образуют синапсы на парасимпатических ганглиях, иннервирующих большинство внутренних органов тела. Волокна, отходящие от сакрального отдела, связаны с парасимпатическими влияниями на прямую кишку, мочевой пузырь, половые органы.

Еще одно отличие между симпатической и парасимпатической системами можно назвать *нейрохимическим*, в связи с разными медиаторами, принимающими участие в передаче нервного импульса в ВНС. Все нейроны вегетативных ядер (т.е. центральные нейроны) — ацетилхолинергические. Таким образом, медиатор, передающий нервный импульс в вегетативных ганглиях (как симпатических, так и парасимпатических), — ацетилхолин. В то же время нейроны вегетативных ганглиев отличаются по вырабатываемому ими медиатору. В симпатической нервной системе это обычно норадреналин, а в

парасимпатической — ацетилхолин. Таким образом, в симпатической нервной системе на исполнительный орган сигнал передается с помощью норадреналина, а в парасимпатической — ацетилхолина.

В последнее время в вегетативной нервной системе выделяют еще один отдел — *метасимпатическую (энтеральную) нервную систему*. Отличительной ее особенностью являются рефлекторные дуги, не проходящие через ЦНС. То есть и чувствительный, и вставочный, и исполнительный нейроны находятся за пределами ЦНС, непосредственно в стенках иннервируемого органа. Благодаря этому многие внутренние органы после перерезки симпатических и парасимпатических путей или даже после извлечения из организма (при создании соответствующих условий) продолжают осуществлять присущие им функции без особых видимых изменений. Например, сохраняется перистальтическая функция кишечника, сокращается промываемое физиологическим раствором сердце, сжимаются и разжимаются лимфатические сосуды и т.п.

Вместе с тем, обладая достаточно большой самостоятельностью, метасимпатическая нервная система сохраняет связь с остальной нервной системой, так как на ее нервных клетках образуют синапсы как симпатические, так и парасимпатические нейроны.

9. Лимбическая система

Лимбическая система (ЛС) — комплекс анатомически и функционально связанных между собой структур, участвующих в регуляции поведенческих реакций, в первую очередь эмоций, а также играющих значительную роль в регуляции вегетативных реакций.

Основой ЛС является так называемый круг Пейпеца, описанный еще в 1937 г. Он включает гиппокамп, идущий от него свод, затем мамиллярные тела гипоталамуса, лимбические (передние) ядра таламуса и поясную извилину (лимбическая кора). Все структуры круга Пейпеца замкнуты в кольцевую систему (рис. 48). В дальнейшем этот круг был дополнен рядом других структур. В настоящее время в ЛС включают всю лимбическую долю коры больших полушарий, архикортекс, ряд структур палеокортекса, а также некоторые подкорковые образования — миндалевидный комплекс, септальные ядра (ядра прозрачной перегородки), эпиталамус, некоторые образования среднего мозга (ретикулярная формация). Части ЛС объединены многочисленными двусторонними связями. Выявлены и связи ЛС с другими мозговыми образованиями (с базальными ганглиями, неокортексом и др.).

Необходимым условием для включения какой-либо структуры в ЛС является участие в организации мотивационно-эмоционального поведения. При поражении или стимуляции различных участков ЛС наблюдаются разнообразные поведенческие, в том числе эмоциональные реакции. Так, уже упоминавшиеся (см. 7.4.1) центры положительного и отрицательного подкрепления найдены не только в гипоталамусе, но и в других структурах ЛС (поясная извилина, септальная область, амигдала).

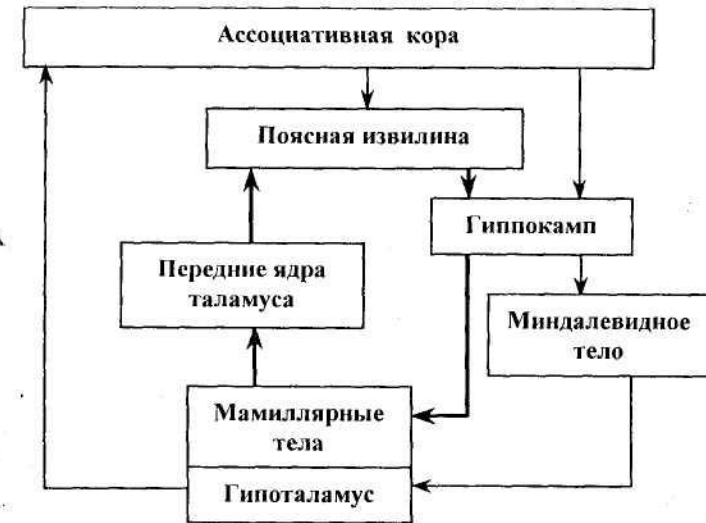


Рис. 48. Основные структуры лимбической системы и связи между ними (полужирными стрелками выделен круг Пейпеца)

Кроме того, все лимбические образования прямо или опосредованно связаны с гипоталамусом, высшим вегетативным центром (см. 7.4.1). В связи с последним фактом говорят об участии ЛС в регуляции вегетативных функций.

ЛС участвует в возникновении некоторых заболеваний. Это, например, отчетливо проявляется при эпилепсии. Так, локализация эпилептического очага вблизи миндалевидного тела характеризуется наличием эмоционально-мотивационных расстройств, среди которых наиболее частыми являются вспышки немотивированной агрессии, а также эмоциональные дисфории — резкие беспричинные перепады настроения. Нередко такие эмоциональные нарушения сопровождаются слуховыми, зрительными и кинестетическими галлюцинациями, отражая сложную картину поздней стадии эпилепсии, когда эпилептогенный процесс может захватывать многие структуры ЛС.

ПРИЛОЖЕНИЕ

Тесты

- По своему строению нейрон отличается от других клеток организма:
 - наличием отростков;
 - наличием контактов между клетками;
 - наличием полярных отростков и синапсов;
 - наличием одного диплоидного ядра.
- Чем отличается аксон от дендрита?
 - наличием миелиновой оболочки;
 - направлением проведения нервного импульса;
 - аксон всегда длиннее дендрита;
 - у каждого нейрона аксон один, а дендритов несколько.
- Какие специфические структуры характерны для нервной клетки?
 - лизосомы и аппарат Гольджи;
 - вещество Ниссля;
 - митохондрии;
 - фибрилярные структуры.
- Что такое эффекторные нейроны?
 - возбужденные нейроны;
 - переключательные нейроны;
 - мотонейроны;
 - нейроны, аксоны которых подходят к исполнительному органу.
- Что такое нервы?
 - пучки аксонов, покрытых соединительно-тканными оболочками;
 - пучки дендритов, покрытых соединительно-тканными оболочками;
 - нервные волокна, покрытые соединительно-тканными оболочками;
 - любое белое вещество
- Белое вещество — это:
 - волокна, расположенные в центральной нервной системе;
 - волокна, расположенные в периферической нервной системе;
 - пучки нервных волокон;
 - тела нервных клеток и их короткие отростки.
- Что находится в синаптических пузырьках?
 - гормон;
 - ацетилхолин;
 - медиатор;
 - ни один из ответов не верен.
- Какие из перечисленных наборов клеток относятся только к нейроглиальным?
 - пирамидные клетки, микроглия, шванновские клетки, нейроэктодермальные клетки;
 - олигодендроциты, астроциты, пирамидные клетки, корзинчатые клетки;
 - эпендимоциты, астроциты, олигодендроциты, микроглия;
 - пирамидные клетки, микроглия, шванновские клетки, астроциты.
- Соотношение размера синапса и ширины синаптической щели составляет примерно:
 - 1:1;
 - 1:10;
 - 1:50;
 - 10:1;
 - 50:1
- Что обозначает выражение «нейрон является дофаминергическим»?
 - нейрон использует дофамин для синтеза L-ДОФА;
 - нейрон изменяет свою работу под действием дофамина;
 - нейрон инактивирует дофамин;
 - нейрон использует дофамин в качестве медиатора.
- В какой части тела зародыша идет закладка нервной системы?
 - в дорсальной;

- б) в вентральной;
 - в) в ростральной;
 - г) в каудальной.
12. Какой из этих отделов головного мозга образуется из переднего мозгового пузыря?
- а) варолиев мост;
 - б) базальные ядра;
 - в) крыша мозга;
 - г) ножки мозга.
13. Определите, какое из свойств 3-го желудочка указано не правильно:
- а) расположен внутри промежуточного мозга;
 - б) расположен между 2-м и 4-м желудочками;
 - в) имеет щелевидную форму;
 - г) заходит в воронку гипофиза.
14. Что находится в субарахноидальном пространстве?
- а) лимфа;
 - б) ликвор;
 - в) кровь;
 - г) тканевая жидкость.
15. Какая совокупность перечисленных полостей относится только к полостям нервной системы?
- а) желудочки и кровеносные сосуды мозга;
 - б) спинномозговой канал и кровеносные сосуды;
 - в) желудочки мозга и спинномозговой канал;
 - г) сильвиев водопровод и лимфатические сосуды;
16. Какая полость является полостью заднего мозга?
- а) боковые желудочки;
 - б) третий мозговой желудочек;
 - в) сильвиев водопровод;
 - г) четвертый мозговой желудочек;
17. В состав периферической нервной системы входят:
- а) черепные нервы и ганглии, спинномозговые нервы и ганглии;
 - б) головной мозг, черепные нервы и их ганглии;
 - в) спинной мозг, спинномозговые ганглии и спинномозговые нервы;
 - г) ни один из ответов не верен.
18. Соматической нервной системой называется:
- а) центральная нервная система;
 - б) периферическая нервная система;
 - в) часть нервной системы, иннервирующая внутренности;
 - г) часть нервной системы, иннервирующая произвольную мускулатуру.
19. Вегетативной (автономной) нервной системой называется:
- а) центральная нервная система;
 - б) периферическая нервная система;
 - в) часть нервной системы, иннервирующая внутренности;
 - г) часть нервной системы, иннервирующая произвольную мускулатуру.
20. Задний мозг состоит из:
- а) собственно заднего мозга и мозжечка;
 - б) собственно заднего мозга и продолговатого мозга;
 - в) продолговатого мозга и четверохолмия;
 - г) моста и продолговатого мозга;
21. Что такое ствол мозга?
- а) продолговатый мозг + Варолиев мост + мозжечок + средний мозг;
 - б) продолговатый мозг + Варолиев мост + средний мозг;
 - в) задний мозг + крыша среднего мозга + промежуточный мозг;
 - г) ни один из ответов не верен.
22. Спинномозговой нерв состоит из:
- а) только афферентных волокон;
 - б) только эфферентных волокон;
 - в) афферентных и эфферентных волокон;

- г) двигательных и вегетативных волокон;
 - д) чувствительных и двигательных волокон.
23. Самым длинным из черепных нервов является
- а) обонятельный нерв;
 - б) тройничный нерв;
 - в) блуждающий нерв;
 - г) дополнительный нерв.
24. Чем отличаются сенсорные ядра от моторных?
- а) формой составляющих их нейронов;
 - б) моторные ядра осуществляют связь с эффекторами, а сенсорные ядра воспринимают информацию от рецепторов;
 - в) сенсорные ядра находятся в периферической нервной системе, а моторные ядра в ЦНС;
 - г) моторные ядра осуществляют рефлекторную функцию, а сенсорные — нет.
25. Выберите правильное утверждение:
- а) при корковой организации нейроны расположены слоями, а при ядерной — нет;
 - б) при ядерной организации нейроны диффузно разбросаны среди белого вещества;
 - в) ядра располагаются в поверхностных структурах ЦНС;
 - г) ядра и кора образуют белое вещество нервной системы.
26. Какова функция нейронов боковых рогов спинного мозга?
- а) вставочные нейроны дуги симпатического рефлекса;
 - б) вставочные нейроны дуги парасимпатического рефлекса;
 - в) исполнительные вегетативные нейроны;
 - г) чувствительные нейроны.
27. Какова основная функция кортикоспинального тракта?
- а) обеспечение безусловных (врожденных) рефлексов;
 - б) проведение информации от тактильных рецепторов;
 - в) обеспечение автоматизированных движений;
 - г) обеспечение произвольных движений.
28. Какой путь передает в головной мозг основную часть болевой чувствительности?
- а) спинно-таламический;
 - б) нежный и клиновидный канатики;
 - в) спинно-ретикулярный;
 - г) спинно-тектальный.
29. В какой области находятся ядра вестибуло-слухового нерва?
- а) в покрышке среднего мозга;
 - б) под оливами;
 - в) в боковых углах ромбовидной ямки;
 - г) под лицевым бугорком.
30. В состав двойного ядра входят ядра следующих нервов:
- а) III и IV;
 - а) IV и VI; J
 - б) VII и IX;
 - в) IX и X.
31. Какие отделы мозга образуют ромбовидную ямку?
- а) мост и продолговатый мозг;
 - б) мост и средний мозг;
 - в) продолговатый и средний мозг;
 - г) средний и промежуточный мозг.
32. Выберите верный ответ: вегетативные волокна входят в следующие пары черепных нервов:
- а) III, IV, V, X;
 - б) IV, VII, VIII, X;
 - в) VII, IX, XI;
 - г) III, VII, IX, X.
33. Эфферентные волокна из коры мозжечка образуют:
- а) корзинчатые клетки;

- б) клетки Пуркинье;
 - в) звездчатые клетки;
 - г) клетки-зерна.
34. Откуда приходит информация по лиановидным волокнам?
- а) от коры больших полушарий;
 - б) от вестибулярных ядер;
 - в) от ядер олив;
 - г) от спинного мозга.
35. Какова функция нижних холмиков четверохолмия?
- а) зрительные центры;
 - б) слуховые центры;
 - в) двигательные центры;
 - г) вегетативные центры.
36. Какая область среднего мозга расположена вокруг канала мозгового водопровода?
- а) покрывка;
 - б) центральное серое вещество;
 - в) черная субстанция;
 - г) межножковое ядро.
37. Какова функция субталамуса?
- а) проведение сенсорной информации;
 - б) регуляция локомоции;
 - в) регуляция вегетативных реакций;
 - г) обеспечение цикла «сон - бодрствование».
38. Какой нерв связан с промежуточным мозгом?
- а) обонятельный;
 - б) глазодвигательный;
 - в) блуждающий;
 - г) зрительный.
39. Где находится и как называется ядро таламуса, связанное с регуляцией движений?
- а) вентролатеральное ядро;
 - б) подушка;
 - в) латеральное коленчатое тело;
 - г) медиальное коленчатое тело.
40. Как называется зона, соединяющая гипофиз и гипоталамус?
- а) свод;
 - б) воронка;
 - в) серый бугор;
 - г) зрительная хиазма.
41. Самая латеральная часть базальных ганглиев — это:
- а) хвостатое ядро;
 - б) бледный шар;
 - в) ограда;
 - г) скорлупа.
42. Откуда и куда идет свод?
- а) из мамиллярных тел в гиппокамп;
 - б) из гиппокампа в мамиллярные тела;
 - в) из мамиллярных тел в лимбические ядра таламуса;
 - г) из поясной коры в гиппокамп.
43. Две самые глубокие борозды коры больших полушарий — это:
- а) центральная и борозда мозолистого тела;
 - б) окольная и боковая;
 - в) гиппокампальная и поясная;
 - г) боковая и центральная.
44. Какова функция древней коры?
- а) обонятельная;
 - б) зрительная;
 - в) двигательная;
 - г) ассоциативная.

45. Какая из этих структур относится к старой коре?

- а) островок;
- б) клин;
- в) гиппокамп;
- г) гипофиз.

46. Где находится миндалевидное тело?

- а) в промежуточном мозгу;
- б) в конечном мозгу;
- в) в среднем мозгу;
- г) в мосту.

47. Почему в сенсорных зонах коры очень хорошо выражен четвертый слой?

- а) в этот слой приходит сенсорная информация;
- б) в этом слое анализируется сенсорная информация;
- в) из этого слоя сенсорная информация передается в другие области коры;
- г) в этом слое происходит синтез разных видов сенсорной информации.

48. Где находится корковая зона кожной и мышечной чувствительности?

- а) в прецентральной извилине;
- б) в постцентральной извилине;
- в) в верхней височной извилине;
- г) в верхней лобной извилине.

49. Если продвигаться в вентродорсальном направлении, то в каком порядке вам встретятся следующие структуры: свод; эпифиз; прозрачная перегородка; клин; обонятельный тракт?

- а) прозрачная перегородка, эпифиз, обонятельный тракт, свод, клин;
- б) обонятельный тракт, прозрачная перегородка, свод, эпифиз, клин;
- в) эпифиз, обонятельный тракт, клин, прозрачная перегородка, свод;
- г) прозрачная перегородка, клин, свод, обонятельный тракт, эпифиз.

50. Если продвигаться в вентродорсальном направлении, то в каком порядке вам встретятся следующие структуры: прямая извилина, обонятельный

треугольник, мамиллярные тела, заднее продырявленное вещество, ядра олив?

- а) мамиллярные тела, обонятельный треугольник, прямая извилина, ядра олив, заднее продырявленное вещество;
- б) обонятельный треугольник, прямая извилина, ядра олив, мамиллярные тела, заднее продырявленное вещество;
- в) мамиллярные тела, обонятельный треугольник, прямая извилина, заднее продырявленное вещество, ядра олив;
- г) прямая извилина, обонятельный треугольник, мамиллярные тела, заднее продырявленное вещество, ядра олив.

Ответы на тесты

1	в	11	А	21	Б	31	а	41	в
2	б	12	Б	22	В	32	Г	42	б
3	Б	13	Б	23	В	33	б	43	Г
4	Г	14	Б	24	Б	34	в	44	а
5	В	15	В	25	А	35	б	45	В
6	В	16	Г	26	А	36	б	46	б
7	В	17	А	27	Г	37	б	47	а
8	В	18	Г	28	А	38	Г	48	б
9	Д	19	В	29	В	39	а	49	б
10	Г	20	Б	30	Г	40	б	50	Г

Глоссарий

Анастомоз — соединение между трубчатыми органами, например, сосудами.

Афференты — волокна, несущие нервные импульсы к каким-либо структурам.

Вентральный — брюшной.

Висцерорецепторы — рецепторы внутренних органов.

Ганглий — компактное неслоистое скопление тел нейронов в периферической нервной системе.

Гемисфера — полушарие.

Гомеостаз — поддержание постоянства внутренней среды биологических систем.

Диэнцефальный — относящийся к промежуточному мозгу.

Дорсальный — спинной.

Иннервация — снабжение нервными волокнами (как афферентными, так и эфферентными) какого-либо органа или ткани, что обеспечивает их связь с центральной нервной системой.

Каудальный — хвостовой.

Комиссура — волокна, связывающие симметричные участки мозга.

Кора (корковая организация) — слоистое расположение нейронов.

Латеральный — боковой.

Локомоция — передвижение тела в пространстве.

Медиальный — срединный.

Мезенцефальный — относящийся к среднему мозгу.

Метаболизм — обмен веществ.

Онтогенез — индивидуальное развитие организма.

Патология — отклонение от нормы, болезнь.

Проприорецепторы — мышечно-суставные рецепторы.

Ростральный — головной.

Сенсорный — чувствительный.

Сфинктер — кольцевая мышца, перекрывающая при сокращении вход в полый орган или выход из него

Терминами — конечные разветвления аксона.

Трофический — пищевой, питающий.

Ферменты — специфические белки, играющие роль биологических катализаторов.

Филогенез — историческое развитие организмов.

Функция — специфическая деятельность организма, его органов, тканей или клеток.

Эволюция — процесс исторического изменения живого.

Экзогенный — наружного происхождения, вызываемый наружными причинами.

Эндогенный — внутреннего происхождения, вызываемый внутренними причинами.

Эффектор — исполнительный орган.

Эфференты — волокна, несущие нервные импульсы от каких-либо структур.

Ядро (в нервной системе, в отличие от клеточного ядра) — компактное неслоистое скопление тел нейронов в центральной нервной системе.

Список основных терминов, относящихся к анатомии нервной системы (с латинским переводом)

Бледный шар	<i>globus pallidus</i>
Большие полушария	<i>hemispheria cerebri</i>
Борозда	<i>sulcus</i>
– боковая (силвиева)	<i>s. lateralis (Silvii)</i>
– височная верхняя	<i>s. temporalis superior</i>
– височная нижняя	<i>s. temporalis inferior</i>
– внутритеменная	<i>s. intraparietalis</i>
– гиппокампальная	<i>s. hippocampi</i>
– затылочно-височная	<i>s. occipitotemporalis</i>
– лобная верхняя	<i>s. frontalis superior</i>
– лобная нижняя	<i>s. frontalis inferior</i>

– височная *l. temporalis*
 Желудочек *ventriculus*
 – IV мозговой *v. quartus*
 – III мозговой *v. tertius*
 Желудочки боковые (I и II) *ventriculi laterales*
 Зрительный бугор (см. таламус)
 Зрительный перекрест (хиазма) *chiasma opticum*
 Извилина *gyrus*
 – височная верхняя *g. temporalis superior*
 – височная нижняя *g. temporalis inferior*
 – височная средняя *g. temporalis medius*
 – затылочно-височная латеральная *g. occipitotemporalis lateralis*
 – затылочно-височная медиальная *g. occipitotemporalis medialis*
 – зубчатая *g. dentatus*
 – лобная верхняя *g. frontalis superior*
 – лобная средняя *g. frontalis medius*
 – лобная нижняя *g. frontalis inferior*
 – надкраевая *g. supramarginalis*
 – парагиппокампальная *g. parahippocampalis*
 – подмозолистая *g. subcallosum*
 – постцентральная *g. postcentralis*
 – поясная *g. cinguli*
 – прецентральная *g. precentralis*
 – прямая *g. rectus*
 – угловая *g. angularis*
 – язычная *g. lingualis*
 Извилины *gyri*
 – глазничные *g. orbitales*
 Канатик *funiculus*
 – боковой *f. lateralis*
 – задний *f. posterior*
 – передний *f. anterior*
 Клин *cuneus*

– мозолистого тела *s. corporis callosi*
 – обонятельная *s. olfactorius*
 – окольная *s. collateralis*
 – постцентральная *s. postcentralis*
 – поясная *s. cinguli*
 – прецентральная *s. precentralis*
 – теменно-затылочная *s. parietooccipitalis*
 – центральная (роландова) *s. centralis*
 – шпорная *s. calcarinus*
 Борозды *sulci*
 – глазничные борозды *s. orbitales*
 Бугорок *tuberculum*
 Бугорок лицевой *colliculus facialis*
 ● Вещество *substantia*
 – белое *s. alba*
 – серое вещество *s. grisea*
 – заднее продырявленное *s. perforata posterior*
 – переднее продырявленное *s. perforata anterior*
 – центральное серое *s. grisea centralis*
 Водопровод мозговой (сильвиев) *aqueductus cerebri (Sylvii)*
 Воронка *infundibulum*
 Ганглий спинномозговой *ganglion spinale*
 Гипоталамус *hypothalamus*
 Гиппокамп *hippocampus*
 Гипофиз *hypophysis*
 Голубое пятно *locus ceruleus*
 Долька теменная *lobulus parietalis superior*
 – верхняя *lobulus parietalis inferior*
 – нижняя *lobus*
 Доля *l. frontalis*
 – лобная *l. occipitalis*
 – затылочная *l. parietalis*
 – теменная

– спинной
 Мозжечок
 – древний
 – новый
 – старый
 Мозолистое тело
 Мозолистого тела
 – валик
 – клюв
 – колено
 – лучистость
 – тело
 Мост варолиев
 Нерв
 – блоковый
 – блуждающий
 – вестибуло-слуховой
 – глазодвигательный
 – добавочный
 – зрительный
 – лицевой
 – обонятельный
 – отводящий
 – подъязычный
 – спинномозговой
 – тройничный
 – языкоглоточный
 Ножки мозга
 Ножки мозжечка
 – верхние
 – нижние
 – средние
 Оболочки **мозга**
 – твердая
 – паутинная

medulla spinalis
cerebellum
archicerebellum
neocerebellum
paleocerebellum
corpus callosum

splenium corporis callosi
rostrum c.c.
genu c.c.
radiatio c.c.
corpus c.c.
pons Warolii
nervus (n.)
n. trochlearis
n. vagus
n. vestibulocochlearis
n. oculomotorius
n. accessorius
n. opticus
n. facialis
n. olfactorius
n. abducens
n. hypoglossus
n. spinalis
n. trigeminus
n. glossopharyngeus
pedunculi cerebri
pedunculi cerebellares
p. c. superiores
p. c. inferiores
p. c. medii

dura mater encephali
arachnoidea encephali

Коленчатое тело латеральное
 Коленчатое тело медиальное
 Комиссура задняя
 Комиссура передняя
 Комиссура поводков
 Комиссуры холмиков
 Конский хвост
 Кора больших полушарий
 Кора больших полушарий
 – древняя
 – старая
 – новая
 Корешок
 – задний
 – передний
 Крыша среднего мозга
 Крючок
 Луковица обонятельная
 Мамиллярные (сосцевидные)
 тела
 Мантия (см. плащ)
 Межбугорное сращение
 Миндалевидное тело
 Канал спинномозговой
 Мозг
 – головной
 – задний первичный
 (ромбовидный)
 – конечный
 – передний
 – продолговатый
 – промежуточный
 – средний
 – собственно задний

corpus geniculatum laterale
corpus geniculatum mediale
comissura posterior
comissura anterior
comissura habenularum
comissurae colliculorum
cauda equina
cortex cerebri

paleocortex
archicortex
neocortex
radix
r. dorsalis
r. ventralis
tectum mesencephali
uncus
bulbus olfactorius

corpora mamillaria

adhesio interthalamica
corpus amygdaloideum
canalis centralis

encephalon

rhombencephalon
telencephalon
prosencephalon
myelencephalon
diencephalon
mesencephalon
metencephalon

Свода ножки	<i>crura fornicis</i>		
Свода тело	<i>corpus fornicis</i>		
Свода столбы	<i>columnae fornicis</i>		
Серый бугор	<i>tuber cinereum</i>		
Скорлупа	<i>putamen</i>		
Сплетение сосудистое	<i>plexus choroideus</i>		
Субталамус	<i>subthalamus</i>		
Таламус	<i>thalamus</i>		
Тело трапецевидное	<i>corpus trapezoideum</i>		
Тракт (путь)	<i>tractus</i>		
– вестибуло-мозжечковый	<i>tr. vestibulocerebellaris</i>		
– вестибуло-спинальный	<i>tr. vestibulospinalis</i>		
– кортико-спинальный (пирамидный)	<i>tr. corticospinalis</i> (<i>pyramidalis</i>)		
– обонятельный	<i>tr. olfactorius</i>		
– оливо-мозжечковый	<i>tr. olivocerebellaris</i>		
– рубро-спинальный	<i>tr. rubrospinalis</i>		
– ретикуло-спинальный	<i>tr. reticulospinalis</i>		
– спинно-мозжечковый			
– задний	<i>tr. spinocerebellaris posterior</i>		
– передний	<i>tr. spinocerebellaris anterior</i>		
– спинно-оливарный	<i>tr. spinoolivaris</i>		
– спинно-ретикулярный	<i>tr. spinoreticularis</i>		
– спинно-таламический			
-- передний	<i>tr. spinothalamicus anterior</i>		
-- латеральный	<i>tr. spinothalamicus lateralis</i>		
– спинно-тектальный	<i>tr. spinotectalis</i>		
– текто-спинальный	<i>tr. tectospinalis</i>		
Треугольник обонятельный	<i>trigonum olfactorium</i>		
Треугольник поводка	<i>trigonum habenulae</i>		
Утолщение	<i>intumescencia</i>		
– поясничное	<i>int. lumbalis</i>		
– шейное	<i>int. cervicalis</i>		
Холмики четверохолмия			
		– мягкая	<i>pia mater encephali</i>
		Ограда	<i>claustrum</i>
		Олива	<i>oliva</i>
		Основание	<i>basis</i>
		Островок	<i>insula</i>
		Парус мозговой	<i>velum medullare</i>
		Прозрачная перегородка	<i>septum pellucidum</i>
		Перекрест пирамид	<i>decussatio pyramidum</i>
		Перешеек	<i>isthmus</i>
		Петля	
		– медиальная	<i>lemniscus medialis</i>
		– латеральная	<i>lateralis</i>
		Пирамиды	<i>pyramis</i>
		Плащ (мантия)	<i>pallium</i>
		Поводок (уздечка)	<i>habenula</i>
		Подушка	<i>pulvinar</i>
		Покрышка	<i>tegmentum</i>
		Полосатое тело	<i>corpus striatum</i>
		Полоска мозговая	<i>stria medullaris</i>
		Полоска обонятельная	
		– медиальная	<i>stria olfactoria</i>
		– латеральная	<i>stria olfactoria lateralis</i>
		Полушарие	<i>hemispheria</i>
		Пучок	<i>fasciculus</i>
		– срединный продольный	<i>f. longitudinalis medialis</i>
		– нежный или тонкий	<i>f. gracilis</i>
		– клиновидный	<i>f. cuneatus</i>
		Путь (см. тракт)	
		Ретикулярная формация	<i>formatio reticularis</i>
		Рога	<i>cornu</i>
		– боковые	<i>c. laterale</i>
		– задние	<i>c. posterius</i>
		– передние	<i>c. anterius</i>
		Ручки	<i>brachium</i>
		Свод	<i>fornix</i>

**Краткий список латинских терминов,
относящихся к анатомии нервной системы**

<i>abducens</i>	отводящий
<i>accessorius</i>	добавочный
<i>adhesio</i>	сращение
<i>alba</i>	белая
<i>ambiguus</i>	двойной
<i>amygdaloideum</i>	миндалевидный
<i>angularis</i>	угловой
<i>anterior</i>	передний
<i>aqueductus</i>	водопровод
<i>arachnoidea</i>	паутинная оболочка
<i>archicerebellum</i>	древний мозжечок
<i>archicortex</i>	старая кора
<i>basis</i>	основание
<i>brachium (brachia)</i>	ручка (ручки)
<i>bulbus</i>	луковица
<i>calcarinus</i>	шпорный
<i>callosum</i>	мозолистый
<i>canalis</i>	канал
<i>cauda</i>	хвост
<i>caudatus</i>	хвостатый
<i>centralis</i>	центральный
<i>cerebellum</i>	мозжечок
<i>cerebrum</i>	большой мозг
<i>cervicalis</i>	шейный
<i>ceruleus</i>	голубой
<i>chiasma</i>	перекрест
<i>choroideus</i>	сосудистый
<i>cinereum</i>	серый
<i>cinguli</i>	поясная
<i>claustrum</i>	ограда
<i>coccygeum</i>	копчиковый
<i>collateralis</i>	окольный

– верхние	<i>colliculi superiores</i>
– нижние	<i>colliculi inferiores</i>
Черная субстанция	<i>substantia nigra</i>
Червь	<i>vermis</i>
Шишковидное тело (эпифиз)	<i>corpus pineale</i>
Эпиталамус	<i>epithalamus</i>
Эпифиз (см. шишковидное тело)	
Ядро	<i>nucleus</i>
– воронки	<i>n. infundibularis</i>
– грудное (Кларка)	<i>n. thoracicus</i>
– двойное	<i>n. ambiguus</i>
– заднее вентральное	<i>n. ventralis posterior</i>
– зубчатое	<i>n. dentatus</i>
– клиновидное	<i>n. cuneatus</i>
– красное	<i>n. ruber</i>
– межножковое	<i>n. interpeduncularis</i>
– нежное	<i>n. gracilis</i>
– обонятельное переднее	<i>n. olfactorius anterior</i>
– одиночного пути	<i>n. tractus solitarius</i>
– оливы	<i>n. olivaris</i>
– паравентрикулярное	<i>n. paraventricularis</i>
– пробковидное	<i>n. emboliformis</i>
– супраоптическое	<i>n. supraopticus</i>
– супрахиазмное	<i>n. suprachiasmicus</i>
– хвостатое	<i>n. caudatus</i>
– чечевицеобразное	<i>n. lentiformis</i>
– шаровидное	<i>n. globosus</i>
– шатра	<i>n. fastigii</i>
Ядра перегородки	<i>nuclei septi</i>
Ядра поводков	<i>nuclei habenulae</i>
Ядра шва	<i>nuclei raphes</i>
Ямка ромбовидная	<i>fossa rhomboidea</i>
Ямка межножковая	<i>fossa interpeduncularis</i>

<i>hippocampus</i>	морской конек, гиппокамп
<i>hypoglossus</i>	подъязычный
<i>hypophysis</i>	гипофиз
<i>hypothalamus</i>	подбугорье, гипоталамус
<i>insula</i>	островок
<i>inter-</i>	между
<i>intra-</i>	внутри
<i>intumescencia</i>	утолщение
<i>lentiformis</i>	чечевицеобразное
<i>lingualis</i>	язычная
<i>lobulus</i>	долька
<i>lobus</i>	доля
<i>lumbalis</i>	поясничный
<i>habenula</i>	уздечка, поводок
<i>hemispheria</i>	полушария
<i>hemispherium</i>	полушарие
<i>inferior</i>	нижний
<i>infundibulum</i>	воронка
<i>isthmus</i>	перешеек
<i>lateralis</i>	боковой
<i>lemniskus</i>	петля
<i>locus</i>	место
<i>longitudinalis</i>	продольный
<i>mamillaria</i>	сосцевидные
<i>medialis</i>	срединный
<i>medulla oblongata</i>	продолговатый мозг
<i>medullaris</i>	мозговой
<i>mesencephalon</i>	средний мозг
<i>metencephalon</i>	собственно задний мозг
<i>myelencephalon</i>	продолговатый мозг
<i>neocerebellum</i>	новый мозжечок
<i>neocortex</i>	новая кора
<i>nervus (n.)</i>	нерв
<i>nigra</i>	черная
<i>nucleus (n.)</i>	ядро

<i>colliculus (colliculi)</i>	холмик, бугорок (холмики)
<i>columnae</i>	столбы
<i>commissura</i>	комиссура
<i>corpus (corpora)</i>	тело (тела)
<i>cornu</i>	рог
<i>cortex</i>	кора
<i>crus (crura)</i>	ножка (ножки)
<i>cuneatus</i>	клиновидный
<i>cuneus</i>	клин
<i>decussatio</i>	перекрест (пирамид)
<i>dentatus</i>	зубчатый
<i>diencephalon</i>	промежуточный мозг
<i>dorsalis</i>	спинной
<i>dura mater</i>	твердая мозговая оболочка
<i>emboliformis</i>	пробковидный
<i>encephalon</i>	мозг
<i>epithalamus</i>	эпиталамус
<i>equina</i>	конский
<i>facialis</i>	лицевой
<i>fasciculus</i>	пучок
<i>fastigium</i>	шатер
<i>formatio</i>	формация
<i>fornix</i>	свод
<i>fossa</i>	ямка
<i>frontalis</i>	передний
<i>funiculus</i>	канатик
<i>ganglion (ganglia)</i>	узел (узлы)
<i>geniculatum</i>	коленчатый
<i>genu</i>	колени
<i>globosus</i>	шаровидный
<i>globus</i>	шар
<i>glossopharyngeus</i>	языкоглоточный
<i>gracilis</i>	нежный, тонкий
<i>grisea</i>	серый
<i>gyrus (gyri)</i>	извилина (извилины)

<i>ruber</i>	красный
<i>quartus</i>	четвертый
<i>septum</i>	перегородка
<i>solitarius</i>	одиночный
<i>spinalis</i>	спинальный
<i>splenium</i>	валик
<i>stria</i>	полоска
<i>striatum</i>	полосатый
<i>subcallosum</i>	подмозолистый
<i>substantia</i>	вещество, субстанция
<i>subthalamus</i>	субталамус
<i>sulcus (sulci)</i>	борозда (борозды)
<i>superior</i>	верхний
<i>supra-</i>	над, выше
<i>thalamus</i>	зрительный бугор, таламус
<i>thoracalis</i>	грудной
<i>tectum</i>	крыша
<i>tegmentum</i>	покрышка
<i>telencephalon</i>	конечный мозг
<i>temporalis</i>	височный
<i>tertius</i>	третий
<i>tractus</i>	путь, тракт
<i>trapezoidum</i>	трапециевидный
<i>trigeminus</i>	тройничный
<i>trigonum</i>	треугольник
<i>trochlearis</i>	блоковый
<i>tuber</i>	бугор
<i>tuberculum</i>	бугорок
<i>uncus</i>	крючок
<i>vagus</i>	блуждающий
<i>velum</i>	парус
<i>ventriculus</i>	желудочек
<i>ventralis</i>	брюшной
<i>vermis</i>	червь
<i>vestibulocochlearis</i>	вестибуло-слуховой

<i>occipitalis</i>	затылочный
<i>oculomotorius</i>	глазодвигательный
<i>olfactorius</i>	обонятельный
<i>oliva</i>	олива
<i>opticus</i>	зрительный
<i>orbitalis</i>	глазничный
<i>paleocerebellum</i>	старый мозжечок
<i>paleocortex</i>	древняя кора
<i>pallidus</i>	бледный
<i>pallium</i>	плащ
<i>para-</i>	рядом
<i>parietalis</i>	теменной
<i>pedunculus (pedunculi)</i>	ножка (ножки)
<i>pellucidum</i>	прозрачный
<i>perforata</i>	продырявленная
<i>peri-</i>	вокруг, около
<i>pia mater</i>	мягкая мозговая оболочка
<i>pineale</i>	шишковидный
<i>pons</i>	мост
<i>post-</i>	после
<i>posterior</i>	задний
<i>pre-</i>	перед
<i>prosencephalon</i>	передний мозг
<i>pulvinar</i>	подушка
<i>putamen</i>	скорлупа
<i>pyramidalis</i>	пирамидный
<i>pyramis (pyramides)</i>	пирамида (пирамиды)
<i>radiatio</i>	сияние (радиация)
<i>radix</i>	корешок
<i>rectus</i>	прямой
<i>reticularis</i>	ретикулярный
<i>rhomboidea</i>	ромбовидная
<i>rhombencephalon</i>	задний первичный (ромбовидный) мозг
<i>rostrum</i>	клюв

РЕКОМЕНДУЕМАЯ ЛИТЕРАТУРА

Основная

Атлас «Нервная система человека. Строение и нарушения». — М., 1997.

Дубинин В.А. и др. Регуляторные механизмы организма человека. — М.: Дрофа, 2003.

Крылова Н.В., Искренко И.А. Мозг и проводящие пути. — М.: Изд-во Российского университета дружбы народов, 1998.

Крылова Н.В. Черепные нервы. — М.: Изд-во Российского университета дружбы народов, 1998.

Привес М.Г. и др. Анатомия человека. — СПб.: Гиппократ, 1999.

Савельев С.В. Стереоскопический атлас анатомии мозга человека. — М.: Агеа ХVІІ, 1996.

Сатин М.Р., Билич Г.Л. Анатомия человека: В 2 т. — М, 1996.

Синельников Р.Д., Синельников Я.Р. Атлас анатомии чело века. — М., 1974—1994.

Фонсова Н.А. Анатомия нервной системы человека. — М.: МИССО, 1999.

Хрестоматия по анатомии ЦНС. — М.: Российское психологическое общество, 1998.

Дополнительная

Андреева Н.Г. и др. Морфология нервной системы. — Л.: Изд-во ЛГУ,

1985.

Андреева Н.Г., Обухов Д.К. Эволюционная морфология нервной системы позвоночных. — СПб.: Лань, 1999.

Блум Ф., А. Лейзерсон, Л. Хофстедтер. Мозг, разум и поведение. — М: Мир, 1988.

Крылова Н.В. Сенсорные системы.— М.: Изд-во Российского университета дружбы народов, 1998.

Мозг. — М.: Мир, 1984.

Моренков Э.Д. Морфология мозга человека. — М.: МГУ, 1978.

Ромер А., Парсонс Т. Анатомия позвоночных. — Т. 2. М.: Мир, 1992.

Сепп Е.К. История развития нервной системы позвоночных. — М.: Медгиз, 1959.

Шаде Дж., Форд Д. Основы неврологии. — М.: Мир, 1976.

Учебное пособие
Фонсова Наталия Александровна
Дубынин Вячеслав Альбертович
**ФУНКЦИОНАЛЬНАЯ АНАТОМИЯ
НЕРВНОЙ СИСТЕМЫ**

Издательство «**ЭКЗАМЕН**»
ИД № 05518 от 01.08.01

Гигиенический сертификат
№ 77.99.10.953.Д.005465.07.03 от 25.07.2003 г.

Редактор *Е. Е. Узлова*
Технический редактор *Н.Я. Богданова*
Корректор *А. В. Полякова*
Дизайн обложки *И.Р. Захаркина*
Компьютерная верстка *ЕЮ. Лысова*

105066, Москва, ул. Александра Лукьянова, д. 4, стр. 1.
www.examen.biz

Е-mail: по общим вопросам: info@examen.biz;
по вопросам реализации: sale@examen.biz
тел./факс 263-96-60

Подписано в печать с диапозитивов заказчика 12.01.2004.
Формат 84x108/32. Гарнитура «Таймс».
Бумага офсетная. Уч.-изд. л. 7,29.
Усл. печ. л. 10,08. Тираж 30 000 (1-й завод — 3000) экз. Заказ № 3442.

Общероссийский классификатор продукции
ОК 005-93, том 2; 953005 — книги, брошюры,
литература учебная

Отпечатано с готовых диапозитивов издательства.
ОАО «Тверской полиграфический комбинат»
170024, г. Тверь, пр-т Ленина, 5.

f По вопросам реализации обращаться по тел.: 263-96-60.