


В. И. Козлов
Т. А. Цехмистренко

АНАТОМИЯ

нервной системы



Издательство «МИР»

В. И. Козлов,
Т. А. Цехмистренко

АНАТОМИЯ НЕРВНОЙ СИСТЕМЫ

Допущено

Министерством образования Российской Федерации

в качестве учебного пособия

для студентов высших учебных заведений,

обучающихся по направлениям и специальностям

«Психология», «Биология»



Москва «Мир» 2006

УДК 612 + 577.3
ББК 28.91
К 59

В. Н. Козлов
Т. А. Цехмистренко

АНАТОМИЯ ЦЕНТРАЛЬНОЙ И ПЕРИФЕРИЧЕСКОЙ НЕРВНОЙ СИСТЕМЫ

Козлов В. И., Цехмистренко Т. А.

К59 Анатомия нервной системы / Учебное пособие для студентов. —
М.: Мир, 2006. — 208 с., ил.

ISBN 5-03-003567-2

Учебное пособие подготовлено в соответствии с программой «Анатомия центральной нервной системы». В нем рассматриваются вопросы общей анатомии, развития и строения спинного и головного мозга, периферической нервной системы, а также общие принципы и особенности структурной организации автономной нервной системы. При описании интегративных систем мозга особое внимание уделено построению сенсорных и пирамидных проводящих путей, а также морфофункциональным особенностям экстрапирамидной и лимбической систем; кроме того рассматривается их роль в формировании психики человека. В учебное пособие включено анатомическое описание органов чувств, обеспечивающих дистантное взаимодействие с окружающей средой, рассмотрены вопросы кровоснабжения головного и спинного мозга, строение мозговых оболочек и ликворной системы в целом. Изложение материала сопровождается традиционными и оригинальными схемами и рисунками, существенно облегчающими восприятие текста. Анатомические термины в пособии даны с учетом рекомендаций Международной анатомической номенклатуры, принятой Международным комитетом по анатомической терминологии (FCAT, 1998). Книга апробирована при чтении лекций и проведении семинарских занятий в Институте психоанализа и на медицинском факультете Российского университета дружбы народов.

Предназначена для студентов психологических и медицинских факультетов университетов, педагогических вузов, а также специалистов, интересующихся анатомией нервной системы.

УДК 612 +577.3
ББК 28.91

Редакция литературы по биологии



ISBN 5-03-003567-2

© «Мир», 2006

Создание учебного пособия по анатомии нервной системы сопряжено с немалыми трудностями. Нейроанатомия как наука и как учебная дисциплина содержит огромный фактический материал. Именно поэтому потребность в небольшом по объему пособии, в котором кратко и доступно были бы изложены основы анатомии нервной системы с учетом современных достижений нейронаук, достаточно высока.

В системе подготовки специалистов с высшим образованием не только в области медицины, но и в таких областях как биология, педагогика, психология и физическое воспитание знание анатомии нервной системы занимает важное место. Это вполне понятно, так как изучение строения и функций нервной системы человека, и в первую очередь его головного мозга, является непременным условием не только для понимания процессов жизнедеятельности человека, но и для формирования адекватных способов воздействия на его организм, применяемых и в педагогической практике, и в целях психологической коррекции.

Анатомия традиционно и вполне заслуженно относится к числу фундаментальных дисциплин, в русле которых формируются материалистические представления о единстве человека с животным миром, о его связях с окружающей средой, о целостности организма и многообразии проявлений его жизнедеятельности, о развитии структурно-функциональных особенностей в онтогенезе и т. п. Чисто описательная анатомия с длиннейшим перечнем латинских названий многочисленных анатомических структур, как справедливо отмечал крупнейший русский анатом П. Ф. Лесгафт, «приносит мало пользы занимающемуся и только обременяет его, не давая ему никакого понятия о значении этих форм». Поэтому при изучении анатомии нервной системы, особенно на начальных этапах профессиональной подготовки, чрезвычайно важно уяснить, какова функциональная взаимосвязь различных анатомических структур. Это позволяет сформировать представление о целостности нервной системы и ее огромной роли в коммуникативных взаимоотношениях.

Знание анатомии нервной системы необходимо не только врачам. Это актуально и для биологов, и для учителей, и для психологов. В силу характера своей профессиональной деятельности учителя и психологи способны оказывать влияние на психику ребенка или взрослого, именно поэтому,

ознакомившись с основами анатомии нервной системы, они должны в дальнейшем самостоятельно углублять знания в этой области.

При изложении анатомического материала особое внимание уделено раскрытию принципов системной структурно-функциональной организации мозга, что играет важную роль в понимании становления функциональных возможностей центральной нервной системы в процессе роста и развития детей и подростков. Восприятие учебного материала существенно облегчается благодаря многочисленным рисункам и схемам, большая часть которых оригинальна. Анатомические термины в книге приведены в соответствии с новой Международной анатомической номенклатурой, принятой Международным комитетом по анатомической терминологии (FСAT, 1998). Авторы стремились к тому, чтобы в пособии анатомическое описание строения нервной системы рационально сочеталось с описанием психофизиологических особенностей ее функционирования. В какой мере это удалось — судить студентам и преподавателям.

Данное учебное пособие создавалось как специальный курс по анатомии нервной системы человека для студентов психологических и педагогических специальностей. Он был апробирован при занятиях со студентами Института психоанализа и на медицинском факультете Российского университета дружбы народов. Вместе с тем пособие может быть рекомендовано студентам высших медицинских учебных заведений, студентам биологических факультетов университетов и педагогических вузов.

ВВЕДЕНИЕ

Анатомия нервной системы является одним из разделов *анатомии человека*, в котором рассматриваются строение и развитие головного и спинного мозга, а также периферической нервной системы, включающей нервы, нервные узлы (ганглии), нервные сплетения и автономную нервную систему. Сама же анатомия, изучающая строение тела человека, его внешнюю форму, а также развитие и строение отдельных органов и систем органов, обеспечивающих все жизненные проявления организма, относится к числу базовых (фундаментальных) наук о человеке.

В анатомии нервной системы находит отражение важный принцип единства строения организма и его функций. Наряду с физиологией, антропологией, генетикой и другими медико-биологическими и психолого-педагогическими дисциплинами она закладывает фундаментальные знания о закономерностях жизнедеятельности организма человека, определяющих характер и особенности его поведения.

Известно, что в основе поведения человека, как и поведения всех других живых существ, лежит удовлетворение различных потребностей, которые в значительной степени определяются строением и функциональными возможностями их собственного организма. Удовлетворение потребностей живого существа, позволяющее ему выжить и оставить жизнеспособное потомство, означает его успешную адаптацию к условиям существования. Во взаимодействии с внешней средой каждый организм вырабатывает адаптационные формы поведения, которые у подавляющего большинства животных, и человека в том числе, осуществляются при самом непосредственном участии нервной системы.

В соответствии с принятой в отечественной науке концепцией нервизма, нервная система играет основополагающую роль в регулировании всех проявлений жизнедеятельности организма и его поведения. У человека нервная система

- управляет деятельностью различных органов и их систем, составляющих целостный организм;
- координирует процессы, протекающие в организме, с учетом состояния внутренней и внешней среды, анатомически и функционально связывая все части организма в единое целое;

- посредством органов чувств осуществляет связь организма с окружающей средой, обеспечивая взаимодействие с ней;
- способствует становлению межличностных контактов, необходимых для организации социума.

Поэтому для психолога так важно изучение анатомии нервной системы. Не располагая знаниями о ее строении и развитии, невозможно разобраться во всем многообразии функциональных проявлений организма человека, включая различные формы психической деятельности.

Анатомия нервной системы сложилась как аналитическая наука, так как в ее основе лежит анализ, т. е. расчленение сложноустроенного мозга на составляющие его элементы. Для этих целей используются различные методы исследования: рассечение (препарирование), изготовление тонких срезов и избирательное окрашивание их, заполнение кровеносных и лимфатических сосудов консервирующими жидкостями и окрашенными массами, рентгенография, компьютерная томография и другие современные методы исследования. Широко используются также микроскопические методы, с помощью световых и электронных микроскопов позволяющие изучить тонкое строение нервной ткани и структурные взаимоотношения нейронов.

Прежде чем перейти к конкретному изложению материала по анатомии нервной системы, необходимо сделать краткий обзор основополагающих представлений о строении человеческого тела.

Организм человека устроен удивительным образом. Он включает огромное число различных структур, начиная от клеток и кончая сложными системами органов, такими как нервная и кровеносная. Достаточно сказать, что число клеток в организме человека достигает астрономической величины — 10^{16} , из которых ежедневно обновляется несколько миллионов. Вместе с тем все анатомические структуры человека тесно взаимосвязаны и взаимодействуют между собой таким образом, чтобы обеспечить адекватное и целесообразное поведение организма в постоянно меняющихся условиях окружающей среды.

Положение человека в природе. Человек является представителем животного мира и продуктом эволюции жизни на Земле. В силу этого и строение тела человека, и его функции подчиняются общим биологическим закономерностям, которым подчиняются все остальные живые формы.

По своим биологическим характеристикам человек относится к *типу хордовых* и *подтипу позвоночных* (отличительной особенностью подтипа позвоночных является наличие метамерно устроенного позвоночного столба, составляющего осевой скелет туловища); *классу млекопитающих* и *семейству гоминид*. Современный человек (*Homo sapiens* — человек разумный) появился около 50–30 тысяч лет назад. По сравнению с продолжительностью общей эволюции жизни на Земле (около 5 млрд. лет) это очень небольшой срок. Между тем за это время человек сделал гигантский шаг в своем развитии.

Среди ныне живущих на Земле животных человек является социальным существом. Он живет в обществе и многими своими особенностями обязан

именно этому. Развитие человека шло не по пути изменения строения его тела и поведения, т. е. выработки прямохождения, значительного развития головного мозга, формирования руки и превращения ее в орган самообслуживания и орган труда, становления членораздельной речи и т. п. Для человечества в целом характерно развитие культуры и создание запаса знаний, которым оно пользуется сообща и который увеличивается из поколения в поколение. Таким образом, на физическое развитие человека оказывают влияние не только природно-биологические факторы, но и факторы социальной среды, в которой развивается каждый индивидуум.

Все признаки, присущие живой материи, свойственны и человеку. К числу основных таких признаков следует отнести:

- потребность в постоянном притоке веществ извне, обеспечивающем организм пластическими и энергетическими материалами;
- активное перемещение в пространстве;
- изменчивость, благодаря которой организм адаптируется к окружающей среде;
- наследование генетических признаков, т. е. способность родителей передавать потомству генетическую информацию, обеспечивающую развитие морфологических, физиологических и биохимических признаков;
- рост и развитие;
- способность к воспроизведению себе подобных (репродукция).

Помимо этого человеку присущи:

- способность к защите своей внутренней среды от чужеродных агентов — иммунитет и
- способность к разумной психической деятельности.

Все перечисленные выше признаки имеют свое структурно-функциональное обеспечение, в том числе со стороны нервной системы.

Развитие организма человека. Индивидуальное развитие человека (онтогенез) начинается с момента оплодотворения, когда происходит слияние женской (яйцеклетка) и мужской (сперматозоид) половых клеток. Начальные этапы развития протекают в половых путях женщины, поэтому весь онтогенез принято делить на *пренатальный* и *постнатальный* (от лат. *natus* — роды) периоды, т. е. дородовой и послеродовой.

В пренатальном (внутриутробном) периоде онтогенеза в свою очередь выделяют *зародышевый (эмбриональный)* и *плодный (фетальный) периоды*. Первый длится 2 месяца, второй — с 3-го по 9-й включительно (рис. 1).

В эмбриональном периоде происходит увеличение числа клеток, которые постепенно дифференцируются в зачатки всех типов тканей (*гистогенез*). В течение второго месяца внутриутробного развития образуются органы (*органогенез*); в основных чертах формируются части тела: голова, шея, туло-











Периоды внутриутробной жизни	ЭМБРИОНАЛЬНЫЙ ПЕРИОД						ПЛОДНЫЙ ПЕРИОД			
	1	2	3	4-6	7-8	9-17	18-25	26-35	36-40	
Формирование систем и органов										
Формирование нервной системы	Закладка осевых органов						Органогенез и системогенез			
	Дробление зиготы	Нервная пластинка	Нервная трубка	Деление и миграция нейробластов	Объединение нервных клеток в ядра (центры)	Синтез и выделение нейроме- диаторов	Формиро- вание межней- ронных связей	Формирование проводящих путей, миелинизация нервных волокон		

Рис. 1. Пренатальный период развития человека.

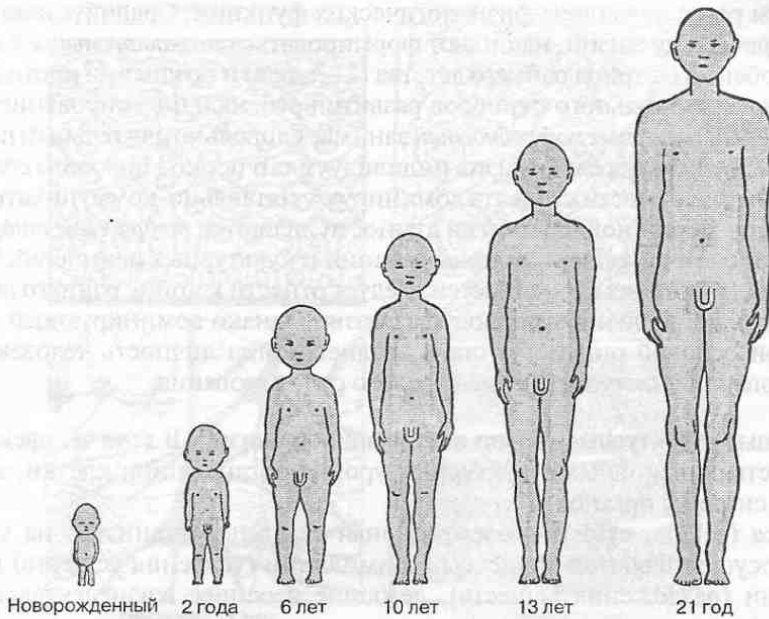


Рис. 2. Изменение длины и пропорций тела в процессе постнатального роста и развития организма.

вице и конечности. С 3-го месяца начинается интенсивный рост и развитие тела плода, продолжающийся и после рождения ребенка.

С момента рождения начинается процесс самостоятельной жизни индивидуума и его адаптация к окружающей среде. Вновь приобретаемые признаки наслаиваются на переданные по наследству, в результате чего в организме происходят сложные преобразования. Физическое развитие индивидуума характеризуется весом, ростом и размерами отдельных частей тела (рис. 2). Эти показатели в течение жизни изменяются неравномерно. Ускоренный рост наблюдается в период раннего детства (от 1 года до 3 лет), в возрасте от 5 до 7 лет и в период полового созревания (от 11–12 до 15–16 лет), при этом изменяются и основные пропорции тела. Параллельно с ростом наблюдаются возрастные изменения во всех органах и системах. Примерно к 20–25 годам рост человека прекращается и наступает относительно стабильный период существования — зрелый возраст. После 55–60 лет человек начинает постепенно стареть, и в ряде органов возникают склеротические изменения. Это в свою очередь вызывает снижение различных функций организма.

В процессе развития и роста организма и формирования его нервной системы меняется характер и уровень потребностей человека. У новорожденного доминируют *витальные потребности*, связанные с осуществлением жизненно важных функций: питания, дыхания, сна и т. п. Постепенно формируются и интенсивно развиваются разнообразные *физиологические потребности*, связанные с перемещением в пространстве, с усвоением различных пищевых веществ, ростом и развитием, а также самостоятельным выполнением и про-

извольным регулированием физиологических функций. Сравнительно рано, уже на первом году жизни, начинают формироваться *познавательные потребности*, особенно в период раннего детства (1–3 года) и позднее на протяжении дошкольного и школьного периодов развития ребенка. Формирование *социально-коммуникативных потребностей* занимает довольно длительный период онтогенеза, включая зрелую жизнь индивидуума. В период полового созревания в развитии личности субъекта доминируют социально-коммуникативные потребности. Вершиной в развитии личности являются *творческие потребности*, связанные с накоплением новых знаний и культурных ценностей. Начало формирования этих потребностей следует отнести к концу раннего детства и переходу к дошкольному периоду развития. Однако доминирующей мотивационной основой они могут стать позднее, когда личность человека уже сформирована, и наступает период зрелого существования.

Основные структурные уровни построения организма. В теле человека различают четыре основных структурных уровня организации: клетки, ткани, органы и системы органов.

Клетка (cellula, cytos) — элементарная единица организма, на уровне которой осуществляются процессы ассимиляции (усвоения веществ) и диссимиляции (разложения веществ), лежащие в основе жизнедеятельности.

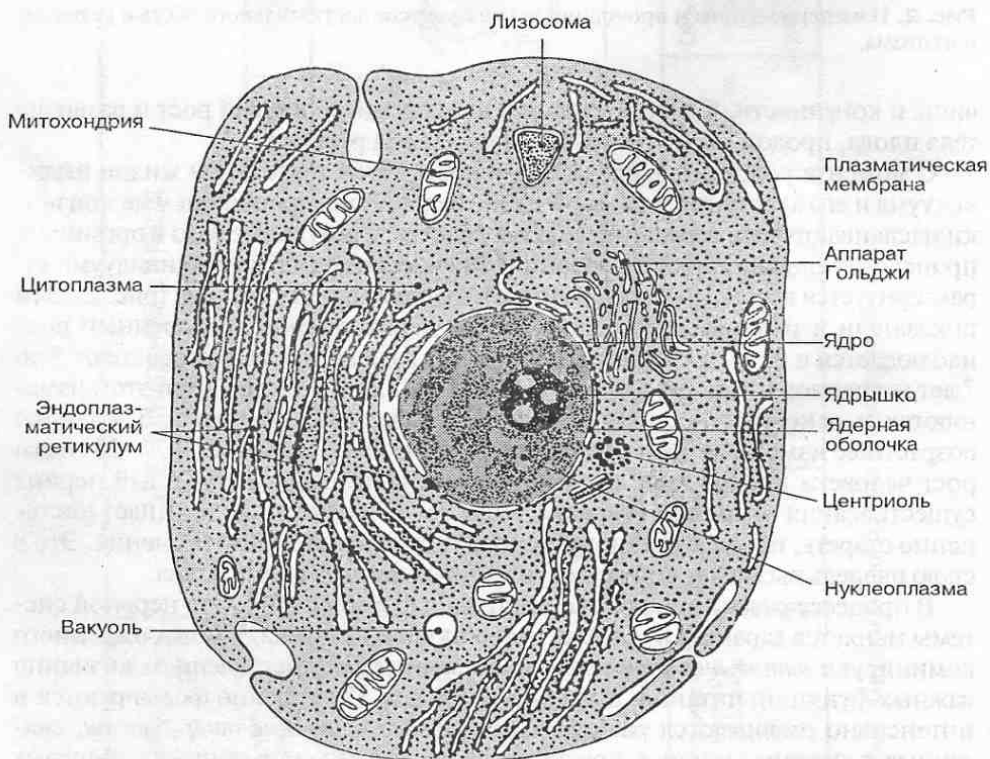


Рис. 3. Строение клетки.

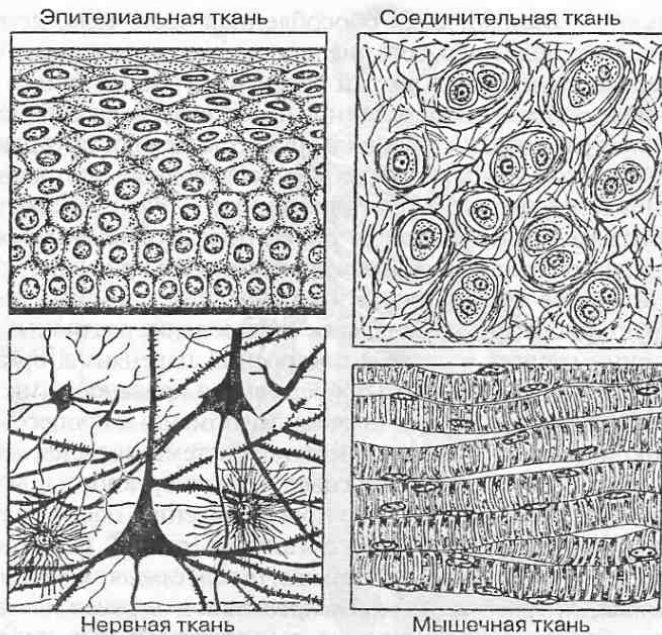


Рис. 4. Основные типы тканей.

Развитие организма начинается с одной клетки (оплодотворенной яйцеклетки, или яйца); число клеток увеличивается путем деления до 10^{16} у взрослого человека, причем клетки всех органов и тканей постоянно обновляются.

Клетки тела человека различаются по своим размерам и форме, но имеют единый план строения. Каждая клетка снаружи окружена плазматической мембраной, или плазмалеммой, внутри которой заключена цитоплазма и ядро (рис. 3). В ядре сосредоточена ДНК (дезоксирибонуклеиновая кислота), играющая ключевую роль в хранении и передаче генетической информации. В цитоплазме находятся органеллы (митохондрии, лизосомы и др.) и различные включения, необходимые для жизнедеятельности клетки.

Ткань (*hystos*) — исторически сложившаяся совокупность клеток и внеклеточного вещества, обладающих общностью происхождения, строения и функции. Выделяют четыре основных типа тканей (рис. 4). *Пограничные (эпителиальные) ткани* образуют наружный покров тела и выстилают полости внутренних органов. Они выполняют защитную функцию, а также могут всасывать и выделять различные вещества, принимая участие в обмене веществ. *Ткани внутренней среды* включают кровь, лимфу и различные виды соединительных тканей, в том числе хрящевую и костную. Особенностью этих тканей является хорошо развитое межклеточное вещество. К *мышечным тканям*, выполняющим сократительную функцию, относятся поперечнополосатая, из которой состоит мускулатура скелетных мышц, мышечная ткань сердца и гладкая мышечная ткань, образующая мышечную оболочку внутренних органов. Из *нервной ткани* построена вся нервная система. Основная функция нервной ткани связана с восприятием, проведением и передачей нервного возбуждения.

Орган (*organon*) — анатомически обособленная часть тела, исторически возникшая как единое целое образование, специализировавшееся на выполнении определенных функций. Каждый орган имеет характерные для него форму и строение и занимает определенное положение в организме.

В зависимости от развития и строения в органах выделяют крупные части — *доли, сегменты* (при этом учитывается ветвление выводных протоков и кровеносных сосудов) и более мелкие и многочисленные — *дольки*. Самым мелким структурным подразделением является *структурно-функциональная единица органа* — наименьшая его часть, способная выполнять все присущие этому органу функции. На уровне структурно-функциональной единицы достигается необходимое структурное и функциональное согласование различных тканевых компонентов, принимающих участие в построении паренхимы органа. Пространственная организация паренхимы определяется кровеносными сосудами микроциркуляторного уровня, обеспечивающими обменные процессы в органе. Структурно-функциональной единицей нервной системы является *нейрон*.

Система органов представляет собой совокупность органов и других анатомических образований, имеющих общее происхождение, общий план строения и выполняющих единую функцию в организме (рис. 5). К таковым относятся: *скелетная, мышечная, пищеварительная, дыхательная, мочевая, половая, сердечно-сосудистая, лимфоидная, общий покров тела и нервная системы*.

Если органы объединены общностью выполняемой ими функции, но имеют различное происхождение и строение, то говорят об *аппарате*. Можно выделить аппарат *движения (опорно-двигательный)*, объединяющий скелетную и мышечную системы; *эндокринный аппарат* — совокупность различных по развитию желез внутренней секреции.

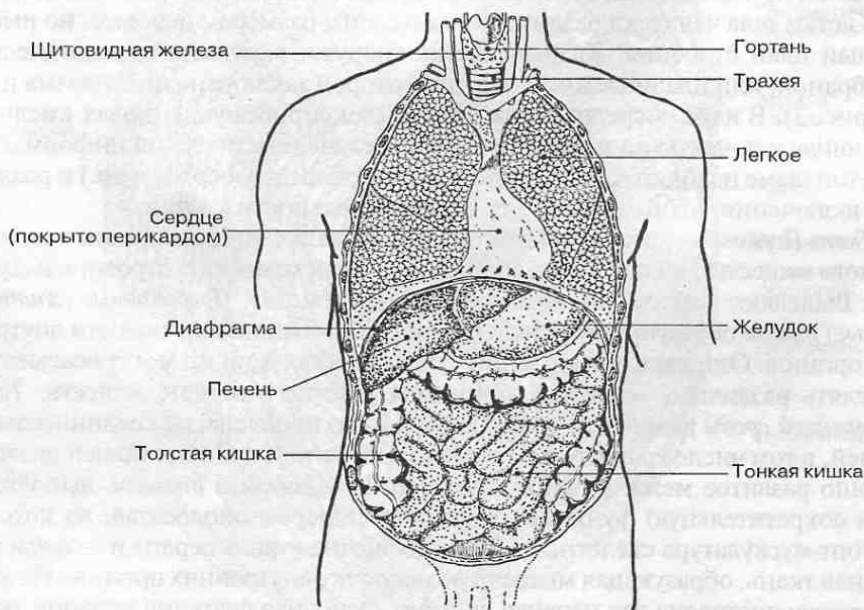


Рис. 5. Органы дыхательной и пищеварительной систем.

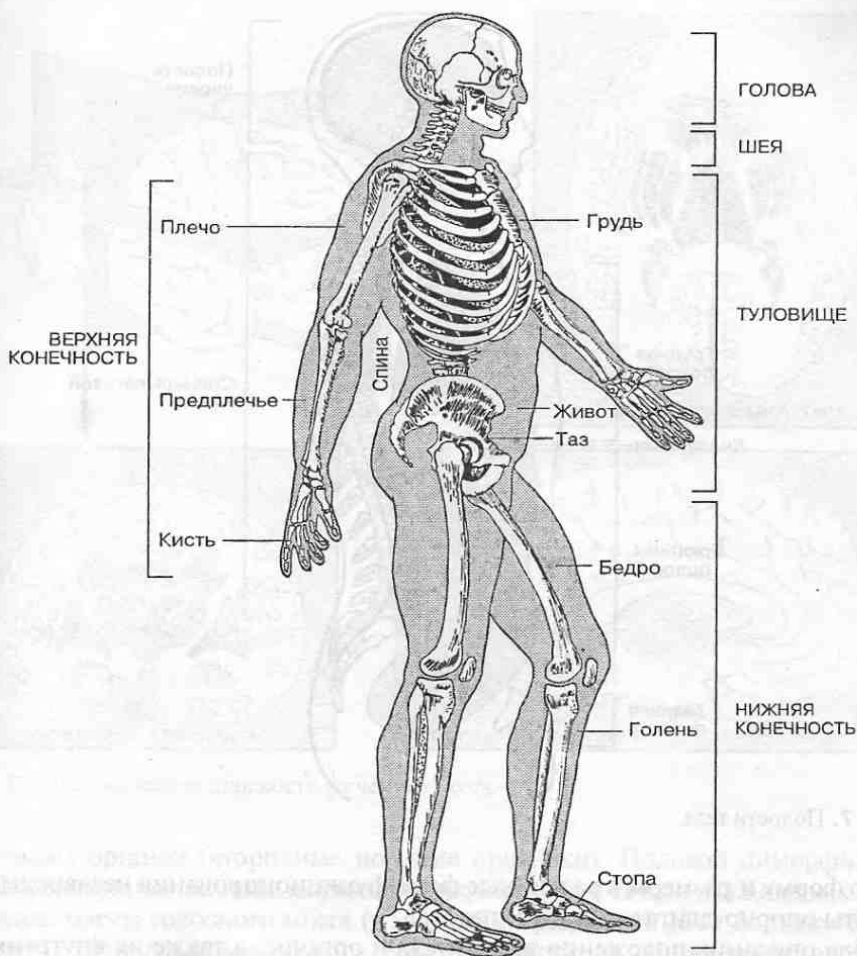


Рис. 6. Части тела человека.

Части тела и полости тела. Тело человека подразделяют на *голову* (caput), *шею* (collum), *туловище* (truncus), *верхние* и *нижние конечности* (membra superiores et membra inferiores).

В составе туловища различают *спину* (dorsum), *грудь* (thorax), *живот* (abdomen) и *таз* (pelvis); в составе верхней конечности — *плечо* (brachium), *предплечье* (antebrachium) и *кисть* (manus); в составе нижней конечности — *бедро* (femur), *голень* (crus) и *стопу* (pes) (рис. 6).

Элементами скелета ограничены: *а) полость черепа*, которая сообщается с полостью позвоночного канала; в них располагаются головной и спинной мозг; *б) грудная полость*; *в) брюшно-тазовая полость* (рис. 7). Органы, расположенные в грудной и брюшно-тазовой полостях, покрыты специальными серозными оболочками. Эти оболочки выстилают и стенки полостей. В результате органы, находящиеся в этих полостях, могут свободно изменять

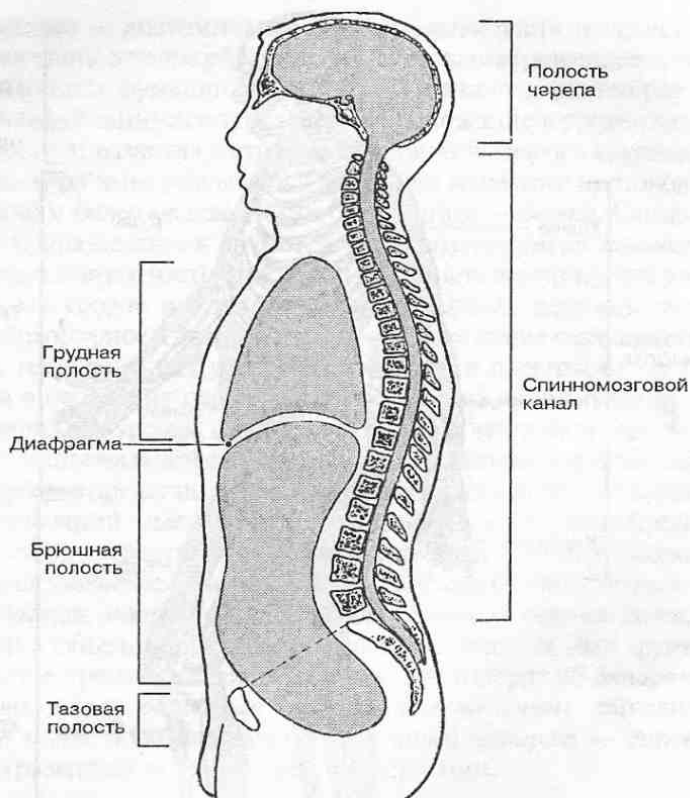


Рис. 7. Полости тела.

свою форму и размеры в различные фазы функционирования независимо от работы опорно-двигательного аппарата.

Для описания положения частей тела и органов, а также их внутреннего строения в анатомии используются специальные плоскости или сечения (рис. 8). **Сагиттальная плоскость** разделяет тело и органы на правую и левую части или отделы. Если сагиттальная плоскость проходит через середину тела, ее называют *срединной плоскостью*; она делит тело на зеркальные правую и левую половины. **Горизонтальная плоскость** пересекает тело и органы поперек, разделяя его на головной (краниальный) и хвостовой (каудальный) отделы. Множественная симметрия участков тела относительно горизонтальных плоскостей называется *метамерией*. **Фронтальная плоскость** делит тело и органы на передний (вентральный) и задний (дорсальный) отделы. Указанные плоскости располагаются взаимно перпендикулярно.

Половой диморфизм. Явление полового диморфизма у человека, как и у других животных, связано с половым способом размножения и образованием двух типов гамет (половых клеток): *яйцеклеток*, развивающихся в женском организме, и *сперматозоидов* — в мужском организме. Помимо различий в строении органов половой (репродуктивной) системы у мужчин и женщин имеются характерные различия в телосложении, а также в степени развития

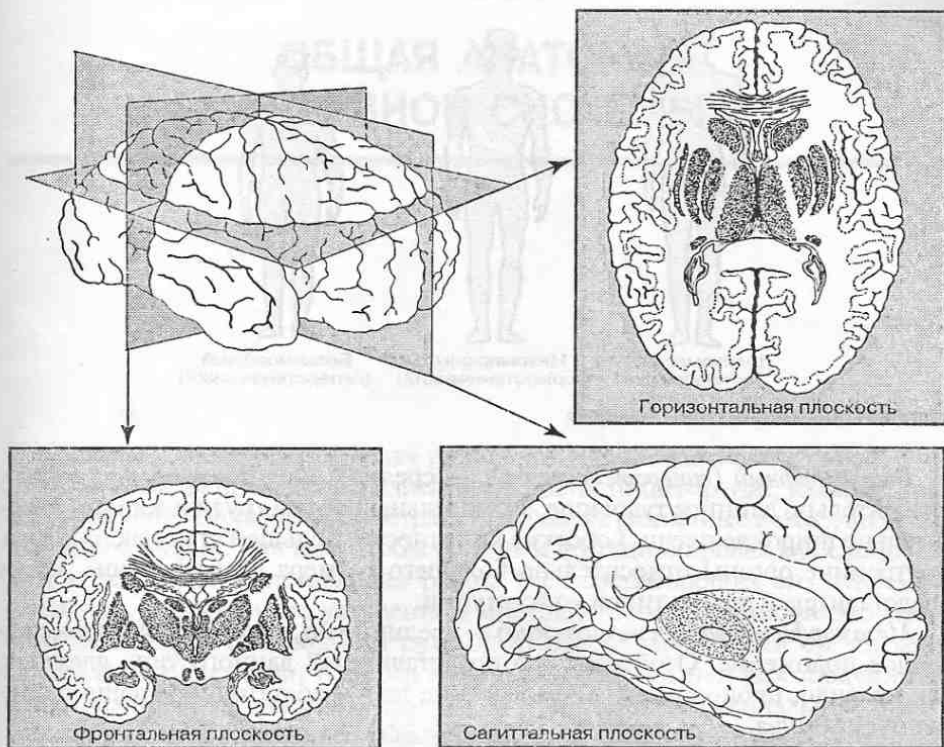


Рис. 8. Анатомические плоскости (сечения) мозга.

отдельных органов (вторичные половые признаки). Половой диморфизм в строении нервной системы выражен незначительно и связан в основном с различиями массы головного мозга (у мужчин в среднем на 150 г больше, чем у женщин). Эти различия обусловлены различиями в общих росто-весовых параметрах, поскольку в среднем мужчины крупнее женщин.

Конституция человека. Это понятие отражает комплекс индивидуальных морфологических и физиологических особенностей организма, складывающихся в определенных социальных и природных условиях. Конституциональные особенности проявляются также в реакциях организма на разные воздействия (температурные, болевые, различные нагрузки и пр.). Внешнему строению тела соответствует определенное расположение органов и их внутреннее строение. В анатомии принято различать три типа конституции (телосложения) человека (рис. 9).

Долихоморфный (астенический) — высокий или выше среднего рост, относительно короткое туловище, малая окружность груди, средние или узкие плечи, длинные нижние конечности, малый угол наклона таза. Внутренности обычно лежат ниже, как бы опущены, и по размерам они меньше, чем у индивидуумов других типов. Кроме того, у лиц астенического телосложения относительно велик объем органов нервной системы.

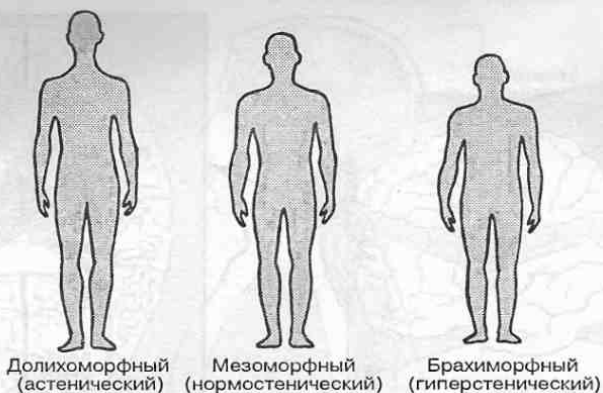


Рис. 9. Типы конституции человека.

Брахиморфный (гиперстенический) — средний или ниже среднего рост, относительно длинное туловище, значительный объем груди и живота, относительно широкие плечи, короткие конечности, большой угол наклона таза. Внутренние органы относительно большего размера и лежат выше, чем у представителей других типов конституции.

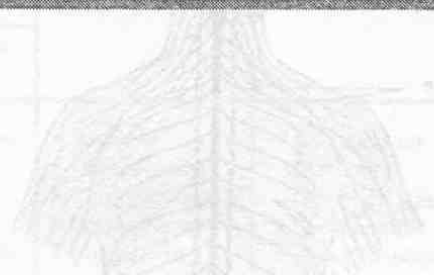Мезоморфный (нормостенический) — средний тип, занимающий промежуточное положение. Особенностью представителей данного типа является, как правило, пропорциональное строение тела и достаточно хорошо развитая мускулатура.

Анатомическая терминология. Анатомические термины служат для обозначения и описания отдельных анатомических образований. Они играют существенную роль не только в медицинской практике, но и в психологии, так как являются терминообразующими понятиями. Существует специальная *анатомическая номенклатура*, в которой приводится систематический перечень всех анатомических терминов, в том числе и по нервной системе. В данном учебном пособии анатомические термины даются по международной анатомической номенклатуре, принятой Федеративным комитетом по анатомической терминологии (FCAT, 1998).

Ниже приводится перечень некоторых наиболее часто употребляемых анатомических терминов.

Передний (<i>anterior</i>)	→ задний (<i>posterior</i>)
Дистальный (более удаленный; <i>distalis</i>)	→ проксимальный (более близкий; <i>proximalis</i>)
Дорсальный (спинной; <i>dorsalis</i>)	→ вентральный (брюшной; <i>ventralis</i>)
Верхний (<i>superior</i>)	→ нижний (<i>inferior</i>)
Головной (<i>cranialis</i>)	→ хвостовой (<i>caudalis</i>)
Фронтальный (<i>frontalis</i>)	→ сагиттальный (<i>sagittalis</i>)
Горизонтальный (<i>horisontalis</i>)	→ вертикальный (<i>verticalis</i>)
Латеральный (боковой; <i>lateralis</i>)	→ медиальный (ближе к середине; <i>medialis</i>)
Срединный (<i>medianus</i>)	
Наружный (<i>externus</i>)	→ внутренний (<i>internus</i>)
Соматический (телесный; <i>somaticus</i>)	→ внутренностный (<i>visceralis</i>)
Правый (<i>dexter</i>)	→ левый (<i>sinister</i>)

ОБЩАЯ АНАТОМИЯ НЕРВНОЙ СИСТЕМЫ



Все органы и части тела человека тесно взаимодействуют между собой, обеспечивая естественные акты жизнедеятельности: пищеварение, дыхание, размножение, перемещение в пространстве, а также различные коммуникации с членами социума. Для того чтобы организм функционировал как единое целое, необходима согласованная работа всех составляющих его элементов. Очевидно, что в сложно устроенном многоклеточном организме это может быть достигнуто следующими путями: а) при иерархической организации связей между клетками, тканями и органами, основанной на соподчинении одних уровней организации другим; б) при наличии специальных систем внутренних коммуникаций, обеспечивающих согласованную работу одновременно огромного числа клеток и органов. В согласовании всех функционирующих в организме многочисленных анатомических структур в точном соответствии с реальной ситуацией и обстановкой в окружающей среде главная роль принадлежит *нервной системе* (рис. 10).

Нервная система как интегративный (объединяющий) аппарат, управляющий поведением организма, появляется лишь на определенном этапе эволюционного развития. Это свидетельствует о том, что поведение по крайней мере простейших организмов возможно на основе других принципов, в частности таксиса. *Таксис* — это общая реакция относительно простых организмов на внешние воздействия, при которой их пространственная ориентация и перемещения определяются силой этих внешних воздействий: наличием пищи, яркого света и т. п., положительно или отрицательно влияющих на организм.

С формированием нервной системы появляются иные формы поведения, основанные на *рефлексах* — более точных реакциях организма на локальные воздействия сигналов, поступающих из внешней среды (рис. 11).

В ходе эволюции в формировании поведения живых существ приобретают важное значение не только внешние сигналы, вызывающие раздражение и запуск рефлексов, но и внутренние факторы в форме различных потребностей, а затем и мотивов.

Наряду с врожденными механизмами, обеспечивающими стереотипные формы поведения животных, существенная роль в развитии нервной системы принадлежит научению, что в конечном итоге приводит к формированию рассудочной деятельности, характерной для высших приматов.

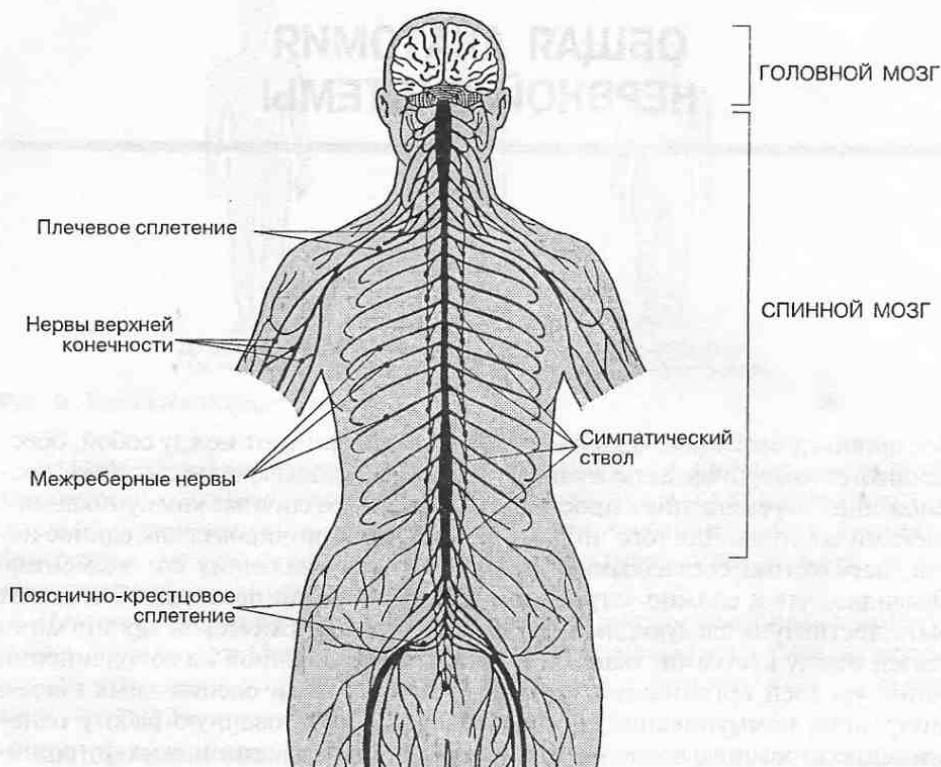


Рис. 10. Нервная система человека.

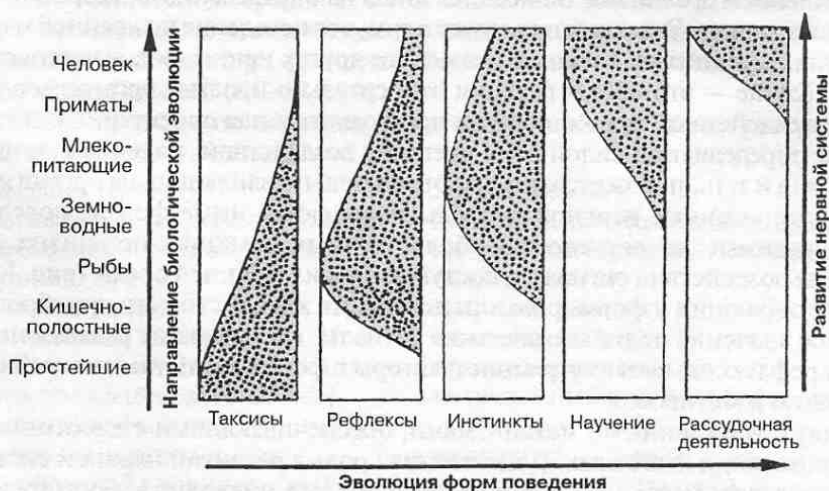


Рис. 11. Изменения форм поведения по мере усложнения нервной системы в филогенезе.

Таблица 1. Функции нервной системы

Анализ информации (аналитическая функция)		Регуляция функций организма (регуляторная функция)	Интегративная деятельность (функция)	Умственная деятельность (психика)
из внутренней среды	из внешней среды			
<ul style="list-style-type: none"> • Интерорецепция • Проприорецепция • Вестибулярный аппарат 	<ul style="list-style-type: none"> • Обоняние • Зрение • Слух • Вкус • Осязание 	<ul style="list-style-type: none"> • Дыхание • Пищеварение • Кровообращение • Водный баланс • Сохранение гомеостаза • Положение тела и его частей • Локомоция • Репродукция 	<ul style="list-style-type: none"> • Координация функций организма • Чувствование • Игнорирование • Внимание • Сон • Адаптация • Обучение 	<ul style="list-style-type: none"> • Рисование • Воображение • Речь • Письмо • Чтение • Вычисление • Созидание • Познание • Осознание собственного «Я»
Память				

Функции нервной системы достаточно многообразны (табл. 1). Она контролирует и координирует работу разных органов и разных систем органов, объединяя их тем самым в целостный, функционально единый организм. Важной функцией нервной системы является обеспечение взаимодействия между организмом и окружающей его средой. Посредством органов чувств и специальных чувствительных нервных окончаний, расположенных в коже, внутренних органах и скелетных мышцах, нервная система постоянно получает информацию о состоянии внешней и внутренней среды. Таким образом, деятельность нервной системы, с одной стороны, направлена на интеграцию работы всех частей организма, а с другой — на взаимоотношения организма с окружающей средой и на регуляцию этих взаимоотношений.

Функционирование нервной системы связано с восприятием и обработкой разнообразной сенсорной информации, а также информационным обменом между различными частями организма и внешней средой. Передача информации между нервными клетками осуществляется в форме нервных импульсов. Нервные импульсы возникают в сенсорных нейронах как результат активации их воспринимающих структур, называемых *рецепторами*. Сами рецепторы активируются различными изменениями во внутренней среде организма и в окружающей его внешней среде. Сенсорные нейроны передают возникшие в рецепторах импульсы в спинной и головной мозг. Здесь происходит активация других нейронов и передача нервных импульсов в конечном итоге на мотонейроны, локализованные в определенных отделах спинного и головного мозга (рис. 12). Мотонейроны вступают в контакт с различными эффекторными (исполнительными) образованиями, такими

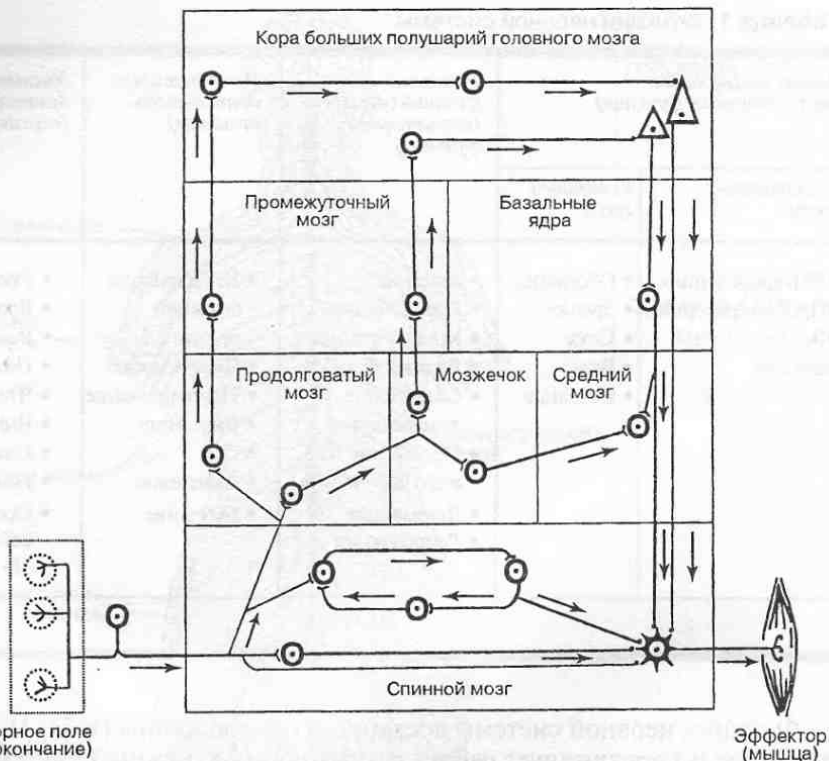


Рис. 12. Иерархия организации нейронных связей в нервной системе.

как мышцы, железы, кровеносные сосуды, которые под влиянием поступающих нервных импульсов изменяют свою работу, повышая или снижая ее уровень. Посредством связей, обеспечивающих передачу нервных импульсов между нервными клетками, осуществляется избирательное объединение (интеграция) рецепторного аппарата и эффекторного аппарата, реализующего ответную реакцию организма.

Нервная система обладает также памятью — способностью хранить и накапливать значимую для организма информацию, получаемую из внешней и внутренней среды.

Нейроны в нервной системе объединяются в нервные сети, которые обеспечивают сложную координированную деятельность организма. Для организации нервной системы в целом характерен принцип иерархического соподчинения нейронных сетей, структурно и функционально связанных с различными отделами мозга.

1.1. Отделы нервной системы

К нервной системе относятся *головной и спинной мозг*, а также ряд анатомических образований, таких как *нервы, нервные узлы (ганглии), нервные сплетения*

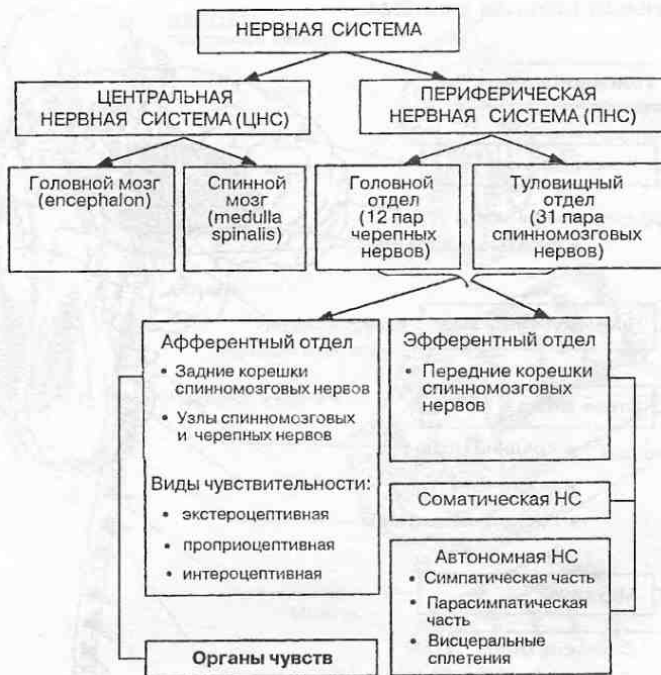

Рис. 13. Отделы нервной системы.

и пр. Все они построены преимущественно из нервной ткани, которая характеризуется специфическими свойствами, а именно возбудимостью и проводимостью. Наряду с этим в построении нервной системы принимают участие кровеносные сосуды и соединительная ткань, играющие вспомогательную роль.

Нервную систему принято разделять на *центральную* и *периферическую*. К центральной нервной системе относят *головной* и *спинальный мозг* (рис. 13).

Периферическая нервная система осуществляет связь головного и спинного мозга со всеми органами тела. К периферической нервной системе относят *нервы*, *нервные сплетения*, *нервные узлы (ганглии)* и *стволы*.

В нервной системе выделяют *афферентный* и *эфферентный отделы*. Последний подразделяют на *соматический* (анимальный) и *автономный* (вегетативный). *Соматическая* (от греч. soma — тело) *нервная система* иннервирует кожные покровы тела, а также весь двигательный аппарат, в том числе кости, суставы и мышцы. *Вегетативная* (от лат. vegetatio — растительный), или *автономная, нервная система* иннервирует внутренние органы, кровеносные сосуды и железы, контролируя и регулируя тем самым обменные процессы в организме. Однако следует всегда помнить, что регуляция жизнедеятельности организма протекает при гармоничном сочетании работы всех отделов нервной системы.

На рис. 14 представлены основные отделы головного и спинного мозга и последовательность их расположения. *Головной мозг* (encephalon) включает

ЦЕНТРАЛЬНАЯ НЕРВНАЯ СИСТЕМА

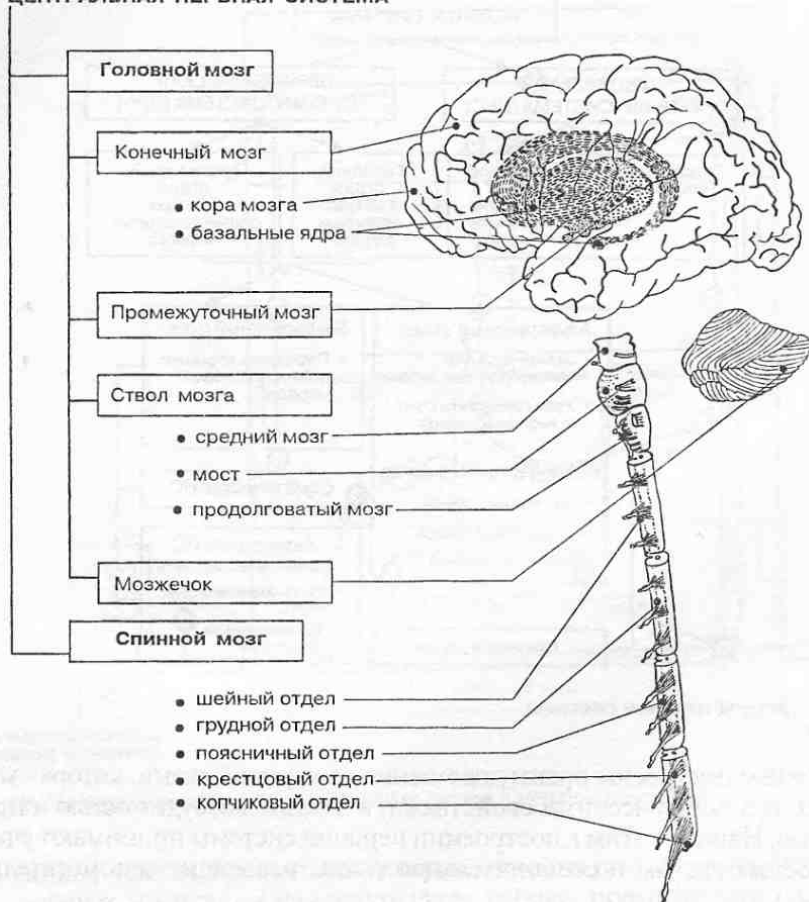


Рис. 14. Отделы головного и спинного мозга.

конечный мозг (cerebrum), в котором выделяют левое и правое полушария (hemisphaeriae cerebri), каждое из которых в свою очередь включает кору мозга, белое вещество и базальные ядра; промежуточный мозг; средний мозг, мост, продолговатый мозг и мозжечок. В спинном мозге различают шейный, грудной, поясничный, крестцовый и копчиковый отделы.

1.2. Развитие нервной системы

У человека, как и у всех хордовых, нервная система в процессе эмбриогенеза формируется из одного общего зачатка — наружного зародышевого листка (эктодермы), из той его части, которая дорсально прилежит к хорде и носит название нейроэктодермы. Происходит это на 3-й неделе внутриутробного развития, когда в дорсальном (спинном) отделе эктодермы обособ-

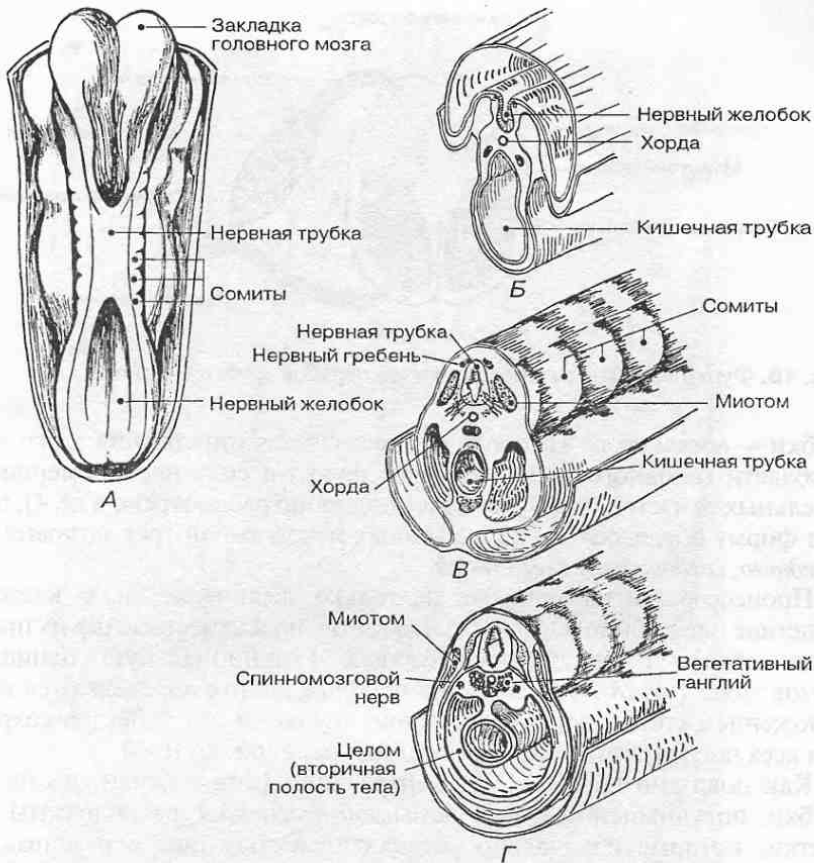


Рис. 15. Формирование нервной системы в эмбриогенезе. А. Общий вид эмбриона человека (3-я неделя развития). Б–Г. Различные стадии развития нервной системы: Б — нервный желобок; В — нервная трубка и нервный гребень; Г — формирование спинномозговых нервов и вегетативных ганглиев.

ляется нервная пластинка. Очень скоро, еще до начала 4-й недели, нервная пластинка последовательно превращается в нервный желобок, а затем в нервную трубку, по бокам которой располагаются ганглионарные пластинки (рис. 15).

С самых ранних стадий развития организма устанавливается тесная связь между нервной трубкой и миотомами — теми участками тела эмбриона (сомитами), из которых в последующем разовьются мышцы. Рано устанавливаемая и постоянная связь между нервной и мышечной системами является необходимым условием их нормального развития.

Из нервной трубки в области туловища впоследствии развивается спинной мозг. В своем развитии и строении он сохраняет черты метамерии (сегментарности). Это выражается в том, что каждому сегменту тела (сомиту), а их насчитывается 34–35, соответствует определенный участок нервной

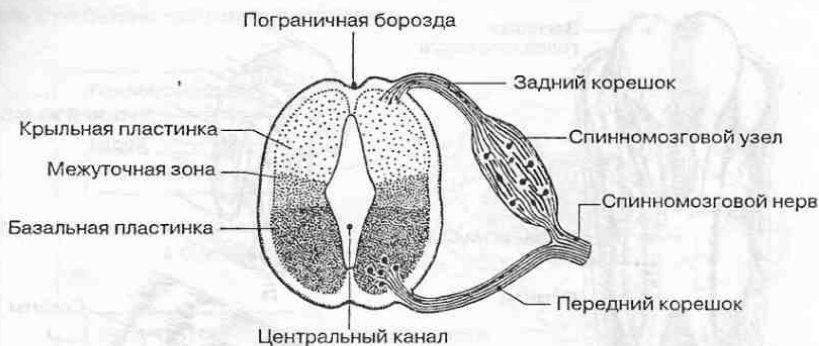

Рис. 16. Функционально разнородные зоны нервной трубки эмбриона.

трубки — *невромер*, от которого осуществляется иннервация этого сегмента. В области головного конца нервная трубка в силу неравномерного роста отдельных ее частей (что будет более подробно рассмотрено в гл. 4), приобретает форму последовательно связанных между собой трех *мозговых пузырей*: *переднего*, *среднего* и *заднего* мозга.

Процесс развития включает не только увеличение числа клеток и как следствие нарастание массы тела и органов, но и качественные их преобразования, обуславливающие последующую функциональную специализацию клеток (рис. 16). Многие свойства нервных клеток определяются их местоположением (топографией) в нервной трубке, и эти свойства сохраняются при всех последующих преобразованиях нервной системы.

Как показано на рис. 16, в вентральной (или нижней) части нервной трубки, получившей название *базальной пластинки*, расположены нервные клетки, которые изначально устанавливают контакт с развивающимися мышечными элементами и в процессе дальнейшего развития дают начало моторным (двигательным) нейронам, или мотонейронам. Нервные клетки, которые располагаются за пределами центральной нервной системы, а к ним относятся все *чувствительные* (или *афферентные*) нейроны и так называемые периферические нейроны автономной (вегетативной) нервной системы, развиваются из *ганглионарных пластинок*, расположенных по бокам от нервной трубки. В дорсальной (спинной) части нервной трубки, которая получила название *крыльчатой пластинки*, располагаются нервные клетки, которые выполняют роль *вставочных нейронов*, или *интернейронов*, замыкающих связь между чувствительными и двигательными нейронами. Эта часть нервной трубки наиболее подвержена изменениям в процессе развития нервной системы. На границе между базальной и крыльчатой пластинками расположена *межуточная зона*, в которой локализуются нейроны, связанные с вегетативной нервной системой и иннервацией внутренних органов.

1.3. Нервная ткань

Нервная ткань состоит из нервных клеток — *нейронов* (рис. 17), способных к возбуждению и проведению нервных импульсов, и *нейроглии* — особых кле-

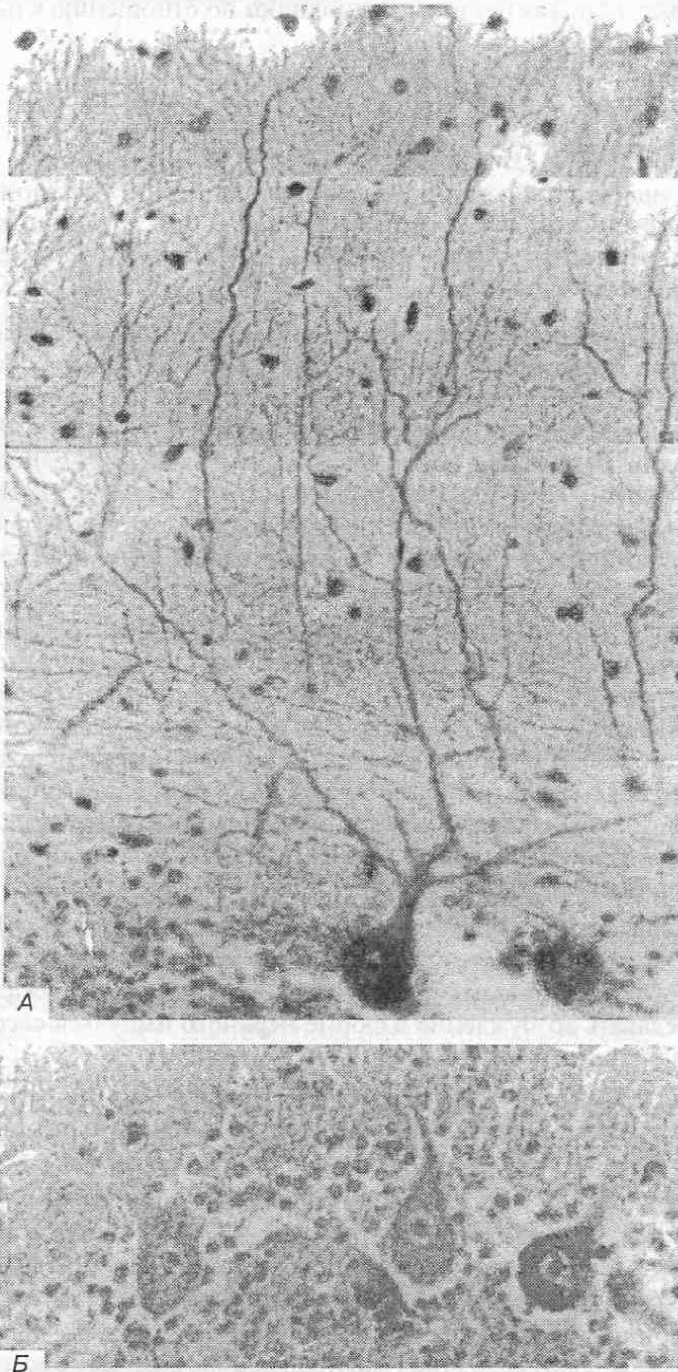


Рис. 17. Микропрепараты нейронов мозга. $\times 200$. А. Окрашивание по Гольджи. Б. Окрашивание по Нисслю.

ток, которые, окружая нейроны, выполняют по отношению к ним защитную и трофическую функции.

1.3.1. Нейроны

Согласно «нейронной доктрине», сформулированной С. Рамон-и-Кахалем¹, нервные клетки — *нейроны* — являются основными структурными и функциональными единицами нервной системы. Эта доктрина базируется на следующих основных положениях.

- Каждый нейрон является анатомической единицей. Это означает, что нейрон представляет собой клетку, в которой, как и в других клетках, имеется ядро и цитоплазма. Снаружи нервная клетка окружена оболочкой — плазматической мембраной, или плазмалеммой. В цитоплазме нейрона содержатся органеллы общего значения: эндоплазматический ретикулум, рибосомы, митохондрии и т. п., а также специальные органеллы: *нейрофибриллы*, построенные из белковых молекул длинные тонкие опорные нити, и *тигroidное вещество*, или *вещество Ниссля*, представляющее собой участки цитоплазмы с большим содержанием рибосом.
- Каждый нейрон является генетической единицей. Развиваясь из эмбриональной нервной клетки — *нейробласта*, — расположенной в нервной трубке или в ганглионарной пластинке, каждый нейрон содержит генетически запрограммированный код, определяющий специфику его строения, метаболизма и связей с соседними нейронами (рис. 18). Основные связи нейронов генетически запрограммированы. Однако это не исключает возможности модификации нейронных связей в процессе индивидуального развития при обучении и формировании различных навыков.
- Каждый нейрон является функциональной единицей. Иными словами, каждый нейрон представляет собой ту элементарную структуру, которая способна воспринимать раздражение и возбуждаться, а также передавать возбуждение в форме нервного импульса соседним нейронам или иннервируемым органам и мышцам.
- Каждый нейрон представляет собой поляризационную единицу, т. е. он проводит нервный импульс только в одном направлении. В силу этого отростки нейрона подразделяются на *дендриты*, которые проводят возбуждение к телу нейрона, и *аксон*, или *нейрит*, проводящий возбуждение от тела клетки.
- Каждый нейрон есть рефлекторная единица. Нейрон является элементарной составной частью той или иной рефлекторной дуги, по которой

¹ Рамон-и-Кахаль Сантьяго (1852–1934) крупнейший испанский нейроанатом. В 1906 г. вместе с Камилло Гольджи удостоен Нобелевской премии за работы по изучению нейронного строения нервной системы.

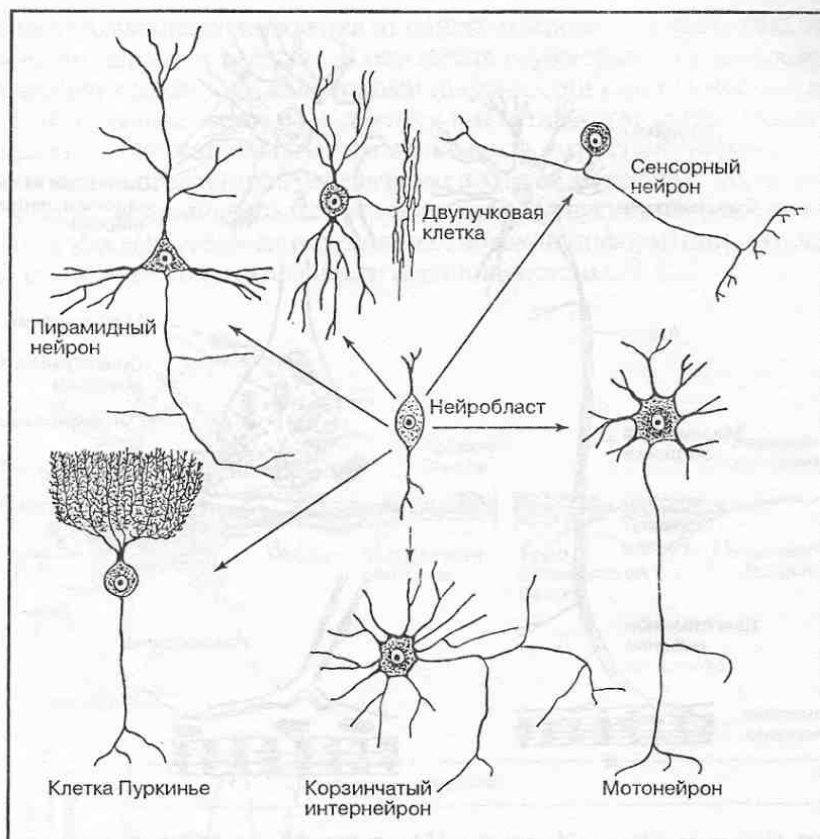


Рис. 18. Формирование разных типов нейронов из нейробластов.

осуществляется проведение импульсов в нервной системе от рецепторов, воспринимающих средовые воздействия, до эффекторных органов, участвующих в ответной реакции на эти воздействия.

- Каждый нейрон является патологической единицей. Любая часть нервной клетки и ее отростков, отделенная путем повреждения от ее тела, погибает и подвергается распаду, или дегенерации. Хотя различные нейроны по-разному реагируют на повреждение, тем не менее при достаточно обширном повреждении цитоплазмы или ядра любого нейрона он погибает.

Погибшие нейроны не возмещаются. В случае их гибели после рождения число нейронов не может быть восполнено. Тем не менее при повреждении аксона его восстановление возможно путем роста отростка и воссоздания утраченных им в результате повреждения связей. Это наблюдается в периферической нервной системе при повреждении нервов.

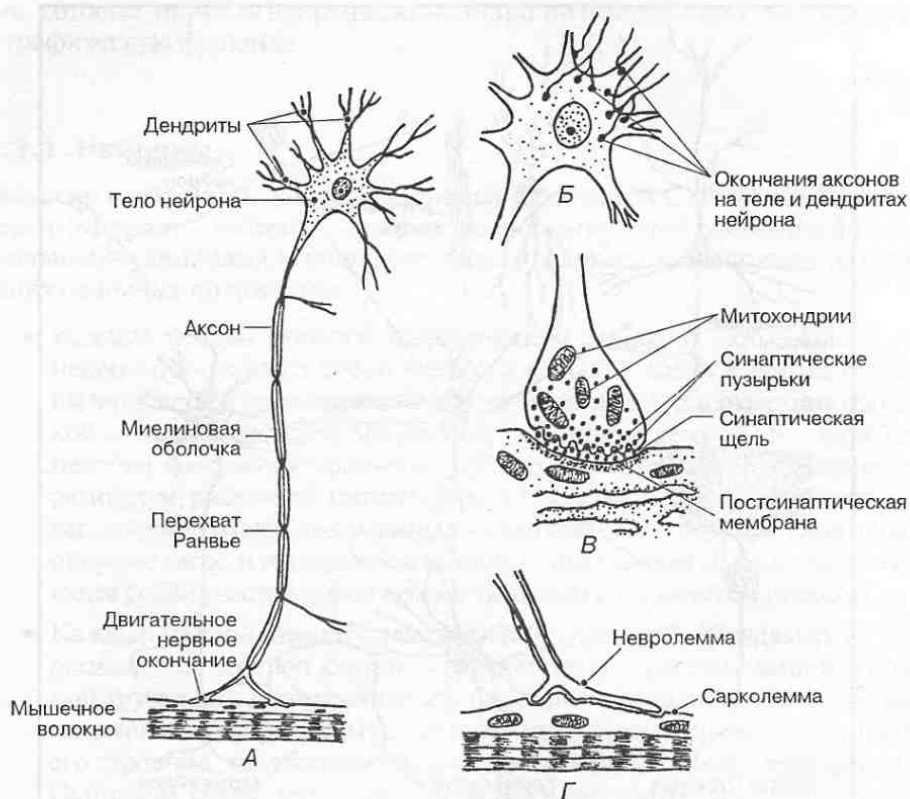


Рис. 19. Строение нейрона (А), его тела (Б), синапса (В) и окончания (Г).

Наиболее характерной чертой строения нейронов является наличие у них отростков, с помощью которых они соединяются между собой и с иннервируемыми структурами (мышечными волокнами, кровеносными сосудами и т. п.). Длина отростков очень различна; в отдельных случаях она может достигать от 1 до 1,5 м. По числу отростков принято выделять *униполярные нейроны*, имеющие один отросток; *биполярные нейроны* — клетки с двумя отростками и *мультиполярные нейроны*, имеющие множество отростков. Наиболее распространены мультиполярные нейроны.

Истинных униполярных нейронов у человека нет. Имеются так называемые *псевдоуниполярные* (ложноуниполярные) *нейроны*, которые образуются из биполярных нервных клеток путем слияния их отростков в один. Псевдоуниполярными являются чувствительные нервные клетки, расположенные в спинномозговых узлах и чувствительных узлах черепных нервов.

Отростки нервной клетки неравнозначны в функциональном отношении, так как одни из них проводят раздражение к телу нейрона — это *дендриты*, и только один отросток — *нейрит* (*аксон*) — проводит раздражение от тела нервной клетки и передает его либо на другие нейроны, либо на эффекторные структуры (в частности, на мышечные волокна) (рис. 19). Благодаря

разветвлению аксона возбуждение от одного нейрона одновременно передается многим нервным клеткам. В результате осуществляется распределение поступающей с нервными импульсами информации между многими нейронами, что составляет один из элементов аналитической деятельности нервной системы. Функциональная разнородность отростков нервной клетки обеспечивает направленную передачу нервного возбуждения. Мультиполярность многих нейронов создает условия для одновременного восприятия и обработки каждым нейроном различных потоков информации, что лежит в основе синтетической деятельности нервной системы.

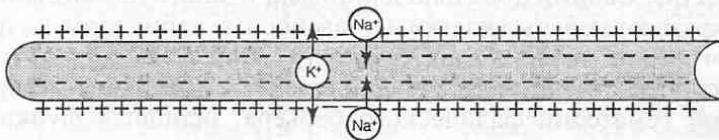
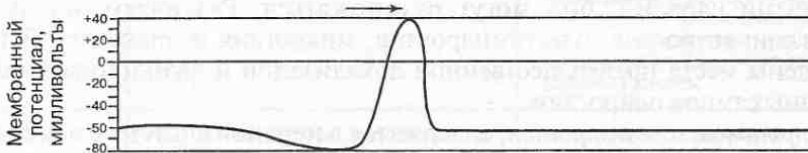
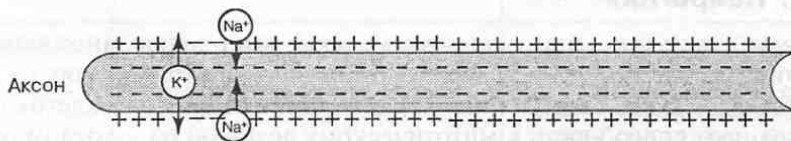
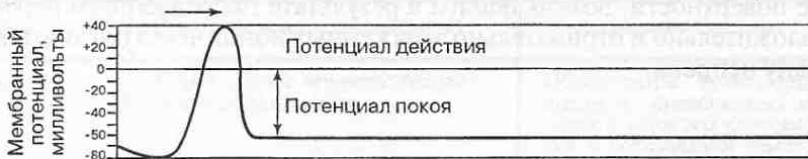
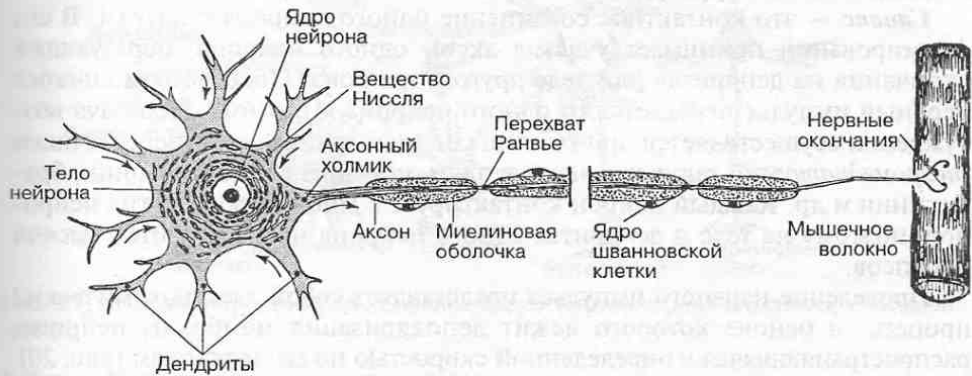


Рис. 20. Строение мультиполярного нейрона и деполяризация мембраны нервного волокна в момент прохождения нервного импульса.

Для нервных клеток характерны также специфические образования: *нервные окончания* и *синапсы*. Среди нервных окончаний различают *чувствительные (сенсорные)*, представляющие собой концевые разветвления дендритов сенсорных нейронов в коже, мышцах и внутренних органах, которые непосредственно воспринимают раздражения. Это — *рецепторы*.

Двигательные (моторные) нервные окончания — специальные структурные образования конечных разветвлений аксона на рабочих клетках органов (например, концевая моторная бляшка на мышечном волокне), посредством которых нервное возбуждение передается от нейрона на исполнительные структуры.

Синапс — это контактное соединение одного нейрона с другим. В его формировании принимает участие аксон одного нейрона, образующий окончания на дендритах или теле другого нейрона. Посредством синапса нервный импульс передается от одного нейрона к другому. Передача возбуждения осуществляется при участии специальных веществ-передатчиков (*нейромедиаторов*), таких как ацетилхолин, норадреналин, серотонин, брадикинин и др. Каждый нейрон контактирует с множеством других нейронов, поэтому на теле и дендритах одного нейрона насчитываются тысячи синапсов.

Проведение нервного импульса представляет собой электрохимический процесс, в основе которого лежит деполяризация мембраны нейрона, распространяющаяся с определенной скоростью по его отросткам (рис. 20). Деполяризация связана с изменением электрического заряда внутри клетки и на ее поверхности, возникающим в результате направленного перемещения положительно и отрицательно заряженных ионов через плазматическую мембрану нейрона.

1.3.2. Нейроглия

Нейроглия (глиоциты, или глиальные клетки) выполняют многочисленные вспомогательные функции в нервной системе. Они происходят из общего нейробластического зачатка (рис. 21). В отличие от нервных клеток глиоциты сохраняют способность к митотическому делению во взрослом организме, иными словами, они могут размножаться. Различают четыре типа нейроглии: астроглия, олигодендролия, микроглия и эпендима. В табл. 2 приведены места преимущественной локализации и функциональная роль различных типов нейроглии.

Астроциты, или астроглия, содержатся в нервной системе в наибольшем количестве. Своими довольно длинными и многочисленными отростками они окружают нервные клетки и кровеносные капилляры. Астроциты образуют огромное число контактов между собой и нейронами (рис. 22). Есть мнение, что астроциты вместе со стенкой капилляров участвуют в формировании гематоэнцефалического барьера, основная функция которого состоит в избирательном транспорте веществ между кровью и нервными клетками и регуляции питания клеток нервной ткани. В последнее время появляется все больше подтверждений тому, что астроциты, участвуя в

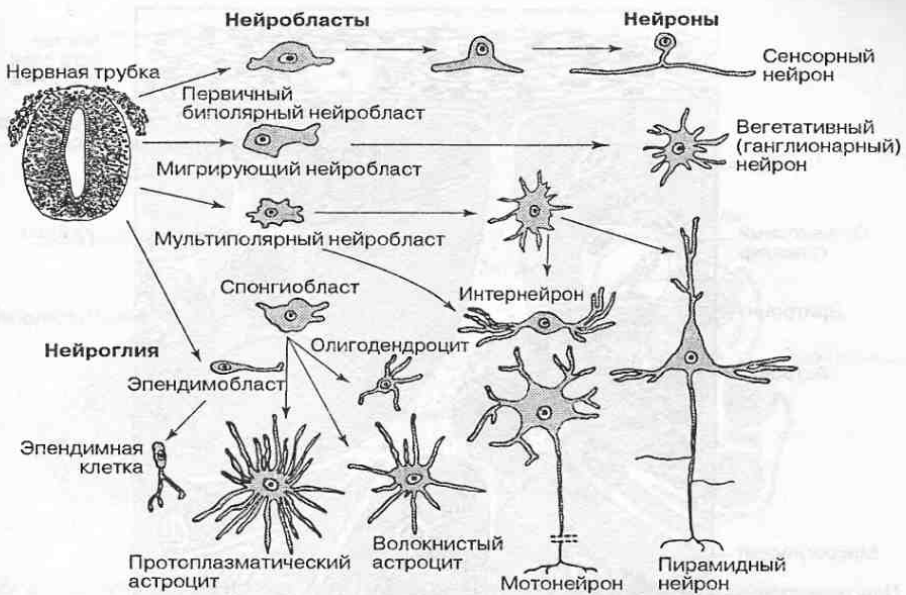


Рис. 21. Основные пути дифференцировки клеток ганглионарной пластинки и нервной трубки.

Таблица 2. Функциональная роль нейроглии

Типы нейроглии	Преимущественная локализация	Функциональное значение
Астроглия	Серое и белое вещество головного и спинного мозга	Обеспечение транспорта веществ из кровеносных капилляров к нервным клеткам; участие в образовании гематоэнцефалического барьера
Олигодендроглия	Белое вещество головного и спинного мозга, периферические нервы	Окружает нервные клетки и их аксоны; образует вокруг нервных волокон миелиновую оболочку, играющую роль биологического изолятора, который препятствует распространению возбуждения на соседние нейроны. Не исключено участие в поляризации и метаболизме нервных клеток
Микроглия	Белое вещество головного и спинного мозга преимущественно около кровеносных сосудов	Выполняет защитную роль, сходную с ролью макрофагов; предотвращает попадание в нервную систему чужеродных субстанций
Эпендима	Выстилает все внутренние полости в головном и спинном мозге	Выполняет роль барьера между веществом мозга и омывающей его спинномозговой жидкостью; регулирует секрецию и состав спинномозговой жидкости

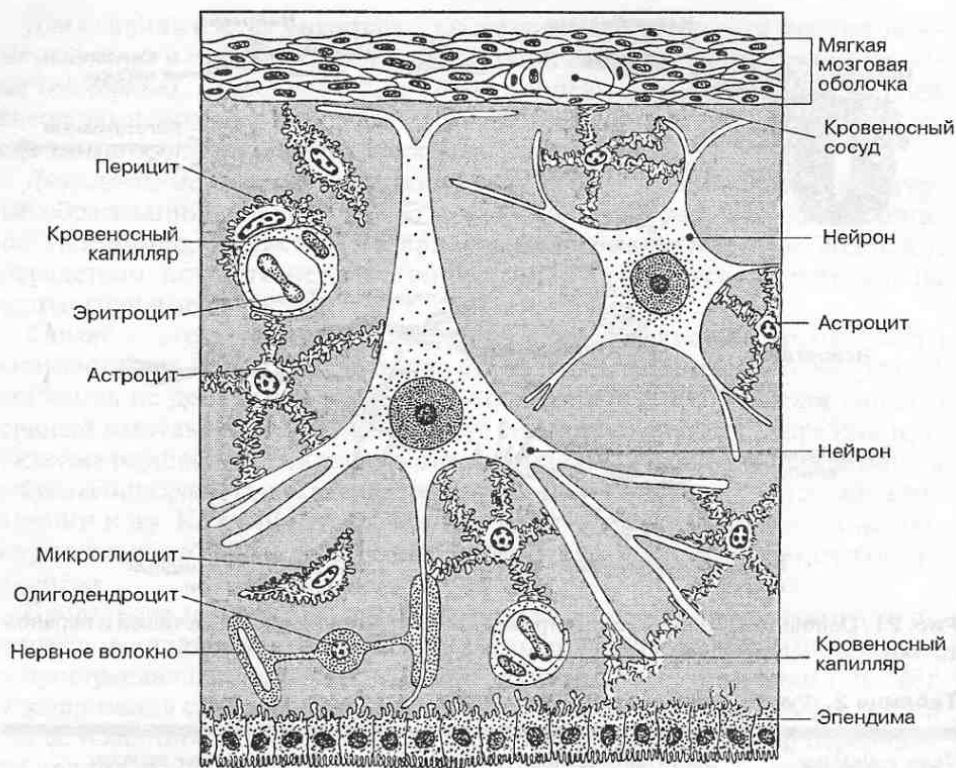


Рис. 22. Нейро-глио-сосудистые взаимоотношения в нервной ткани.

модуляции ионного состава нервной ткани, играют важную роль в активности нейронов и их синапсов, а также обеспечивают восстановление нервов после повреждения.

Олигодендроциты, или *олигодендроглия*, имеют относительно мало отростков и не образуют контактов синаптического типа. Некоторые из них (так называемые шванновские клетки) участвуют в образовании миелиновой оболочки вокруг аксонов нейронов, повышающей скорость проведения импульсов в центральной нервной системе (рис. 23). Олигодендроциты выполняют роль среды, изолирующей нейроны друг от друга. Они так же, как и астроциты, функционально тесно связаны с нейронами, осуществляя с ними сложный обмен веществ, необходимый для поддержания импульсной активности нейронов.

Микроглиоциты, или *микроглия*, представляют собой мелкие клетки, рассеянные в центральной нервной системе. При травмах или дегенерации нервной ткани они способны мигрировать к очагу повреждения, где превращаются в крупные макрофаги, поглощающие путем фагоцитоза продукты распада. Таким образом, микроглиоциты препятствуют развитию воспалительных процессов и распространению инфекции в нервной ткани.

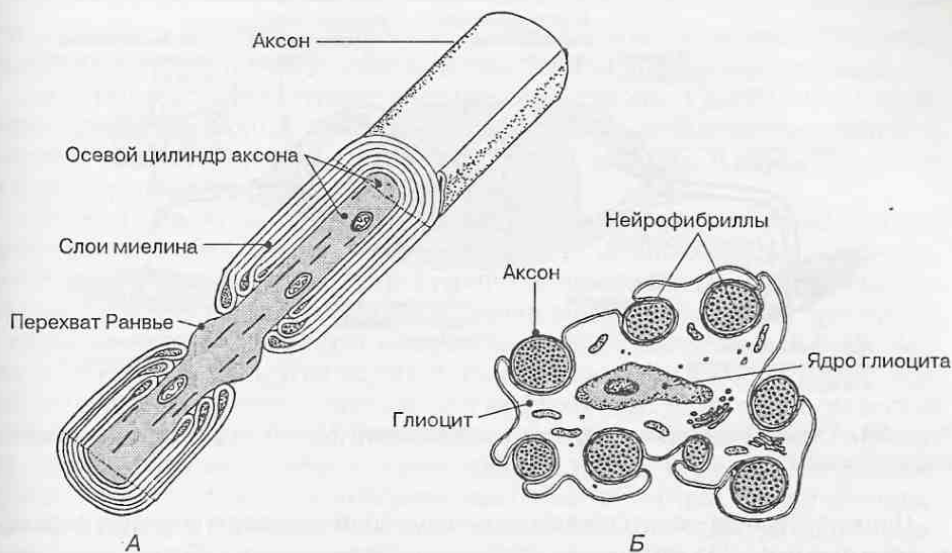


Рис. 23. Строение миелинового (А) и безмиелинового (Б) нервных волокон.

Различают также клетки *эпендимы*, выстилающие внутренние полости головного и спинного мозга и участвующие в образовании и регуляции химического состава ликвора — спинномозговой жидкости.

1.4. Рефлекторный принцип функционирования нервной системы

В основе функционирования нервной системы лежит рефлекторная деятельность. *Рефлекс* (от лат. reflexio — отражение) — это ответная реакция организма на внешнее или внутреннее раздражение при обязательном участии нервной системы. Рефлекторная деятельность предполагает наличие механизма, состоящего из трех основных элементов, последовательно соединенных между собой:

- *рецепторов*, воспринимающих раздражение и трансформирующих его в нервный импульс; обычно рецепторы представлены различными чувствительными нервными окончаниями в органах;
- *эффекторов*, результирующих эффект раздражения рецепторов в форме определенной реакции; к эффекторам относятся все внутренние органы, кровеносные сосуды и мышцы;
- *цепей последовательно связанных между собой нейронов*, которые, направленно передавая возбуждение в форме нервных импульсов, обеспечивают координацию деятельности эффекторов в зависимости от раздражения рецепторов.

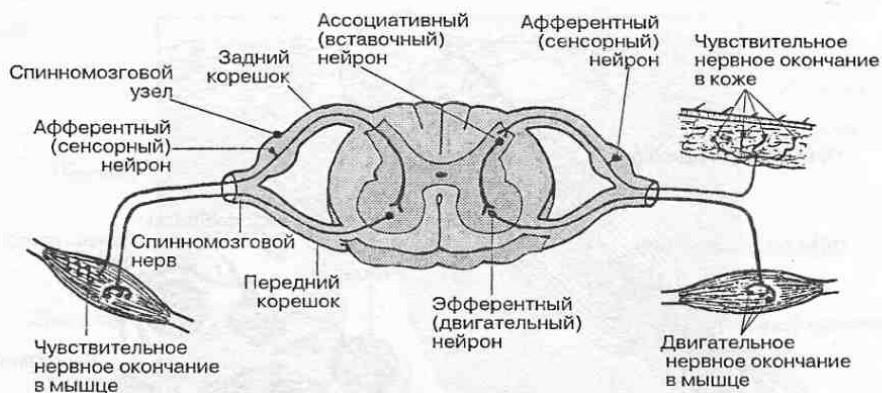

Рис. 24. Схема соединения нейронов в двухчленной (слева) и трехчленной (справа) рефлекторной дуге.

Цепь последовательно связанных между собой нейронов образует *рефлекторную дугу* (рис. 24), которая и составляет материальный субстрат рефлекса.

В функциональном отношении роль нейронов в рефлекторной дуге неодинакова. Среди них можно выделить разные нейроны, ответственные за ту или иную сторону рефлекторной деятельности.

- *Афферентные (сенсорные) нейроны* воспринимают раздражение и передают его на другие нейроны. Сенсорные нейроны всегда располагаются за пределами центральной нервной системы, как правило, в сенсорных ганглиях спинномозговых и черепных нервов. Их дендриты образуют в органах чувствительные нервные окончания.
- *Эфферентные (двигательные, моторные) нейроны*, или *мотонейроны*, передают возбуждение на эффекторы (например, на мышцы или кровеносные сосуды).
- *Вставочные нейроны (интернейроны)* соединяют между собой афферентные и эфферентные нейроны и тем самым замыкают рефлекторную связь.

Число нейронов в рефлекторной дуге зависит от характера той рефлекторной деятельности, которую они обслуживают. Минимальное число нейронов в рефлекторной дуге — два: афферентный и эфферентный. Такая связь возникает у млекопитающих в случае простых рефлексов сокращения мышц в ответ на их растяжение. В рефлекторной дуге, обслуживающей сокращения мышцы в ответ на раздражения кожи (кожно-мышечный рефлекс), обычно участвуют три нейрона: афферентный, вставочный и двигательный. Максимальное число нейронов, участвующих в рефлекторном ответе, не ограничено, особенно в тех случаях, когда в рефлекторный акт вовлекаются различные отделы головного и спинного мозга.

В настоящее время за основу рефлекторной деятельности принимается *рефлекторное кольцо* (см. рис. 12). Классическая рефлекторная дуга дополнена четвертым звеном — обратной афферентацией от эффекторов. В частно-

сти, от мышц в нервную систему постоянно поступает сенсорная информация об их состоянии в результате действия тех или иных раздражителей.

Афферентные, эфферентные и вставочные нейроны, участвующие в определенных рефлекторных реакциях, имеют строгую локализацию в нервной системе, что будет изложено в соответствующих разделах. В нервной системе нейроны группируются в нервные центры.

Нервный центр или **центр нервной системы** в анатомическом отношении представляет собой группу (ансамбль) рядом расположенных нейронов, тесно связанных между собой структурно и функционально и выполняющих общую функцию в рефлекторной регуляции жизнедеятельности организма. В нервном центре происходит восприятие, анализ поступающей информации и передача ее на другие нервные центры или эффекторы. Поэтому каждый нервный центр имеет свою систему афферентных волокон, посредством которых он приводится в активное состояние, и систему эфферентных связей, которые проводят нервное возбуждение к другим нервным центрам или эффекторам. Различают периферические нервные центры, представленные узлами (*ганглиями*): чувствительными, вегетативными. В центральной нервной системе различают скопления нервных клеток либо в виде локальных групп — *ядер (ядерные центры)*, либо в виде обширных расселений нейронов по поверхности мозга, образующих его *кору (корковые центры)*. Функциональное значение корковых центров будет подробно рассмотрено при изложении строения *кору мозжечка и кору больших полушарий мозга*.

1.5. Оболочки и кровоснабжение головного и спинного мозга

Головной мозг расположен в полости черепа, а спинной мозг — в позвоночном канале. Костные стенки полости черепа и позвоночного канала служат надежной защитой для мозга от различных механических повреждений.

Снаружи головной и спинной мозг покрыты соединительнотканными оболочками, которые фиксируют положение мозга в костных полостях. В оболочках проходят кровеносные сосуды, питающие мозг. Различают наружную *твердую* мозговую оболочку, среднюю *паутинную* (или *арахноидальную*), и внутреннюю *мягкую* (рис. 25).

Твердая мозговая оболочка построена из плотной соединительной ткани. Она представляет собой сплошной мешок, довольно свободно охватывающий лежащий в нем головной и спинной мозг. Твердая оболочка плотно соединена с костями черепа и в некоторых местах со стенками позвоночного канала. В области большого затылочного отверстия на границе головного и спинного мозга твердая оболочка плотно прикреплена к краям отверстия, так что пространства, образующиеся между внутренней поверхностью твердой оболочки и наружной поверхностью головного и спинного мозга свободно сообщаются между собой.

Твердая оболочка дает особые выросты — отростки, которые глубоко заходят между отдельными частями головного мозга, что служит для лучшей его фиксации в полости черепа. Среди таких выростов — *серп большого мозга*, про-

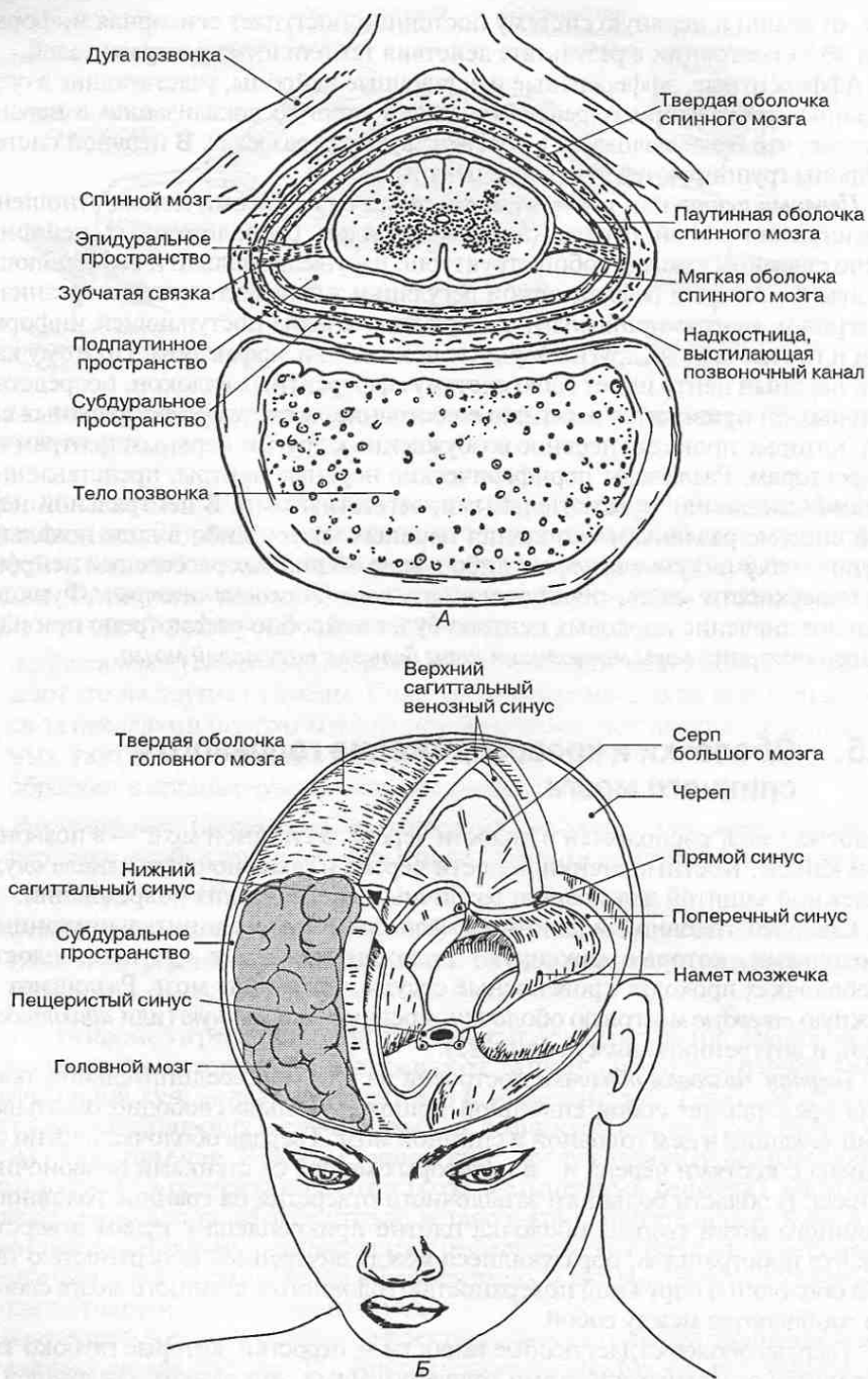


Рис. 25. Оболочки спинного (А) и головного (Б) мозга.

никающий в продольную борозду между левым и правым полушариями, и *намет мозжечка*, отделяющий полушария головного мозга от мозжечка. Кроме того, твердая мозговая оболочка в местах сращения с костями черепа образует каналы — *синусы*, по которым осуществляется отток венозной крови от мозга.

От боковых поверхностей спинного мозга отходят *зубчатые связки*, образованные отростками мягкой оболочки. Они прикрепляются к твердой мозговой оболочке, поддерживают и фиксируют погруженный в спинномозговую жидкость спинной мозг. Благодаря этому значительно уменьшается влияние толчков и сотрясений, испытываемых телом при различных движениях, на спинной мозг.

Мягкая мозговая оболочка непосредственно прилегает к головному и спинному мозгу и, повторяя рельеф их поверхности, заходит во все борозды и щели. Она содержит многочисленные кровеносные сосуды, питающие мозг и образующие *сосудистые сплетения*, расположенные в желудочках мозга. Сосудистые сплетения продуцируют *спинномозговую жидкость*, которая циркулирует в желудочках мозга и подпаутинном пространстве головного и спинного мозга.

Паутинная оболочка заполняет щелевидное пространство между твердой и мягкой мозговыми оболочками и состоит из множества трабекул. Подпаутинное (субарахноидальное) пространство головного мозга сообщается с желудочками головного мозга и с подпаутинным пространством спинного мозга.

В тех местах, где паутинная оболочка перекидывается между извилинами мозга, образуются особые пространства — *цистерны*, в которых скапливается спинномозговая жидкость. Наиболее крупные из них — цистерна боковой ямки большого мозга, межножковая цистерна, мозжечково-мозговая цистерна и другие.

Кровоснабжение головного мозга осуществляется ветвями *левой и правой внутренних сонных артерий* и *ветвями позвоночных артерий*.

Внутренняя сонная артерия, вступив в полость черепа, отдает глазную артерию, а также переднюю и среднюю мозговые артерии. Передняя мозговая артерия питает главным образом лобную долю мозга, средняя мозговая артерия — теменную и височную доли, а глазная артерия снабжает кровью глазное яблоко. Передние мозговые артерии (правая и левая) соединяются поперечным анастомозом — *передней соединительной артерией*.

Позвоночные артерии (правая и левая) в области ствола мозга соединяются и образуют непарную *базиллярную артерию*, которая дает ветви, питающие мозжечок и другие отделы ствола мозга, а также две задние мозговые артерии, снабжающие кровью затылочные доли мозга. Каждая из *задних мозговых артерий* соединяется со средней мозговой артерией своей стороны при помощи *задней соединительной артерии*.

Таким образом, на основании мозга образуется *артериальный круг большого мозга* (рис. 26), который благодаря многочисленным анастомозам обеспечивает наиболее благоприятные гемодинамические условия для кровоснабжения этого жизненно важного органа.

Более мелкие разветвления кровеносных сосудов в мягкой мозговой оболочке достигают мозга, проникают в его вещество, где разделяются на

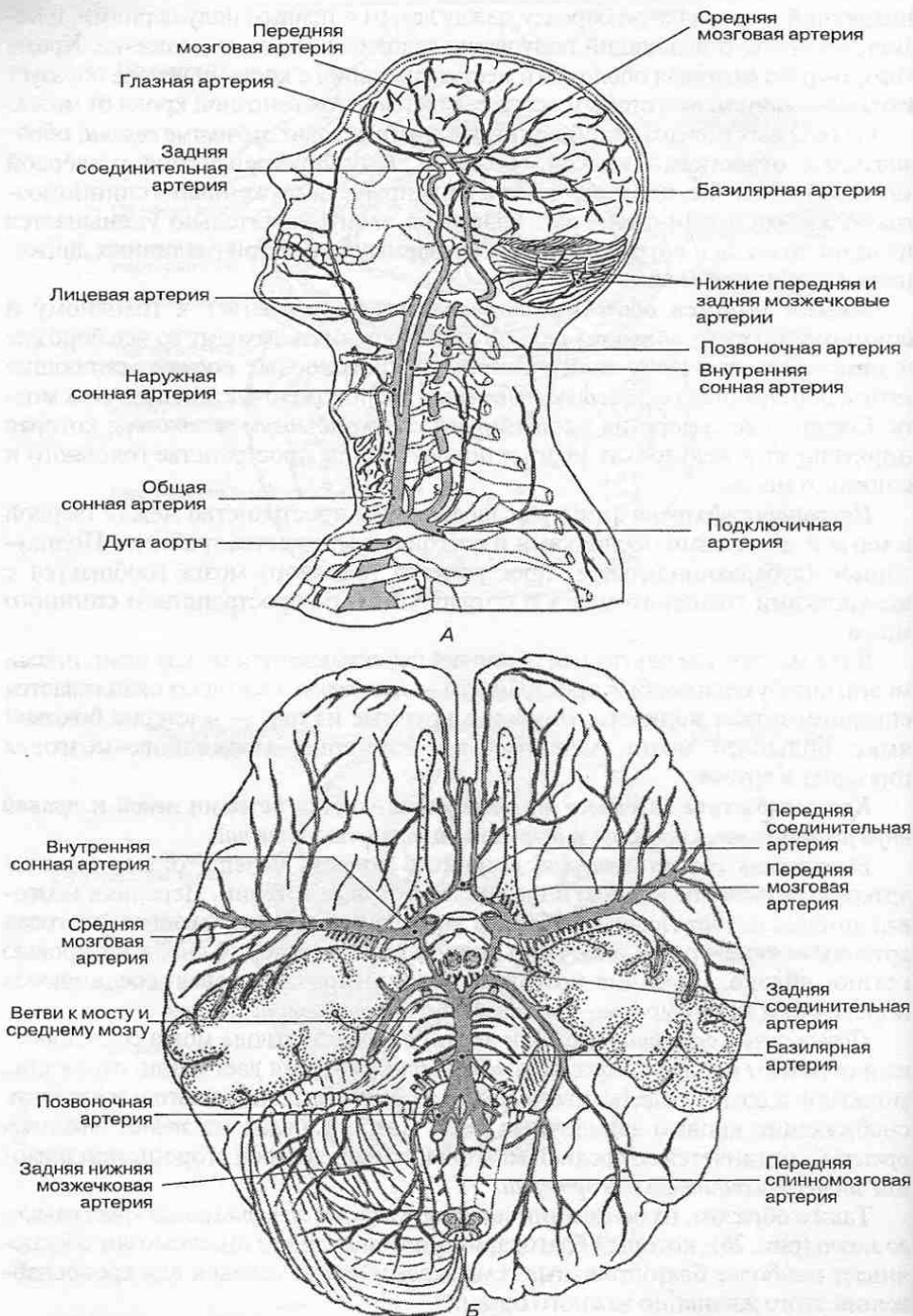


Рис. 26. А. Кровоснабжение головного мозга. Б. Артерии основания головного мозга. (Продолж. рис. на с. 39).

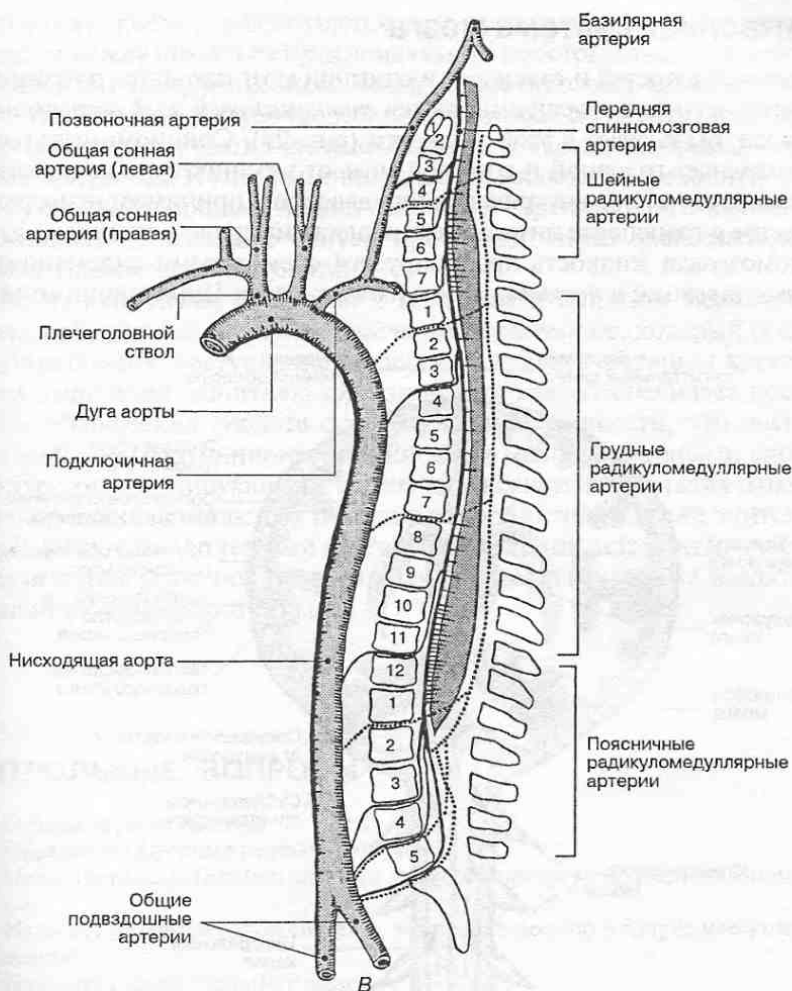


Рис. 26. В. Кровоснабжение спинного мозга.

многочисленные капилляры. Из капилляров кровь собирается в мелкие, а затем и крупные венозные сосуды.

Кровь от головного мозга оттекает в *синусы твердой мозговой оболочки*, к числу которых относятся: *верхний и нижний сагиттальные, поперечные, прямой и сигмовидные*. Из синусов венозная кровь оттекает через яремные отверстия в основании черепа во *внутренние яремные вены*.

Кровоснабжение спинного мозга осуществляется через *переднюю и задние спинномозговые артерии*, являющиеся ветвями позвоночных артерий. Отток венозной крови идет через одноименные вены во *внутреннее позвоночное венозное сплетение*, расположенное на всем протяжении позвоночного канала снаружи от твердой оболочки спинного мозга. Из внутреннего позвоночного сплетения кровь оттекает в вены, идущие вдоль позвоночного столба, а из них — в нижнюю и верхнюю полые вены.

1.6. Ликворная система мозга

Внутри костных полостей и головной, и спинной мозг находятся во взвешенном состоянии и со всех сторон омываются *спинномозговой жидкостью (ликвором)*. Мозг как бы плавает в этой жидкости (рис. 27). Спинномозговая жидкость предохраняет головной и спинной мозг от механических воздействий, обеспечивает постоянство внутричерепного давления, принимает непосредственное участие в транспорте питательных веществ из крови к тканям мозга.

Спинномозговая жидкость продуцируется сосудистыми сплетениями в двух боковых, третьем и четвертом желудочках мозга. Циркуляция спинно-

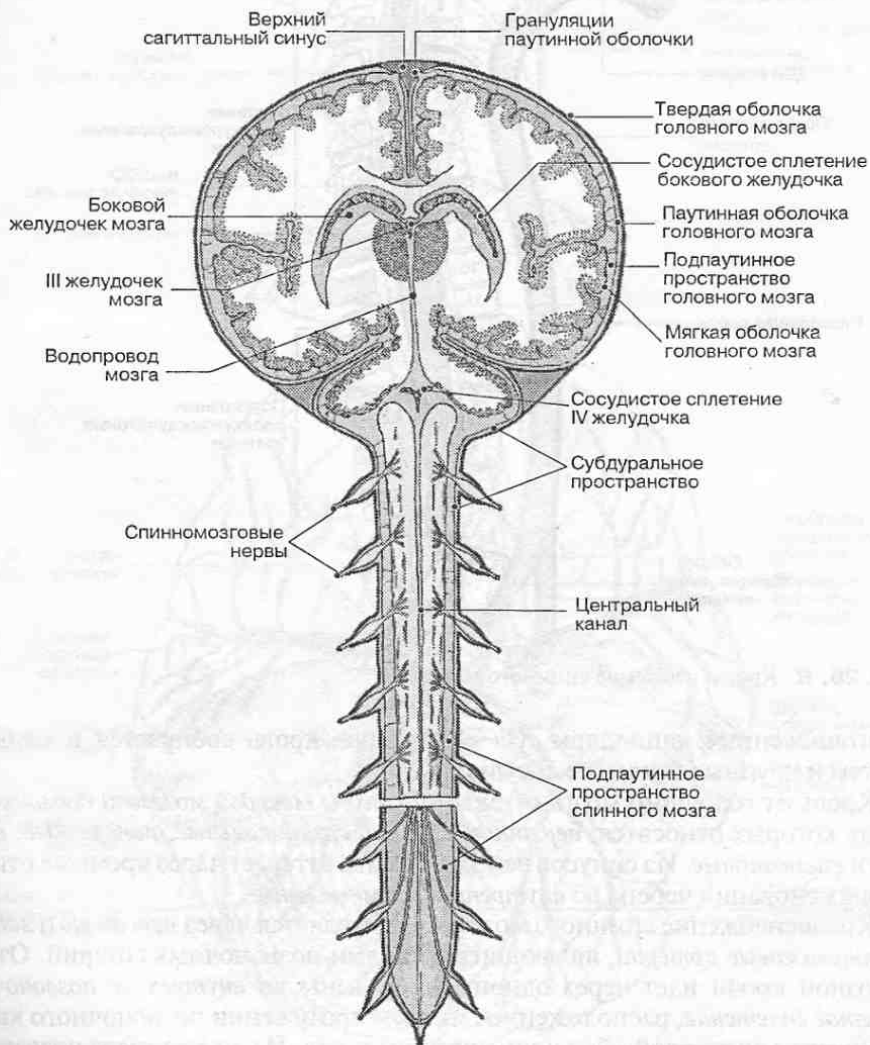


Рис. 27. Сообщение полостей (желудочков) мозга между собой и с подпаутинным пространством.

мозговой жидкости осуществляется по желудочкам головного мозга благодаря связям между ними в субарахноидальном пространстве, а у детей также по центральному каналу спинного мозга; у взрослых этот канал местами зарастает. Из боковых желудочков спинномозговая жидкость поступает через отверстие Монро в третий желудочек, а затем через водопровод мозга в четвертый желудочек. Из него спинномозговая жидкость переходит через отверстия Мажанди и Люшка в подпаутинное пространство. Отток спинномозговой жидкости в венозные синусы происходит через *грануляции паутинной оболочки* (пахионовы грануляции).

Между нейронами и кровью в головном и спинном мозге существует барьер, получивший название *гематоэнцефалического*, который обеспечивает избирательное поступление веществ из крови к нервным клеткам. Этот барьер выполняет защитную функцию, так как обеспечивает постоянство физико-химических свойств спинномозговой жидкости, что очень важно для нормального функционирования ткани мозга. Основными клеточными структурами, регулирующими ее состав, являются эндотелиальные клетки капилляров и подстилающая их базальная мембрана, а также эпителиальные клетки сосудистых сплетений мозга. Полагают, что астроциты, участвующие в обеспечении нейронов питательными веществами, также входят в состав гематоэнцефалического барьера.

КОНТРОЛЬНЫЕ ВОПРОСЫ

1.1. Отделы нервной системы

1. Определите функции нервной системы.
2. Назовите отделы нервной системы, различающиеся по функциональному назначению.
3. Назовите отделы нервной системы, различающиеся по топографическому расположению.
4. Назовите отделы головного мозга.
5. Назовите отделы спинного мозга.
6. Какие анатомические структуры образуют периферический отдел нервной системы?
7. Какие структуры иннервирует соматическая нервная система?
8. Какие структуры иннервирует автономная (вегетативная) нервная система?

1.2. Развитие нервной системы

1. Из какого зародышевого листка формируется нервная система?
2. Что представляет собой закладка нервной системы на 3-й неделе внутриутробного развития?
3. Что представляет собой закладка нервной системы на 4-й неделе внутриутробного развития?
4. Что такое невромер?
5. Какие функции выполняют нейроны, развивающиеся в базальной пластинке нервной трубки?
6. Какие функции выполняют нейроны, развивающиеся в крыльной пластинке?
7. Какие функции выполняют нейроны, развивающиеся в межзачаточной зоне?
8. Какие функции выполняют нейроны, развивающиеся в ганглионарной пластинке?

1.3. Нервная ткань

1. Из каких клеток состоит нервная ткань?
2. Что является структурно-функциональной единицей нервной системы?
3. Перечислите типы нейронов. Чем они отличаются друг от друга по строению и функциям?
4. Какими отростками и у каких нейронов образуются чувствительные нервные окончания? Как называются эти окончания?
5. Какими отростками и у каких нейронов образуются двигательные нервные окончания? Как называются эти окончания?
6. Что такое синапс?
7. Как происходит передача нервного импульса с одного нейрона на другой?
8. Какова функциональная роль медиаторов в нервной системе?
9. Какие медиаторы вам известны?
10. Какие типы глиальных клеток вам известны?
11. Какие функции выполняет глия?

1.4. Рефлекторный принцип функционирования нервной системы

1. Что такое рефлекс?
2. Какие нейроны образуют рефлекторную дугу?
3. Что такое рефлекторное кольцо?
4. Сколько нейронов может входить в состав рефлекторной дуги?
5. Что такое нервный центр?
6. Какими анатомическими структурами представлены периферические нервные центры?
7. Какими анатомическими структурами представлены нервные центры в спинном и головном мозгу?

1.5. Оболочки и кровоснабжение головного и спинного мозга

1. Назовите оболочки спинного и головного мозга и определите их функциональное значение.
2. Назовите межоболочечные пространства и определите их функциональное значение.
3. Назовите отростки твердой мозговой оболочки головного мозга. Какую функцию они выполняют?
4. Где располагаются и какую функцию выполняют зубчатые связки?
5. Какие сосуды снабжают кровью головной мозг?
6. Ветви каких артерий образуют артериальный круг кровообращения большого мозга?
7. Перечислите основные синусы твердой мозговой оболочки головного мозга.
8. Какая кровь содержится в синусах твердой мозговой оболочки и куда она оттекает?
9. Какие артерии снабжают кровью спинной мозг?
10. Куда оттекает венозная кровь от спинного мозга?

1.6. Ликворная система мозга

1. Определите функции ликворной системы мозга.
2. Где вырабатывается, скапливается и циркулирует спинномозговая жидкость?
3. В каком межоболочечном пространстве находится спинномозговая жидкость?
4. Каким образом сообщаются между собой желудочки мозга? Как ликвор попадает из желудочков мозга в подпаутинное пространство?
5. Для чего предназначены грануляции паутинной оболочки?

СПИННОЙ МОЗГ И СПИННОМОЗГОВЫЕ НЕРВЫ

Спинальный мозг (*medulla spinalis*) — филогенетически наиболее древняя часть центральной нервной системы. Он расположен в позвоночном канале и у взрослого человека продолжается от большого отверстия черепа, где непосредственно переходит в головной мозг, до верхнего края второго поясничного позвонка. На всем протяжении от спинного мозга отходит 31 пара *спинномозговых нервов*, связывающих его с соответствующими сегментами тела (рис. 28). Эти спинномозговые нервы составляют основу *периферической нервной системы* в области туловища.

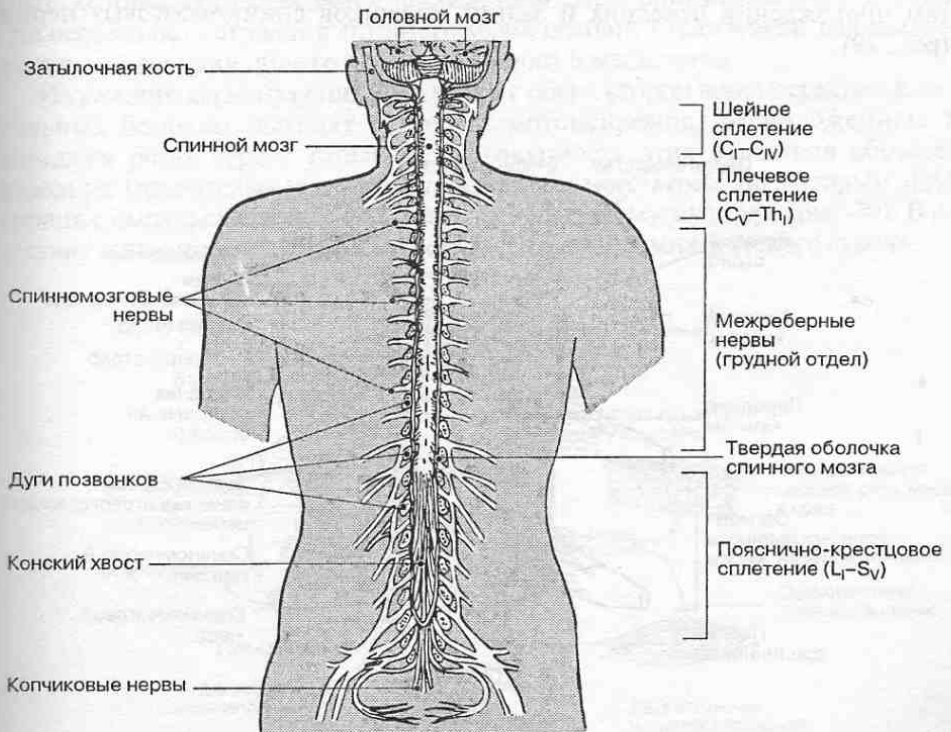


Рис. 28. Спинальный мозг (вид сзади: положение спинного мозга в позвоночном канале).

Спинальный мозг выполняет ряд важных функций: во-первых, он принимает участие в восприятии сенсорной информации из различных частей тела; во-вторых, он регулирует сегментарную рефлекторную деятельность; в-третьих, через спинной мозг проходят различные проводящие пути к головному мозгу и от головного мозга.

2.1. Строение спинного мозга

2.1.1. Внешнее строение спинного мозга

Внешне спинной мозг напоминает тяж цилиндрической формы, несколько сдвоенный спереди назад. Нижний конец спинного мозга имеет форму конуса, который переходит в *терминальную нить* — рудимент спинного мозга. Отходящие от спинного мозга спинномозговые нервы покидают позвоночный канал через межпозвоночные отверстия. В шейном и поясничном отделах спинной мозг утолщен, что соответствует уровню отхождения от него нервов к верхним и нижним конечностям.

Вдоль всей передней поверхности спинного мозга расположена *передняя срединная щель*, а вдоль задней — *задняя срединная борозда*, которые разделяют его на правую и левую половины. На боковых поверхностях спинного мозга видны *передняя* и *задняя латеральные борозды*, соответствующие местам прохождения передних и задних корешков спинномозговых нервов (рис. 29).

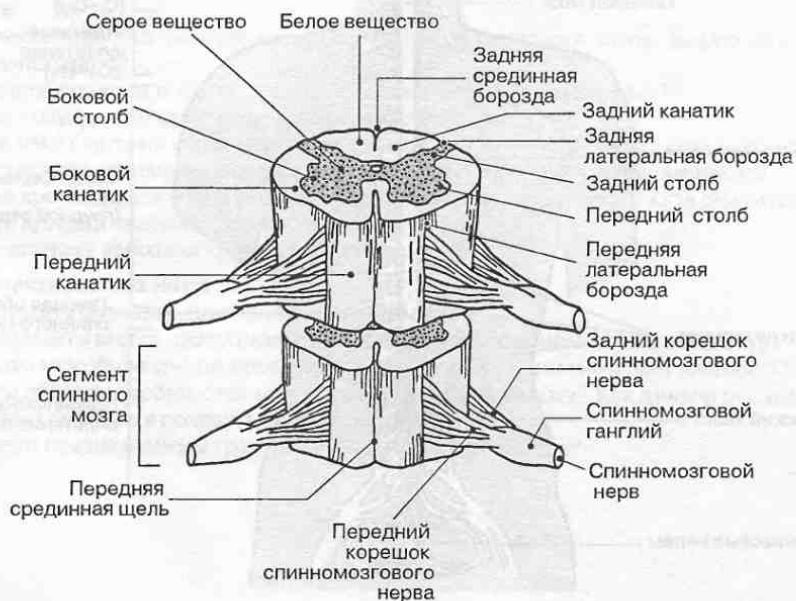


Рис. 29. Сегменты спинного мозга.

2.1.2. Сегментарное строение спинного мозга

Спинальный мозг имеет признаки метамерного (сегментарного) строения. Под *сегментом спинного мозга (невромером)* понимают участок его серого вещества, соответствующий положению пары (правого и левого) спинномозговых нервов, иннервирующих соответствующие сегменты тела. Различают 8 шейных, 12 грудных, 5 поясничных, 5 крестцовых и 1 копчиковый сегменты спинного мозга.

В процессе развития спинной мозг несколько отстает от роста позвоночного столба, поэтому сегменты спинного мозга немного смещены кверху и их положение не совпадает с положением соответствующих сегментов позвонков. Например, копчиковый и все крестцовые сегменты лежат в конусе спинного мозга на уровне тела первого поясничного позвонка, а все поясничные сегменты — на уровне 10–12 грудных позвонков. Поэтому в позвоночном канале ниже конуса спинного мозга можно видеть множество корешков спинномозговых нервов, которые спускаются вниз от поясничных, крестцовых и копчикового сегментов к соответствующим межпозвоночным отверстиям, где при слиянии переднего и заднего корешков формируется спинномозговой нерв. Этот комплекс корешков спинного мозга носит название *конского хвоста*.

Таким образом, в процессе развития сохраняется связь между сегментом спинного мозга (невромером) и соответствующим ему сегментом тела (сомитом), которая осуществляется посредством пары спинномозговых нервов. Эта особенность строения спинного мозга находит отражение в закономерностях иннервации общего кожного покрова и мышц тела.

Из каждого сегмента спинного мозга с обеих сторон через передние латеральные борозды выходят отростки мотонейронов, расположенных в передних рогах серого вещества. Совокупность этих отростков образует передние (двигательные) *корешки спинномозгового нерва*, по которым идут нервные импульсы от спинного мозга к скелетной мускулатуре (рис. 30). В их составе также проходят нервные волокна к узлам симпатического ствола.

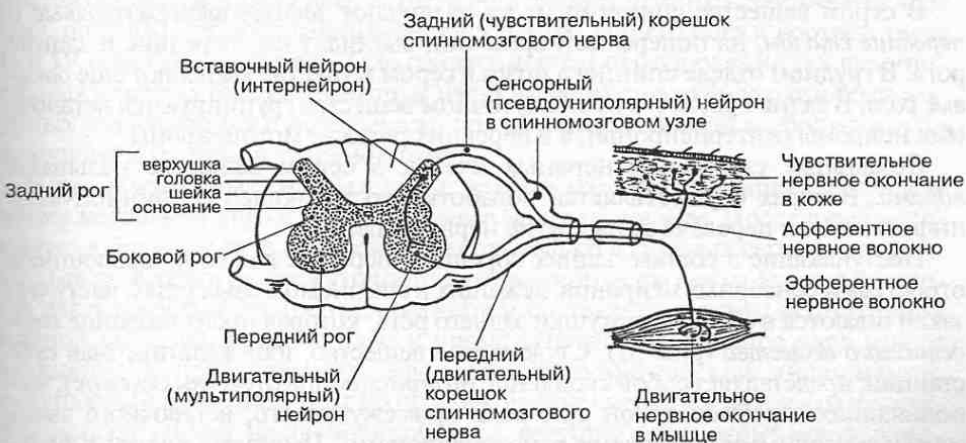


Рис. 30. Нейронный состав сегмента спинного мозга.

В каждый сегмент спинного мозга с обеих сторон через задние латеральные борозды входят *задние (чувствительные) корешки спинномозгового нерва*, которые представляют собой комплекс центральных отростков сенсорных нейронов соответствующих *спинномозговых узлов*. Эти узлы в количестве 31 пары обычно расположены в области межпозвоночных отверстий. Каждый из них представляет собой овальное утолщение по ходу заднего корешка и состоит из сенсорных псевдоуниполярных нейронов.

Совокупность нейронов спинномозгового узла образует *ганглионарный (узловой) нервный центр*, где происходит первичная обработка сенсорной (чувствительной) информации. Каждый нейрон спинномозгового узла имеет короткий отросток, сразу делящийся на два: периферический, который начинается рецепторами в коже, мышцах, суставах или внутренних органах, и центральный, направляющийся в составе заднего корешка в спинной мозг.

Таким образом, передние и задние корешки совершенно различны по своим функциям. Если задние корешки содержат только афферентные (чувствительные, сенсорные) нервные волокна и проводят в спинной мозг чувствительные импульсы различного характера, то передние корешки представлены только эфферентными (двигательными, или моторными, и вегетативными) волокнами, передающими нервные импульсы к эффекторам.

2.1.3. Строение серого вещества

На поперечном срезе спинного мозга видно, что его вещество неоднородно. Внутри расположено *серое вещество*, а снаружи — *белое вещество*. Серое вещество представляет собой скопление тел нейронов и их коротких отростков, белое вещество — скопление их длинных отростков, соединяющих нервные клетки различных сегментов спинного мозга между собой и с клетками головного мозга. В центре серого вещества имеется *центральный канал*, по которому циркулирует спинномозговая жидкость. С возрастом центральный канал может зарастать.

В сером веществе спинного мозга различают *задние, промежуточные и передние столбы*; на поперечном срезе они выглядят как передние и задние рога. В грудном отделе спинного мозга в сером веществе выделяют еще *боковые рога*. В задних рогах и в промежуточном веществе группируются вставочные нейроны (интернейроны), а в передних рогах — мотонейроны.

Локальные скопления нервных клеток в сером веществе называют *ядрами*. В ядрах осуществляется обработка поступающей в спинной мозг информации и передача ее на другие нервные центры.

Поступающие в составе задних корешков нервные волокна, являющиеся отростками сенсорных нейронов, лежащих в спинномозговых узлах, частично заканчиваются в области вершины заднего рога, которая носит название *студенистого вещества* (рис. 31). Студенистое вещество, или желатинозная субстанция, представляет собой скопление интернейронов (*пучковых клеток*), выполняющих в рефлекторной дуге роль промежуточного, вставочного звена между сенсорными нейронами и мотонейронами. Пучковые клетки в большом количестве встречаются не только в задних рогах, но и в промежуточном

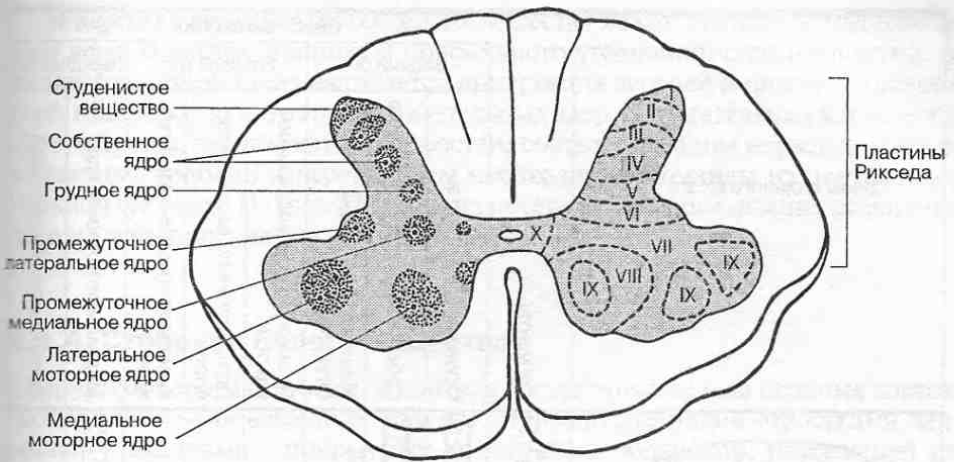


Рис. 31. Ядра в сером веществе спинного мозга.

веществе. Благодаря своим отросткам они осуществляют связь выше- и ниже-лежащих сегментов спинного мозга между собой. Аксоны этих вставочных нейронов достигают передних рогов спинного мозга, где заканчиваются на мотонейронах, иннервирующих соответствующие скелетные мышцы.

Таким образом, основная функция сегментарного аппарата спинного мозга, в состав которого входит участок серого вещества вместе с соответствующей парой спинномозговых нервов и относящихся к ним передних и задних корешков, сводится к осуществлению врожденных сегментарных рефлексов.

В *задних рогах (столбах)* нейроны располагаются послойно. Это позволило Рикседу (Rexed) выделить скопления клеток и обозначить их как пластины. Здесь сосредоточено множество ядер, на которых оканчиваются афферентные нервные волокна общей соматической и висцеральной чувствительности. Среди ядер заднего рога следует отметить *собственное ядро* (nucI. proprius), которое располагается в центре заднего рога и соответствует III и IV пластинам Рикседа. Оно служит местом переключения тех чувствительных нервных волокон, которые несут информацию о болевых и температурных раздражениях с поверхности кожи, и передачи этой информации по восходящим трактам в головной мозг.

В *промежуточных столбах* лежат: *грудное ядро* (ядро Кларка), *промежуточное медиальное ядро* и *промежуточное латеральное ядро*. Последнее расположено в боковом роге и прослеживается только в грудных сегментах спинного мозга. Клетки промежуточного латерального ядра связаны с рефлекторной деятельностью внутренних органов и составляют центры вегетативной нервной системы. Грудное ядро и промежуточное медиальное ядро имеют отношение к переключению афферентной соматической информации, поступающей в спинной мозг по чувствительным нервным волокнам в составе задних корешков, на проводящие пути, ведущие к головному мозгу, в частности к мозжечку.

Срезы спинного мозга	Сегменты	Серое вещество							
		Задний рог		Боковой рог			Передний рог		
		Студенистое вещество	Собственное ядро заднего рога	Заднее грудное ядро (ядро Кларка)	Промежуточное медиальное ядро	Промежуточное латеральное ядро	Крестцовое парасимпатическое ядро	Медиальное моторное ядро	Латеральное моторное ядро
	C _I	■	■						
	C _{II}	■	■						
	C _{III}	■	■						
	C _{IV}	■	■						
	C _V	■	■						
	C _{VI}	■	■						
	C _{VII}	■	■						
	C _{VIII}	■	■						
	Th _I	■	■	■					
	Th _{II}	■	■	■					
	Th _{III}	■	■	■					
	Th _{IV}	■	■	■					
	Th _V	■	■	■					
	Th _{VI}	■	■	■					
	Th _{VII}	■	■	■					
	Th _{VIII}	■	■	■					
	Th _{IX}	■	■	■					
	Th _X	■	■	■					
	Th _{XI}	■	■	■					
	Th _{XII}	■	■	■					
	L _I	■	■	■					
	L _{II}	■	■	■					
	L _{III}	■	■	■					
	L _{IV}	■	■	■					
	L _V	■	■	■					
	S _I	■	■	■					
	S _{II}	■	■	■			■		
	S _{III}	■	■	■					
S _{IV}	■	■	■						
S _V	■	■	■						
Co _I	■	■	■						

Рис. 32. Посегментная локализация ядер на протяжении спинного мозга.

В *передних рогах* (столбах) серого вещества лежат *моторные* (двигательные) ядра. В местах шейного и поясничного утолщений спинного мозга, от сегментов которых осуществляется иннервация верхней и нижней конечностей, выделяют до пяти групп двигательных ядер. В двигательных ядрах лежат мотонейроны, аксоны которых в составе соответствующих нервов достигают мышечных волокон и передают им необходимые команды из центральной нервной системы. На рис. 32 показана посегментная локализация различных ядер на всем протяжении спинного мозга.

2.1.4. Строение белого вещества

Снаружи от серого вещества, в котором сосредоточены тела нервных клеток, расположено *белое вещество*. Оно представлено длинными отростками нейронов — аксонами, покрытыми миелиновой оболочкой, придающей им белый цвет. Эти нервные волокна осуществляют связи между соседними сегментами спинного мозга, а также восходящие и нисходящие связи спинного и головного мозга.

Передние и задние борозды и щель, расположенные на поверхности спинного мозга, разделяют его белое вещество на симметрично лежащие части — *канатики спинного мозга* (см. рис. 29). Различают задние, боковые и передние канатики. Самую внутреннюю их часть, непосредственно прилежащую к серому веществу, составляют нервные волокна *собственных пучков* спинного мозга, которые осуществляют связи между соседними сегментами спинного мозга. Основная масса волокон канатиков представлена отростками тел нервных клеток, которые образуют двустороннюю связь сегментарного аппарата спинного мозга с головным мозгом. Эта связь осуществляется посредством *восходящих и нисходящих проводящих путей*, которые составляют белое вещество спинного мозга. По восходящим проводящим путям информация поступает из спинного мозга к головному, а по нисходящим, напротив, из головного мозга к соответствующим двигательным ядрам спинного мозга.

В формировании восходящих проводящих путей принимают участие ядра серого вещества спинного мозга, представляющие собой скопления вставочных нейронов, длинные отростки которых, направляясь к определенным отделам головного мозга, образуют соответствующие пути. Так, собственное ядро заднего рога спинного мозга связано с передачей болевой и температурной чувствительности. Через грудное и промежуточное медиальное ядра осуществляется передача в мозжечок бессознательного мышечно-суставного чувства. Отростки нервных клеток, расположенных в этих ядрах, направляются в головной мозг в составе боковых канатиков (рис. 33).

Нисходящие проводящие пути образованы длинными отростками нейронов, лежащих в головном мозге. Эти отростки несут информацию к мотонейронам, расположенным в передних рогах спинного мозга.

В *задних канатиках* белого вещества спинного мозга различают два чувствительных восходящих проводящих пути: *тонкий пучок*, лежащий медиально, и *клиновидный пучок*, расположенный латерально. Оба этих пучка пред-

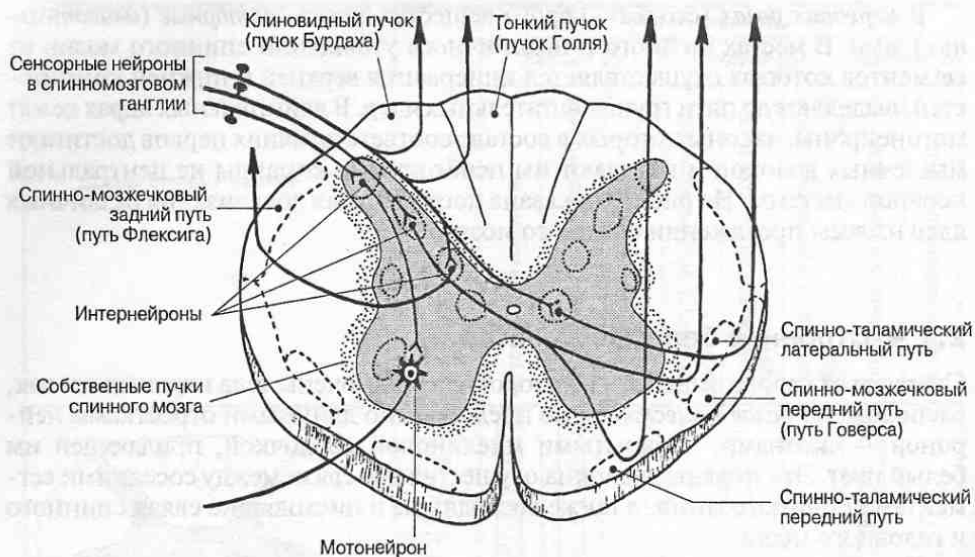


Рис. 33. Локализация основных восходящих проводящих путей в белом веществе спинного мозга.

ставляют собой скопление центральных отростков сенсорных нейронов, лежащих в спинномозговых ганглиях. Они несут непосредственно в головной мозг осознаваемую человеком сенсорную информацию от органов осязания, мышц, суставов, связок и т. д.

В *боковых канатиках* белого вещества спинного мозга проходит целый ряд трактов. Ниже рассматриваются лишь наиболее значимые из них.

Двигательные нисходящие проводящие пути представляют собой совокупность отростков нейронов, расположенных в двигательных центрах головного мозга; они передают двигательные импульсы из этих центров на мотонейроны передних рогов серого вещества спинного мозга. *Корково-спинномозговой латеральный путь*, или *латеральный пирамидный тракт*, обеспечивает проведение нервных импульсов из двигательного центра коры больших полушарий к соответствующим сегментам спинного мозга. *Красноядерно-спинномозговой путь* обеспечивает проведение нервных импульсов к мотонейронам соответствующих сегментов спинного мозга из подкорковых двигательных центров головного мозга. *Ретикуло-спинномозговой путь* проводит импульсы от ретикулярной формации головного мозга к мотонейронам в составе двигательных ядер передних рогов спинного мозга. Передача импульсов от волокон ретикуло-спинномозгового пути на мотонейроны осуществляется посредством интернейронов — клеток Реншоу.

На мотонейронах спинного мозга происходит конвергенция всех нисходящих влияний из разных отделов головного мозга, посредством которых реализуется деятельность скелетной мускулатуры (рис. 34).

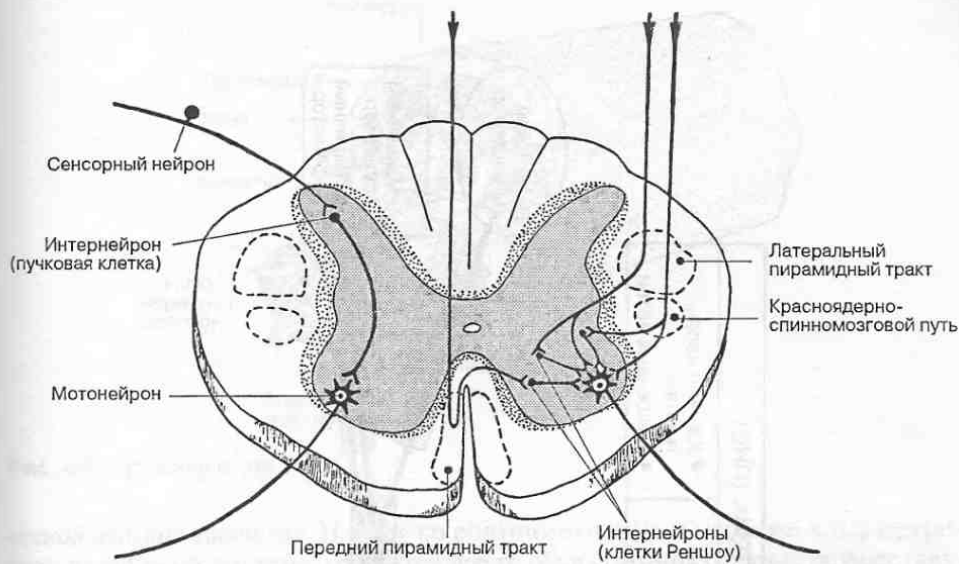


Рис. 34. Переключение нисходящих проводящих путей на мотонейронах спинного мозга.

Чувствительные (восходящие) проводящие пути бокового канатика представляют собой совокупность отростков вставочных нейронов, расположенных в ядрах серого вещества спинного мозга (в задних рогах и в промежуточном веществе). Эти пути передают сенсорные импульсы, поступающие от кожи, суставов и мышц в соответствующие центры головного мозга. *Спинно-таламические латеральные пути* проводят импульсы болевой и температурной чувствительности в подкорковые центры общей чувствительности (таламусы), расположенные в области промежуточного мозга, и далее — к соматосенсорной коре больших полушарий. *Спинно-мозжечковые пути (передний и задний)* несут в мозжечок импульсы бессознательного мышечно-суставного (проприоцептивного) чувства.

В *передних канатиках* белого вещества спинного мозга среди нисходящих путей расположен двигательный проводящий путь — *передний корково-спинномозговой путь (передний пирамидный тракт)*. Этот путь подобно латеральному корково-спинномозговому пути состоит из нервных волокон, являющихся отростками пирамидных нейронов двигательного центра коры и проводит двигательные импульсы к мотонейронам соответствующих сегментов серого вещества спинного мозга. Среди восходящих проводящих путей следует отметить *передний спинно-таламический путь*, связанный с передачей в подкорковые чувствительные центры (таламусы) чувства осязания и давления.

2.2. Спинномозговые нервы, их производные и области иннервации

Спинномозговые нервы (nn. spinales), равно как и черепные нервы, о которых пойдет речь в следующей главе, составляют основу формирования *перифери-*

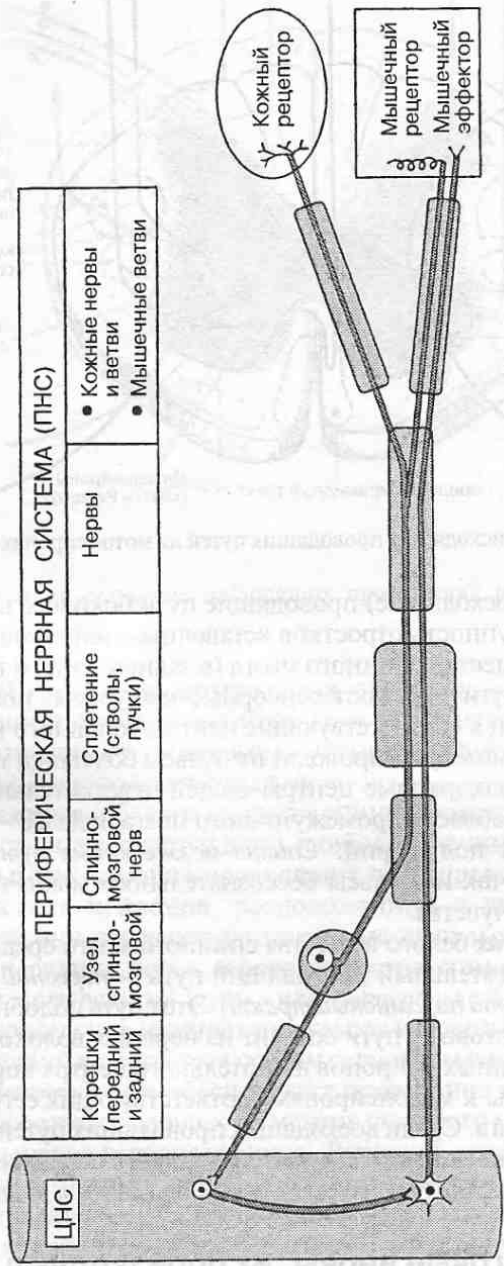


Рис. 35. Структурные элементы периферической нервной системы.

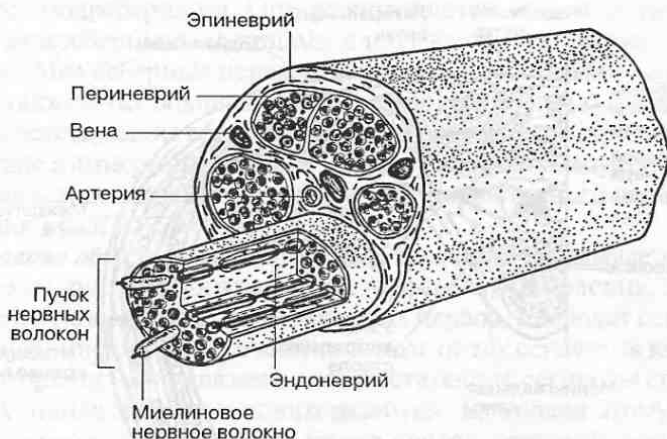


Рис. 36. Строение нерва.

ческой нервной системы. Наряду со спинномозговыми нервами к периферической нервной системе относятся все те образования, которые осуществляют связь центральной нервной системы с кожным покровом, опорно-двигательным аппаратом, внутренними органами. Среди этих образований выделяют *нервы* и их *кожные* и *мышечные ветви*, *узлы (ганглии)*, *сплетения* и т. д. (рис. 35). Структурные элементы периферической нервной системы состоят из сенсорных нейронов и их отростков, а также из отростков мотонейронов, тела которых расположены в передних рогах спинного мозга и соответствующих двигательных ядрах головного мозга.

Нерв как анатомическое образование состоит из большого числа нервных волокон, плотно упакованных в единую структуру (рис. 36), осуществляющую связь центральной нервной системы со всеми органами в теле.

Как уже отмечалось выше, число пар спинномозговых нервов соответствует числу сегментов спинного мозга, которое в свою очередь соответствует числу сегментов тела (сомитов), и составляет 31 пару (8 шейных, 12 грудных, 5 поясничных, 5 крестцовых и 1 копчиковую). Все эти нервы имеют однотипное строение.

2.2.1. Строение спинномозгового нерва

Каждый *спинномозговой нерв* образуется посредством слияния переднего моторного (двигательного) и заднего сенсорного (чувствительного) корешков. На каждом заднем корешке расположено по одному спинномозговому узлу, в котором находятся тела сенсорных нейронов.

По составу нервных волокон спинномозговой нерв является смешанным, так как в его образовании принимают участие чувствительные, двигательные и вегетативные волокна¹. По чувствительным волокнам в спинной мозг по-

¹ Распределение вегетативных нервных волокон подробно рассмотрено в гл. 3 «Автономная нервная система».

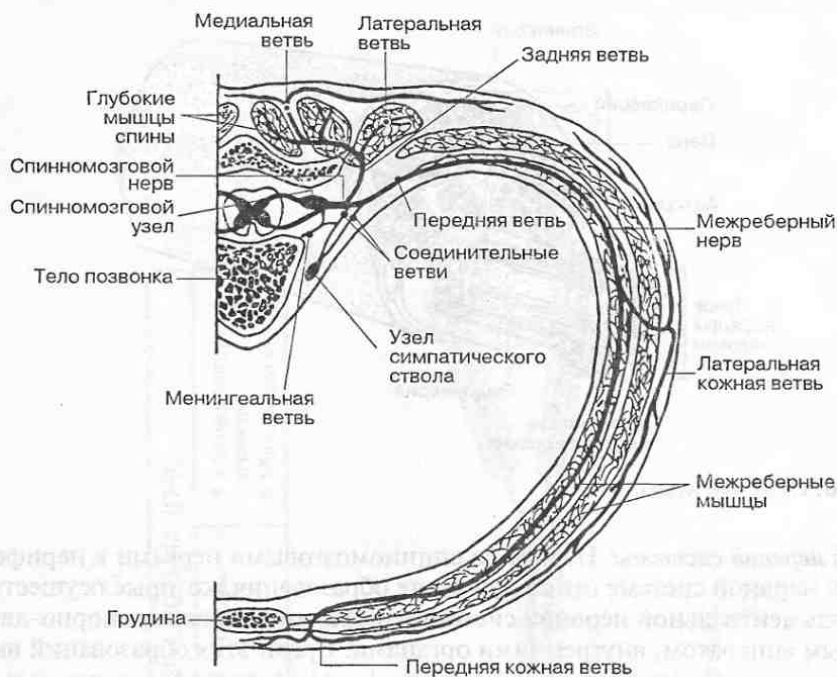


Рис. 37. Спинномозговой нерв и его ветви.

ступают сенсорные импульсы от рецепторов кожи, суставов, мышц и внутренних органов; по двигательным волокнам передаются управляющие команды из спинного мозга к скелетным мышцам, а по вегетативным — к кровеносным сосудам и внутренним органам.

Собственный ствол спинномозгового нерва очень короткий. Сразу же по выходе из позвоночного канала через межпозвоночное отверстие он делится на *переднюю* и *заднюю ветви* (рис. 37), каждая из которых является смешанной. Кроме того, от всех грудных и верхних двух поясничных спинномозговых нервов отходят *белые соединительные ветви* к симпатическому стволу и чувствительная *менингеальная ветвь* к оболочкам спинного мозга.

Задние (дорсальные) ветви спинномозговых нервов направляются назад между поперечными отростками позвонков, проникают в толщу мышц спины, где разветвляются на конечные мышечные и кожные ветви. Задние ветви иннервируют глубокие собственные мышцы спины, а также кожу затылочной области головы, задней поверхности шеи, спины и частично ягодичной области. При этом в соответствии с их метамерным расположением сохраняется сегментарная иннервация кожи и глубоких мышц спины.

Передние ветви спинномозговых нервов устроены несколько сложнее. В грудном отделе туловища хорошо выражено их сегментарное расположение. Здесь передние ветви спинномозговых нервов направляются латерально и вперед, каждая в своем межреберном промежутке, и поэтому называются *межреберными нервами*. Межреберных нервов 11 пар, нервы 12-й пары

называются подреберными. Они располагаются между наружными и внутренними межреберными мышцами и идут вдоль каждого ребра по его нижнему краю. Межреберные нервы иннервируют собственные мышцы груди и живота, а также кожу боковой и передней поверхностей туловища, направляя к ним соответствующие ветви. Здесь также сохраняется строгое сегментарное соответствие в иннервации кожи и мышц туловища. Следует отметить, что на границе соседних сегментов имеются участки частичного перекрытия зон иннервации кожи из соседних сегментов.

Иннервация общего (кожного) покрова туловища складывается постепенно в процессе эмбрионального развития. Аfferентные волокна, составляющие чувствительную порцию спинномозговых нервов, проводят сенсорную (чувствительную) информацию в спинной мозг от тех сегментов кожи (дерматомов), с которыми были связаны соответствующие сегменты спинного мозга на ранних этапах эмбрионального развития. Благодаря этому весь кожный покров тела может быть разделен на ряд поясов, соответствующих зонам иннервации отдельных спинномозговых нервов (рис. 38).

Кожный покров задней поверхности туловища иннервируется *задними ветвями* шейных, грудных, поясничных и крестцовых спинномозговых нервов. На передней поверхности туловища кожный покров большей части грудной и брюшной стенки (за исключением паховых и надлобковой областей последней) иннервируют соответственно *латеральные и передние ветви* межреберных нервов.

Иннервация мышц туловища также носит в основном сегментарный характер. При этом эfferентные волокна, составляющие моторную порцию спинномозгового нерва и образующие его передний корешок, проводят двигательную информацию от каждого сегмента спинного мозга к тому миотому, с которым он был связан в процессе эмбрионального развития. Вследствие этого выделяют зоны иннервации мышц тела отдельными спинномозговыми нервами.

Задние ветви шейных, грудных и поясничных спинномозговых нервов образуют ветви, иннервирующие глубокие мышцы спины. Все они, за исключением I шейного нерва, делятся на *латеральную и медиальную ветви*. К поверхностным мышцам спины (широчайшая мышца спины, ромбовидная мышца и мышца, поднимающая лопатку) направляются нервы, идущие из плечевого сплетения. Такая иннервация поверхностных мышц спины связана с тем, что в процессе эмбрионального развития эти мышцы перемещаются с верхней конечности в область спины (широчайшая мышца спины) или, наоборот, с туловища на пояс верхних конечностей. При этом сохраняется соответствующая сегментарная иннервация мышц. Некоторые поверхностные мышцы (задние верхняя и нижняя зубчатые мышцы спины) в процессе развития переместились на спину с вентральной поверхности тела, поэтому иннервируются мышечными ветвями передних ветвей спинномозговых нервов (межреберных нервов).

Собственные мышцы груди и живота иннервируются передними ветвями грудных и поясничных спинномозговых нервов.

В связи со сложностью формирования мускулатуры в области шеи, а также в области верхних и нижних конечностей в этих отделах между передни-

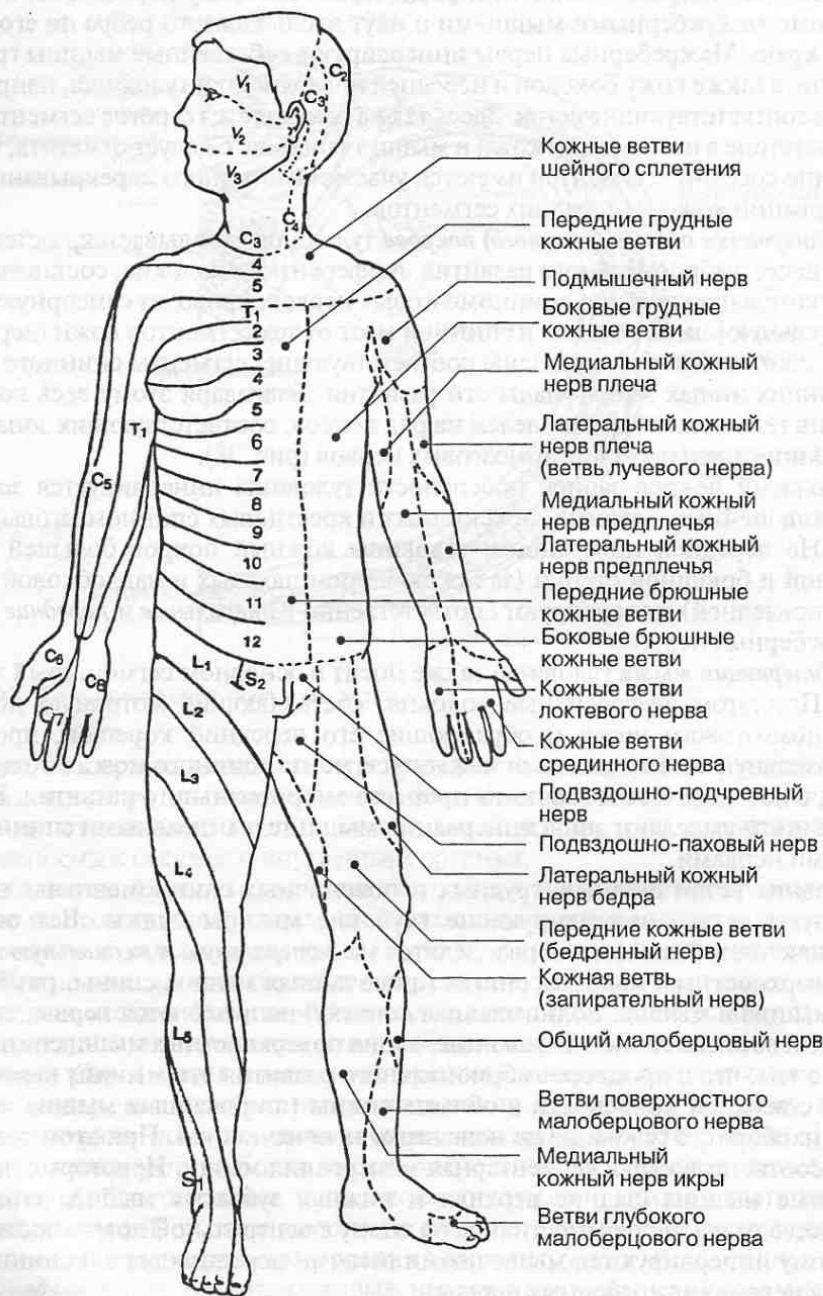


Рис. 38. Иннервация кожного покрова.

На правой половине тела показаны зоны сегментарной иннервации кожного покрова; на левой половине — зоны иннервации кожи ветвями спинномозговых и черепных нервов.

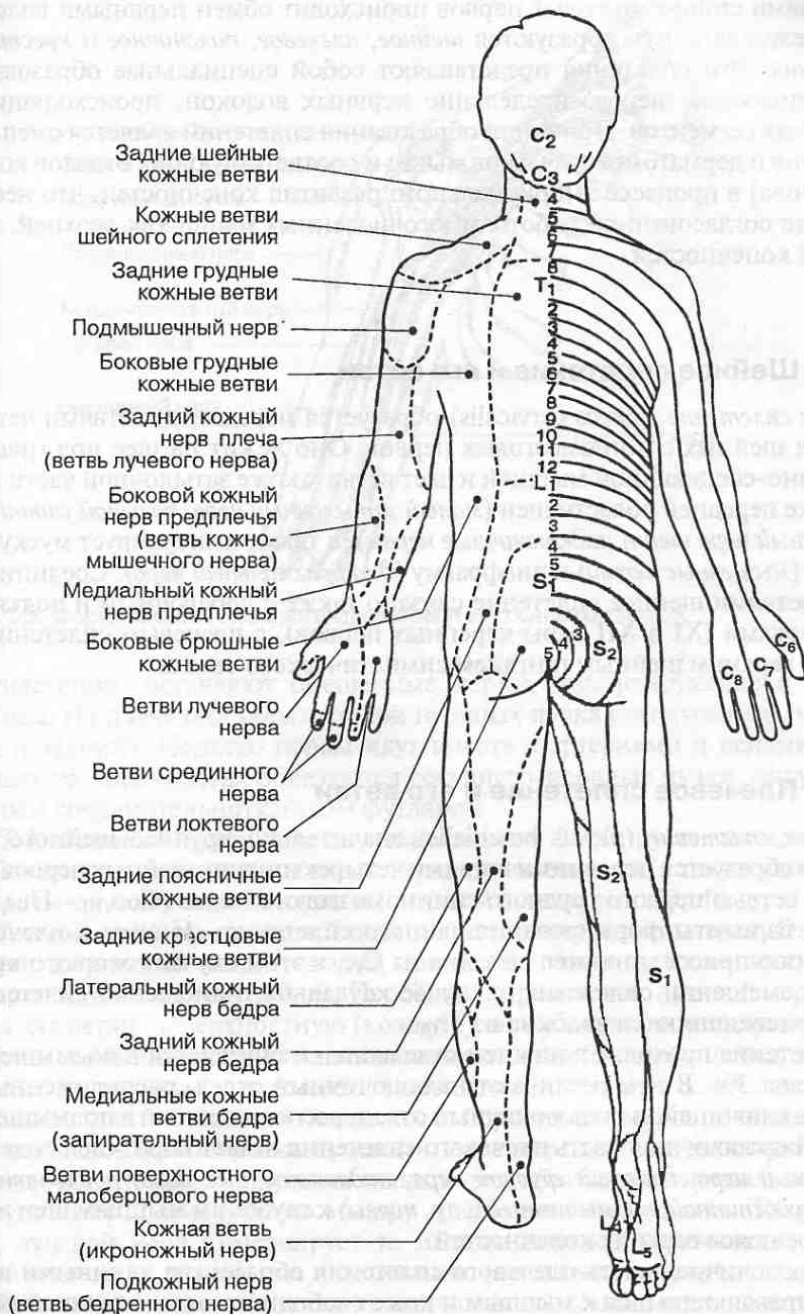


Рис. 38. (Продолжение).

ми ветвями спинномозговых нервов происходит обмен нервными волокнами, в результате чего образуются *шейное, плечевое, поясничное и крестцовое сплетения*. Эти сплетения представляют собой специальные образования, обеспечивающие перераспределение нервных волокон, происходящих из различных сегментов. Причиной образования сплетений является смещение миотомов и дерматомов (зачатков мышц и соответствующих отделов кожного покрова) в процессе эмбрионального развития конечностей, что необходимо для согласованной работы многочисленных мышц как верхней, так и нижней конечностей.

2.2.2. Шейное сплетение и его ветви

Шейное сплетение (plexus cervicalis) образуется передними ветвями четырех верхних шейных спинномозговых нервов. Оно лежит на шее под грудиноключично-сосцевидной мышцей и дает ветви к коже затылочной части головы, коже передней области шеи (*малый затылочный нерв, большой ушной нерв, поперечный нерв шеи и надключичные нервы*), а также иннервирует мускулатуру шеи (*мышечные ветви*) и диафрагму (*диафрагмальный нерв*). Соединительными ветвями шейное сплетение связано также с добавочным и подъязычным нервами (XI и XII пары черепных нервов), с плечевым сплетением, а также с верхним шейным ганглием симпатического ствола.

2.2.3. Плечевое сплетение и его ветви

Плечевое сплетение (plexus brachialis) значительно крупнее шейного. Оно обычно образуется передними ветвями четырех нижних шейных нервов и передней ветвью первого грудного спинномозгового нерва (C_{V-VIII}—Th_I). Возможны варианты формирования данного сплетения. Иногда к плечевому сплетению присоединяются волокна из C_{IV}, в этом случае говорят о краниальном смещении сплетения; в случае каудального смещения сплетения к нему присоединяются волокна из Th_{II}.

Сплетение проходит в нижнем отделе шеи и спускается в подмышечную ямку (рис. 39). В нем различают надключичный отдел, расположенный на шее над ключицей, и подключичный отдел, расположенный в подмышечной ямке. Надключичная часть плечевого сплетения отдает короткие ветви (*подключичный нерв, длинный грудной нерв, надлопаточный нерв, подлопаточный нерв, грудоспинной, подмышечный* и др. *нервы*) к глубоким мышцам шеи и мускулатуре пояса верхних конечностей.

Подключичная часть плечевого сплетения образована длинными ветвями, направляющимися к мышцам и коже свободного отдела верхней конечности (*мышечно-кожный, срединный и локтевой нервы, медиальные кожные нервы плеча и предплечья, лучевой и локтевой нервы*). Соединительные ветви плечевого сплетения связывают его со средним и нижним ганглиями шейной части симпатического ствола. Подавляющее число длинных ветвей плечево-

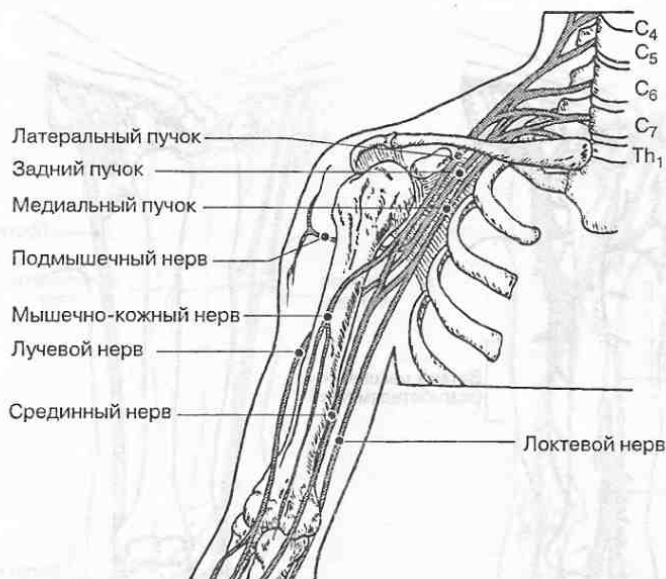


Рис. 39. Формирование плечевого сплетения и его основных ветвей.

го сплетения составляют смешанные нервы, иннервирующие и кожу, и мышцы. На плече они образуют три нервных пучка (латеральный, медиальный и задний). Нередко нервы идут вместе с артериями и венами, в этих случаях на конечностях образуются сосудисто-нервные пучки, окруженные единым соединительнотканым футляром.

Подмышечный нерв вместе с лучевым нервом формируется из заднего пучка. Он иннервирует мышцы пояса верхней конечности, а также кожу задне-латеральной поверхности плеча и плечевой сустав (рис. 40, А).

Лучевой нерв идет по задней поверхности плеча и предплечья. Он иннервирует трехглавую мышцу плеча, плечевой сустав, а также кожу задней поверхности плеча (рис. 40, А). Перейдя на предплечье, лучевой нерв делится на две ветви: поверхностную (кожную), и глубокую (мышечную). **Поверхностная ветвь** иннервирует заднюю поверхность кожи предплечья; затем переходит на тыльную поверхность кисти, где иннервирует кожу латеральной половины кисти и тыльной поверхности первого, второго и половины третьего пальцев. **Глубокая ветвь** лучевого нерва переходит на тыльную сторону предплечья, где иннервирует все мышцы-разгибатели кисти и пальцев, мышцу-супинатор, плечелучевую мышцу и лучезапястный сустав. Таким образом, лучевой нерв иннервирует те мышцы верхней конечности, которые обеспечивают ее разгибание и супинацию (вращение наружу).

Локтевой нерв формируется из медиального пучка и идет по внутренней (медиальной) поверхности верхней конечности. На предплечье он лежит в локтевой борозде и далее переходит на ладонную поверхность кисти. Кожные ветви локтевого нерва иннервируют частично кожу на тыльной и ладонной поверхностях кисти и пальцев. На предплечье он иннервирует мышцы-

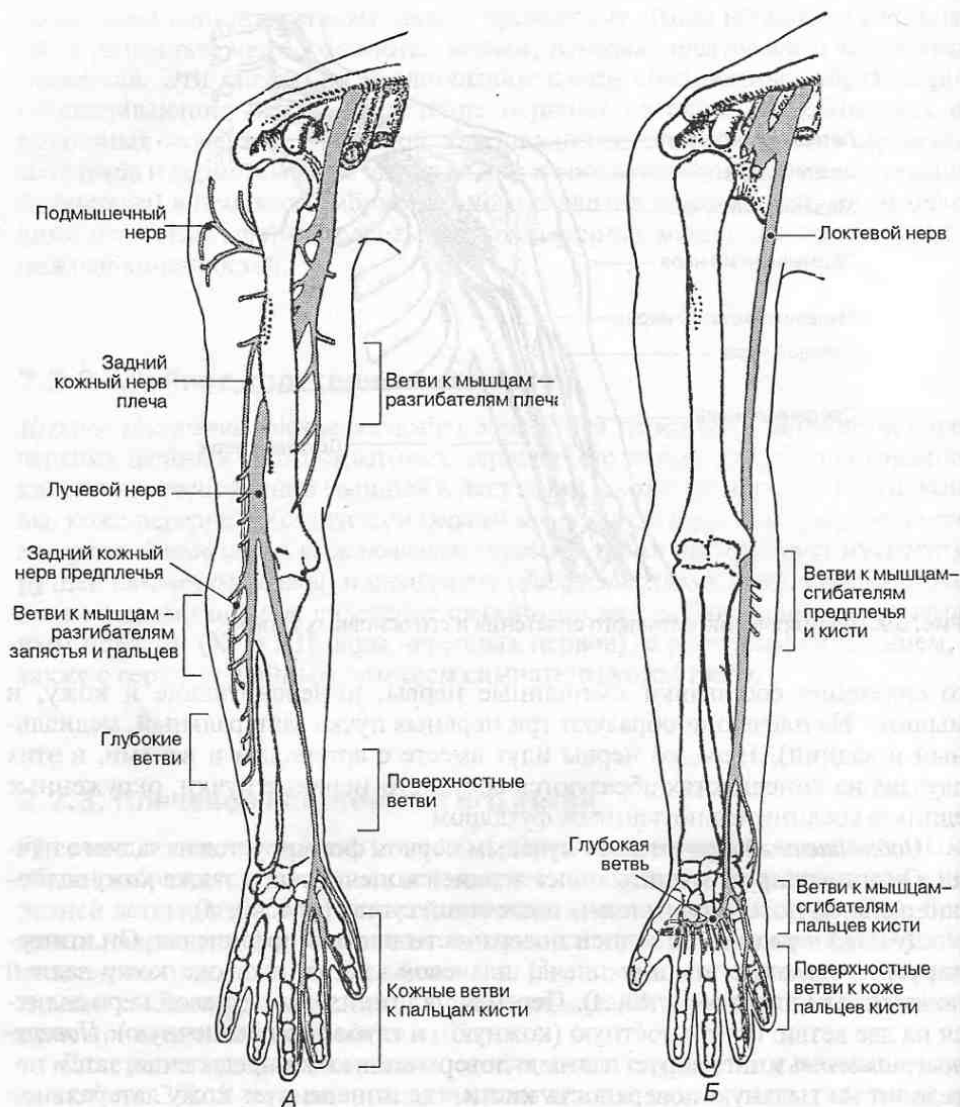


Рис. 40. Нервы верхней конечности. А. Лучевой и подмышечный нервы. Б. Локтевой нерв.

сгибатели запястья и пальцев, расположенные вдоль локтевой кости, а также часть мышц кисти (рис. 40, Б).

Срединный нерв идет вниз до локтевой ямки и на плече ветвей не дает. На предплечье он идет между мышцами, сгибающими кисть и пальцы, далее переходит на ладонную поверхность кисти. Кожные ветви срединного нерва иннервируют кожу ладонной поверхности кисти и первого, второго, третьего и половины четвертого пальцев. Он иннервирует мышцы-пронаторы (вра-

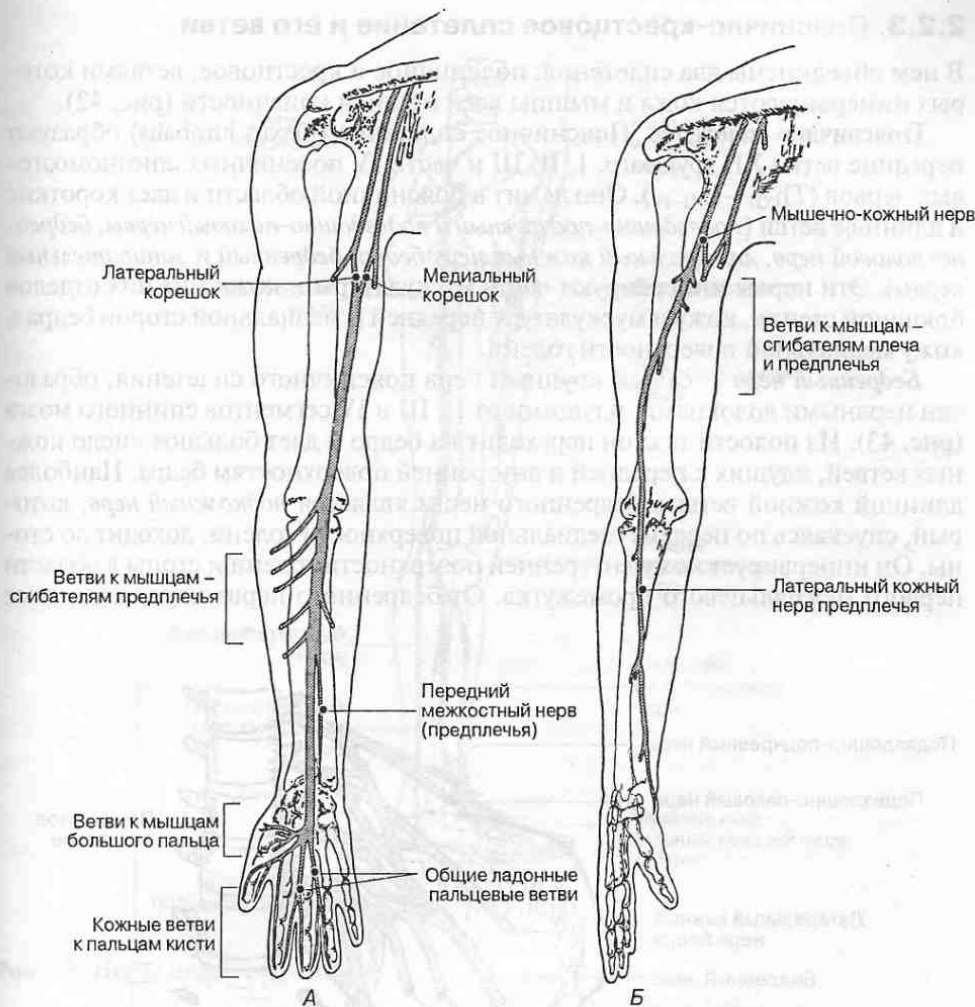


Рис. 41. Нервы верхней конечности: срединный (А) и мышечно-кожный (Б).

щатели внутрь) предплечья, а также большую часть мышц-сгибателей кисти и пальцев (рис. 41, А).

Мышечно-кожный нерв на плече расположен ближе к латеральному краю; он иннервирует мышцы-сгибатели плеча и предплечья (двуглавую мышцу плеча, клювовидно-плечевую и плечевую мышцы), а также локтевой сустав (рис. 41, Б). На предплечье он спускается в виде кожного нерва, который иннервирует кожу передне-латеральной поверхности предплечья.

Помимо смешанных нервов из плечевого сплетения формируются два чувствительных нерва: *медиальный кожный нерв плеча*, который иннервирует кожу передне-медиальной поверхности плеча, и *медиальный кожный нерв предплечья*, иннервирующий кожу внутренней поверхности предплечья.

2.2.3. Пояснично-крестцовое сплетение и его ветви

В нем объединены два сплетения: поясничное и крестцовое, ветвями которых иннервируются кожа и мышцы всей нижней конечности (рис. 42).

Поясничное сплетение. Поясничное сплетение (plexus lumbalis) образуют передние ветви XII грудного, I, II, III и части IV поясничных спинномозговых нервов (T_{12} — L_{3-4}). Оно лежит в поясничной области и дает короткие и длинные ветви (*подвздошно-подчревный и подвздошно-паховый нервы, бедренно-половой нерв, латеральный кожный нерв бедра, бедренный и запирающий нервы*). Эти нервы иннервируют часть мускулатуры и кожи нижних отделов брюшной стенки, кожу и мускулатуру передней и медиальной сторон бедра и кожу медиальной поверхности голени.

Бедренный нерв — самый крупный нерв поясничного сплетения, образован нервными волокнами, идущими от II, III и IV сегментов спинного мозга (рис. 43). Из полости таза он переходит на бедро и дает большое число кожных ветвей, идущих к передней и внутренней поверхностям бедра. Наиболее длинной кожной ветвью бедренного нерва является *подкожный нерв*, который, спускаясь по передне-медиальной поверхности голени, доходит до стопы. Он иннервирует кожу внутренней поверхности голени и стопы в области первого межпальцевого промежутка. От бедренного нерва идут мышечные

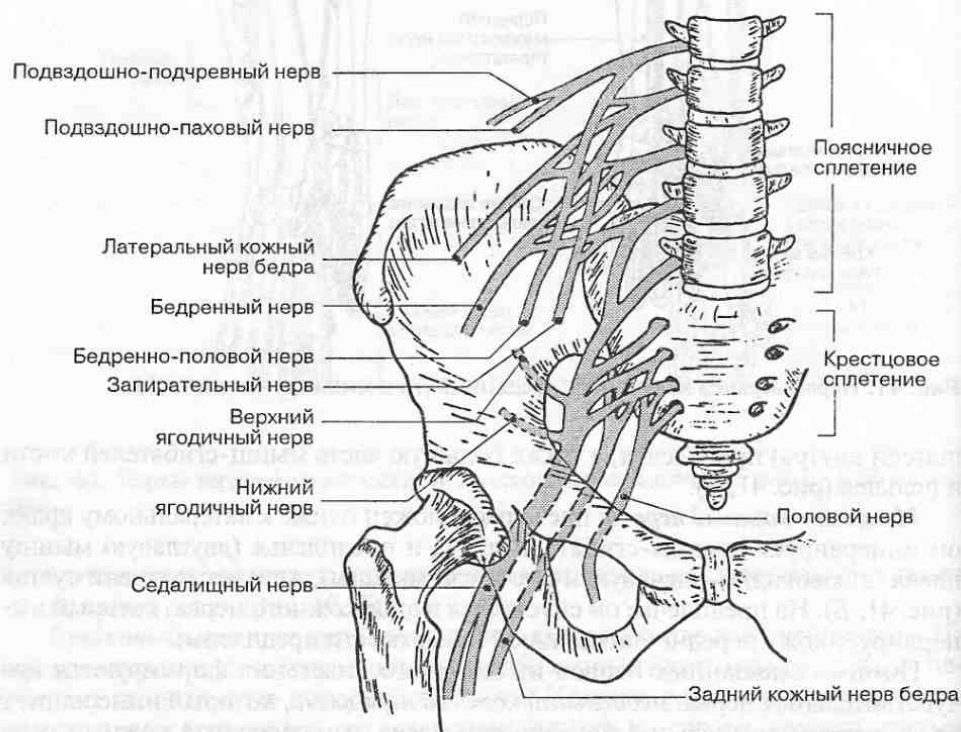


Рис. 42. Формирование пояснично-крестцового сплетения.

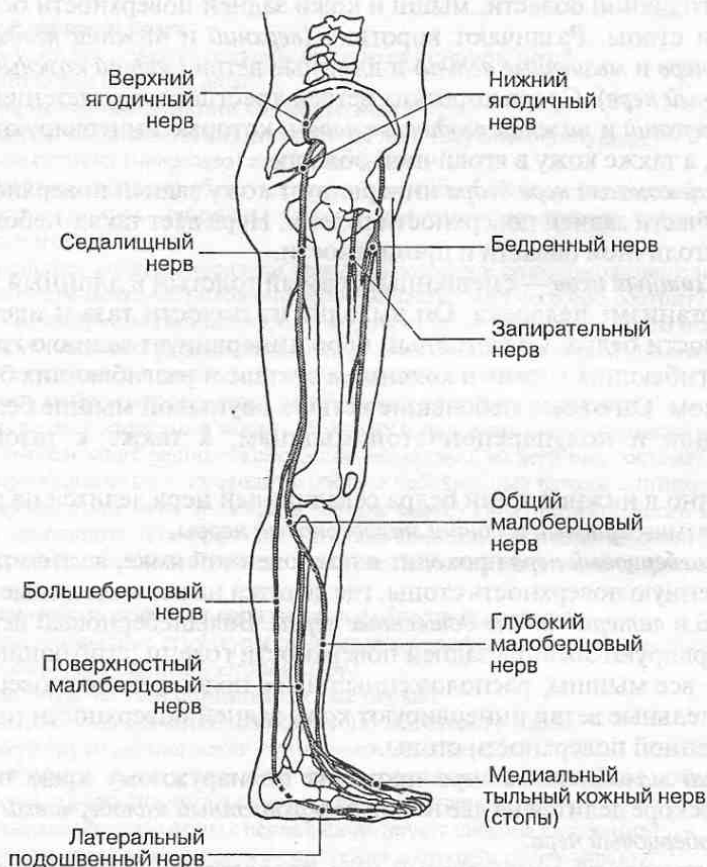


Рис. 43. Нервы нижней конечности.

ветви, которые иннервируют переднюю группу мышц бедра, обеспечивающих разгибание и сгибание голени в коленном суставе, а также сгибание бедра в тазобедренном суставе.

Запирательный нерв начинается от тех же сегментов спинного мозга, что и бедренный нерв. После выхода запирательного нерва из полости таза от него отделяется кожная ветвь, иннервирующая кожу медиальной поверхности бедра. Задняя ветвь запирательного нерва иннервирует медиальную группу мышц бедра, приводящих бедро в тазобедренном суставе.

Латеральный кожный нерв бедра также образуется из поясничного сплетения и иннервирует кожу латеральной поверхности бедра и латеральной части ягодичной области.

Крестцовое сплетение. Крестцовое сплетение (plexus sacralis) образовано передними ветвями четвертого и пятого поясничных, ветвями всех крестцовых и копчикового нервов. Оно расположено в малом тазу, на тазовой повер-

хности крестца. Из крестцового сплетения осуществляется иннервация мышц ягодичной области, мышц и кожи задней поверхности бедра, а также голени и стопы. Различают короткие (*верхний и нижний ягодичные нервы, половой нерв и мышечные ветви*) и длинные ветви (*задний кожный нерв бедра, седалищный нерв*). Среди коротких ветвей крестцового сплетения следует отметить *верхний и нижний ягодичные нервы*, которые иннервируют ягодичные мышцы, а также кожу в ягодичной области.

Задний кожный нерв бедра иннервирует кожу задней поверхности бедра и верхней части задней поверхности голени. Нерв дает также небольшие ветви к коже ягодичной области и промежности.

Седалищный нерв — смешанный, самый толстый и длинный из всех нервов в организме человека. Он выходит из полости таза и идет по задней поверхности бедра. Седалищный нерв иннервирует заднюю группу мышц бедра, сгибающих голень в коленном суставе и разгибающих бедро в тазобедренном. Он отдает небольшие ветви к двуглавой мышце бедра, полусухожильной и полуперепончатой мышцам, а также к тазобедренному суставу.

Обычно в нижней трети бедра седалищный нерв делится на две крупные ветви: *большеберцовый и общий малоберцовый нервы*.

Большеберцовый нерв проходит в подколенной ямке, а затем переходит на подошвенную поверхность стопы, где делится на свои конечные ветви — *медиальный и латеральный подошвенные нервы*. Большеберцовый нерв и его ветви иннервируют мышцы задней поверхности голени, сгибающие стопу, а на стопе — все мышцы, расположенные на ее подошвенной поверхности. Его чувствительные ветви иннервируют кожу задней поверхности голени и кожу подошвенной поверхности стопы.

Общий малоберцовый нерв проходит по наружному краю подколенной ямки и вскоре делится на две ветви: *поверхностный малоберцовый нерв и глубокий малоберцовый нерв*.

Поверхностный малоберцовый нерв проходит по наружной поверхности голени, иннервируя малоберцовые мышцы, сгибающие, пронирующие и отводящие стопу. Далее он спускается на стопу, где иннервирует кожу большей части ее тыльной поверхности.

Глубокий малоберцовый нерв идет в толще мышц на передней поверхности голени. Он иннервирует мышцы-разгибатели стопы и пальцев; перейдя на стопу, он иннервирует мышцы, расположенные на ее тыльной поверхности, а также голеностопный сустав. От слияния небольших ветвей большеберцового и общего малоберцового нервов на задней поверхности голени образуется *кожный нерв икры*, который иннервирует кожу задней поверхности голени.

Таким образом, седалищный нерв своими ветвями иннервирует кожу задней и наружной поверхностей голени и кожу всей стопы, а также заднюю группу мышц бедра и все мышцы голени и стопы.

КОНТРОЛЬНЫЕ ВОПРОСЫ

2.1. Строение спинного мозга

1. К какому отделу нервной системы относится спинной мозг?
2. Где расположен спинной мозг?
3. Назовите основные функции спинного мозга.
4. Где находятся утолщения спинного мозга и почему они образуются?
5. Что такое сегмент (невромер) спинного мозга?
6. Какие нервные волокна образуют задний корешок спинномозгового нерва?
7. Где располагаются нейроны, аксоны которых формируют задний корешок спинномозгового нерва?
8. Какие нервные волокна образуют передний корешок спинномозгового нерва?
9. Где в спинном мозге расположено серое вещество и из чего оно состоит?
10. Тела каких нейронов расположены в задних столбах (рогах) спинного мозга?
11. Тела каких нейронов расположены в передних столбах (рогах) спинного мозга?
12. В каких сегментах спинного мозга располагаются боковые рога?
13. Тела каких нейронов расположены в боковых рогах спинного мозга?
14. Какие ядра расположены в задних, боковых и передних рогах спинного мозга?
15. Где в спинном мозге расположено белое вещество и из чего оно состоит?
16. Какие проводящие пути проходят в составе собственных пучков спинного мозга?
17. Какие проводящие пути проходят в составе задних канатиков спинного мозга?
18. Какие проводящие пути проходят в составе боковых канатиков спинного мозга?
19. Какие проводящие пути проходят в составе передних канатиков спинного мозга?

2.2. Спинномозговые нервы, их производные и области иннервации

1. Какие анатомические структуры относятся к периферической нервной системе?
2. Как формируется спинномозговой нерв?
3. На какие ветви делятся спинномозговые нервы?
4. Определите состав нервных волокон спинномозгового нерва.
5. Что иннервируют задние ветви спинномозговых нервов?
6. Какое строение имеют передние ветви спинномозговых нервов, отходящие от грудных сегментов спинного мозга и что они иннервируют?
7. Ветви каких спинномозговых нервов формируют шейное сплетение?
8. Какие нервы отходят от шейного сплетения и что они иннервируют?
9. Ветви каких спинномозговых нервов формируют плечевое сплетение?
10. Какие нервы отходят от надключичной части плечевого сплетения? Что они иннервируют?
11. Какие нервы отходят от подключичной части плечевого сплетения? Что они иннервируют?
12. Ветви каких спинномозговых нервов формируют поясничное сплетение?
13. Какие нервы отходят от поясничного сплетения и что они иннервируют?
14. Ветви каких спинномозговых нервов формируют крестцовое сплетение?
15. Какие нервы отходят от крестцового сплетения и что они иннервируют?
16. Какие нервы участвуют в иннервации кожи спины? Кожи передней и боковой стенки груди, живота? Кожи верхней конечности? Кожи нижней конечности?
17. Какие нервы участвуют в иннервации мышц спины, мышц груди и живота?
18. Какие нервы участвуют в иннервации мышц верхней конечности?
19. Какие нервы участвуют в иннервации мышц нижней конечности?

АВТОНОМНАЯ (ВЕГЕТАТИВНАЯ) НЕРВНАЯ СИСТЕМА

Автономная нервная система (*systema nervosum autonomicum*) составляет ту часть нервной системы, которая регулирует висцеральные функции организма. К ним относятся кровообращение, дыхание, пищеварение, обмен веществ, выделение, деятельность эндокринных желез, т. е. обеспечение трофических функций организма и поддержание состава внутренней среды (гомеостаз).

Поскольку функции внутренних органов не связаны непосредственно с передвижением в пространстве, ранее их условно рассматривали как проявления «растительной жизни». По этой причине автономную нервную систему называют еще *вегетативной* (*vegetativus* — растительный) *нервной системой* в отличие от *соматической* (анимальной, животной) *нервной системы*, которая контролирует работу опорно-двигательного аппарата и устанавливает связь с окружающей средой через общий покров тела и органы чувств.

Для обозначения автономной (вегетативной) нервной системы используется аббревиатура АНС.

Особенности развития АНС в эмбриогенезе. Закладка периферических вегетативных нейронов происходит на третьей неделе внутриутробного развития из клеток *ганглионарной пластинки* (нервного гребня). По мере формирования нервной системы, часть клеток ганглионарной пластинки отделяется от зачатков будущих спинномозговых узлов и мигрирует в вентро-латеральном направлении, давая начало узлам автономной нервной системы (рис. 44). Важно подчеркнуть, что в эмбриогенезе образование периферических вегетативных нейронов происходит обособленно от нервной трубки. Вследствие особенностей эмбриональной закладки и последующего развития периферические вегетативные нейроны оказываются диффузно расселенными по всему телу, концентрируясь в вегетативных узлах и нервных сплетениях.

Вегетативные ядра в спинном и головном мозгу также начинают формироваться на третьей неделе внутриутробного развития; они образуются из клеток *межуточной зоны*, расположенной между крыльевой и базальной пластинками нервной трубки (см. рис. 16). На последующих этапах эмбриогенеза по мере развития иннервации внутренних органов связь вегетативных узлов со спинным мозгом устанавливается вторичным путем.

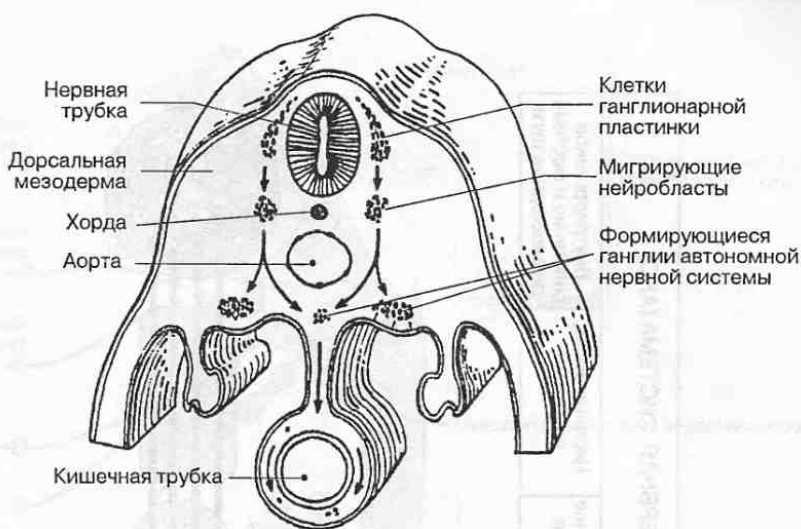


Рис. 44. Образование ганглиев автономной нервной системы посредством миграции клеток из ганглионарной пластинки.

Общий план строения автономной нервной системы. В АНС различают *центральный* и *периферический отделы*. К центральному отделу относятся *вегетативные ядра*, расположенные в головном и спинном мозге, к периферическому — *вегетативные узлы (ганглии)*, *вегетативные нервы*, *висцеральные сплетения* и *внутриорганные сплетения* (рис. 45).

Автономная нервная система характеризуется рядом отличительных особенностей, которые перечислены ниже.

- Расселенность вегетативных нейронов за пределами центральной нервной системы по всему телу.
- Скопление вегетативных нейронов в составе периферической нервной системы в виде многочисленных *ганглиев*, образующих периферические нервные центры, из которых непосредственно осуществляется эфферентная иннервация органов.
- Очаговость локализации вегетативных ядер в центральной нервной системе (рис. 46). Различают следующие очаги скопления вегетативных ядер в спинном и головном мозгу: *мезэнцефалический*, из которого нервные волокна выходят в составе глазодвигательного нерва (III пара); *бульбарный*, из которого вегетативные волокна выходят в составе лицевого, языкоглоточного и блуждающего нервов (соответственно VII, IX и X пары); *тораколумбальный*, объединяющий ядра боковых рогов спинного мозга (Th_{I-XII} , L_{I-II}), из которых вегетативные нервные волокна выходят в составе соответствующих спинномозговых нервов; *крестцовый*, из которого вегетативные нервные

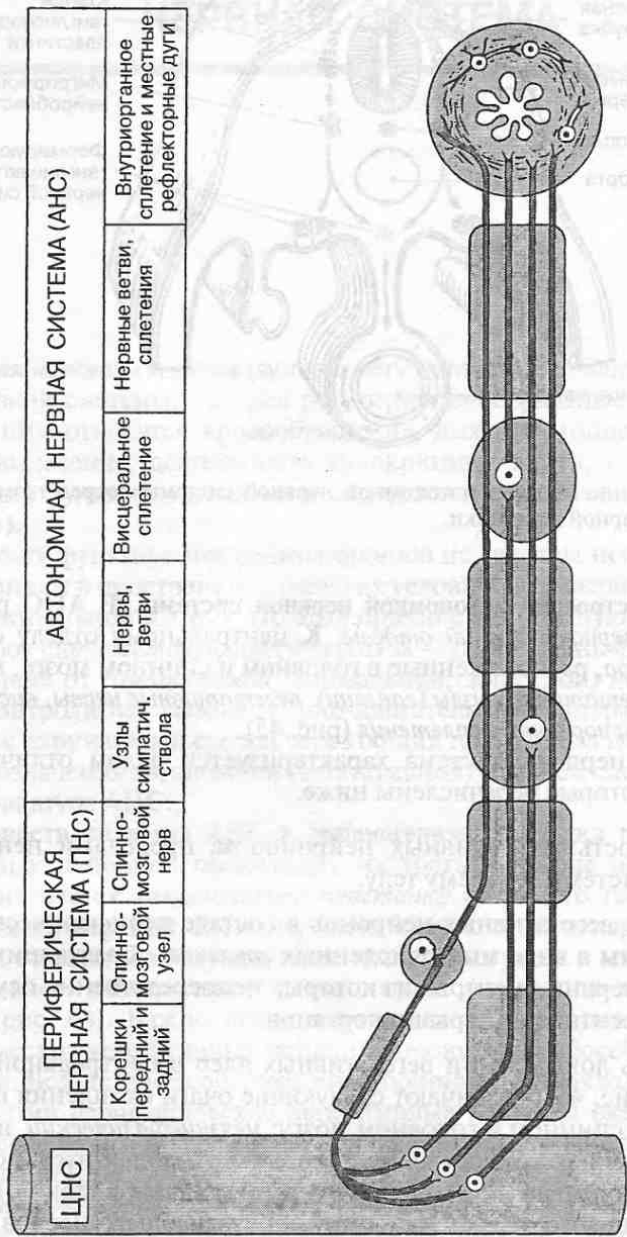


Рис. 45. Структурные элементы автономной нервной системы.

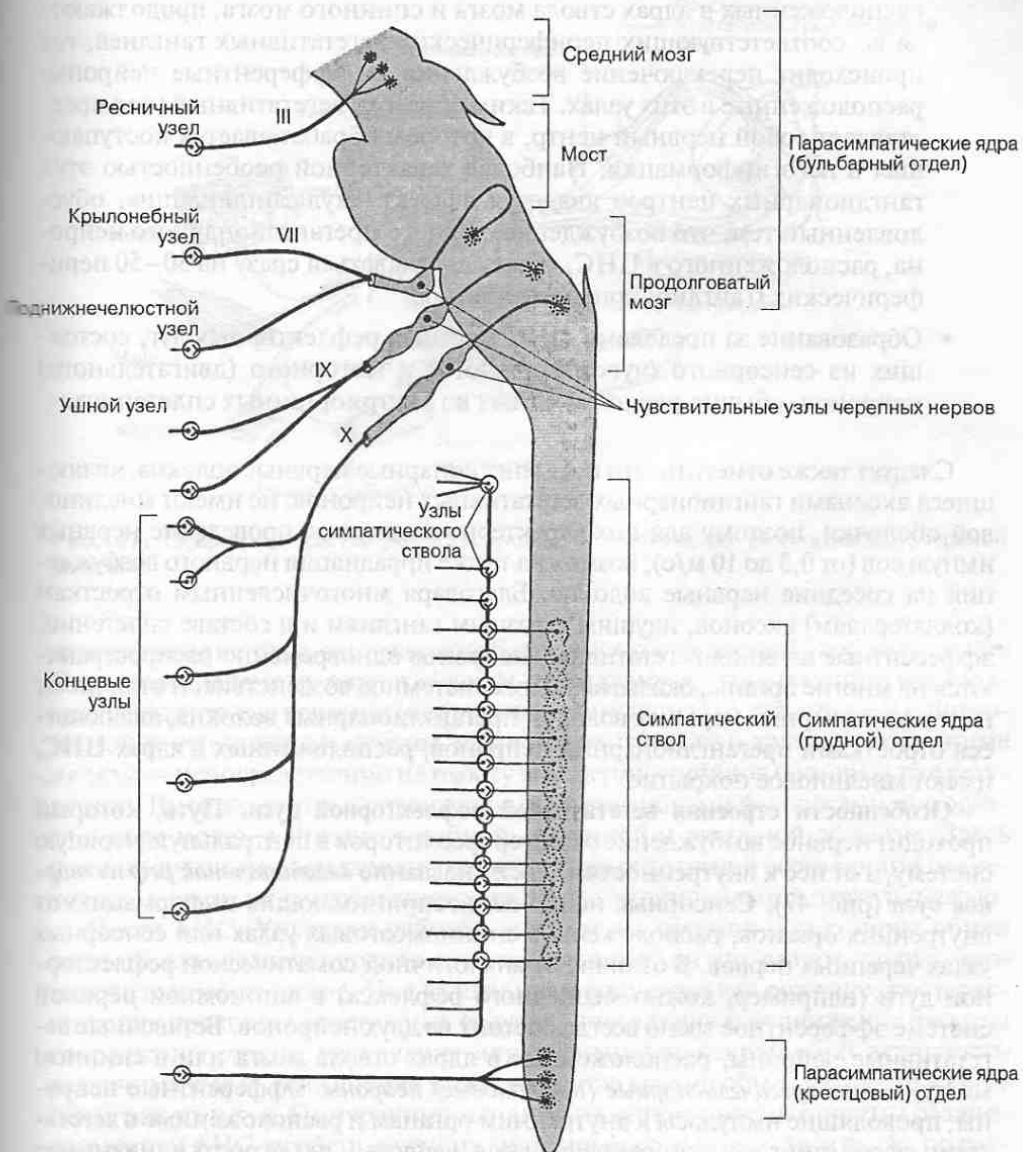


Рис. 46. Очаги локализации вегетативных ядер и мест выхода вегетативных нервов из центральной нервной системы (римскими цифрами обозначены пары черепных нервов).

волокна выходят в составе передних корешков крестцовых спинномозговых нервов (S_{II-IV}).

- Двухнейронность эфферентного нервного пути от вегетативных ядер в ЦНС к иннервируемому органу. Аксоны вегетативных нейронов,

расположенных в ядрах ствола мозга и спинного мозга, продолжают до соответствующих периферических вегетативных ганглиев, где происходит переключение возбуждения на эфферентные нейроны, расположенные в этих узлах. Таким образом, вегетативный узел представляет собой нервный центр, в котором обрабатывается поступающая в него информация. Наиболее характерной особенностью этих ганглионарных центров является эффект «мультипликации», обусловленный тем, что возбуждение с одного преганглионарного нейрона, расположенного в ЦНС, может передаваться сразу на 30–50 периферических (ганглионарных) нейронов.

- Образование за пределами ЦНС местных рефлекторных дуг, состоящих из сенсорного (чувствительного) и моторного (двигательного) нейронов, обычно расположенных во внутриорганных сплетениях.

Следует также отметить, что постганглионарные нервные волокна, являющиеся аксонами ганглионарных вегетативных нейронов, не имеют миелиновой оболочки, поэтому для них характерно медленное проведение нервных импульсов (от 0,3 до 10 м/с); возможна также иррадиация нервного возбуждения на соседние нервные волокна. Благодаря многочисленным отросткам (коллатералям) аксонов, идущим к разным ганглиям и в составе сплетений, эфферентные влияния вегетативных нейронов одновременно распространяются на многие органы, оказывая на них системное воздействие. В отличие от постганглионарных нервных волокон преганглионарные волокна, являющиеся отростками преганглионарных нейронов, расположенных в ядрах ЦНС, имеют миелиновое покрытие.

Особенности строения вегетативной рефлекторной дуги. Путь, который проходит нервное возбуждение от интерорецепторов в центральную нервную систему, а от нее к внутренностям, носит название *вегетативной рефлекторной дуги* (рис. 47). Сенсорные нейроны, воспринимающие информацию от внутренних органов, расположены в спинномозговых узлах или сенсорных узлах черепных нервов. В отличие от аналогичной соматической рефлекторной дуги (например, кожно-мышечного рефлекса) в автономной нервной системе эфферентное звено всегда состоит из двух нейронов. Вставочные вегетативные нейроны, расположенные в ядрах ствола мозга или в спинном мозгу, — это *преганглионарные (предузловые) нейроны*. Эфферентные нейроны, проводящие импульсы к внутренним органам и расположенные в вегетативных ганглиях — это *ганглионарные нейроны*; их отростки называют *постганглионарными нервными волокнами*.

Как уже отмечалось выше, в автономной нервной системе могут замыкаться местные рефлекторные дуги, образованные сенсорными нейронами во внутриорганных сплетениях (клетками Догеля II типа). Осуществление местных висцеральных рефлексов может протекать без непосредственного участия ЦНС, т. е. автономно. В этих случаях замыкание рефлекторных дуг происходит на уровне висцеральных сплетений или вегетативных ганглиев.

Наряду с вегетативными нейронами, расположенными в ядрах ствола мозга и спинного мозга, в головном мозге имеются еще и другие вегетатив-

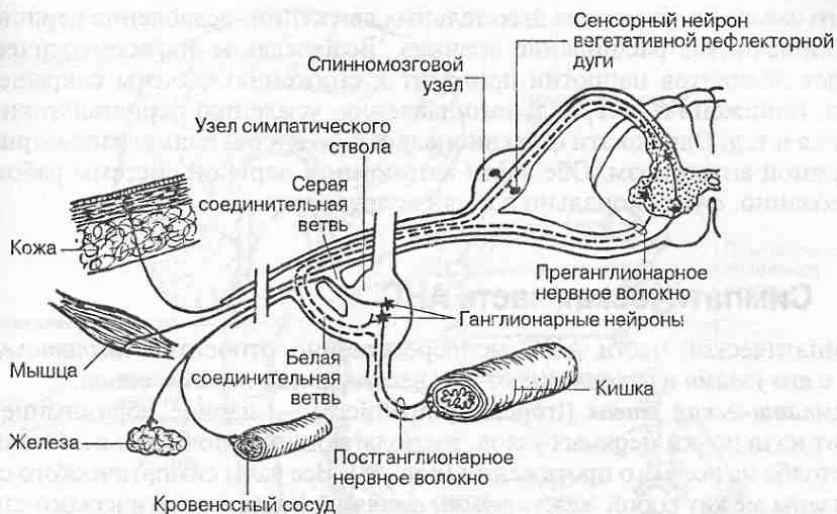


Рис. 47. Нейронный состав рефлекторной дуги автономной (вегетативной) нервной системы.

ные нервные центры, занимающие более высокое иерархическое положение. Это многочисленные ядра в области гипоталамуса, оказывающие нисходящие регуляторные влияния (нейрогенная регуляция) на стволовые и спинномозговые вегетативные центры, или — через гипофиз и другие эндокринные железы — непосредственно на работу внутренних органов (гуморальная регуляция). Высшие центры, управляющие вегетативными функциями, находятся в коре мозга, а именно в лобной, теменной и височной областях. Здесь происходит синтез вегетативных и анимальных функций всего организма человека, а также их согласование с его психо-эмоциональной деятельностью.

Части АНС. Управляя работой внутренних органов и регулируя обмен веществ, автономная нервная система оказывает на них разное, подчас противоположное действие. Под ее влиянием возможно как сужение, так и расширение просвета кровеносных сосудов, повышение или снижение частоты сокращений сердца, увеличение или уменьшение секреторной активности различных желез, повышение или понижение уровня обмена веществ в органах и тканях и т. д. По характеру влияния на иннервируемые органы различных частей АНС, особенностям их анатомического строения, а также по различной чувствительности нейронов вегетативных ганглиев к некоторым биологически активным веществам автономная нервная система подразделяется на *симпатическую* и *парасимпатическую* части.

Функциональные проявления жизнедеятельности внутренних органов под влиянием симпатической нервной системы характерны для состояний повышенной активности организма (физического и психического напряжения), а парасимпатической — для его относительного покоя. Так, например, раздражение симпатических нервных элементов вызывает повышение частоты сокращений сердца, сужение кровеносных сосудов и повышение артери-

ального давления, учащение дыхательных движений, ослабление перистальтики кишечника, расширение зрачков. Возбуждение парасимпатических нервных элементов напротив приводит к снижению частоты сокращений сердца, понижению артериального давления, усилению перистальтики кишечника и т. д. Однако эти функциональные различия нельзя рассматривать как прямой антагонизм. Обе части автономной нервной системы работают согласованно, функционально дополняя друг друга.

3.1. Симпатическая часть АНС

К симпатической части АНС непосредственно относится *симпатический ствол* с его *узлами* и отходящие от них вегетативные *нервы* и *ветви*.

Симпатический ствол (truncus sympathicus) — парное образование; он состоит из цепочки нервных узлов, располагающихся по бокам от позвоночного столба на всем его протяжении (рис. 48). Все узлы симпатического ствола связаны между собой *межузловыми ветвями*. Узлы симпатического ствола сохраняют некоторые признаки метамерии, однако полного соответствия между вегетативными узлами и сегментами тела не наблюдается. В симпатическом стволе выделяют: *шейный отдел*, представленный шейными узлами, *грудной, поясничный, крестцовый* и *копчиковый отделы*, также представленные соответствующими вегетативными узлами.

В симпатической части автономной нервной системы преганглионарные нейроны отходят от спинного мозга только в его грудном и частично поясничном отделах. Тела преганглионарных нейронов залегают в *промежуточнолатеральных ядрах* боковых рогов спинного мозга. Эти ядра прослеживаются на уровне всех грудных (Th_{I-XII}) и верхних двух поясничных (L_{I-II}) сегментов спинного мозга.

Преганглионарные симпатические волокна выходят из спинного мозга в составе передних корешков спинномозговых нервов. Их аксоны покрыты миелиновой оболочкой и в силу этого образуют *белые соединительные ветви*, отходящие от спинномозгового нерва. Каждая такая ветвь соединяет спинномозговую нерв с одним из узлов симпатического ствола своей стороны (см. рис. 47). Эти симпатические узлы называют также *околопозвоночными* или *паравертебральными ганглиями*.

Часть аксонов преганглионарных нейронов заканчивается синапсами на телах ганглионарных нейронов соответствующих симпатических узлов. Остальные следуют транзитно через узел и продолжают до других, более удаленных от позвоночника узлов, расположенных в *висцеральных сплетениях* (предпозвоночных, или превертебральных узлах), где происходит их переключение на эфферентные нейроны.

Нейроны, расположенные в узлах симпатического ствола, дают начало постганглионарным безмиелиновым нервным волокнам, которые в составе *серых соединительных ветвей* направляются к каждому спинномозговому нерву. Часть постганглионарных нервных волокон в виде самостоятельных нервов или ветвей идут либо к висцеральным сплетениям, либо непосредственно к органам. В составе спинномозговых нервов постганглионарные ве-

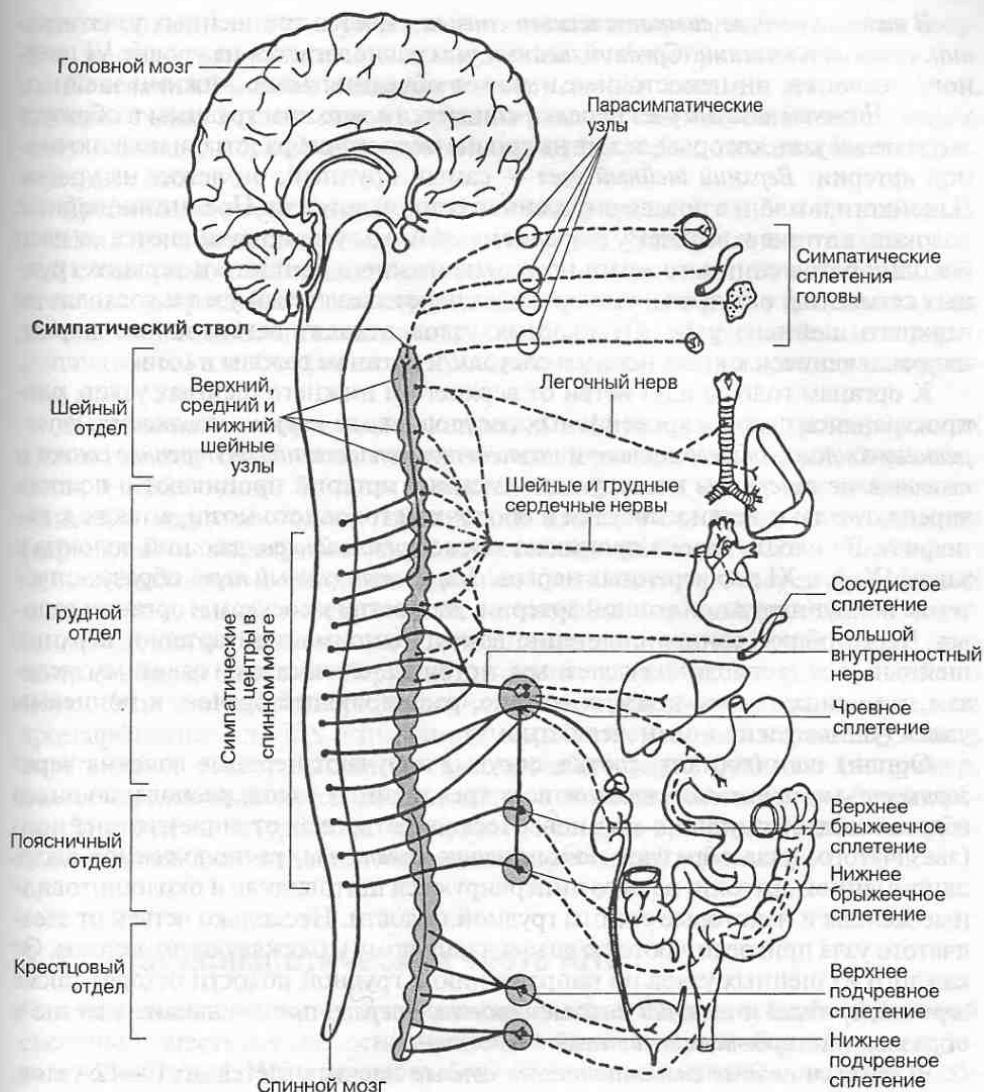


Рис. 48. Строение и области иннервации симпатической части вегетативной нервной системы.

гетативные волокна направляются к сосудам и железам кожи, к скелетной мускулатуре, а в составе вегетативных нервов — непосредственно к железам кожного покрова или кровеносным сосудам, заканчиваясь в основном на клетках их гладкой мускулатуры. Постганглионарные волокна идут к иннервируемым органам тремя путями: в составе спинномозговых нервов, в которые они попадают по серым соединительным ветвям, по ходу кровеносных сосудов или же в виде обособленных нервов, отходящих от симпатического ствола.

В шейном отделе симпатического ствола имеется три шейных узла: *верхний, средний и нижний*. *Средний шейный узел* располагается на уровне VI шейного позвонка; он непостоянен и может объединяться с нижним шейным узлом. *Нижний шейный узел* нередко сливается с верхним грудным и образует *звездчатый узел*, который лежит на уровне первого ребра позади подключичной артерии. *Верхний шейный узел* — самый крупный; он лежит на уровне II шейного позвонка позади внутренней сонной артерии. Преганглионарные волокна, идущие к верхнему и среднему шейным узлам, начинаются от ядер боковых рогов спинного мозга на уровне нижнего шейного и верхних грудных сегментов; они транзитно проходят через звездчатый узел и восходят до верхнего шейного узла. От шейных узлов отходят вегетативные нервы, направляющиеся к кровеносным сосудам и органам головы и шеи.

К органам головы идут ветви от верхнего и нижнего шейных узлов, распространяясь по ходу кровеносных сосудов в виде *наружного сонного, внутреннего сонного, общего сонного и позвоночного сплетений*. *Внутреннее сонное и позвоночное сплетения* по ходу одноименных артерий проникают в полость черепа, где дают ветви к сосудам и оболочкам головного мозга, а также к гипофизу. В полость черепа проникает также *яремный нерв*, дающий волокна к узлам IX, X и XI пар черепных нервов. *Наружный сонный нерв*, образуя сплетение вокруг наружной сонной артерии, дает ветви к сосудам и органам головы. Через общее сонное сплетение вокруг одноименной артерии верхний шейный узел дает волокна к слезным, потовым, слизистым и слюнным железам, к мышцам волос кожи, к мышце, расширяющей зрачок, к концевым узлам (ушному и поднижнечелюстному).

Органы шеи (гортань, глотка, сосуды) получают нервные волокна через *гортанно-глоточное сплетение* от всех трех шейных узлов, располагающихся вблизи соответствующих органов. Несколько ветвей от нижнего шейного (звездчатого) узла образуют *подключичное сплетение*, расположенное вдоль одноименной артерии; из него иннервируются щитовидная и околотитовидные железы и некоторые органы грудной полости. Несколько ветвей от звездчатого узла присоединяются к диафрагмальному и блуждающему нервам. От каждого из шейных узлов по направлению к грудной полости отходят также *верхний, средний и нижний шейные сердечные нервы*, принимающие участие в образовании *сердечных сплетений*.

В грудном отделе симпатического ствола насчитывается до 10—12 узлов. От второго до пятого включительно грудных узлов отходят *грудные сердечные ветви*, участвующие вместе с шейными сердечными нервами в формировании сердечного сплетения. От грудных узлов также отходят тонкие симпатические нервы к пищеводу, легким, грудной части аорты, образуя *пищеводное, легочное и грудное аортальное сплетения*.

От пятого по девятый включительно грудных узлов отходит *большой внутренностный нерв*, а от десятого и одиннадцатого — *малый внутренностный нерв*. В составе внутренностных нервов содержатся в основном преганглионарные волокна, которые транзитно проходят через узлы симпатического ствола. Из грудной полости эти нервы проходят между мышечными пучками поясничной части диафрагмы, проникают в брюшную полость и заканчиваются синапсами на телах нейронов, лежащих в *чревном сплетении*. От этого

сплетения постганглионарные симпатические волокна направляются к сосудам, желудку, кишечнику, почкам и другим органам брюшной полости.

Поясничный отдел симпатического ствола состоит из 3–4 узлов. От них отходят ветви к самому крупному висцеральному сплетению — *чревному* — а также к *брюшному аортальному*, которые расположены около одноименных сосудов.

Крестцовый отдел симпатического ствола представлен 3–4 крестцовыми узлами симпатического ствола. Правые и левые узлы соединяются между собой с помощью тонких нервных стволиков-анастомозов. Эти стволики, постепенно укорачиваются, в результате чего левые и правые узлы сближаются до полного соединения симпатических стволов с образованием непарного копчикового узла. От крестцовых узлов отходят симпатические нервы к органам малого таза.

Параганглии — это мелкие скопления в форме узелков хромаффинных клеток по ходу кровеносных сосудов и висцеральных сплетений. Они относятся к добавочным органам симпатической части АНС; как и мозговое вещество надпочечников, параганглии выделяют в кровь катехоламины (адреналин и норадреналин). Катехоламины являются также основными нейромедиаторами, обеспечивающими симпатическую передачу нервных импульсов в симпатической части автономной нервной системы. К параганглиям, как и к мозговому веществу надпочечников, подходят только преганглионарные волокна, берущие начало от ядер боковых рогов спинного мозга. Эти преганглионарные волокна непосредственно оканчиваются на хромаффинных клетках, стимулируя выработку ими катехоламинов. Часть параганглиев может выполнять и хеморецепторную функцию (например, *глобус каротидного синуса*, расположенный в месте разветвления общей сонной артерии на внутреннюю и наружную сонные артерии). Наиболее крупным параганглием является *поясничный аортальный параганглий*.

3.2. Парасимпатическая часть АНС

Как уже отмечалось выше, в парасимпатической части автономной нервной системы существуют два основных очага выхода парасимпатических нервных волокон из ЦНС: *краниальный* (в области ствола мозга) и *тазовый* (в области крестцового отдела спинного мозга). Краниальная часть включает парасимпатические ядра, расположенные в среднем мозге (мезэнцефалическая часть), а также в области моста и продолговатого мозга (бульбарная часть). Парасимпатические ганглии в отличие от симпатических, располагаются в непосредственной близости от иннервируемых органов или в самих этих органах; поэтому их называют *концевыми* или *терминальными узлами*.

В краниальной части парасимпатической нервной системы различают: *ресничный, крылонебный, поднижнечелюстной, подъязычный и ушной узлы* (рис. 49).

Ресничный узел (ganglion ciliare) расположен в глазнице и связан соединительными ветвями с глазным нервом (I ветвь тройничного нерва). Преганглионарные волокна идут к нему из *добавочного ядра* (ядро Якубовича) глазо-

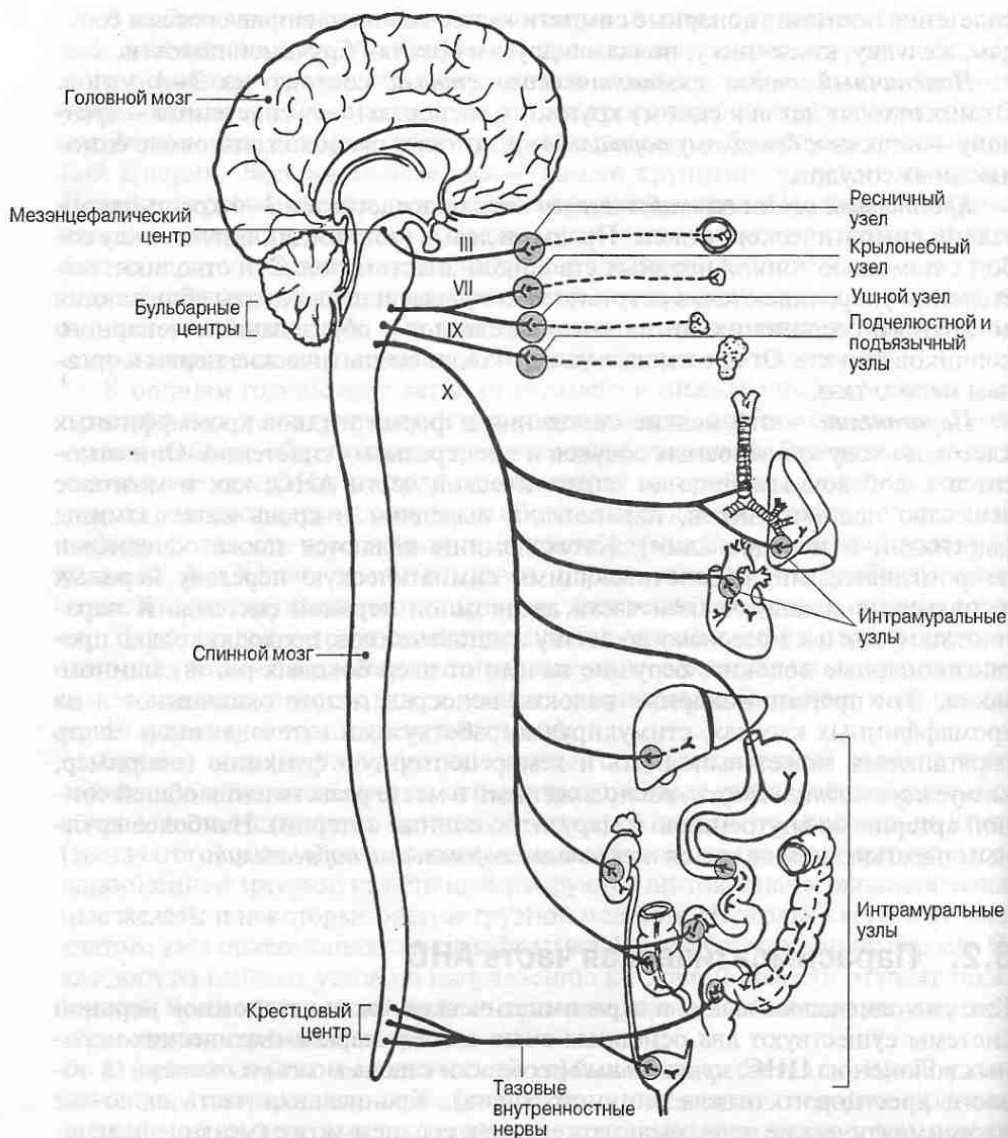


Рис. 49. Строение и области иннервации парасимпатической части вегетативной нервной системы. Римскими цифрами обозначены черепные нервы.

двигательного нерва (III пара). В составе глазодвигательного нерва парасимпатические преганглионарные волокна достигают ресничного узла, где они переключаются на эфферентные нейроны. Постганглионарные волокна этих нейронов в составе ресничных нервов идут к мышце, суживающей зрачок, и к ресничной мышце, осуществляющей настраивание глаза на рассматривание близко расположенных или удаленных предметов.

Крылонебный узел (ganglion pterygopalatinum) расположен в одноименной ямке и тесно связан соединительными ветвями с верхнечелюстным нервом (II ветвь тройничного нерва). Однако преганглионарные волокна к нему направляются в составе лицевого нерва (VII пара); они берут начало от нейронов *верхнего слюноотделительного ядра*, расположенного в крыше моста. Отделившись от лицевого нерва в виде *большого каменистого нерва*, часть преганглионарных парасимпатических волокон продолжается до крылонебного узла, где образуются синаптические контакты с его нейронами. Постганглионарные парасимпатические волокна выходят из крылонебного узла, присоединяются к верхнечелюстному нерву и направляются для иннервации желез слизистой оболочки носовой полости, нёба и глотки.

Другая часть преганглионарных парасимпатических волокон отделяется от лицевого нерва в составе ветви, называемой *барабанной струной*, которая присоединяется к одной из ветвей тройничного нерва (*язычному нерву*), продолжаясь до *поднижнечелюстного* и *подъязычного узлов*. В этих узлах, расположенных около одноименных желез, находятся ганглионарные нейроны, волокна которых в составе железистых ветвей идут к подчелюстной и подъязычной слюнным железам.

Ушной узел (ganglion oticum) расположен в области наружного основания черепа около овального отверстия. Преганглионарные волокна поступают в него из нижнего слюноотделительного ядра в составе языкоглоточного нерва (IX пара). Преганглионарные парасимпатические волокна отделяются от языкоглоточного нерва в виде *барабанного нерва*, проникающего в барабанную полость среднего уха, где они образуют сплетение. Далее волокна сплетения в виде *малого каменистого нерва* достигают ушного узла и заканчиваются на его нейронах. Постганглионарные волокна от ушного узла направляются к околоушной слюнной железе в составе *ушновисочного нерва* (III ветвь тройничного нерва).

Блуждающий нерв (nervus vagus) является основным коллектором парасимпатических нервных путей. Идущие в его составе парасимпатические волокна начинаются от *дорсального ядра блуждающего нерва*, расположенного в продолговатом мозге. Отличительной особенностью этого нерва является наличие внутри его ствола почти на всем протяжении скоплений нервных клеток. Эти нервные клетки служат местом переключения преганглионарных волокон на постганглионарные. Часть преганглионарных нервных волокон в составе ветвей нерва достигает многочисленных концевых узлов, располагающихся в области околоорганных или внутриорганных (интрамуральных) висцеральных сплетений органов грудной и брюшной полостей тела. Постганглионарные волокна нейронов парасимпатических узлов, в которых переключаются волокна блуждающего нерва, иннервируют щитовидную железу, сердце, легкие, пищевод, органы желудочно-кишечного тракта до левого изгиба толстой кишки, печень, поджелудочную железу, селезенку, почки. Ко всем этим органам отходят специальные небольшие ветви.

Тазовую часть парасимпатической нервной системы составляют *тазовые узлы*, разбросанные по висцеральным сплетениям тазовой области. Преганглионарные волокна берут начало от *крестцовых парасимпатических ядер*, расположенных на уровне II–IV крестцовых сегментов спинного мозга, выходят

из них в составе передних корешков крестцовых спинномозговых нервов, затем ответвляются от них в виде *тазовых внутренностных нервов*. Эти нервы образуют *половое сплетение* и сплетения тазовых органов. Преганглионарные парасимпатические волокна переключаются в парасимпатических ганглиях этих сплетений, после чего уже постганглионарные парасимпатические волокна иннервируют внутренние половые органы, мочевой пузырь, мочеиспускательный канал, а также мускулатуру и железы конечной части толстой кишки после ее левого изгиба, включая прямую кишку.

3.3. Висцеральные сплетения и висцеральные узлы

Висцеральные сплетения (plexus viscerales) и *висцеральные узлы* (ganglia visceralia) относятся к терминальной части автономной нервной системы и локализуются вдоль крупных кровеносных сосудов и около органов грудной и брюшно-тазовой полостей. Эти сплетения и ганглии образованы преимущественно нервными клетками и нервными волокнами симпатической нервной системы, однако в них присутствуют и парасимпатические нервные волокна, а также чувствительные нервные волокна из спинномозговых нервов, несущие интероцептивную сенсорную информацию от внутренних органов. В составе сплетений вегетативные нервные проводники непосредственно достигают иннервируемых органов. Различают висцеральные сплетения *черепно-шейного, грудного, брюшного и тазового отделов*.

В *черепно-шейном отделе* выделяют сплетение вокруг общей сонной артерии, которое подразделяется на *внутреннее сонное* и *наружное сонное сплетения*. Эти сплетения распространяются по ветвям сонных артерий. Вокруг подключичной артерии образуется *подключичное сплетение*, переходящее без резкой границы в *плечевое автономное сплетение*, дающее вегетативную иннервацию верхней конечности.

В *грудном отделе* выделяют *сплетение грудной аорты, сердечное сплетение, легочное сплетение и пищеводное сплетение*.

Сердечное сплетение устроено наиболее сложно. В иннервации сердца принимают участие *симпатические волокна*, отходящие от симпатического ствола в составе *верхнего, среднего и нижнего шейных сердечных нервов*, а также *грудных сердечных ветвей*. *Парасимпатические волокна* поступают в составе *верхней и нижней шейных сердечных ветвей блуждающего нерва*, а также *грудных сердечных ветвей*, отходящих от возвратного гортанного нерва — ветви блуждающего нерва (рис. 50). *Чувствительные волокна*, идущие от сердца, направляются через сердечное сплетение по многочисленным ветвям спинномозговых нервов к спинномозговым узлам и ядрам спинного мозга на уровне C_{II-III} и Th_{I-V} , а также в составе блуждающего нерва. В самом сердечном сплетении выделяют внеоргannую часть — *поверхностное и глубокое сплетения*, расположенные возле дуги аорты и легочного ствола, и *внутриоргannую часть*, которая находится в стенке самого сердца между его слоями: *эпикардом, миокардом и эндокардом*.

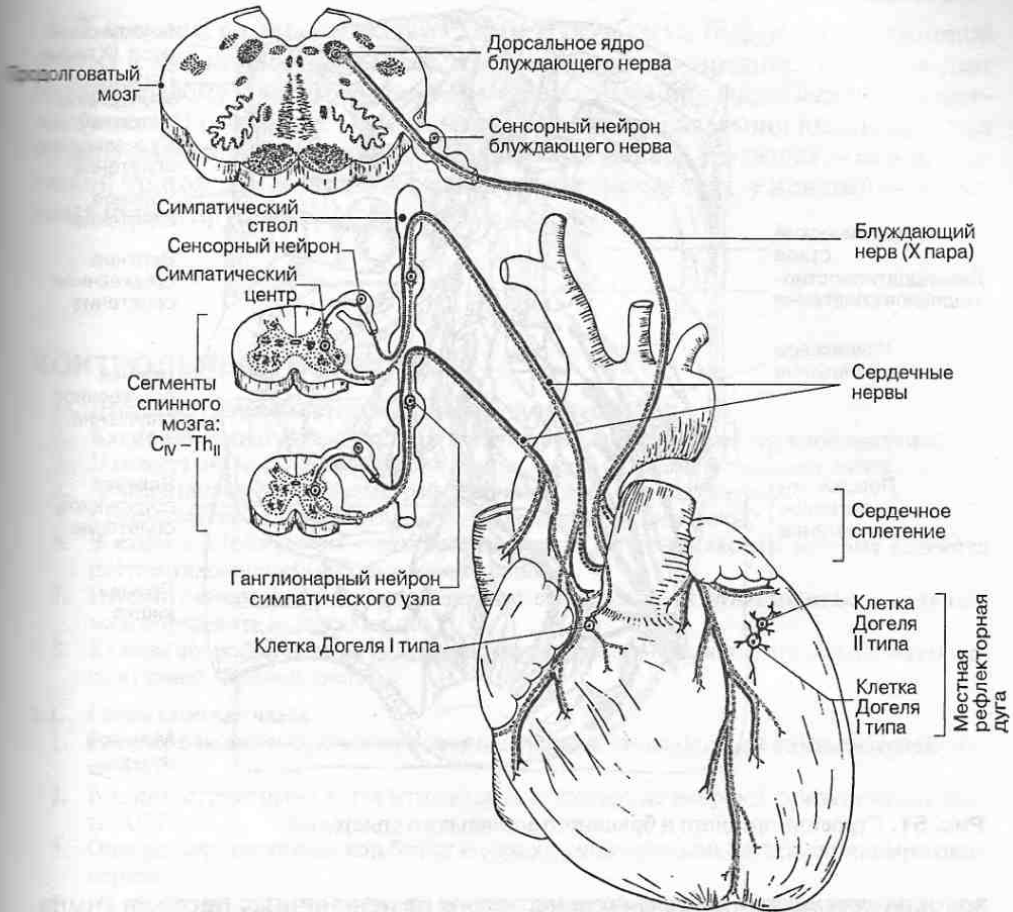


Рис. 50. Иннервация сердца.

В *брюшном отделе* выделяют: сплетение брюшной аорты, чревное сплетение, верхнее брыжеечное сплетение, нижнее брыжеечное сплетение, почечное сплетение, кишечное сплетение, яичниковое или яичковое сплетения, подвздошное сплетение. Все эти сплетения располагаются по ходу одноименных артерий.

Наиболее крупное из них *чревное*, или *солнечное, сплетение* (рис. 51); оно является главным источником иннервации органов брюшной полости. Чревное сплетение располагается на передней стенке брюшной аорты в месте отхождения от нее чревного ствола и позади поджелудочной железы; оно включает *чревный* (парный), *аортпочечный* (парный) и *верхний брыжеечный* (непарный) узлы (так называемые превертебральные ганглии). В этих узлах происходит переключение большей части преганглионарных симпатических волокон на постганглионарные. К чревному сплетению подходят *большой* и *малый внутренностные нервы*, идущие от грудных симпатических узлов, и

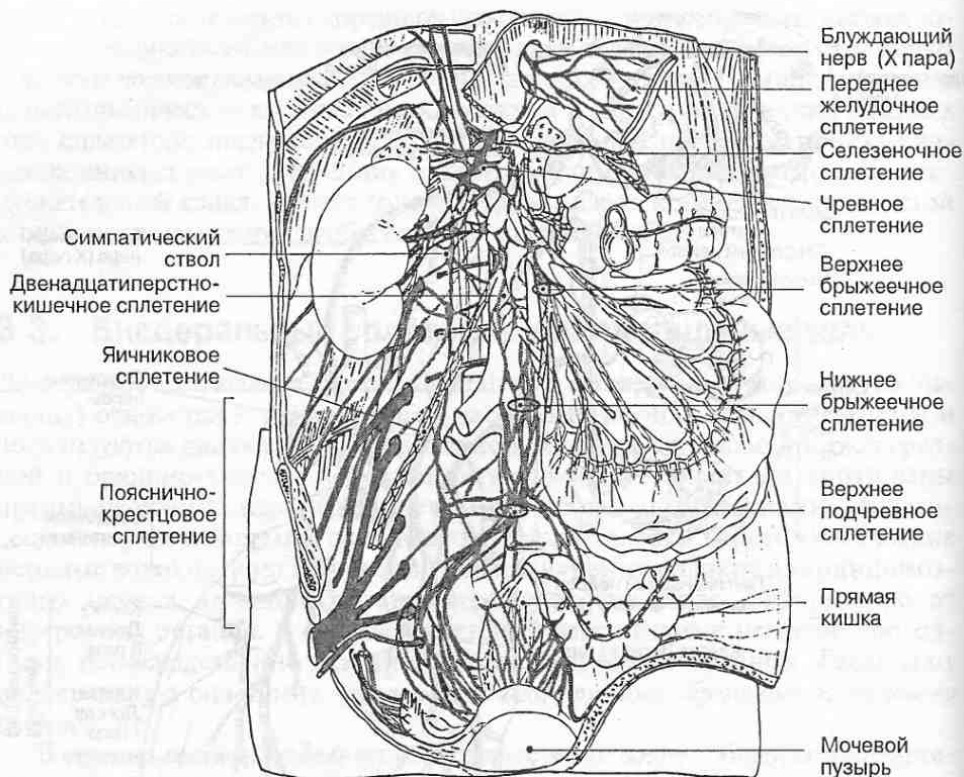


Рис. 51. Строение чревного и брюшного аортального сплетений.

волокна *поясничных внутренностных нервов* от поясничных ганглиев симпатического ствола. Постганглионарные волокна от чревного сплетения образуют симпатические сплетения вокруг артерий, вместе с которыми они направляются ко всем органам брюшной полости.

Еще одним источником иннервации органов брюшной полости является *брюшное аортальное сплетение* и *нижнее брыжеечное сплетение*. Из этого сплетения симпатические нервы идут к нисходящей части толстой кишки. Брюшное аортальное сплетение без резкой границы переходит в сплетения вокруг правой и левой подвздошных артерий и далее вокруг бедренных артерий.

В стенке тонкой и толстой кишок сравнительно хорошо развито внутриорганный *кишечное сплетение*. В нем выделяют *подсерозное, межмышечное и подслизистое сплетения*, расположенные между соответствующими слоями стенки пищеварительного канала. В составе этих сплетений имеется множество вегетативных микроганглиев. В них также происходит переключение преганглионарных волокон. Поскольку в микроганглиях кишечного сплетения находятся и сенсорные нейроны (клетки Догеля II типа), в них происходит замыкание местных рефлекторных дуг.

В *тазовом отделе* выделяют: *верхнее* (в области бифуркации брюшной аорты) и *нижнее подчревные сплетения*. Верхнее подчревное сплетение дает начало правому и левому *подчревным нервам*, формирующим *нижнее подчревное (тазовое) сплетение*. От нижнего подчревного сплетения иннервируются органы малого таза: мочевого пузыря, прямая кишка, у мужчин — семявыносящий проток, предстательная железа, пещеристые тела, у женщин — матка, влагалище и другие женские половые органы.

КОНТРОЛЬНЫЕ ВОПРОСЫ

1. Дайте определение автономной нервной системы.
 2. Какие анатомические структуры входят в состав автономной нервной системы?
 3. Назовите очаги скопления вегетативных ядер в спинном и головном мозге.
 4. В чем отличие вегетативной рефлекторной дуги от соматической?
 5. Где располагаются преганглионарные вегетативные нейроны?
 6. В каких анатомических структурах находятся нейроны, аксоны которых являются постганглионарными нервными волокнами?
 7. Назовите высшие центры, управляющие вегетативными функциями всего организма и определите их локализацию.
 8. Каковы функциональные различия симпатической и парасимпатической частей вегетативной нервной системы?
- 3.1. Симпатическая часть**
1. Где располагаются преганглионарные нейроны, относящиеся к симпатической части АНС?
 2. В каких вегетативных узлах находятся ганглионарные нейроны симпатической части АНС?
 3. Определите состав волокон белых и серых соединительных ветвей спинномозговых нервов.
 4. Назовите три пути, по которым постганглионарные симпатические волокна идут к иннервируемым органам.
 5. К каким органам идут нервные волокна в составе ветвей, отходящих от шейного отдела симпатического ствола?
 6. К каким органам идут нервные волокна в составе ветвей и нервов, отходящих от грудного отдела симпатического ствола?
 7. К каким органам идут нервные волокна в составе ветвей и нервов, отходящих от крестцового и копчикового отделов симпатического ствола?
 8. Что такое параганглии и каково их функциональное значение?
- 3.2. Парасимпатическая часть**
1. Назовите очаги выхода парасимпатических нервных волокон из ЦНС.
 2. Назовите концевые узлы (ганглии), связанные с краниальной частью парасимпатической нервной системы. Где они расположены?
 3. Откуда идут преганглионарные волокна к ресничному узлу и куда от него направляются постганглионарные волокна?
 4. Откуда идут преганглионарные волокна к ушному узлу и куда от него направляются постганглионарные волокна?
 5. Откуда идут преганглионарные волокна к крылонебному узлу и куда от него направляются постганглионарные волокна?
 6. Откуда идут преганглионарные волокна к поднижнечелюстному узлу и куда от него направляются постганглионарные волокна?

7. Какие органы иннервируются парасимпатическими волокнами в составе блуждающего нерва?
8. Какие терминальные узлы связаны с тазовым очагом парасимпатической нервной системы?

3.3. Висцеральные сплетения и висцеральные узлы

1. Какие висцеральные нервные сплетения образуются в черепно-шейном отделе? Иннервация каких органов осуществляется из этих сплетений?
2. Какие висцеральные нервные сплетения образуются в грудном отделе? Иннервация каких органов осуществляется из этих сплетений?
3. Какие висцеральные нервные сплетения образуются в брюшном отделе? Иннервация каких органов осуществляется из этих сплетений?
4. Какие висцеральные нервные сплетения образуются в тазовом отделе? Иннервация каких органов осуществляется из этих сплетений?

ГОЛОВНОЙ МОЗГ

4.1. Особенности развития головы и головного мозга

Голова человека, как и голова всех позвоночных, представляет собой обособленный передний (у человека — верхний) отдел тела, своеобразно измененный в соответствии с теми функциональными задачами, которые он выполняет. В процессе развития головы происходит формирование головного мозга и органов чувств, а также скелета головы — черепа, состоящего из мозгового и висцерального отделов. Мозговой череп окружает головной мозг и связанные с ним органы чувств, обеспечивая их защиту и опору (рис. 52). Висцеральный череп развивается в связи с формированием челюстного аппарата.

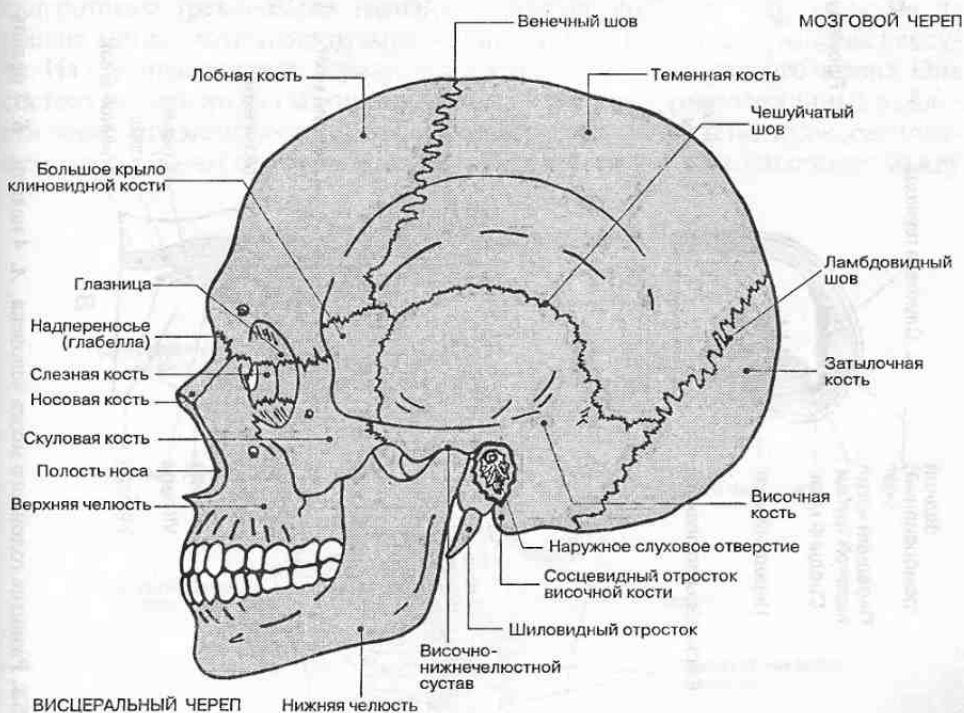


Рис. 52. Скелет головы (череп).

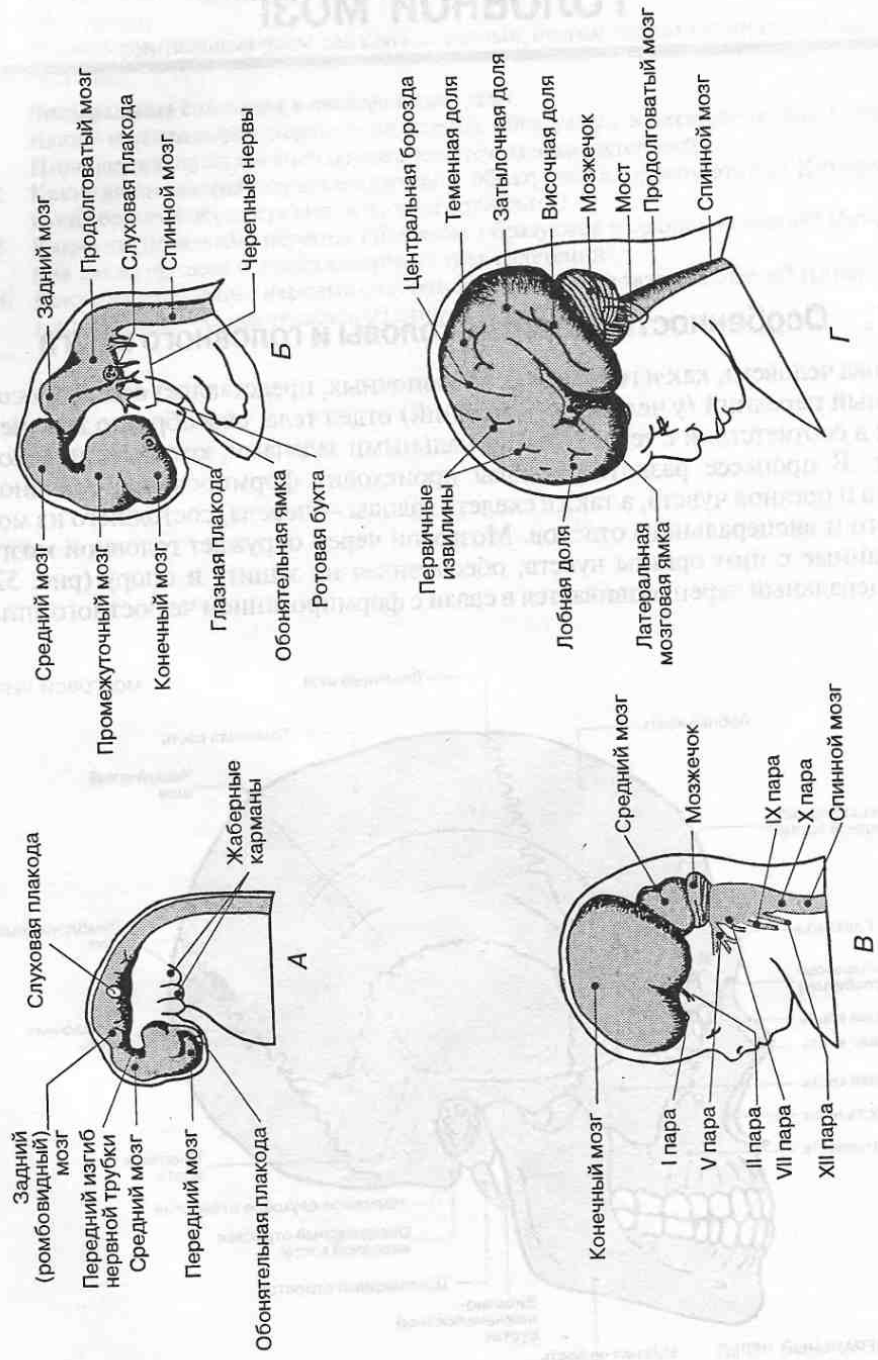


Рис. 53. Развитие головного мозга человека. *А.* 4 недели. *Б.* 7 недель. *В.* 11 недель. *Г.* 6 месяцев.

рата, служащего для захвата и первичной механической обработки поступающей в организм пищи; кроме того, висцеральный череп принимает участие в формировании начальных отделов дыхательных путей.

Развитие головы связано с утолщением переднего конца нервной трубки эмбриона, формирующейся из эктодермальной нервной пластинки в результате слияния ее боковых валиков (нейруляции). На 4-й неделе эмбрионального развития из переднего (рострального) отдела нервной трубки образуются три мозговых пузыря (рис. 53).

Первым появляется задний мозговой пузырь — та часть нервной трубки, из которой в дальнейшем образуется *задний*, или *ромбовидный*, *мозг* (rhombencephalon), непосредственно соединенный со спинным мозгом. Далее формируется средний мозговой пузырь — зачаток *среднего мозга* (mesencephalon); наконец, возникает передний мозговой пузырь, или *передний мозг* (prosencephalon).

К концу 4-й недели стенка нервной трубки состоит из трех слоев: краевого (наружного), мантийного (среднего) и эпендимного (внутреннего). Нарастание клеточной массы в нервной трубке происходит за счет внутреннего эпендимного слоя, содержащего нейробласты и спонгиобласты — клетки, способные к размножению. Размножение (пролиферация) и созревание вновь образованных нейробластов и глиоцитов происходит в мантийном слое, а в тонком краевом слое располагаются волокна и верхушечные дендриты созревающих нейронов.

Одновременно из клеток эмбриональной мезенхимы, выселяющихся из склеротомов трех-четырёх головных сомитов, которые закладываются на уровне заднего мозгового пузыря, начинает формироваться хрящевая капсула. Из нее впоследствии образуются кости основания мозгового черепа. Она состоит из двух хрящевых прехордальных пластинок, расположенных в области переднего мозгового пузыря, и двух паракордальных пластинок, расположенных по бокам от хорды (рис. 54). При срастании этих пластинок между

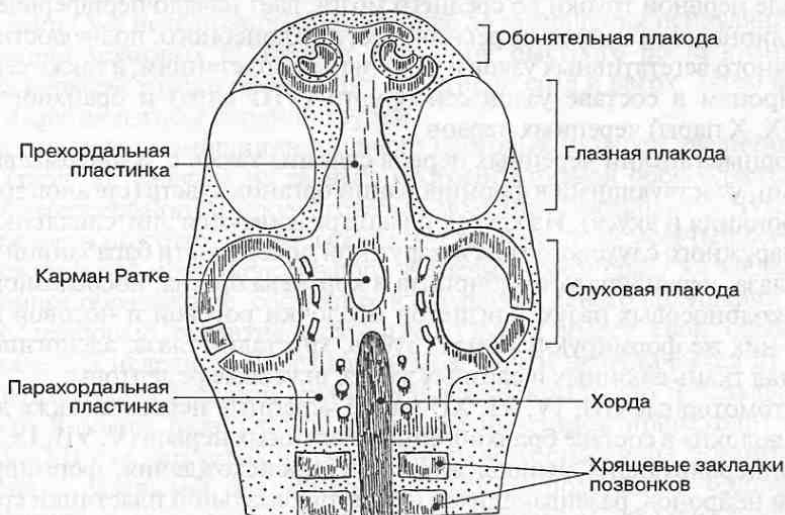

Рис. 54. Формирование скелета головы.

ними остается отверстие напротив задней части переднего мозгового пузыря — карман Ратке, на месте которого в дальнейшем будет сформировано костное углубление (турецкое седло) для гипофиза. Ростральнее прехордальных пластинок из отдельных мезенхимных зачатков образуются хрящевые носовые капсулы, впоследствии — кости стенок носовой полости. Латеральнее парахордальных пластинок закладываются слуховые капсулы (из них разовьется костный лабиринт внутреннего уха), а вентральнее — хрящи пяти пар висцеральных дуг (бранхиогенный скелет, связанный с формированием жаберного аппарата). Из материала I и II висцеральных дуг и окружающей их мезенхимы будут сформированы кости лицевого черепа: верхняя челюсть, небная и скуловая кости, нижняя челюсть, подъязычная кость и слуховые кости. Хрящевые зачатки последующих висцеральных, или жаберных, дуг послужат для формирования хрящей гортани.

В области головы не встречаются типичные сомиты (метамеры), подобные туловищным сегментам. Как уже отмечалось, для спинного мозга характерно выраженное сегментарное строение, которое отражает осевую метамерию тела, связанную главным образом с построением двигательного аппарата: сегментарным строением скелета туловища (позвоночного столба и ребер), мышц и спинномозговых нервов. В области головы разделение скелета на отдельные костные сегменты, подобные позвонкам и ребрам, отсутствует; головной мозг также формируется в основном как надсегментарное образование. Исключение составляет задний мозг, которому присущи некоторые черты метамерной организации вследствие его связей с формированием жаберного аппарата и с выходом большей части черепных нервов.

Нервные узлы черепных нервов, так же, как и сенсорные узлы спинномозговых нервов, образуются из нервного гребня — длинного тяжа, расположенного по обеим сторонам крыльчатых пластинок нервной трубки и состоящего из клеток нейроэктодермы. Нервный гребень, доходящий в краниальном отделе нервной трубки до среднего мозга, дает начало периферическим постганглионарным нейронам ресничного, крылонебного, подчелюстного и подъязычного вегетативных узлов и их нервным сплетениям, а также сенсорным нейронам в составе узлов сенсорного (VIII пара) и бранхиогенных (V, VII, IX, X пары) черепных нервов.

Сенсорные ганглии черепных нервов связаны также с эктодермальными плакодами, участвующими в формировании органов чувств (органов зрения, слуха, обоняния и вкуса). Из клеток плакод развиваются эпителиальные выстилки наружного слухового хода и наружной поверхности барабанной перепонки, глаза, перепончатого лабиринта и кортиева органа, носослезного канала и околоносовых пазух, слизистой оболочки ротовой и носовой полостей. Из них же формируются эмаль зубов, хрусталик глаза, аденогипофиз, железистая ткань слюнных и слезных желез, вкусовые рецепторы.

Соматомоторные (III, IV, VI, XII пары) черепные нервы, а также двигательные волокна в составе бранхиогенных черепных нервов (V, VII, IX, X, XI пары), иннервирующих мышцы жаберного происхождения, формируются аксонами нейронов, развивающихся из клеток базальной пластинки среднего и заднего мозговых пузырей (рис. 55). Парасимпатические преганглионарные нейроны вегетативных ядер III, VII, IX и X пар черепных нервов разви-

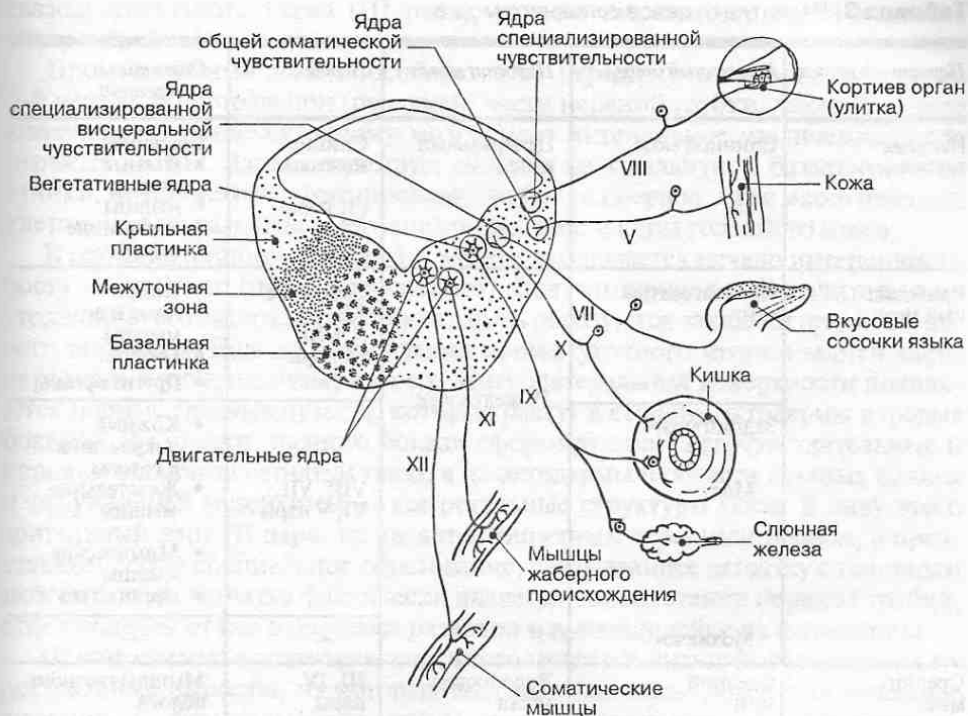


Рис. 55. Закладка ядер черепных нервов и их локализация в нервной трубке в области ствола мозга.

ваются из межуточной зоны, расположенной между крыльчатой и базальной частями стенок среднего и заднего мозговых пузырей.

К концу 3-й недели эмбриогенеза, еще до завершения нейруляции и формирования мозговых пузырей в результате быстрого роста краниального отдела нервной трубки происходит ее изгиб вперед и вверх. Затем формируются и другие изгибы нервной трубки.

На 5-й неделе эмбриогенеза число мозговых пузырей увеличивается до пяти (табл. 3). Вначале из заднего мозгового пузыря обособляется задний мозг (metencephalon) и продолговатый мозг (myelencephalon). Чуть позднее из переднего мозгового пузыря формируется конечный мозг (telencephalon) и промежуточный мозг (diencephalon). Конечный мозг сразу же закладывается как парное образование, состоящее из правого и левого полушарий.

Последующее развитие мозговых пузырей имеет свои особенности. В начале 5-й недели продолговатый мозг почти не отличается от спинномозгового отдела нервной трубки: он имеет крыльчатую и базальную пластинки. В толще базальной и крыльчатой пластинок происходит закладка ядер V–XII пар черепных нервов, причем моторные ядра формируются из материала базальной пластинки, поэтому располагаются медиальнее по отношению к сенсорным ядрам — производным крыльчатой пластинки. Формирующиеся вегетативные ядра черепных нервов занимают промежу-

Таблица 3. Развитие отделов головного мозга

Первичный отдел	Вторичный отдел	Полости мозга	Нервы	Области иннервации
Нервная трубка	Спинальный мозг	Центральный канал	Спинно-мозговые (31 пара)	Туловище: • кожный покров • мышцы • внутренние органы
Ромбовидный мозг	Продолговатый мозг	IV желудочек	Черепные XII, X + XI, IX пары	• Глотка • Язык и его мышцы • Гортань • Другие органы
	Задний мозг Мост		VIII, VII, VI, V пары	• Кожный покров лица и головы • Жевательные мышцы • Мимические мышцы • Орган слуха
	Мозжечок		—	—
Средний мозг	Средний мозг	Водопровод мозга	III, IV пары	Мышцы глазного яблока
Передний мозг	Промежуточный мозг	III желудочек	II пара	Орган зрения
	Конечный мозг	Боковые желудочки	I пара	Орган обоняния

точное положение между моторными и сенсорными. Одновременно с закладкой ядер, а также дифференцировкой клеток нервного гребня происходит развитие самих черепных нервов.

В развитии заднего мозга прослеживаются те же изменения в расположении пластинок нервной трубки, что и в продолговатом мозге. Вследствие расхождения крыльчатых пластинок в стороны здесь также происходит истончение крыши нервной трубки.

Миграция клеток крыльчатой пластинки в область крыши заднего мозга приводит к формированию на 12–16-й неделях червя и полушарий мозжечка. Под мозжечком просматривается полость будущего IV желудочка, дно которой образует ромбовидная ямка.

Средний мозг обособляется относительно рано, на 4-й неделе развития. Клетки крыльчатой пластинки в области среднего мозга мигрируют в дорсальном и вентральном направлениях. На дорсальной поверхности они дают начало ядрам верхних и нижних холмиков пластинки будущего четверохолмия. Клетки, смещающиеся вентрально, формируют красные ядра и ретикулярные ядра среднего мозга. Из базальной пластинки образуется также ядро

глазодвигательного нерва (III пара), хорошо выраженное на 12-й неделе внутриутробного развития.

Промежуточный мозг обособляется от переднего мозгового пузыря на 5-й неделе. В ростральной (передней) части нервной трубки, дающей начало конечному и промежуточному мозгу, идет интенсивное увеличение числа нервных клеток. Здесь отсутствует деление на крыльную и базальную пластинки, не происходит формирования черепных нервов, а вся масса нервных клеток идет на развитие многочисленных ядер и коры головного мозга.

В промежуточном мозге на 5-й неделе наблюдается начало интенсивного роста мантийного (пролиферативного) слоя, что приводит к значительному утолщению его латеральных стенок; здесь образуются закладки правого и левого таламусов. Еще до обособления промежуточного мозга в задней части переднего мозгового пузыря на его вентролатеральной поверхности появляются парные глазные пузыри, которые растут в сторону эктодермы в форме бокалов. Из стенки глазного бокала сформируются светочувствительные и нервные элементы сетчатки глаза, а из эктодермы в области глазных плакод и окружающей мезэнхимы — все остальные структуры глаза. В силу этого зрительный нерв (II пара) не является типичным черепным нервом, а представляет собой специальное образование, связывающее сетчатку с головным мозгом, а сама сетчатка фактически является частью стенки нервной трубки, отделившейся от нее в процессе развития и выселившейся на периферию.

Одновременно с развитием конечного мозга начинают формироваться их ростральные выросты, из которых впоследствии образуются обонятельные луковицы и обонятельные тракты (I пара черепных нервов). Они также не являются типичными черепными нервами, а представляют собой проводниковый отдел обонятельного анализатора.

Конечный мозг с самого начала развития закладывается как парное образование в виде двух будущих полушарий. Внутри полушарий образуются парные полости — боковые желудочки мозга.

В период с 6-й до 12-й недели эмбриогенеза полушария головного мозга интенсивно растут, значительно опережая в росте все другие отделы головного мозга. В результате полушария, как плащ, покрывают эти другие отделы. Часть нейробластов мигрирует к поверхности стенки переднего мозгового пузыря, образуя в дальнейшем кору мозга.

К началу 4-го месяца внутриутробной жизни (т. е. чуть более, чем через 100 дней с момента начала развития организма) интенсивное деление нейробластов внутреннего плаща приводит к тому, что у зародыша человека число нервных клеток уже приближается к их числу в коре у новорожденного.

Слой, в котором происходит размножение нейробластов, располагается наиболее глубоко, поэтому в процессе развития вновь образованные нейробласты мигрируют наружу в мантийный слой, где они постепенно приобретают типичную для себя форму и занимают определенное положение в формирующейся коре мозга (рис. 56). Миграцию нейробластов направляют клетки радиальной глиии, образующиеся из спонгиобластов эпендимы. Нейроны в процессе миграции как бы «скользят» вдоль отростков этих глиальных клеток из глубины мантийного слоя по направлению к поверхности мозгового пузыря. Нейробласты, мигрировавшие первыми, заполняют сначала

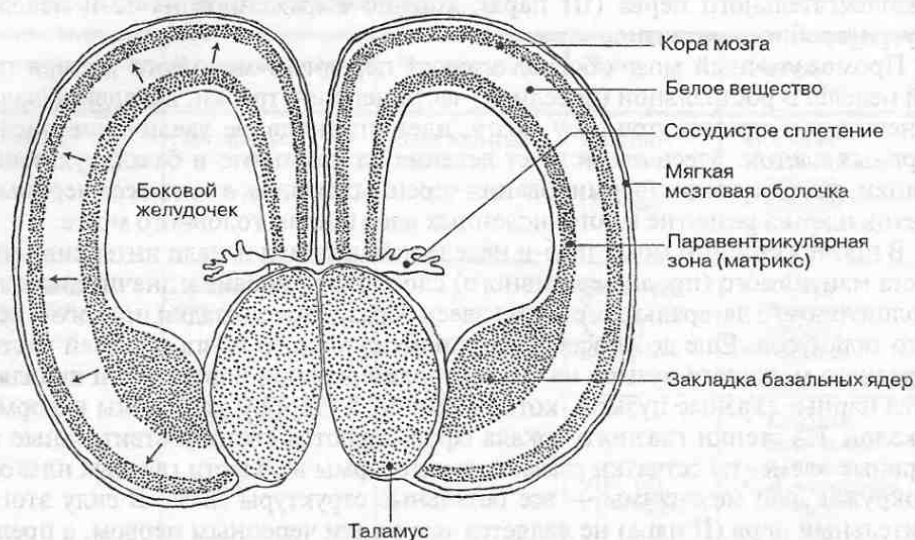


Рис. 56. Миграция нейробластов в процессе формирования коры больших полушарий.

глубинные слои будущей коры, а клетки, образовавшиеся позднее, располагаются в более верхних слоях. Таким образом, кора головного мозга формируется как бы «изнутри кнаружи». При этом время образования нейрона определяет его принадлежность к определенным слоям коры, а значит и его функции.

Созревание нейробластов происходит гораздо медленнее, чем их пролиферация (накопление количества), и продолжается после рождения в течение первых лет жизни. В коре мозга раньше всего созревают крупные пирамидные клетки ее нижнего этажа (проекционные нейроны), связывающие кору с нижележащими отделами головного и спинного мозга. Их можно наблюдать уже на 8-й неделе эмбриогенеза.

К 25-й неделе внутриутробного развития в корковой пластинке плаща можно различить цитоархитектонические слои. Рост и развитие плаща приводит к образованию борозд и извилин (складок) на поверхности конечного мозга, которые формируются на 28–30-й неделях. Окончательное завершение формирования рельефа полушарий наблюдается в постнатальном периоде примерно к 7–8 годам жизни ребенка. Последовательность и степень развития рельефа полушарий (борозд и извилин) программируется генетически, однако его строение в значительной степени зависит также от внешних влияний окружающей среды (соотношения благоприятных и неблагоприятных факторов существования, степени защищенности от влияния неблагоприятных условий, степени вынужденной активности индивидуума, информационной обогащенности среды и т. д.) и от состояния внутренней среды организма (уровня энергетического обмена, соотношения и уровня гормонов в крови и т. д.). Это обуславливает существенные индивидуальные различия в величине площади коры в разных долях и извилинах мозга.

4.2. Ствол мозга

Ствол мозга (truncus encephali) объединяет три отдела головного мозга: продолговатый мозг, мост и средний мозг. Как и для спинного мозга, от которого отходят спинномозговые нервы, для ствола характерно отхождение черепных нервов (с III по XII пару), иннервирующих мускулатуру и кожу головы, внутренние органы и производные жаберного аппарата (рис. 57).

Наряду с этим ствол мозга служит тем образованием, через которое осуществляется связь головного мозга со спинным посредством восходящих и нисходящих проводящих путей. Наконец, в стволе мозга находятся также центры, имеющие общеорганизменное значение и связанные с регуляцией дыхания (дыхательный центр), кровообращения (сердечно-сосудистый центр), мышечного тонуса и другие.

Для всех отделов мозга, входящих в состав его ствола, характерно сходное распределение серого и белого вещества. На всем протяжении в нем выделяют крышу (tectum) — скопление серого вещества, расположенное над полостями мозга, покрывку (tegmentum), в которой локализируются ядра черепных нервов, а также проходит ряд проводящих путей восходящего и нисходящего направления, и основание (basis), где сосредоточены нисходящие проводящие пути.

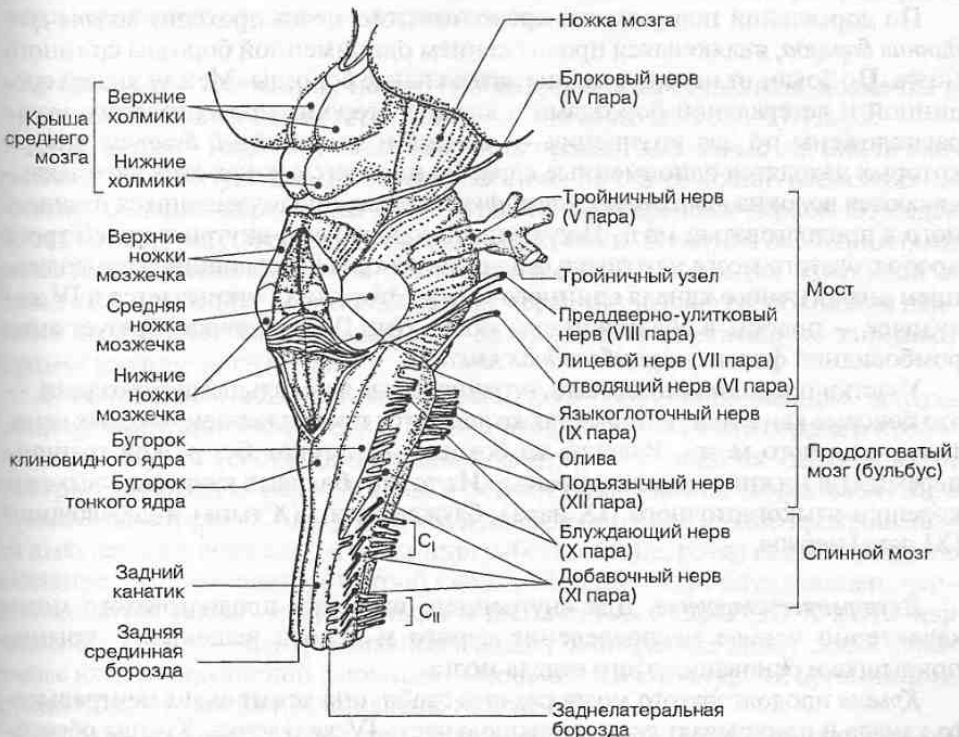


Рис. 57. Ствол мозга.

4.2.1. Продолговатый мозг

Продолговатый мозг (bulbus, medulla oblongata) представляет собой непосредственное продолжение спинного мозга, поэтому в его строении в большей мере, чем в других отделах ствола мозга, проявляются некоторые черты сходства со спинным мозгом. Верхний расширенный конец продолговатого мозга граничит с нижним краем моста, а нижний соответствует месту выхода корешков I пары шейных спинномозговых нервов.

На передней (нижней) поверхности продолговатого мозга проходит *передняя срединная щель*, являющаяся продолжением аналогичной щели в спинном мозге. По бокам от нее расположены два продольных возвышения — *пирамиды*. Они состоят из белого вещества и образованы волокнами пирамидных проводящих путей. Часть пирамидных волокон в глубине передней срединной щели переходит на противоположную сторону, образуя *перекрест пирамид*. Далее волокна из пирамид продолжают в передние и боковые канатики спинного мозга.

Снаружи от пирамид справа и слева находятся возвышения — *оливы*, внутри каждой из которых заметно скопление серого вещества, образующего нижнее оливное ядро. Они функционально связаны с регуляцией равновесия и работой вестибулярного аппарата. Между пирамидой и оливой расположена *передняя латеральная борозда* — место выхода корешков подъязычного нерва (XII пара).

По дорсальной поверхности продолговатого мозга проходит *задняя срединная борозда*, являющаяся продолжением одноименной борозды спинного мозга. По бокам от нее идут задние латеральные борозды. Между задней срединной и латеральной бороздами с каждой стороны продолговатого мозга расположены по два утолщения — *тонкий* и *клиновидный бугорки*, внутри которых находятся одноименные ядра. На нервных клетках этих ядер заканчиваются волокна *тонкого* и *клиновидного пучков*, продолжающихся из спинного в продолговатый мозг. Под задними канатиками внутри нижней трети продолговатого мозга находится *центральный канал*, являющийся продолжением аналогичного канала спинного мозга. Этот канал открывается в IV желудочек — полость в области ствола мозга. Дно IV желудочка образует ямка ромбовидной формы — *ромбовидная ямка*.

Участки продолговатого мозга, ограниченные латеральными бороздами, — это боковые канатики, которые также являются продолжением боковых канатиков спинного мозга. Волокна из боковых канатиков без резкой границы переходят в нижние ножки мозжечка. Из толщи боковых канатиков выходят корешки языкоглоточного (IX пара), блуждающего (X пара) и добавочного (XI пара) нервов.

Внутреннее строение. Для внутреннего строения продолговатого мозга характерно особое распределение серого и белого вещества в крыше, покрывке и основании этого отдела мозга.

Крыша продолговатого мозга развита слабо; она лежит выше центрального канала и прикрывает сверху нижнюю часть IV желудочка. Крыша образована тонким слоем клеток, составляющим *нижний мозговой парус*, — нейро-

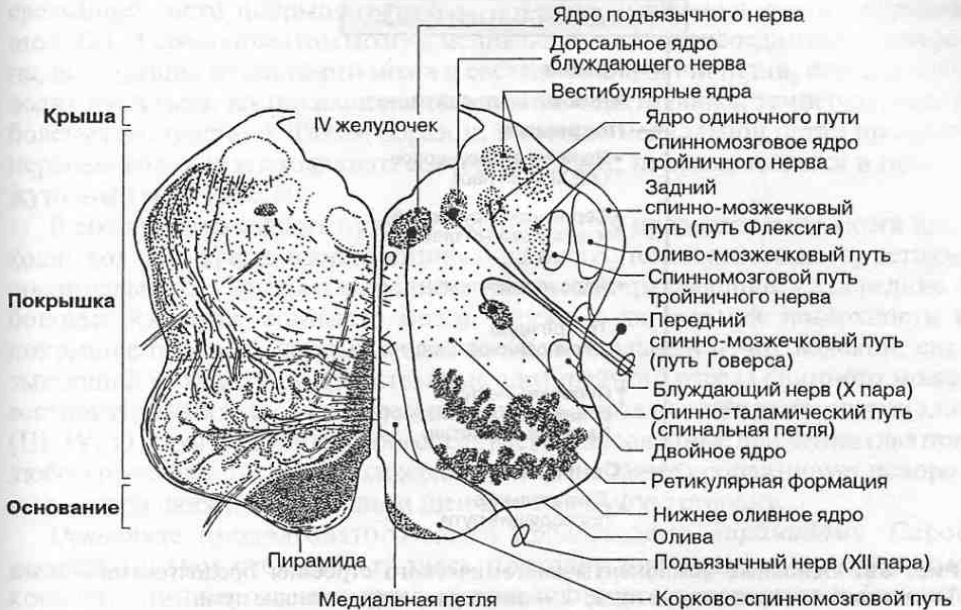


Рис. 58. Топография серого и белого вещества в продолговатом мозге: *слева* показаны пучки нервных волокон, *справа* — локализация ядер.

эпителиальную пластинку, натянутую между ножками клочков мозжечка и представляющую собой остаток стенки первичного мозгового пузыря.

Покрышка — наиболее объемная часть продолговатого мозга; она непосредственно образует дно IV желудочка (рис. 58). В ее толще расположены нижние оливные ядра и ядра IX, X, XI и XII пар черепных нервов. Эти ядра проецируются на поверхность ромбовидной ямки. В связи с особенностями развития нервной трубки и топографического положения крыльной и базальной пластинок двигательные ядра черепных нервов расположены наиболее медиально, чувствительные — латерально, а вегетативные занимают промежуточное положение.

В покрывке продолговатого мозга лежат жизненно важные центры общеорганизменного значения, регулирующие деятельность сердца и кровеносных сосудов (сосудодвигательный центр), акт дыхания (дыхательный центр). Эти центры расположены в вегетативном *заднем (дорсальном) ядре блуждающего нерва (X пара)*. При его повреждении немедленно прекращаются дыхательные движения и регуляция работы сердца, резко падает кровяное давление, что приводит к быстрой смерти. В заднем ядре блуждающего нерва находится также центр рвоты, а в двигательных ядрах IX, X и XII пар черепных нервов — центры чихания и кашля. В покрывке лежат также некоторые ядра ретикулярной формации. Особенности структурной организации продолговатого мозга представлены на рис. 59.

В покрывке продолговатого мозга расположен ряд восходящих и некоторых экстрапирамидных нисходящих проводящих путей. В области тонкого и

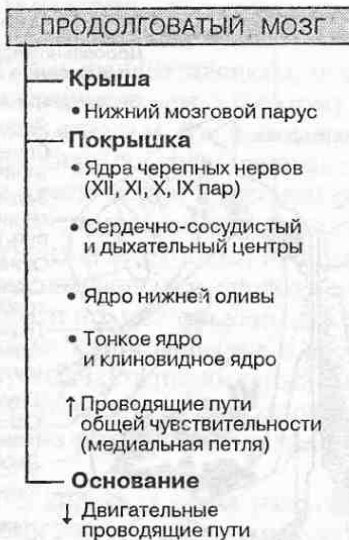


Рис. 59. Основные компоненты анатомического строения продолговатого мозга. ↑ — восходящие проводящие пути; ↓ — нисходящие проводящие пути.

клиновидного бугорков располагаются одноименные ядра, в которых происходит переключение афферентных волокон, несущих проприоцептивные импульсы от всех частей тела, кроме головы. От этих ядер слева и справа отходят *внутренние дугообразные волокна*, образующие *перекрест медиальных петель*. Перейдя на противоположную сторону, эти волокна формируют в

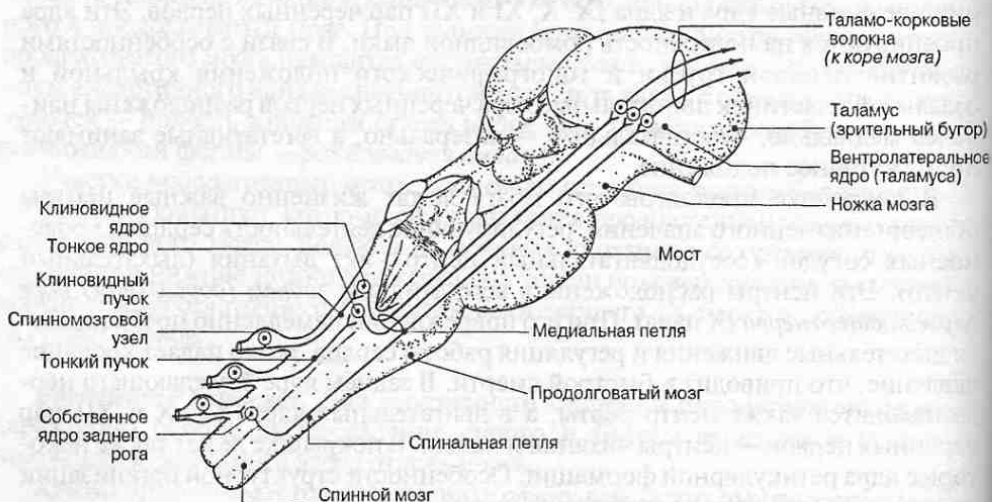


Рис. 60. Формирование в продолговатом мозге восходящих нервных путей общей чувствительности — медиальной петли.

срединной части покрывки правую и левую *медиальные петли* (*lemniscus medialis*). В продолговатом мозге к медиальной петле присоединяются волокна, восходящие из спинного мозга в составе спинальной петли, которая проводит импульсы, возникающие под влиянием тактильных, температурных и болевых воздействий. Таким образом, в составе медиальной петли проходят нервные волокна восходящего сенсорного пути, направляющиеся в промежуточный мозг (рис. 60).

В составе нисходящих путей через покрывку продолговатого мозга проходят волокна краснойдерно-спинномозгового, тектоспинального, ретикулоспинального и других нисходящих трактов, направляющиеся в передние и боковые канатики спинного мозга. Ближе к дорсальной поверхности в покрывке проходит парный медиальный продольный пучок волокон, связывающий между собой двигательные ядра шейного отдела спинного мозга, вестибулярные ядра и ядра черепных нервов, управляющих движениями глаз (III, IV, VI пары). Этот пучок обеспечивает согласованные движения глаз при любом пространственном положении головы, а также координирует повороты глаз при движениях головы и шеи в ту или другую сторону.

Основание продолговатого мозга представлено *пирамидами*. Серое вещество в нем отсутствует; здесь проходят нисходящие двигательные корково-спинномозговые пути, направляющиеся в передние и боковые канатики спинного мозга и обеспечивающие сознательное управление движениями.

4.2.2. Мост

Мост (*pons*) имеет снизу и спереди вид толстого белого валика, расположенного в средней части ствола мозга. Вверху он граничит с *ножками мозга*, а внизу — с продолговатым мозгом. На границе между мостом и продолговатым мозгом находятся места выхода VI, VII и VIII пар черепных нервов (см. рис. 57).

Значительная часть массы моста состоит из поперечно расположенных, перекрещивающихся между собой нервных волокон, которые идут в обе стороны и направляются к мозжечку, образуя его *средние ножки*. В месте перехода моста в среднюю ножку мозжечка выходит тройничный нерв (V пара).

Задняя (дорсальная) поверхность моста образует верхнюю часть ромбовидной ямки. В ромбовидной ямке на границе моста с продолговатым мозгом хорошо различимы поперечные *мозговые полоски*, в которых проходят волокна слухового пути. На вентральной поверхности посередине хорошо видна *базилярная борозда*, в которой лежит базилярная артерия, снабжающая кровью головной мозг.

Внутреннее строение моста характеризуется определенной локализацией серого и белого вещества в пределах его крыши, покрывки и основания (рис. 61).

Крыша моста так же, как и в продолговатом мозге, развита слабо и образована тонкой нейроэпителиальной пластинкой — *верхним мозговым парусом*. Он натянут между верхними ножками мозжечка, ограничивающими верхний угол ромбовидной ямки.

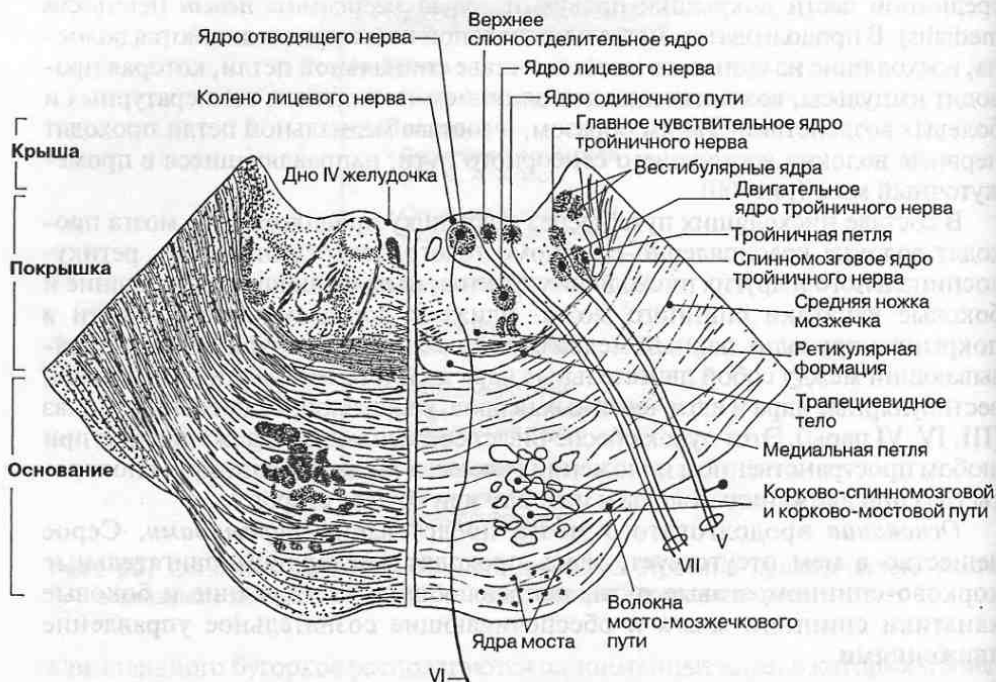


Рис. 61. Топография серого и белого вещества на горизонтальном срезе моста: *слева* показаны пучки нервных волокон, *справа* — локализация ядер.

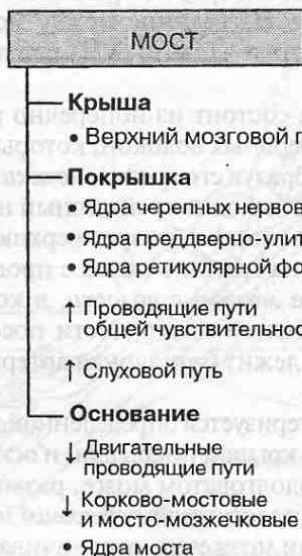


Рис. 62. Основные компоненты анатомического строения моста.

Покрышка моста занимает пространство от поверхности ромбовидной ямки до нижней границы трапецевидного тела, образованного поперечными пучками слуховых волокон, располагающихся в толще моста (рис. 62). В покрывке находятся ядра V, VI, VII и VIII пар черепных нервов, проекция которых на поверхность ромбовидной ямки показана на рис. 63. Как и в продолговатом мозге, двигательные ядра черепных нервов расположены медиальнее, а чувствительные — латеральнее остальных ядер. В покрывке моста локализуется парное *верхнее оливное ядро*, в котором переключается часть слуховых волокон, а также располагаются ядра ретикулярной формации.

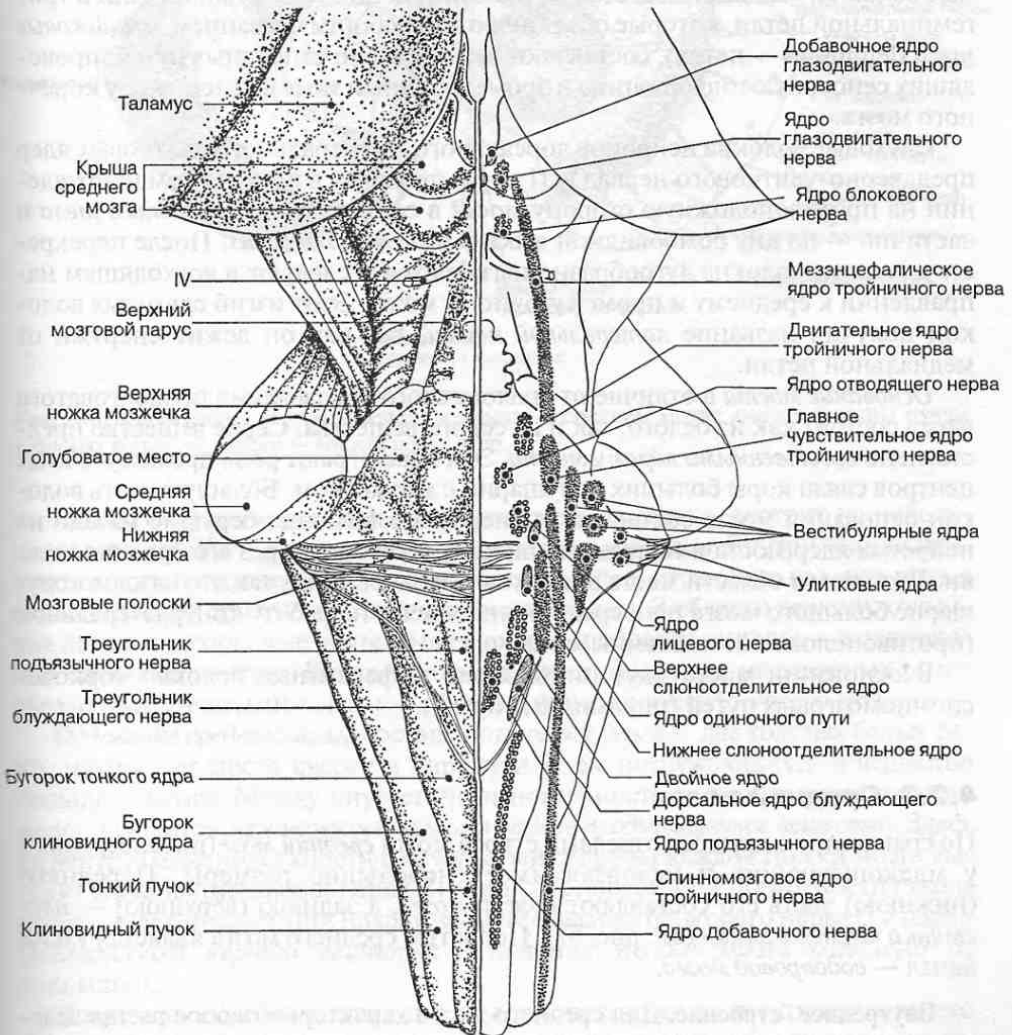


Рис. 63. Проекция ядер черепных нервов на дно ромбовидной ямки.

В покрывке моста проходят волокна восходящих сенсорных путей (рис. 62). На уровне моста к медиальной петле присоединяются также волокна тройничной (тригеминальной) петли, образованной отростками вторых нейронов, лежащих в чувствительном ядре тройничного нерва. Эти волокна составляют восходящий сенсорный путь от головы (рис. 62). В покрывке моста проходят нервные волокна восходящего сенсорного пути, проводящего импульсы, возникающие вследствие проприоцептивных раздражений. Эти волокна образуют медиальную петлю. К медиальной петле присоединяются нервные волокна, идущие в составе спинальной петли. Нервные волокна спинальной петли проводят импульсы экстероцептивной чувствительности через мост к нервным центрам промежуточного мозга. Таким образом, нервные волокна, входящие в состав медиальной петли, спинальной петли и тригеминальной петли, которые объединяют под общим названием *лемнисковые пути* (*lemniscus* — петля), составляют важное звено сенсорных путей, проводящих сенсорную информацию в промежуточный мозг и далее в кору конечного мозга.

Слуховые волокна нейронов дорсального и вентрального улитковых ядер преддверно-улиткового нерва (VIII пара) проходят в поперечном направлении на противоположную сторону моста в составе *трапецевидного тела* и частично — по дну ромбовидной ямки в *мозговых полосках*. После перекреста слуховые волокна дугообразно изгибаются и следуют в восходящем направлении к среднему и промежуточному мозгу. Этот изгиб слуховых волокон получил название *латеральной петли*, так как он лежит снаружи от медиальной петли.

Основание моста в отличие от аналогичного образования продолговатого мозга состоит как из белого, так и из серого вещества. Серое вещество представлено *собственными ядрами моста*. Эти ядра играют роль промежуточных центров связи коры больших полушарий с мозжечком. Большую часть волокон основания моста составляют поперечные волокна, берущие начало на нейронах ядер моста и направляющиеся к мозжечку через его средние ножки. При этом в области моста происходит их перекрест, так что каждое полушарие большого мозга непосредственно влияет на работу контрлатеральной (противоположной) половины мозжечка.

В основании моста идут нисходящие эфферентные волокна корково-спинномозговых путей (пирамидных путей).

4.2.3. Средний мозг

По сравнению с другими отделами ствола мозга *средний мозг* (*mesencephalon*) у млекопитающих и человека имеет небольшие размеры. Переднюю (нижнюю) часть его составляют *ножки мозга*, а заднюю (верхнюю) — *пластинка четверохолмия* (см. рис. 57). Полостью среднего мозга является узкий канал — *водопровод мозга*.

Внутреннее строение. Для среднего мозга характерно особое распределение серого и белого вещества в крыше, покрывке и основании, образованном ножками мозга (рис. 64).

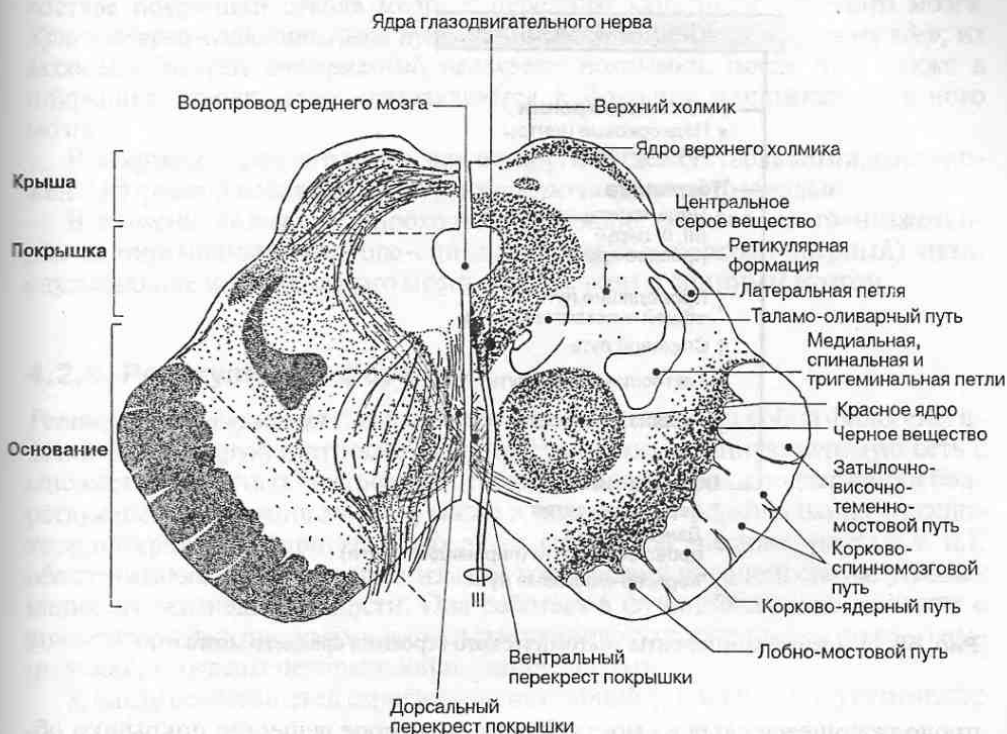


Рис. 64. Топография серого и белого вещества в среднем мозге: слева показаны пучки нервных волокон, справа — локализация ядер.

Крыша среднего мозга, или пластинка четверохолмия, состоит из небольших возвышений — двух верхних и двух нижних холмиков. Внутри этих холмиков находятся скопления серого вещества — ядра, играющие важную роль в осуществлении зрительных и слуховых рефлексов. В области верхних холмиков лежат подкорковые зрительные центры, в области нижних — подкорковые слуховые центры. Каждый холмик при помощи так называемых ручек связан с колленчатými телами — образованиями промежуточного мозга.

Основание среднего мозга составляют ножки мозга — два толстых белых тяжа, идущих от моста кверху и наружу и затем погружающихся в вещество большого мозга. Между внутренними поверхностями ножек на основании мозга находится межножковая ямка и заднее продырявленное вещество. Здесь на вентральной поверхности с внутренней стороны каждой ножки мозга выходит глазодвигательный нерв (III пара). На дорсальной поверхности ствола позади пластинки крыши находится место выхода блокового нерва (IV пара). Посредством черного вещества основание ножки мозга отделено от покрышки.

В покрышке среднего мозга под водопроводом мозга в окружающем его сером веществе расположены ядра глазодвигательного и блокового нервов, а также среднемозговое (мезэнцефалическое) ядро тройничного нерва,

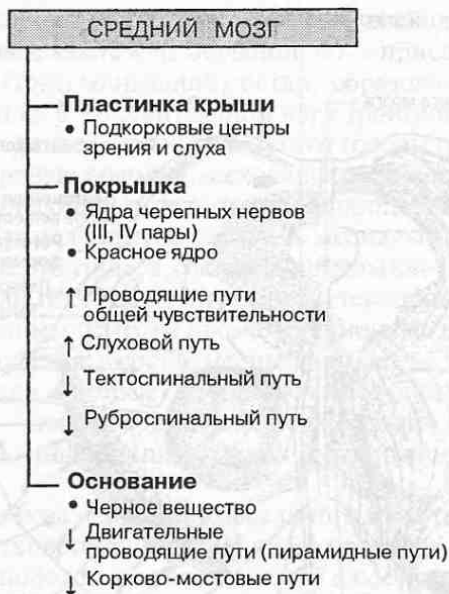

Рис. 65. Основные компоненты анатомического строения среднего мозга.

продолжающееся сюда из моста. Кроме них серое вещество покрывки образует парное *красное ядро* (*nucl. ruber*), которое представляет собой крупное скопление нервных клеток, играющее наряду с другими образованиями ключевую роль в экстрапирамидной системе мозга. Здесь же расположено *черное вещество* — парное подкорковое ядро, также относящееся к экстрапирамидной системе. В состав серого вещества входят ядра ретикулярной формации.

Белое вещество покрывки среднего мозга разнообразно по составу волокон. Здесь проходят восходящие чувствительные и нисходящие двигательные пути (рис. 65). Восходящие сенсорные пути — медиальная, спинальная и тригеминальная петли (проводящие импульсы проприоцептивной и экстероцептивной чувствительности) и латеральная (слуховая) петля — идут в толще покрывки ближе к ее латеральной поверхности. Нисходящие пути — тектоспинальный и красное ядро-спинномозговой — занимают в покрывке медиальное положение, так как они образуют перекрест по срединной линии.

*Тектоспинальный путь*¹ берет начало от ядер *верхних и нижних холмиков* в пластинке крыши. Аксоны нейронов, расположенных в этих ядрах, огибают снизу водопровод мозга и переходят на противоположную сторону, образуя *дорсальный перекрест покрывки*. После перекреста волокна направляются в

¹ Здесь и далее употребляется латинизированное название покрывочно-спинномозгового пути (*tractus tectospinalis*), поскольку оно более точно отражает локализацию этого пути в стволе мозга.

составе покрывки ствола мозга к передним канатикам спинного мозга. *Красноядерно-спинномозговой путь* начинается от нейронов *красных ядер*; их аксоны образуют *вентральный перекрест покрывки*, после чего также в покрывке ствола мозга направляются к боковым канатикам спинного мозга.

В покрывке среднего мозга, как и в других отделах ствола мозга, расположены ядерные и волокнистые структуры *ретикулярной формации*.

В *основании ножек мозга* проходят нисходящие корково-мосто-мозжечковые и пирамидные (корково-спинномозговые и корково-ядерный) пути, связывающие кору головного мозга с мозжечком и спинным мозгом.

4.2.4. Ретикулярная формация

Ретикулярная формация (*formatio reticularis*) представляет собой филогенетически более старую и относительно просто организованную нервную сеть с множеством ядерных центров. Ей отводится важная роль в поддержании бодрствующего состояния мозга, а также в механизмах формирования сложнокоординированных двигательных актов (таких, как чихание, рвота и т. п.), обеспечивающих защиту организма от воздействий внешней среды, угрожающих его жизнедеятельности. Она работает в функциональном единстве с анализаторными системами и оказывает тонические влияния на ниже- и вышележащие отделы центральной нервной системы.

К числу особенностей строения ретикулярной формации следует отнести:

- глубокое и диффузное расположение ее ядер в стволе мозга; при проведении раздражения в ретикулярной формации имеет место множественность переключений на ее многочисленных ядрах;
- способность проводить возбуждения в различных, как восходящих, так и нисходящих, направлениях;
- обслуживание как соматических, так и висцеральных функций;
- разнообразие групп ядер по хемоархитектонике (наличие клеточных скоплений с серотонинергическими, холинергическими, адренергическими и дофаминергическими нейронами).

Ретикулярные ядра группируются в стволе мозга в три билатерально симметричных продольных столба: срединный (ядра шва), медиальный, содержащий ядра с крупными ретикулярными нейронами, и латеральный, содержащий ядра из мелких и средних по размерам нейронов (рис. 66).

Множественность и разнообразие групп ядер, входящих в состав ретикулярной формации, позволяют характеризовать ее как неспецифическую полисинаптическую систему. В частности, влияние ретикулярной формации на кору больших полушарий осуществляется посредством ретикуло-таламических путей через группу медиальных ядер таламуса, составляющих так называемую неспецифическую проекционную таламо-кортикальную систему. Волокна ретикуло-таламо-кортикальных путей заканчиваются во всех областях коры (так называемые *неспецифические афферентные волокна коры* боль-

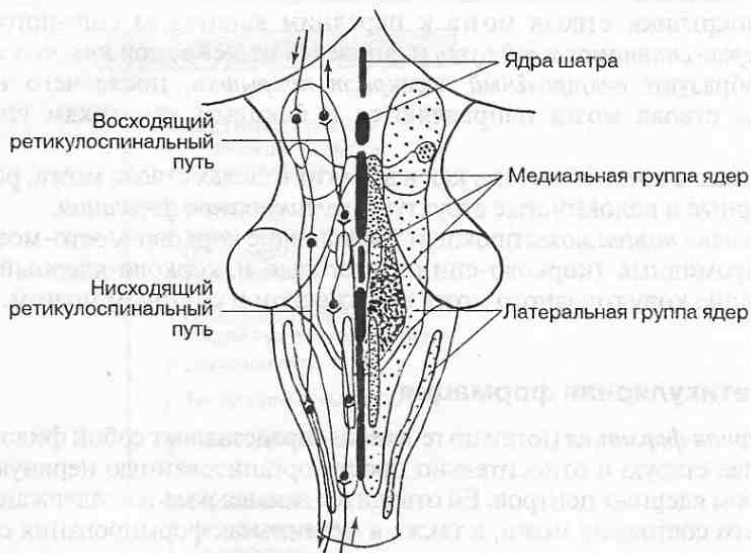


Рис. 66. Ядра ретикулярной формации в стволе мозга.

шого мозга), но наибольшее их число обнаруживают в коре лобной доли. Они проводят грубую (протопатическую) чувствительность от кожного покрова и всех органов, оказывая неспецифическое активирующее воздействие на кору больших полушарий. Их называют неспецифическими афферентными волокнами в отличие от специфических, проводящих более тонкую (эпикритическую) чувствительность к соматосенсорной коре, которая позволяет тонко дифференцировать локализацию и нюансы ощущений. Специфические афферентные волокна заканчиваются на вставочных нейронах IV слоя коры аксосоматическими контактами, обеспечивающими быстрые и дифференцированные ответы нейронов. Неспецифические афферентные волокна в составе восходящей активирующей системы образуют концевые ветвления во всех слоях коры мозга и формируют синаптические контакты на дендритах нейронов, что позволяет только модулировать возбудимость нейронов и влиять на их способность к проведению импульсов.

Активность как восходящих, так и нисходящих систем поддерживается непрерывным притоком афферентных импульсов, поступающих в ретикулярную формацию по коллатеральным волокнам от сенсорных проводящих путей. Важную роль в поддержании активности ретикулярных ядер играют гуморальные раздражители, по отношению к которым ретикулярная формация обладает высокой чувствительностью, что обеспечивает ее участие в регуляции ряда вегетативных функций.

Все двигательные ядра черепных нервов получают от ретикулярных ядер волокна, идущие в составе восходящих и двух нисходящих ретикулярных путей: мосто-спинномозгового (*латеральный ретикулоспинальный путь*) и бульбо-спинномозгового (*медиальный ретикулоспинальный путь*). Волокна от ретикулярных ядер заканчиваются билатерально на мотоней-

ронах спинного мозга и симпатических преганглионарных нейронах его грудного отдела. Эти пути оказывают влияние на состояние спинномозговых мотонейронов, а также болевую чувствительность на уровне сегментарных связей.

4.3. Черепные нервы и области их иннервации

Черепные нервы (nn. craniales) так же, как и спинномозговые нервы, относятся к периферическому отделу нервной системы. Различие заключается в том, что спинномозговые нервы отходят от спинного мозга, а черепные — от головного мозга, причем 10 пар черепных нервов начинаются от ствола мозга; это — глазодвигательный (III), блоковый (IV), тройничный (V), отводящий (VI), лицевой (VII), преддверно-улитковый (VIII), языкоглоточный (IX), блуждающий (X), добавочный (XI), подъязычный (XII) нервы; все они имеют различное функциональное значение (рис. 67). Еще две пары нервов — обонятельный (I) и зрительный (II) — не являются типичными нервами: они формируются как выросты стенки переднего мозгового пузыря, имеют необычное по сравнению с другими нервами строение и связаны с проведением специализированных видов чувствительности.

По общему плану строения черепные нервы сходны со спинномозговыми нервами, однако имеют и определенные отличия. Как и спинномозговые нервы, они могут состоять из волокон разного типа: чувствительных, двигательных и вегетативных. Однако некоторые черепные нервы включают только афферентные или только эфферентные волокна. Для части черепных нервов, связанных с жаберным аппаратом, присущи некоторые внешние признаки метамерии (рис. 68). Общий состав волокон черепного нерва практически соответствует составу его ядер в стволе мозга. Сенсорные афферентные волокна, как правило, берут начало от нейронов, расположенных в чувствительных ганглиях. Центральный отросток каждого из этих нейронов проникает в ствол в составе черепного нерва и заканчивается в соответствующем чувствительном ядре. Двигательные и вегетативные эфферентные волокна отходят от групп нейронов, расположенных в соответствующих черепному нерву двигательных и вегетативных ядрах (см. рис. 55, 63).

В формировании черепных нервов прослеживаются те же закономерности, что и при образовании спинномозговых нервов:

- двигательные ядра и двигательные волокна являются производными базальной пластинки нервной трубки;
- чувствительные ядра и чувствительные нервы образуются из нервного гребня (ганглионарной пластинки);
- вставочные нейроны (интернейроны), обеспечивающие связи между разными группами ядер черепных нервов (чувствительными, двигательными и вегетативными), формируются из крыльной пластинки нервной трубки;

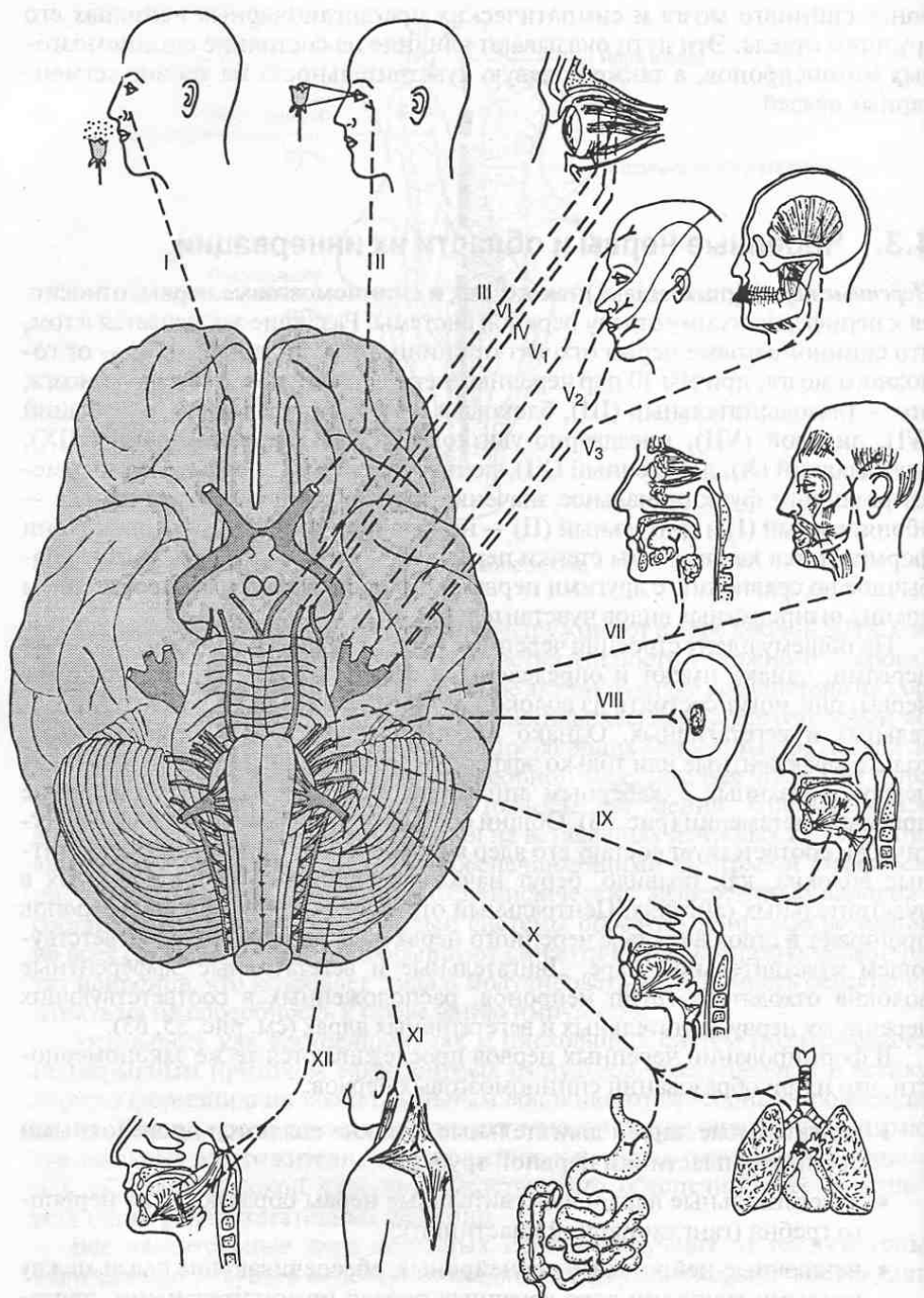


Рис. 67. Места выхода из головного мозга 12 пар черепных нервов и их функции.

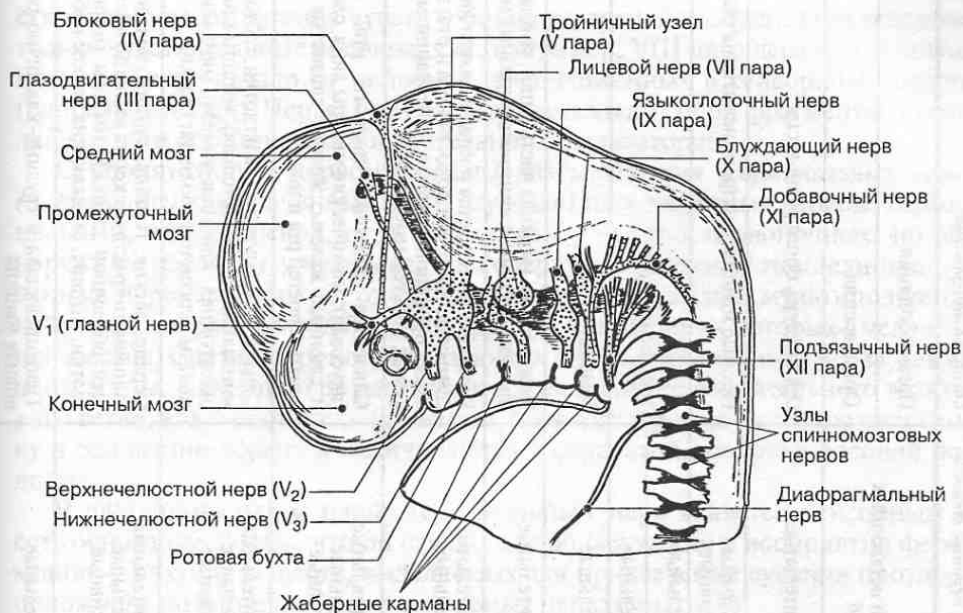


Рис. 68. Закладка черепных нервов у эмбриона 5 недель.

- вегетативные ядра и вегетативные (преганглионарные) волокна закладываются в межмозжечковой зоне между крыльной и базальной пластинками.

В расположении ядер черепных нервов наблюдаются и специфические, свойственные только им особенности, обусловленные характером формирования ствола мозга. В процессе его развития происходит увеличение и видоизменение крыши нервной трубки на уровне всех отделов ствола мозга, а также смещение материала крыльных пластинок в вентролатеральном направлении. Эти процессы приводят к тому, что ядра черепных нервов смещаются в покрывку ствола мозга. При этом двигательные ядра III—XII пар черепных нервов занимают наиболее медиальное положение, чувствительные — наиболее латеральное, а вегетативные — промежуточное. Это хорошо видно на их проекции на дно ромбовидной ямки (см. рис. 63).

Все черепные нервы, за исключением блуждающего (X пара), иннервируют только органы головы и шеи. Блуждающий нерв, в состав которого включены парасимпатические преганглионарные волокна, участвует также в иннервации почти всех органов грудной и брюшной полостей. С учетом функциональных особенностей, а также специфики развития все черепные нервы можно разделить на следующие основные группы: сенсорные (связанные с органами чувств), соматомоторные, соматосенсорные и branхиогенные (табл. 4).

Сенсорные, или нервы органов чувств (I, II и VIII пары), обеспечивают проведение в центральную нервную систему импульсов специфической чув-

Таблица 4. Черепные нервы и области их иннервации

Функциональные группы нервов		Черепные нервы		Состав нервных волокон		Область иннервации	
Сенсорные		I — обонятельный (n. olfactorius)		Отростки вставочных нейронов	Орган обоняния		
		II — зрительный (n. opticus)		Чувствительные	Орган зрения		
Соматомоторные		VIII — преддверно-улитковый (n. vestibulocochlearis)		Двигательные Вегетативные	Орган слуха, орган равновесия		
		III — глазодвигательный (n. oculomotorius)		Двигательные	Глазные мышцы, внутренние мышцы глаза		
		IV — блоковый (n. trochlearis)		Двигательные	Глазные мышцы		
		VI — отводящий (n. abducens)		Двигательные	Мышцы языка		
Соматосенсорные		XII — подъязычный (n. hypoglossus)		Чувствительные	Кожа головы (верхняя часть лица), роговица; проприоцептивная иннервация глазных мышц		
		V ₁ — тройничный (n. trigeminus)		Чувствительные	Кожа головы (средняя и нижняя части лица); слизистые оболочки полости носа и рта; зубы; язык; проприоцептивная иннервация мышц языка; жевательные мышцы		
Бранихиотенные		V _{2,3} — тройничный (n. trigeminus)		Чувствительные Двигательные	Слизистая оболочка полости рта; язык (вкусовой), мимические мышцы лица; слезная и слюнные железы; железы слизистых оболочек полости рта и носа		
		VII — лицевой (n. facialis)		Чувствительные Двигательные Вегетативные	Слизистые оболочки зева и глотки, глоточные миндалины; язык (вкусовой); мышцы глотки; околоушная слюнная железа, миндалина; железы слюнистой оболочки глотки		
		IX — языкоглоточный (n. glossopharyngeus)		Чувствительные Двигательные Вегетативные	Сердце, легкие, гортань, органы желудочно-кишечного тракта (от корня языка до нисходящей ободочной кишки); мышцы гортани и глотки, мышцы, опускающие мягкое небо		
		X — блуждающий (n. vagus)		Чувствительные Двигательные Вегетативные	Трапецевидная и грудино-ключично-сосцевидная мышцы		
		XI — добавочный (n. accessorius)		Двигательные			

ствительности от органов чувств (обоняния, зрения и слуха). Они содержат только чувствительные волокна, как, например, VIII пара черепных нервов, которые берут начало от нейронов, расположенных в сенсорном ганглии (спиральный узел). Нервы I и II пары представляют собой фрагменты проводящего пути обонятельного и зрительного анализаторов.

С обонятельным нервом связаны два маленьких *терминальных нерва* (*n. terminalis*), обозначенных как 0 (нулевая) пара черепных нервов. Терминальный, или концевой, нерв был открыт у низших позвоночных, но обнаруживается также у человека. Он содержит в основном немиелинизированные нервные волокна, отходящие от биполярных или мультиполярных нейронов, собранных в небольшие группы, локализация которых у человека неизвестна. Связи нейронов, образующих ядро терминального нерва, также неизвестны. Каждый нерв располагается медиальнее обонятельного тракта, а его ветви, как и обонятельные нервы, проходят через решетчатую пластинку в основании черепа и оканчиваются в слизистой оболочке носовой полости.

В функциональном плане терминальный нерв является сенсорным и есть основание думать, что он служит для обнаружения и восприятия феромонов — пахучих веществ, выделяемых для привлечения существ противоположного пола (подробнее о сенсорных нервах см. гл. 6).

К *соматосенсорным* нервам относится верхняя (или первая) ветвь тройничного нерва (V₁), поскольку она содержит только чувствительные волокна нейронов сенсорного узла тройничного нерва, проводящие импульсы, вызванные тактильными, болевыми и температурными раздражениями кожи верхней трети лица, а также проприоцептивными раздражениями глазодвигательных мышц.

Соматомоторные, или двигательные, черепные нервы (III, IV, VI, XII пары) иннервируют мышцы головы. Все они образованы длинными отростками мотонейронов, расположенных в двигательных ядрах ствола.

Глазодвигательный нерв (*n. oculomotorius*) — III пара; оба нерва (правый и левый) имеют 5 ядер: двигательное ядро *глазодвигательного нерва* (парное), *добавочное ядро* (парное) и *срединное ядро* (непарное). Срединное и добавочные ядра являются вегетативными (парасимпатическими). Эти ядра расположены в покрышке среднего мозга под водопроводом мозга на уровне верхних холмиков четверохолмия.

Двигательные волокна глазодвигательного нерва после выхода из ядер частично перекрещиваются в покрышке среднего мозга. Затем глазодвигательный нерв, включающий двигательные и парасимпатические волокна, покидает ствол мозга с медиальной стороны ножки мозга и через верхнюю глазничную щель проникает в глазницу. Он иннервирует глазодвигательные мышцы (верхнюю, нижнюю, медиальную прямые и нижнюю косую мышцы глаза), а также мышцу, поднимающую верхнее веко (рис. 69).

Парасимпатические волокна глазодвигательного нерва прерываются в *ресничном узле*, лежащем в глазнице. От него постганглионарные волокна направляются к главному яблоку и иннервируют *ресничную мышцу*, сокращения которой изменяют кривизну хрусталика глаза, и *сфинктер зрачка*.

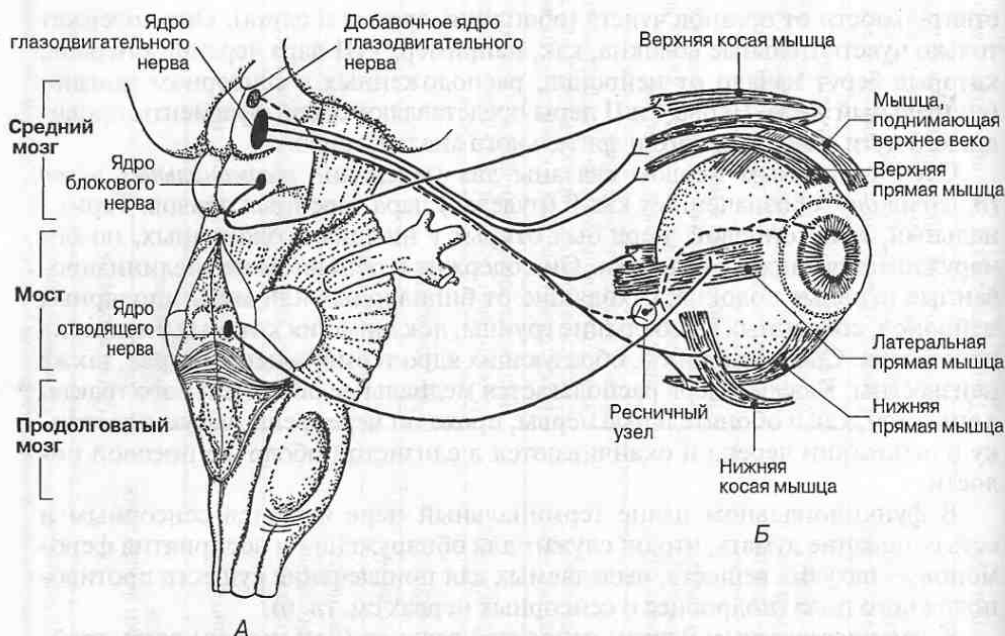


Рис. 69. Глазодвигательный, блоковый и отводящий нервы (III, IV и VI пары), иннервирующие мышцы глаза. А. Ствол головного мозга. Б. Глазное яблоко и глазодвигательные мышцы.

Ядра глазодвигательного нерва получают афферентные волокна в основном от медиального продольного пучка (обеспечивающего согласованную работу ядер черепных нервов, которые управляют движением глаз, а также их связь с вестибулярными ядрами), от ядер верхних холмиков пластинки крыши среднего мозга и ряд других волокон.

Благодаря связям ядер глазодвигательного нерва с корой больших полушарий возможны не только непроизвольные (автоматизированные, машинальные), но и произвольные (сознательные, целенаправленные) движения глазного яблока.

Блоковый нерв (n. trochlearis) — IV пара — относится к группе глазодвигательных нервов. Он берет начало от нейронов парного двигательного ядра блокового нерва, расположенного в покрывке среднего мозга под дном водопровода мозга на уровне нижних холмиков четверохолмия.

Волокна блокового нерва выходят из ядер в дорсальном направлении, огибают сверху водопровод мозга, входят в верхний мозговой парус, где образуют перекрест и выходят из ствола мозга на дорсальной его поверхности. Далее нерв огибает ножку мозга с латеральной стороны и направляется вниз и вперед. В глазницу он проникает вместе с глазодвигательным нервом через глазничную щель. Здесь блоковый нерв иннервирует верхнюю косую мышцу глаза, поворачивающую глазное яблоко вниз и латерально (см. рис. 69).

Отводящий нерв (n. abducens) — VI пара — также относится к глазодвигательной группе нервов. Он берет начало от нейронов парного двигательного ядра *отводящего нерва*, расположенного в покрывке моста. Двигательные волокна отводящего нерва выходят из ствола мозга между мостом и пирамидой продолговатого мозга. Направляясь вперед, нерв проникает в глазницу через верхнюю глазничную щель. Иннервирует наружную прямую мышцу глаза, поворачивающую глазное яблоко наружу (см. рис. 69).

Подъязычный нерв (n. hypoglossus) — XII пара — берет начало в парном двигательном ядре *подъязычного нерва*, расположенном в покрывке продолговатого мозга. Ядро проецируется на дно ромбовидной ямки в области ее нижнего угла в треугольнике подъязычного нерва. Ядро продолжается в спинной мозг до шейных сегментов (C₁₋₁₂).

Волокна подъязычного нерва в виде нескольких корешков покидают продолговатый мозг между пирамидой и оливой. Корешки сливаются в общий ствол, который выходит из полости черепа через канал подъязычного нерва. Этот нерв иннервирует мышцы языка.

Бранхиогенные, или жаберные, нервы (V_{2,3}, VII, IX, X, XI пары) представляют собой группу наиболее сложно устроенных черепных нервов. Исторически они развивались в связи с процессом закладки жаберных дуг. Именно эта группа нервов имеет признаки метамерии: V_{2,3} пара — нерв I висцеральной (челюстной) дуги; VII пара — нерв II висцеральной (подъязычной) дуги; IX пара — нерв III висцеральной (I жаберной) дуги; X пара — нерв II и последующих жаберных дуг. XI пара в процессе своего развития отделилась от X пары черепных нервов.

Тройничный нерв (n. trigeminus) — V пара. Это один из наиболее сложно устроенных нервов, так как фактически он объединяет в себе два нерва: V₁ — соматосенсорный нерв головы и V_{2,3} — нерв I висцеральной (челюстной) дуги. На основании мозга тройничный нерв появляется из толщи средних ножек мозжечка в виде толстого и короткого стволика, состоящего из двух корешков: чувствительного и двигательного. Двигательный корешок нерва более тонкий. Он передает двигательные импульсы к жевательным и некоторым другим мышцам. Чувствительный корешок в области вершины пирамиды височной кости образует утолщение полукруглой формы — *тройничный узел*. Он, как и все сенсорные ганглии, состоит из псевдоуниполярных нейронов, центральные отростки которых направляются к сенсорным ядрам тройничного нерва, а периферические идут в составе трех основных ветвей тройничного нерва к иннервируемым органам.

Тройничный нерв имеет одно двигательное ядро и три чувствительных ядра. *Двигательное ядро тройничного нерва* лежит в покрывке моста. Среди чувствительных ядер выделяют:

- *средне мозговое, или мезэнцефалическое, ядро тройничного нерва*, расположенное в покрывке ствола мозга от моста до среднего мозга; оно обеспечивает преимущественно проприоцептивную чувствительность глазодвигательных мышц;

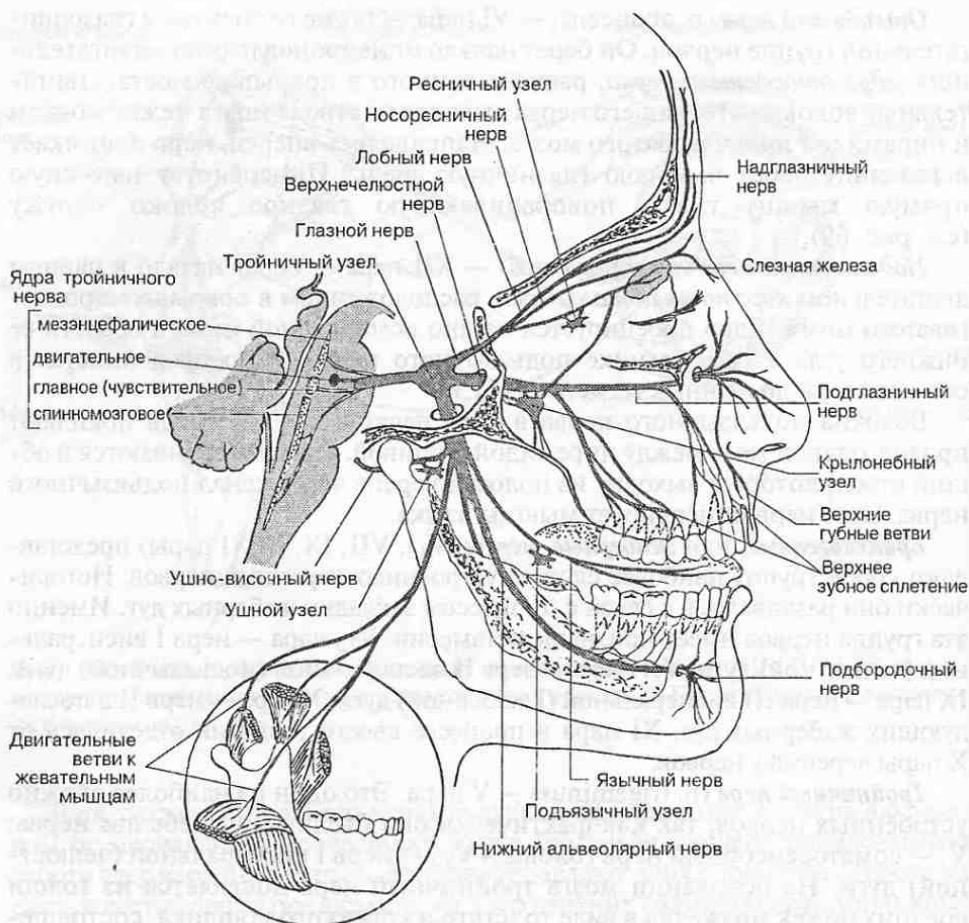


Рис. 70. Тройничный нерв (V пара): его ядра, ветви и области иннервации.

- *главное чувствительное, или мостовое, ядро тройничного нерва, лежащее в покрывке моста; обеспечивает тактильную и проприоцептивную чувствительность;*
- *спинномозговое ядро тройничного нерва, расположенное в покрывке моста и продолговатого мозга, а также частично в задних рогах шейных сегментов C₁₋₁₁ спинного мозга; обеспечивает болевую и тактильную чувствительность.*

Тройничный нерв дает три основные ветви: первую — глазной нерв, вторую — верхнечелюстной нерв и третью — нижнечелюстной нерв (рис. 70).

Глазной нерв проходит в глазницу через верхнюю глазничную щель. Он иннервирует кожу лба, темени и слизистую оболочку верхнего отдела полости носа. В составе этого нерва имеются чувствительные проприоцептивные волокна, идущие от мышц глазного яблока.

Верхнечелюстной нерв проходит через круглое отверстие в основании черепа. Он дает ряд ветвей, иннервирующих десны и зубы верхней челюсти, кожу носа и щек, а также слизистую оболочку носа, нёба, пазух клиновидной кости основания черепа и верхней челюсти.

Нижнечелюстной нерв проходит через овальное отверстие в основании черепа. Он делится на ряд ветвей: сенсорные ветви иннервируют десны и зубы нижней челюсти (нижний альвеолярный нерв, проходящий в толще нижней челюсти), слизистую оболочку языка (язычный нерв) и щек, а также кожу щек и подбородка; двигательные ветви иннервируют жевательные и некоторые другие мышцы.

Нейроны сенсорных ядер тройничного нерва (вторые нейроны сенсорного пути) дают начало нервным волокнам, которые после перекреста в покрывке ствола мозга, формируют *тройничную петлю* — восходящий путь общей чувствительности от органов головы и шеи. Он присоединяется к *медиальной и спинальной петлям* и далее вместе с ними направляется к группе вентролатеральных ядер таламуса. Ответвления аксонов нейронов тройничного узла и сенсорных ядер направляются к ядрам других черепных нервов, ретикулярной формации, мозжечку, пластинке крыши среднего мозга, субталамическому ядру, гипоталамусу и многим другим образованиям головного мозга.

Лицевой нерв (n. facialis) — VII пара. Этот нерв имеет три ядра: *ядро лицевого нерва* — двигательное, расположенное в покрывке моста ближе к срединной плоскости под ядром отводящего нерва; *ядро одиночного пути* — сенсорное, общее с IX и X парами, расположенное в покрывке продолговатого мозга; *верхнее слюноотделительное ядро* — парасимпатическое, расположенное в покрывке моста.

На основании мозга лицевой нерв появляется из ямки между мостом, нижней оливой продолговатого мозга и нижней ножкой мозжечка. Вместе с преддверно-улитковым нервом он проходит через внутреннее слуховое отверстие в толщу пирамиды височной кости, где идет в *лицевом канале* и выходит через шило-сосцевидное отверстие в основании мозгового черепа. В зачелюстной ямке лицевой нерв разветвляется на моторную и сенсорную ветви (рис. 71).

Двигательные ветви лицевого нерва иннервируют мимические мышцы лица и мышцы свода черепа, а также мышцы шеи жаберного происхождения — подкожную мышцу шеи, шилоподъязычную и заднее брюшко двубрюшной мышцы.

Сенсорная порция лицевого нерва лежит обособленно; ее иногда недостаточно обоснованно называют промежуточным нервом. Сенсорный узел лицевого нерва (узел коленца) расположен в лицевом канале в толще пирамиды височной кости. Лицевой нерв содержит вкусовые волокна, идущие от вкусовых лукович передних 2/3 языка, от мягкого нёба к нейронам узла коленца и далее по их центральному отростку к ядру одиночного пути.

В составе лицевого нерва проходят также парасимпатические (секреторные) волокна. Они берут начало в верхнем слюноотделительном ядре и по специальной ветви (*барабанной струне*) достигают поднижнечелюстного узла, где переключаются на нейроны, отростки которых в виде постганглио-

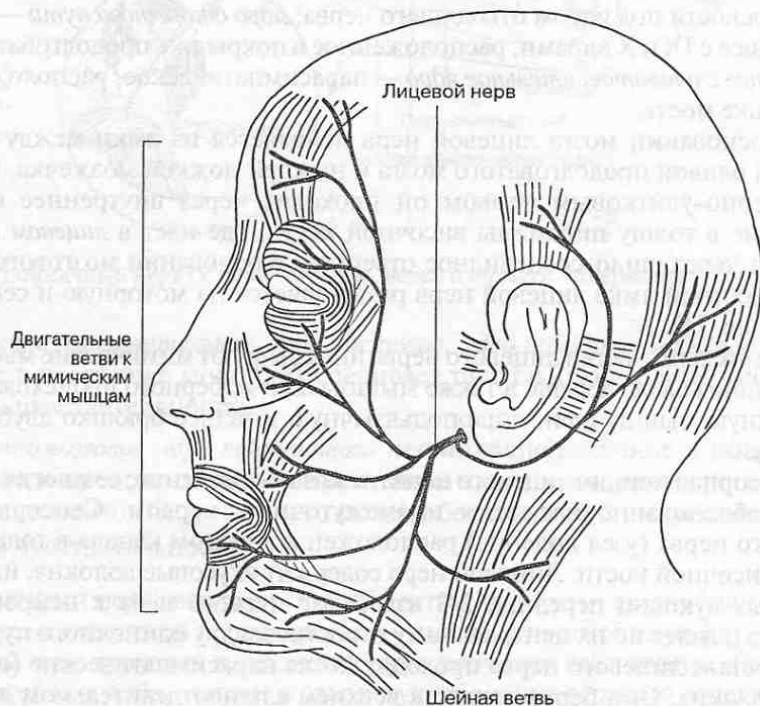
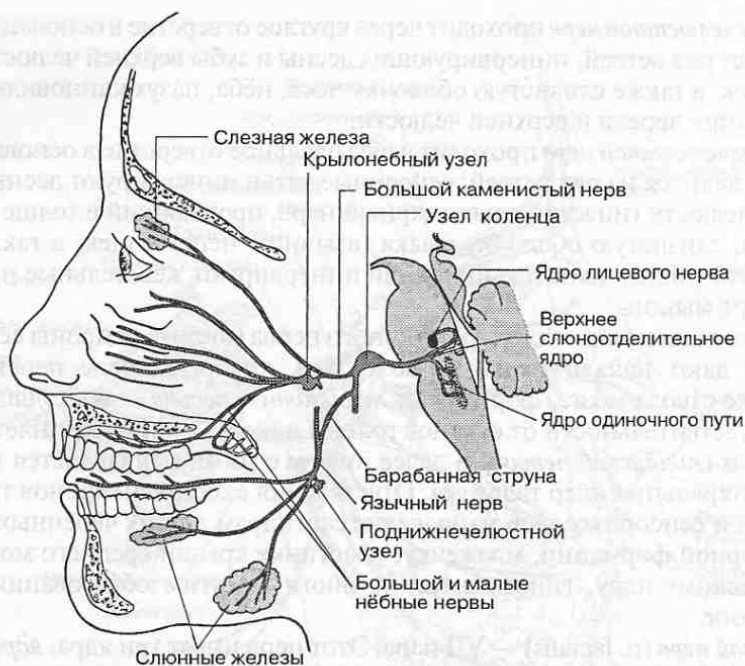


Рис. 71. Лицевой нерв (VII пара): его ядра, ветви и области иннервации.

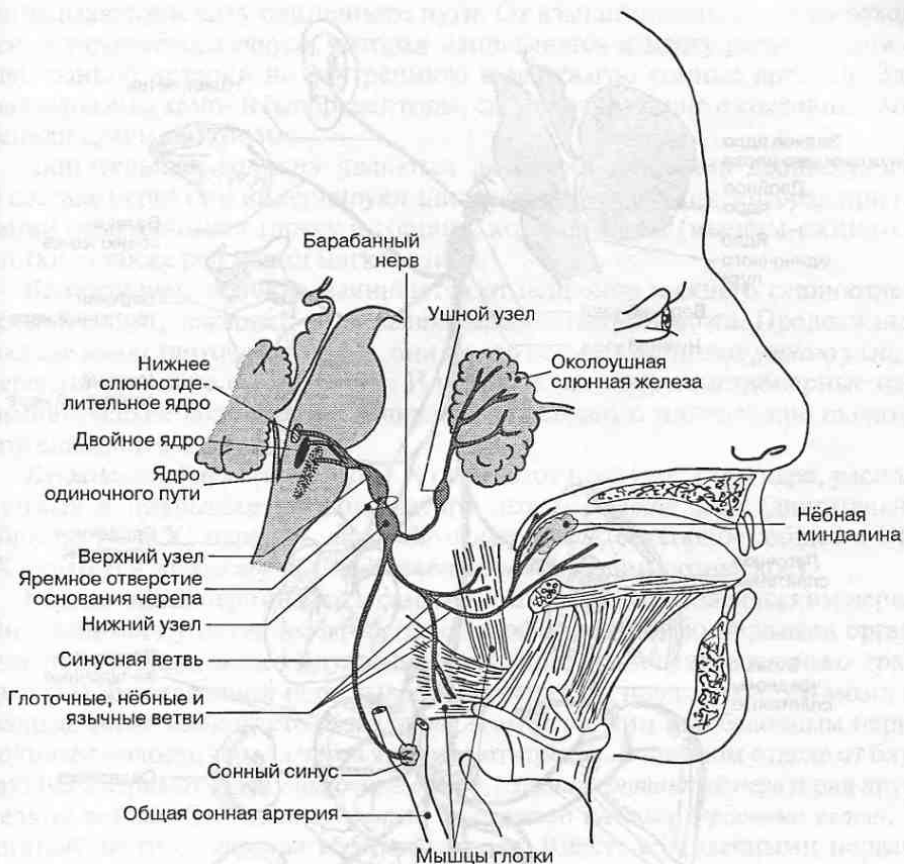


Рис. 72. Языкоглоточный нерв (IX пара): его ядра, ветви и области иннервации.

нарных волокон следуют к подъязычной и подчелюстной слюнным железам, а также к железам слизистой оболочки полости рта.

Языкоглоточный нерв (n. glossopharyngeus) — IX пара. Этот нерв имеет три ядра, расположенных в покрывке продолговатого мозга: *двойное ядро* (двигательное, общее с X и XI парами), *ядро одиночного пути* (сенсорное, общее с VII и X парами) и *нижнее слюноотделительное ядро* (парасимпатическое).

Языкоглоточный нерв выходит из продолговатого мозга через латеральную заднюю борозду продолговатого мозга позади оливы и покидает полость черепа вместе с X и XI парами черепных нервов через яремное отверстие, в котором лежит сенсорный *верхний узел* языкоглоточного нерва. Чуть ниже за пределами полости черепа располагается сенсорный *нижний узел* нерва. Далее языкоглоточный нерв спускается по боковой поверхности шеи, разделяясь на несколько ветвей (рис. 72).

Языкоглоточный нерв и его ветви состоят из сенсорных, двигательных и парасимпатических волокон.

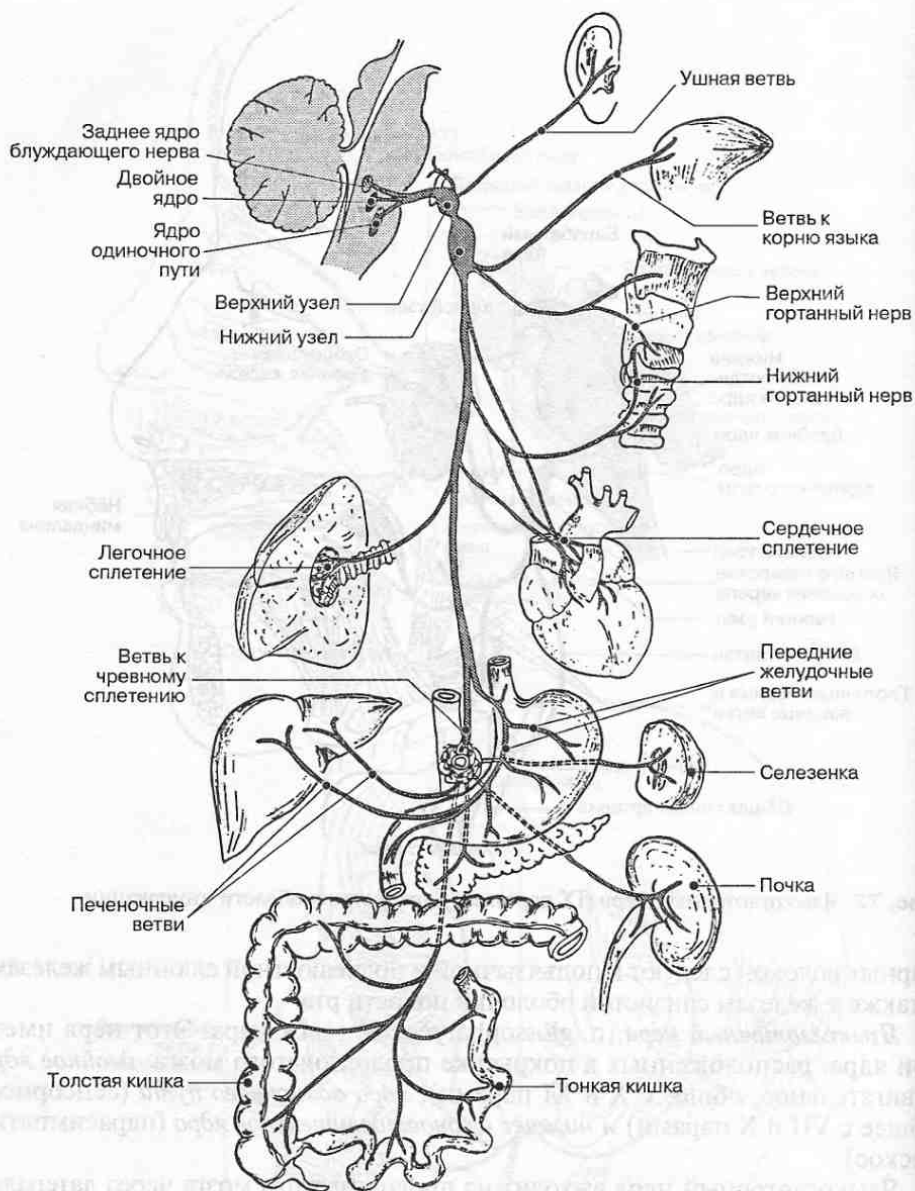


Рис. 73. Блуждающий нерв (X пара): его ядра, ветви и области иннервации.

Сенсорные волокна общей чувствительности в составе языкоглоточного нерва начинаются от нейронов обоих сенсорных узлов, сенсорные волокна вкусовой чувствительности — в нижнем узле. Их периферические отростки иннервируют слизистую оболочку небной миндалины и небных дужек, глотки, задней трети языка, барабанную полость. Центральные отростки

направляются к ядру одиночного пути. От языкоглоточного нерва отходит *ветвь каротидного синуса*, которая направляется к месту разветвления общей сонной артерии на внутреннюю и наружную сонные артерии. Здесь расположены хемо- и барорецепторы, сигнализирующие о состоянии внутренней среды организма.

Двигательные волокна являются аксонами нейронов двойного ядра. В составе нерва они иннервируют шилоглоточную мышцу, которая при глотании приподнимает глотку и гортань, констрикторы (мышцы-сжиматели) глотки, а также ряд мышц мягкого нёба.

Вегетативные волокна начинаются от нейронов нижнего слюноотделительного ядра, лежащего в покрывке продолговатого мозга. Продолжаясь в составе языкоглоточного нерва, они по его ветвям достигают *ушного узла*, где переключаются на его нейроны. Идущие от него постганглионарные парасимпатические волокна обеспечивают секреторную иннервацию околоушной слюнной железы.

Блуждающий нерв (n. vagus) — X пара. Этот нерв имеет три ядра, расположенных в покрывке продолговатого мозга: *двойное ядро* (двигательное, общее с IX и XI парами), *ядро одиночного пути* (сенсорное, общее с VII и IX парами) и *заднее ядро блуждающего нерва* (парасимпатическое).

Блуждающий нерв является самым крупным парасимпатическим нервом. Он принимает участие в афферентной и эфферентной иннервации органов дыхания, сердца, желез внутренней секреции и пищеварительного тракта (рис. 73). Блуждающий нерв выходит из вещества продолговатого мозга несколько ниже языкоглоточного нерва и вместе с ним и добавочным нервом покидает полость черепа через яремное отверстие. В шейном отделе от блуждающего нерва отходят *глоточные ветви*, *верхний гортанный нерв* и ряд других мелких ветвей. Он отдает *верхнюю и нижнюю шейные сердечные ветви*, а в грудной части — *грудные сердечные ветви*. Вместе с сердечными нервами, отходящими от симпатического ствола, они образуют сердечное сплетение. В грудную полость блуждающий нерв проникает через верхнее отверстие грудной клетки, где дает ветви к пищеводу, легким, бронхам и околосердечной сумке, образуя одноименные нервные сплетения на этих органах. Вместе с пищеводом блуждающий нерв проникает через диафрагму в брюшную полость, где иннервирует желудок, печень, селезенку, всю тонкую и часть толстой кишки до ее левого изгиба, почки, а также дает ветви к чревному сплетению (подробнее см. гл. 3).

Многочисленные ветви блуждающего нерва, идущие к различным органам, включают сенсорные, двигательные и вегетативные волокна.

Сенсорные волокна общей чувствительности в составе блуждающего нерва начинаются от псевдоуниполярных нейронов верхнего и нижнего сенсорных узлов, лежащих вблизи яремного отверстия. Периферические отростки части нейронов иннервируют наружный слуховой ход, барабанную перепонку и задний отдел твердой оболочки мозга, а их центральные отростки направляются к *спинномозговому ядру тройничного нерва*. Другая часть сенсорных нейронов проводит висцеросенсорную информацию от задней трети языка, глотки, гортани и других внутренних органов, иннервируемых блуждающим нервом, к *ядру одиночного пути*.

Двигательные волокна в составе ветвей блуждающего нерва начинаются от *двойного ядра* и иннервируют почти все мышцы мягкого нёба, глотки, гортани.

Вегетативные волокна берут начало от парасимпатических нейронов *заднего ядра блуждающего нерва*. Преганглионарные волокна в составе блуждающего нерва направляются к парасимпатическим терминальным ганглиям, расположенным поблизости от внутренних органов или непосредственно в них; ряд мелких парасимпатических ганглиев рассеяны по ходу ствола блуждающего нерва.

Ядра блуждающего нерва связаны с ядрами тройничного, лицевого, языкоглоточного нервов, вестибулярными и ретикулярными ядрами ствола, а также со спинным мозгом. Комплекс этих связей облегчает регуляцию жевания и глотания, реализацию защитных дыхательных, пищеварительных, сердечно-сосудистых рефлексов (глубина и частота дыхания, кашель, рвотный рефлекс, изменение артериального давления, частоты сокращений сердца) и др.

Добавочный нерв (n. accessorius) — XI пара. Этот нерв, являющийся двигательным нервом, в процессе развития отделяется от блуждающего нерва. Он берет начало от двух двигательных ядер. Одно из них, двойное ядро, общее с IX и X парами черепных нервов, лежит в покрывке продолговатого мозга, а другое, *спинномозговое ядро добавочного нерва*, расположено в передних рогах спинного мозга на уровне шейных C₁-V₁ сегментов (см. рис. 63).

Бульбарная часть добавочного нерва присоединяется к блуждающему нерву и в дальнейшем в виде *нижнего гортанного нерва* иннервирует мышцы гортани. Волокна спинномозговой части иннервируют грудино-ключично-сосцевидную и трапецевидную мышцы (мышцы шеи и спины).

4.4. Мозжечок и его связи

Мозжечок (cerebellum) представляет собой отдел головного мозга, развивающийся из крыши заднего мозга. Его еще нередко называют «малым мозгом». Он располагается в задней черепной ямке под затылочными долями больших полушарий. Под мозжечком находится IV желудочек мозга.

Основные функции мозжечка состоят в поддержании равновесия тела, регуляции мышечного тонуса, осуществлении позно-тонических рефлексов, а также в управлении процессами сенсомоторной координации. Мозжечок программирует плавное, точное и автоматическое выполнение движений, что становится возможным благодаря его связям со спинным мозгом и стволовыми центрами управления движениями, а также с корой больших полушарий.

В мозжечке различают филогенетически более старую среднюю часть — *червь*, играющий важную роль в регуляции автоматических движений туловища и конечностей, например в процессе ходьбы, и более новую — *полушария мозжечка*, принимающие участие преимущественно в управлении координированными автоматизированными движениями конечностей.

Сверху мозжечок покрыт слоем серого вещества — *корой*, образующей многочисленные поперечные извилины — *листки мозжечка*. Группы лист-

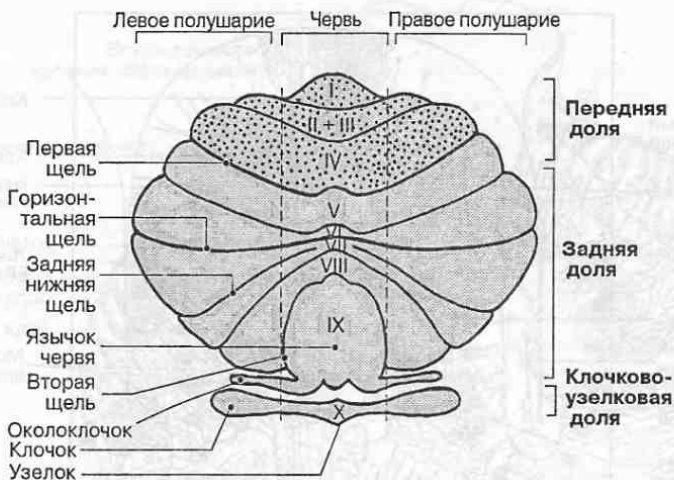


Рис. 74. Мозжечок человека: части, доли и дольки (римскими цифрами обозначены дольки червя).

ков, отделенные глубокими бороздами, образуют *дольки мозжечка* (рис. 74). Посредством более глубоких щелей мозжечок делится на переднюю, заднюю и клочково-узелковую доли. В переднюю долю мозжечка приходят импульсы преимущественно из спинного мозга, в заднюю — от коры больших полушарий после их переключения в собственных ядрах моста. Наименьшая по размерам клочково-узелковая доля состоит из небольшой парной обособленной дольки — *клочка* — и расположенного рядом участка червя — *узелка*, связанных между собой с помощью *ножек клочка*. Клочково-узелковая доля представляет собой самую древнюю часть мозжечка, участвующую в управлении вестибулярными рефлексам. С помощью двусторонних связей она наиболее тесно взаимодействует с вестибулярными ядрами моста.

В *коре мозжечка* выделяют три слоя (рис. 75). Наружный молекулярный слой беден нервными клетками и состоит преимущественно из белого веще-

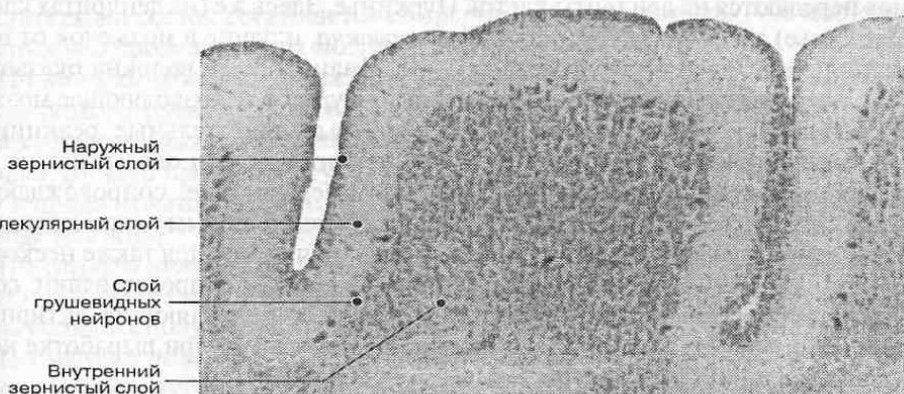


Рис. 75. Слои в коре мозжечка новорожденного. Окрашивание по Нисслию. $\times 90$.

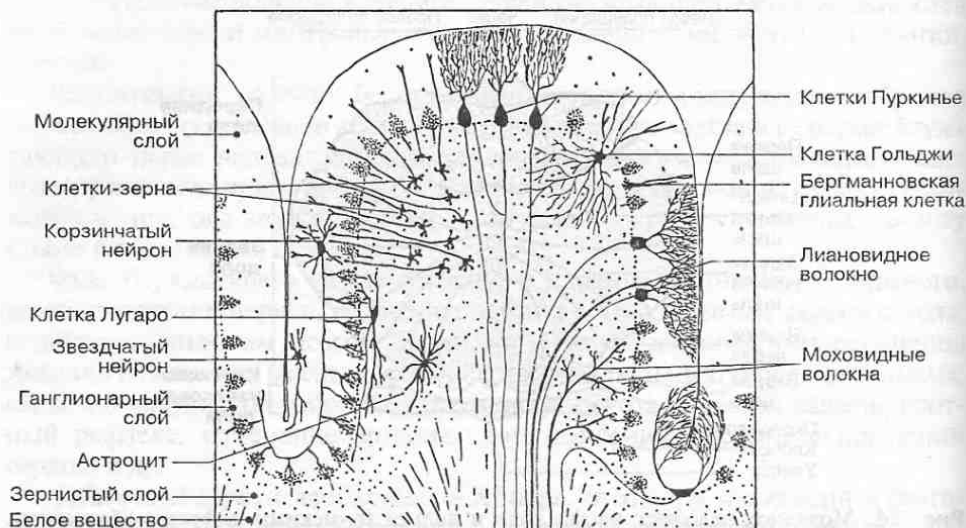


Рис. 76. Нейроархитектоника коры мозжечка.

ства. Во внутреннем *зернистом слое* находится большое число плотно расположенных зерновидных нейронов малого размера. Между молекулярным и зернистым слоями находится *ганглионарный слой*, состоящий из расположенных в один ряд *грушевидных нейронов*, или клеток Пуркинье, — самых крупных нейронов коры мозжечка. Каждая клетка Пуркинье образует густо ветвящееся дендритное дерево, лежащее в молекулярном слое, куда продолжают аксоны зерновидных клеток. Аксоны клеток Пуркинье обеспечивают эфферентный выход из коры мозжечка на его ядра.

Афферентные волокна от спинного мозга и от различных ядер ствола заканчиваются в зернистом слое коры мозжечка, где образуют многочисленные контакты с дендритами зерновидных нейронов. Это — *моховидные волокна* (рис. 76). Возбуждение от этих волокон через аксоны зерновидных нейронов передается на дендриты клеток Пуркинье. Здесь же (на дендритах клеток Пуркинье) заканчиваются *лиановидные волокна*, идущие в мозжечок от нижних оливных ядер продолговатого мозга. Лиановидные волокна оказывают быстрое возбуждающее действие на клетки Пуркинье, позволяющее мозжечку контролировать быстрые и неосознанные двигательные реакции на внезапные внешние раздражители. Зерновидные клетки оказывают на грушевидные нейроны медленное возбуждающее действие, сопровождающее регуляцию поздно-тонических рефлексов и обучение новым типам движений. В молекулярном и зернистом слоях коры мозжечка имеется также несколько разновидностей мультиполярных нейронов. Все они представляют собой интернейроны тормозного типа, избирательно подавляющие активность зерновидных нейронов и клеток Пуркинье, что важно при выработке координаций в процессе обучения новым движениям.

Внутри мозжечка различают белое вещество и находящиеся в нем парные ядра серого вещества, тесно связанные с корой червя (*ядра шатра*), корой

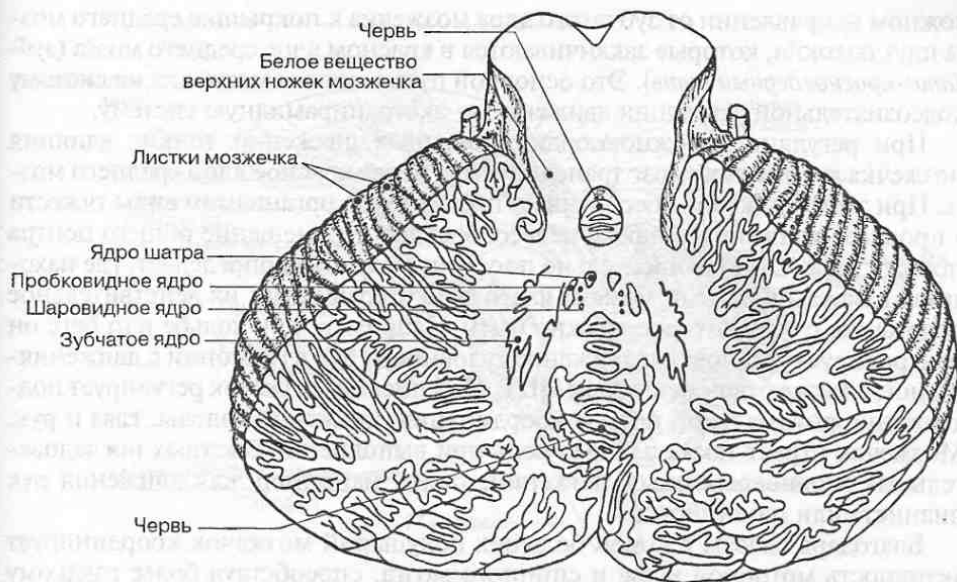


Рис. 77. Ядра мозжечка.

околочервячной зоны (*шаровидные и пробковидные ядра*) и корой, покрывающей полушария (*зубчатые ядра*) (рис. 77). Белое вещество состоит из волокон, связывающих участки коры в различных дольках и листках мозжечка, ядра ствола мозга с корой мозжечка, а также кору с ядрами мозжечка.

Волокна от ядер мозжечка, связанных с червем, направляются в основном к вестибулярным и ретикулярным ядрам, и от них — в спинной мозг. Волокна от зубчатого ядра идут к таламусу и далее к коре больших полушарий, а также к красному ядру, от которого начинается краснойдерно-спинномозговой путь к мотонейронам спинного мозга.

Связи мозжечка со стволом мозга и спинным мозгом осуществляются с помощью трех пар ножек, состоящих из белого вещества. Посредством верхних ножек мозжечок соединяется со средним мозгом, средних — с мостом и нижних — с продолговатым мозгом и спинным мозгом.

По *нижним ножкам* к мозжечку направляются волокна заднего спинно-мозжечкового пути, идущие в составе боковых канатиков спинного мозга. Через нижние ножки мозжечок получает также волокна от нижнего оливного ядра, от ядер преддверно-улиткового нерва (VIII пара) и от расположенных в продолговатом мозге тонкого и клиновидного ядер (наружные дугообразные волокна).

По *средним ножкам* к мозжечку идут волокна корково-мосто-мозжечкового пути, обеспечивающие связи коры мозжечка с различными отделами коры больших полушарий (подробнее см. гл. 5).

По *верхним ножкам* к мозжечку проходят волокна от переднего спинно-мозжечкового пути, несущие проприоцептивную информацию о работе спинномозговых центров рефлекторной регуляции движений. В противопо-

ложном направлении от зубчатого ядра мозжечка к покрывке среднего мозга идут волокна, которые заканчиваются в красном ядре среднего мозга (*зубчато-красноядерный путь*). Это основной путь влияния мозжечка на систему подсознательной регуляции движений — экстрапирамидную систему.

При регуляции сложнокоординированных движений тонкие влияния мозжечка на спинной мозг транслируются через красное ядро среднего мозга. При этом мозжечок обеспечивает преодоление организмом силы тяжести в процессе движения, а также целесообразное перемещение общего центра тяжести тела (ОЦТ) относительно площади опоры. Он определяет, где находятся в каждый данный момент части тела и сравнивает их действительное положение с тем, которое должно быть. Например, при ходьбе или беге он контролирует установку и движение туловища и рук в гармонии с движениями ног, а также с перемещением ОЦТ. При письме мозжечок регулирует поддержание оптимальной позы и координацию движений головы, глаз и рук. Мозжечок играет также важную роль при выполнении быстрых последовательных и одновременных движений, таких, например, как движения рук пианиста или машинистки.

Благодаря связям с корой больших полушарий мозжечок координирует активность моторной коры и спинного мозга, способствуя более гладкому выполнению контролируемых ими тонких движений. Он обеспечивает хранение и своевременное использование уже выработанных алгоритмов и программ сложнокоординированных движений и активно участвует совместно с корой больших полушарий и подкорковыми центрами в формировании новых двигательных навыков. Фактически мозжечок является самообучающейся системой, которая в свою очередь существенно облегчает и ускоряет процессы обучения в больших полушариях и стволовых двигательных центрах.

4.5. Промежуточный мозг

Промежуточный мозг (diencephalon) располагается между конечным и средним мозгом. На основании мозга его граница спереди проходит по передней поверхности перекреста зрительных нервов, переднему краю заднего продырявленного вещества и зрительным трактам, а сзади — по краю ножек мозга. На дорсальной поверхности передней границей является терминальная полоска, отделяющая промежуточный мозг от конечного мозга, а задней границей — борозда, отделяющая промежуточный мозг от верхних холмиков среднего мозга. На сагиттальном срезе промежуточный мозг виден под мозолистым телом и сводом (рис. 78).

Дорсальный отдел промежуточного мозга представляет собой филогенетически более молодой *таламический мозг*, являющийся высшим подкорковым сенсорным центром, в котором переключаются практически все афферентные пути, несущие сенсорную информацию от органов тела и органов чувств. Вентральный отдел, *гипоталамус*, более старое в филогенетическом отношении образование, играет роль высшего центра регуляции вегетативных функций организма.

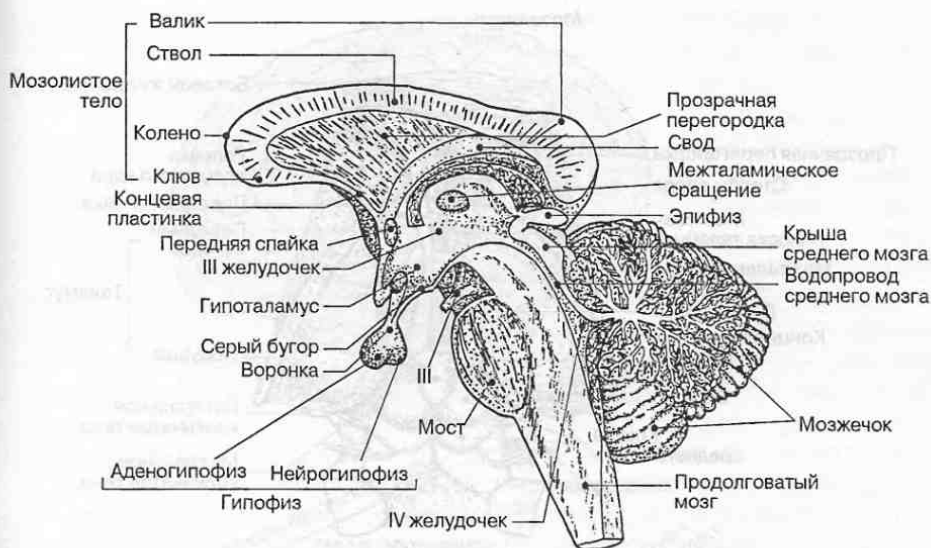


Рис. 78. Промежуточный мозг на сагиттальном срезе головного мозга.

Таламический мозг в свою очередь подразделяется на парные образования — *таламус* (зрительный бугор), *метаталамус* (заталамическая область), *эпиталамус* (надталамическая область) и *субталамус* (подталамическая область).

Полостью промежуточного мозга является III желудочек, который посредством правого и левого межжелудочковых отверстий сообщается с боковыми желудочками, расположенными внутри больших полушарий, и посредством водопровода мозга — с полостью IV желудочка мозга. В верхней стенке III желудочка располагается сосудистое сплетение, участвующее наряду со сплетениями в других желудочках мозга в образовании спинномозговой жидкости.

4.5.1. Таламус

Таламус (thalamus), или зрительный бугор, представляет собой образование яйцевидной формы, состоящее в основном из скопления многочисленных ядер. Таламусы образуются за счет утолщения боковых стенок промежуточного мозга (рис. 79). Спереди заостренная часть таламуса образует *передний бугорок*, в котором располагаются промежуточные центры сенсорных (афферентных) путей, идущих от ствола мозга в кору больших полушарий. Задняя, расширенная часть таламуса — *подушка* — содержит подкорковый зрительный центр.

Медиальные поверхности таламусов обращены друг к другу и образуют боковые стенки III желудочка; посередине они соединены между собой межталамическим сращением. Латеральная поверхность таламуса граничит с

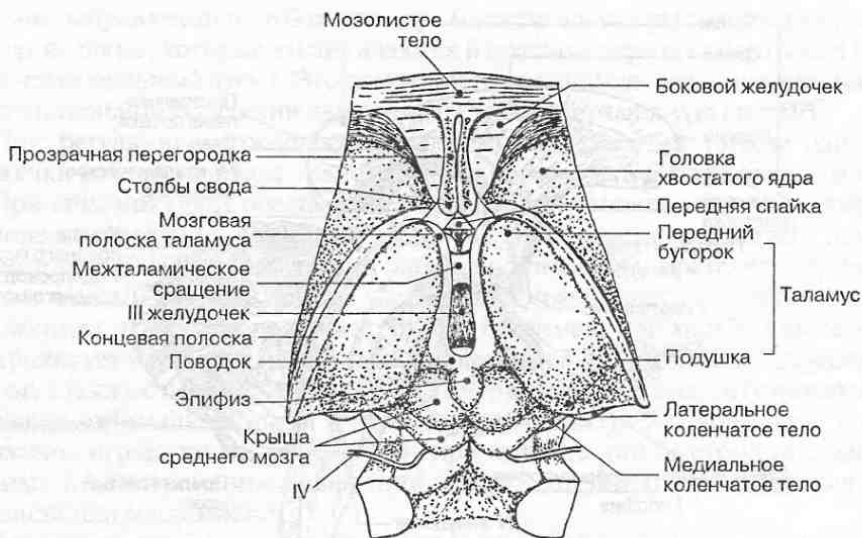


Рис. 79. Дорсальная поверхность промежуточного мозга и части ствола мозга.

внутренней капсулы — слоем белого вещества полушарий головного мозга, состоящего из проекционных волокон, соединяющих кору больших полушарий с нижележащими мозговыми структурами.

Толща серого вещества таламуса разделена вертикальной Y-образной прослойкой (пластинкой) белого вещества на три части — переднюю, медиальную и латеральную (рис. 80). Передняя часть таламуса лежит внутри раздвоенной части пластинки, медиальная и латеральная — соответственно внутри и снаружи от этой пластинки. В каждой из этих частей таламуса находится несколько групп таламических ядер. Всего в таламусе по разным данным содержится от 40 до 150 специализированных ядер, объединенных в 8 основных групп. Ниже рассматриваются только основные группы ядер таламуса, необходимые для понимания его связей с другими отделами мозга, а также его функциональной роли в передаче сенсорной (чувствительной) информации в кору больших полушарий.

В передней части таламуса располагается *передняя группа таламических ядер*. Наиболее крупные из них — передневентральное ядро и переднемедиальное ядро. Они получают афферентные волокна в составе сосцевидно-таламического пути от сосцевидных тел — обонятельного центра промежуточного мозга. От передних ядер эфферентные волокна направляются к поясной извилине коры больших полушарий. Передняя группа таламических ядер и связанные с ней структуры являются важным компонентом лимбической системы мозга, управляющей психоэмоциональным поведением, о чем подробнее будет сказано ниже.

В медиальной части таламуса различают *медиодорсальное ядро* и *группу ядер средней линии*. Медиодорсальное ядро имеет двусторонние связи с обонятельной корой лобной доли и поясной извилиной больших полушарий, миндалевидным телом и переднемедиальным ядром таламуса. Функцио-

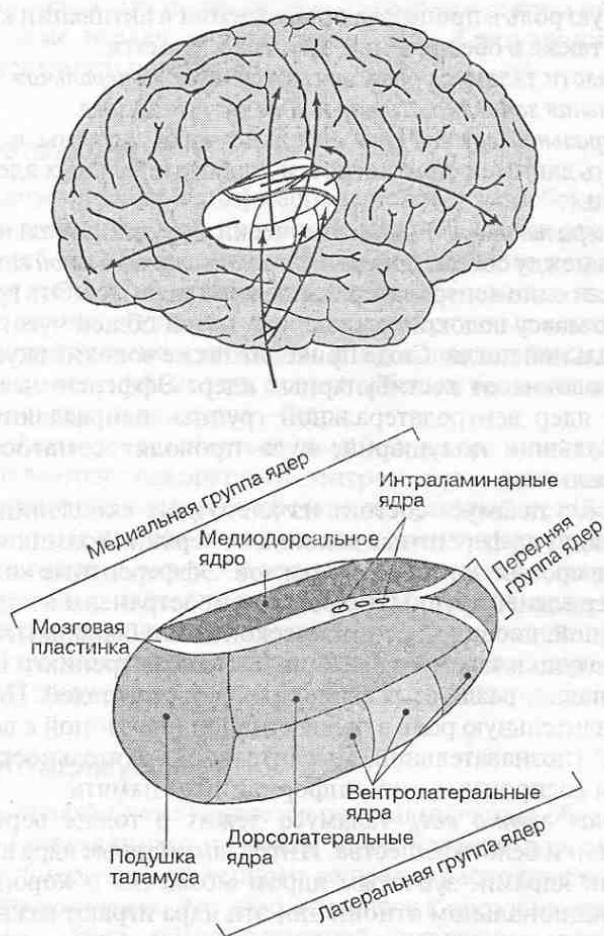


Рис. 80. Топография ядер таламуса.

нально оно тесно связано также с лимбической системой и имеет двусторонние связи с корой теменной, височной и островковой долей мозга. Благодаря этому медиодорсальное ядро непосредственно участвует в реализации высших психических процессов. Его разрушение приводит к снижению беспокойства, тревожности, напряженности, агрессивности, устранению навязчивых мыслей.

Ядра средней линии занимают наиболее медиальное положение в таламусе и довольно многочисленны. Они получают афферентные волокна от гипоталамуса, от ядер шва и голубого пятна ретикулярной формации ствола мозга. Сюда проецируется часть волокон спинно-таламических путей в составе медиальной петли. Эфферентные волокна от нейронов ядер средней линии направляются к гиппокампу, миндалевидному телу и поясной извилине больших полушарий, входящих в состав лимбической системы. Связи с корой больших полушарий двусторонние. Это позволяет ядрам средней

линии играть важную роль в процессах пробуждения и активации коры больших полушарий, а также в обеспечении процессов памяти.

В латеральной части таламуса располагаются *дорсолатеральная, вентролатеральная, вентральная заднемедиальная и задняя группы ядер*.

Ядра дорсолатеральной группы относительно мало изучены в функциональном плане. Есть данные о причастности дорсолатеральных ядер к системе восприятия боли.

Ядра вентролатеральной группы анатомически и функционально существенно различаются между собой. *Задние ядра вентролатеральной группы* часто рассматриваются как одно вентролатеральное ядро таламуса. Эта группа ядер получает основную массу волокон восходящих путей общей чувствительности в составе медиальной петли. Сюда приходят также волокна вкусовой чувствительности и волокна от вестибулярных ядер. Эфферентные волокна, начинающиеся от ядер вентролатеральной группы, направляются в кору теменной доли больших полушарий, куда проводят соматосенсорную информацию от всего тела.

Задняя группа ядер таламуса состоит из клеточных скоплений подушки таламуса. К ядрам идут афферентные волокна от верхних холмиков четверохолмия и волокна в составе зрительных трактов. Эфферентные волокна, начинающиеся от ядер задней группы, широко распространены в коре лобной, теменной, затылочной, височной и лимбической долей больших полушарий. Ядерные центры подушки таламуса имеют отношение к зрению и причастны к комплексному анализу различных сенсорных раздражителей. По-видимому, они играют значительную роль в перцептивной (связанной с восприятием) и когнитивной (познавательной, мыслительной) деятельности мозга, а также в хранении и воспроизведении информации — памяти.

Интраламинарная группа ядер таламуса лежит в толще вертикальной Y-образной прослойки белого вещества. Интраламинарные ядра взаимосвязаны с базальными ядрами, зубчатым ядром мозжечка и корой больших полушарий. В функциональном отношении эти ядра играют важную роль в активационной системе мозга. Повреждение интраламинарных ядер в обоих таламусах приводит к резкому снижению двигательной активности (кинестический мутизм), а также апатии и разрушению мотивационной структуры личности.

Следует отметить, что кора больших полушарий благодаря двусторонним связям практически со всеми ядерными центрами таламуса способна оказывать регулирующее воздействие на их функциональную активность.

4.5.2. Эпиталамус

Эпиталамус (epithalamus) включает эпифиз (шишковидное тело) и ряд ядерных скоплений нейронов.

Эпифиз — это железа внутренней секреции, функция которой заключается в тормозном влиянии на работу большей части других эндокринных желез (гипофиза, щитовидной и паращитовидных желез, половых желез, надпочечников и др.). Эпифиз вырабатывает нейрогормон мелатонин, имеющий

большое значение для поддержания иммунного статуса организма. Гормоны эпифиза также играют определенную роль в регуляции сезонных ритмов жизнедеятельности организма.

4.5.3. Метаталамус

Метаталамус (metathalamus) располагается в заднебоковом отделе промежуточного мозга, где под подушкой таламуса лежат два парных овальных образования — более крупное *медиа́льное* и меньшее по размеру *латеральное коленчатые тела*. С помощью ручек верхнего и нижнего холмиков, состоящих из белого вещества, медиальные и латеральные коленчатые тела соединяются соответственно с нижними и верхними холмиками крыши среднего мозга. Сверху коленчатые тела покрыты белым веществом, внутри содержатся скопления серого вещества — ядра.

Ядра медиа́льного коленчатого тела (как и ядра нижнего холмика четверохолмия), являются подкорковым центром слуха, поскольку в них оканчиваются афферентные волокна в составе латеральной петли, берущие начало в области моста (слуховой путь) от ядер преддверно-улиткового (VIII пара) нерва. *Ядра латерального коленчатого тела* (вместе с ядрами верхнего холмика четверохолмия) являются подкорковыми центрами зрения: в них оканчивается латеральная часть волокон, идущих в составе зрительного тракта (II пара). Ядра коленчатых тел формируют также восходящие пути к центрам зрительного и слухового анализаторов в коре больших полушарий.

4.5.4. Субталамус

Субталамус (subthalamus) является подталамической областью, где заканчиваются продолжающиеся из ножек мозга красные ядра и черное вещество. Впереди и латерально от черного вещества располагается *субталамическое ядро*, или *люисово тело*. Это ядро относится к образованиям экстрапирамидной системы мозга, обеспечивающей управление автоматизированными сложнокоординированными движениями тела. При локальных повреждениях субталамического ядра возникают сильные «бросковые» движения конечностей (баллизм).

4.5.5. Гипоталамус

Гипоталамус (hypothalamus) представляет собой вентральный отдел промежуточного мозга. В его состав входит комплекс образований, расположенных под III желудочком. Гипоталамус спереди ограничивается *зрительным перекрестом* (хиазмой), латерально — передней частью субталамуса, внутренней капсулой и зрительными трактами, отходящими от хиазмы. Сзади гипоталамус продолжается в покрывку среднего мозга (рис. 81).

В гипоталамусе различают большую по размерам переднебоковую часть и меньшую заднюю часть.

Переднебоковая часть образует дно III желудочка мозга и включает *серый бугор*, *воронку с гипофизом*, *зрительные тракты*, *перекрест зрительных нервов*

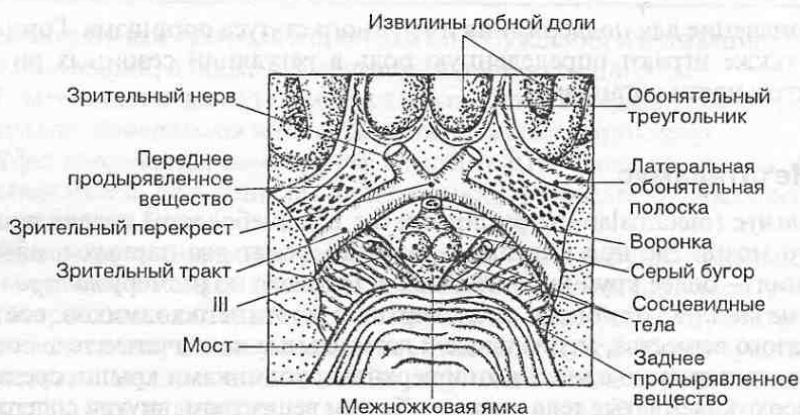


Рис. 81. Вентральная поверхность промежуточного мозга.

(хиазму), *пограничную* (терминальную) *мозговую пластинку*. Сюда же относится собственно подбугорная область — скопление ядер серого вещества гипоталамуса.

Серый бугор — это тонкая, выпуклая снизу часть нижней стенки III желудочка, расположенная между перекрестом зрительных нервов спереди и сосцевидными телами сзади. В стенке серого бугра расположены вегетативные ядра, которые причисляют к эмоциогенным зонам мозга. Источенное продолжение передней стенки серого бугра кверху и назад представляет собой пограничную пластинку, образующую переднюю стенку III желудочка. Вентрально и чуть кпереди серый бугор образует *воронку*, которая служит местом присоединения *гипофиза*.

Подбугорная область расположена под таламусами чуть выше серого бугра и частично внутри между его стенками. Сверху она отделена от таламусов *гипоталамической бороздой* (рис. 82). Подбугорная область содержит до 40 ядер, функциональная роль которых очень важна.

В *передне-боковой части гипоталамуса* различают переднюю и среднюю группы гипоталамических ядер (см. рис. 79).

К передней группе относятся *паравентрикулярное ядро*, *преоптическое ядро*, *супраоптические* и *супрахиазматические ядра*. Паравентрикулярное ядро располагается под эпендимой вдоль стенки III желудочка, преоптическое ядро — спереди ближе к латеральной стенке гипоталамуса над серым бугром, группа супраоптических и супрахиазматических ядер — чуть ниже над хиазмой и зрительным трактом своей стороны.

В нейронах паравентрикулярного и супраоптических ядер образуется нейросекрет, который по их аксонам перемещается в задний отдел гипофиза, или нейрогипофиз, где высвобождается в виде нейрогормонов вазопрессина и окситоцина, поступающих в кровь. Вазопрессин, или антидиуретический гормон (диурез — выделение мочи), стимулирует обратное всасывание (резорбцию) воды в почечных канальцах. Повреждение передних ядер гипоталамуса приводит к прекращению выделения вазопрессина, вследствие чего развивается несахарный диабет. Окситоцин оказывает

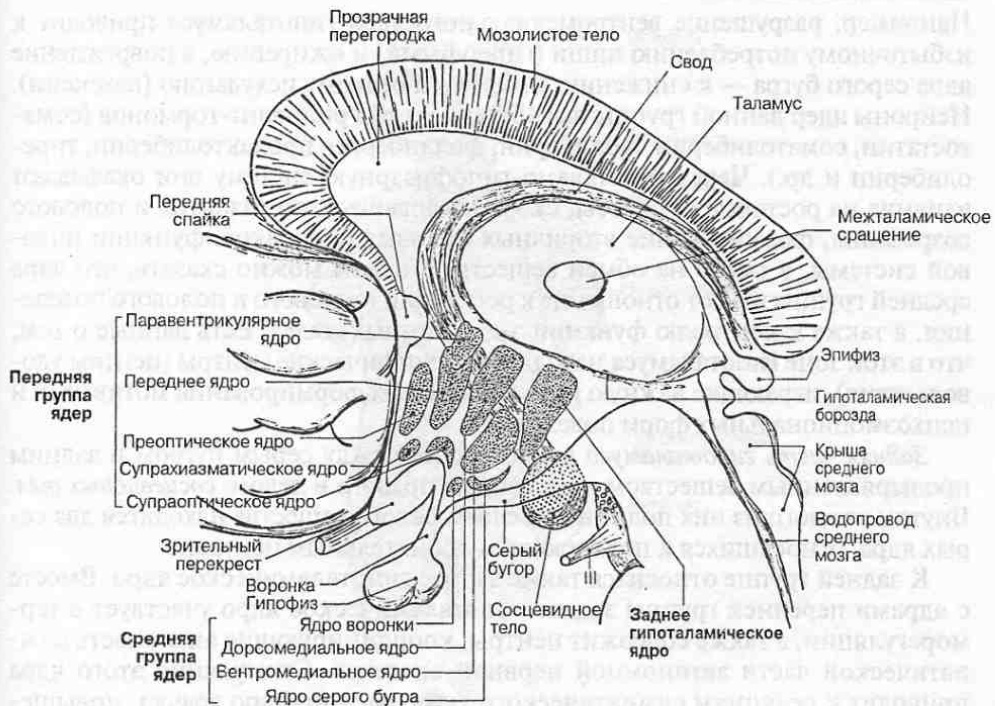


Рис. 82. Топография ядер гипоталамуса (сагиттальный срез).

стимулирующее действие на гладкую мускулатуру внутренних органов, например матки. В целом от этих гормонов зависит водно-солевой баланс организма.

В преоптическом ядре образуется один из рилизинг-гормонов — люлиберин, стимулирующий выработку в аденогипофизе лютеинизирующего гормона, контролирующего активность половых желез.

Супрахиазматические ядра принимают активное участие в регуляции циклических изменений активности организма — циркадианных, или суточных, биоритмов (например, в чередовании сна и бодрствования).

Известно, что стимуляция переднего отдела гипоталамуса приводит к реакциям парасимпатического типа: сужению зрачка, снижению частоты сокращений сердца, расширению просвета сосудов и падению артериального давления, усилению перистальтики кишечника. Разрушение этого отдела сопровождается также необратимым повышением температуры тела.

К средней группе гипоталамических ядер относят *дорсомедиальное* и *вентромедиальное ядра*, *ядро серого бугра* и *ядро воронки*. Средняя группа ядер контролирует водный, жировой и углеводный обмен, влияет на уровень сахара в крови, ионный баланс организма, проницаемость сосудов и клеточных мембран. В ядрах средней группы локализируются центры голода и насыщения.

Например, разрушение вентромедиального ядра гипоталамуса приводит к избыточному потреблению пищи (гиперфагии) и ожирению, а повреждение ядра серого бугра — к снижению аппетита и резкому исхуданию (кахексии). Нейроны ядер данной группы вырабатывают ряд релизинг-гормонов (соматостатин, соматолиберин, люлиберин, фоллиберин, пролактолиберин, тиреолиберин и др.). Через гипоталамо-гипофизарную систему они оказывают влияние на ростовые процессы, скорость физического развития и полового созревания, формирование вторичных половых признаков, функции половой системы, а также на обмен веществ. В целом можно сказать, что ядра средней группы имеют отношение к регуляции пищевого и полового поведения, а также к контролю функций эндокринных желез. Есть данные о том, что в этой зоне гипоталамуса находятся специфические центры (центры удовольствия), играющие важную роль в процессах формирования мотиваций и психоэмоциональных форм поведения.

Задняя часть гипоталамуса расположена между серым бугром и задним продырявленным веществом и состоит из правого и левого *сосцевидных тел*. Внутри каждого из них под тонким слоем белого вещества находятся два серых ядра, относящихся к подкорковым обонятельным центрам.

К задней группе относится также заднее гипоталамическое ядро. Вместе с ядрами передней группы заднее гипоталамическое ядро участвует в терморегуляции, а также содержит центры, координирующие активность симпатической части автономной нервной системы. Стимуляция этого ядра приводит к реакциям симпатического типа: расширению зрачка, повышению частоты сокращений сердца и артериального давления, учащению дыхания и уменьшению тонических сокращений кишечника. Разрушение заднего отдела гипоталамуса вызывает вялость, сонливость и снижение температуры тела.

Гипоталамус имеет широкую систему связей со многими образованиями головного мозга, что объясняет его участие во многих поведенческих реакциях. Система афферентных и эфферентных волокон *свода* связывает передний гипоталамус и сосцевидные тела с гиппокампом больших полушарий, а сосцевидно-таламический (пучок Вик д'Азира) и сосцевидно-покрышечный пути связывают сосцевидные тела с таламусом и покрышкой среднего мозга.

Гипофиз (hypophysis) — железа внутренней секреции, включающая две доли. Задняя доля, или *нейрогипофиз*, состоит из нейроглиальных клеток и является продолжением воронки гипоталамуса. Спереди находится более крупная доля — *аденогипофиз*, построенная из железистых клеток. Благодаря тесному взаимодействию гипоталамуса с гипофизом в промежуточном мозге функционирует единая *гипоталамо-гипофизарная система*, управляющая работой всех эндокринных желез, а с их помощью — вегетативными функциями организма (рис. 83). Взаимодействие с гипофизом осуществляется посредством выделяемых ядрами гипоталамуса нейрогормонов — релизинг-гормонов. По системе воротных кровеносных сосудов они попадают в переднюю долю гипофиза (аденогипофиз), где способствуют высвобождению тропных гормонов, стимулирующих синтез специфических гормонов в других эндокринных железах.

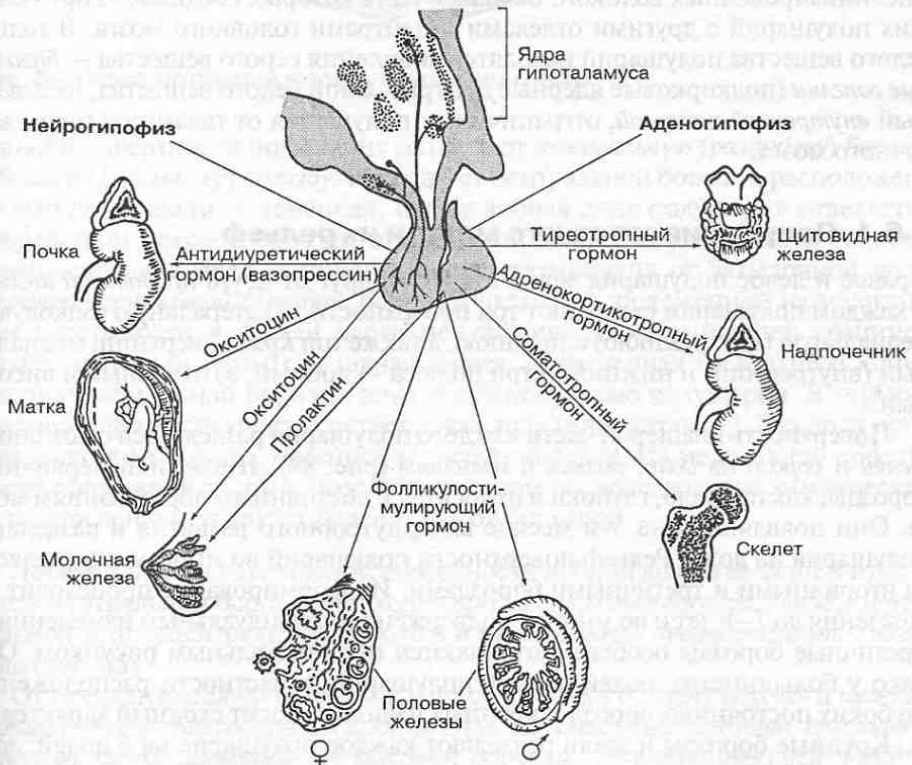
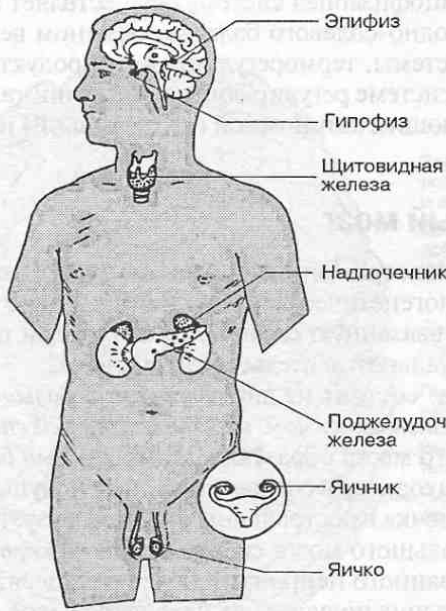


Рис. 83. Гипофиз и его влияние на другие эндокринные железы.

Гипоталамо-гипофизарная система осуществляет контроль над гуморальной регуляцией водно-солевого баланса, обменом веществ и энергии, работой иммунной системы, терморегуляцией, репродуктивной функцией и т. д. Выполняя в этой системе регулирующую роль, гипоталамус является высшим центром, управляющим автономной (вегетативной) нервной системой.

4.6. Конечный мозг

Конечный мозг (telencephalon), или *большой мозг*, представляет собой самую развитую и в филогенетическом отношении новую часть головного мозга, непосредственно связанную с наиболее сложными проявлениями психической и интеллектуальной деятельности человека.

Конечный мозг состоит из двух *полушарий большого мозга*, соединенных между собой *мозолистым телом*, *передней и задней спайками* и *спайкой свода*. Полости конечного мозга образуют *правый и левый боковые желудочки*, каждый из которых находится в соответствующем полушарии; медиальную стенку бокового желудочка в ростральном отделе образует *прозрачная перегородка*.

Полушария большого мозга сверху покрыты *корой мозга* — слоем серого вещества, образованного нейронами более пятидесяти разновидностей. Под корой мозга в больших полушариях находится белое вещество, состоящее из миелинизированных волокон, большая часть которых соединяет кору больших полушарий с другими отделами и центрами головного мозга. В толще белого вещества полушарий находятся скопления серого вещества — *базальные ганглии* (подкорковые ядерные центры). Слой белого вещества, называемый *внутренней капсулой*, отграничивает полушария от таламусов промежуточного мозга.

4.6.1. Полушария головного мозга и их рельеф

Правое и левое полушария мозга отделены друг от друга *продольной щелью*. В каждом полушарии различают три поверхности — латеральную (боковую), медиальную (внутреннюю) и нижнюю, а также три края — верхний, медиальный (внутренний) и нижний, и три полюса — лобный, затылочный и височный.

Поверхность плащевой части каждого полушария разделяется с помощью *щелей и борозд* на *доли, дольки и извилины* (рис. 84). Щели, или первичные борозды, как правило, глубоки и относятся к постоянным образованиям мозга. Они появляются на 5-м месяце внутриутробного развития и разделяют полушария на доли. Рельеф поверхности полушарий во многом определяется вторичными и третичными бороздами. Их формирование происходит от рождения до 7–8 лет и во многом подвержено индивидуальным изменениям. Третичные борозды особенно отличаются индивидуальным рисунком. Однако у большинства людей рельеф полушарий, в частности расположение глубоких постоянных борозд и крупных извилин, носит сходный характер.

Крупные борозды и щели разделяют каждое полушарие на 6 долей: *лобную, теменную, затылочную, височную, островковую* и *лимбическую*. На лате-

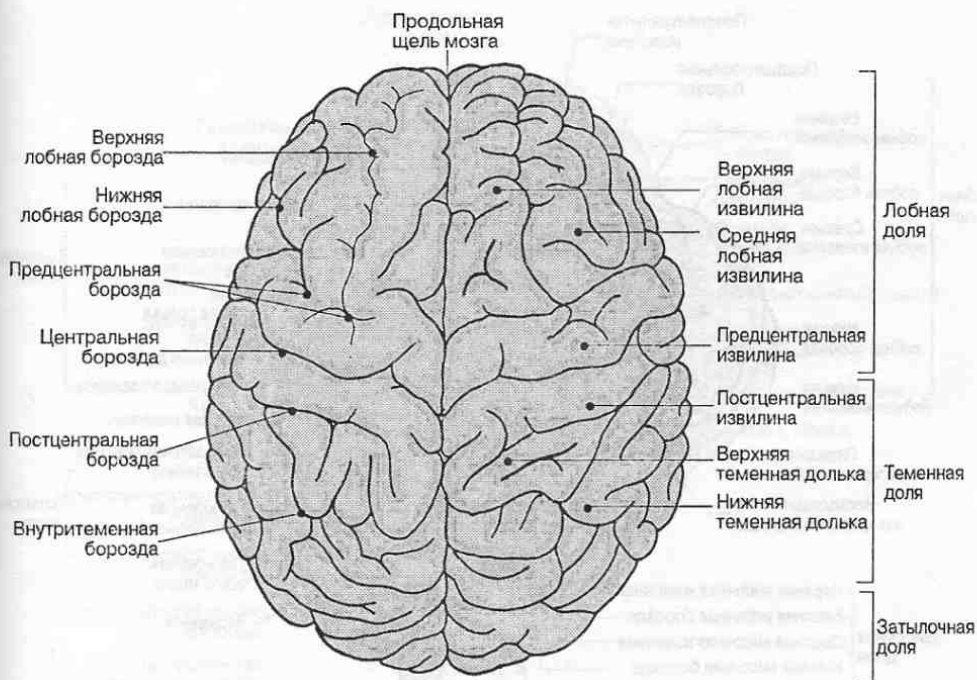


Рис. 84. Рельеф полушарий головного мозга (вид сверху).

ральной поверхности полушария различают *центральную (роландову) борозду* и *боковую (силвиеву) борозду*. Впереди от центральной борозды расположена лобная доля, сзади — теменная. Снизу лобная доля полушария отделяется посредством боковой борозды от височной доли. В верхней части боковой поверхности полушария теменная доля отграничена от затылочной доли *теменно-затылочной бороздой*, большей частью расположенной на медиальной поверхности в задней части полушария. Передне-нижней границей затылочной доли служит условная линия, проведенная от верхнего конца теменно-затылочной борозды вниз к нижнему краю полушария. В глубине боковой борозды находится островковая доля (или островок). Эта доля прикрыта частями лобной, теменной и височной долей. На медиальной поверхности полушария рядом с мозолистым телом расположена его лимбическая доля, отделенная от других долей поясной бороздой.

Лобная доля. На латеральной поверхности лобной доли в ее заднем отделе вдоль центральной борозды проходит *предцентральная борозда*. Между центральной и предцентральной бороздами расположена *предцентральная извилина* (рис. 85).

От предцентральной борозды к лобному полюсу отходят *верхняя и нижняя лобные борозды*. Благодаря им лобная доля включает еще *верхнюю, среднюю и нижнюю лобные извилины*. От боковой борозды, отграничивающей лобную долю от височной доли, отходят передняя горизонтальная борозда и ее вос-

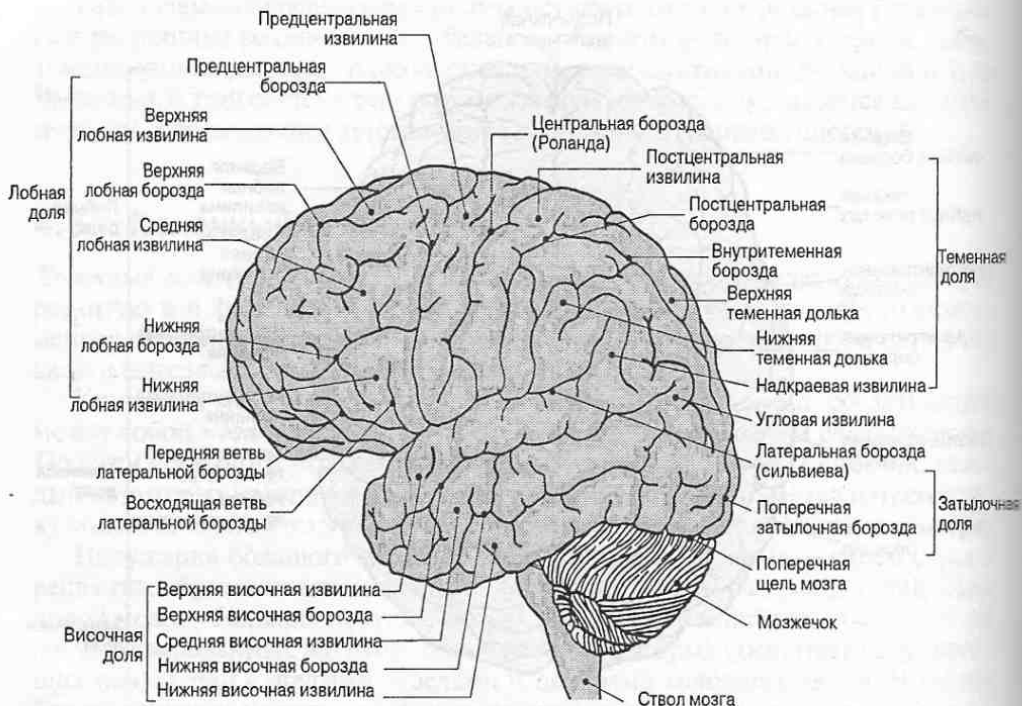


Рис. 85. Рельеф латеральной поверхности большого полушария.

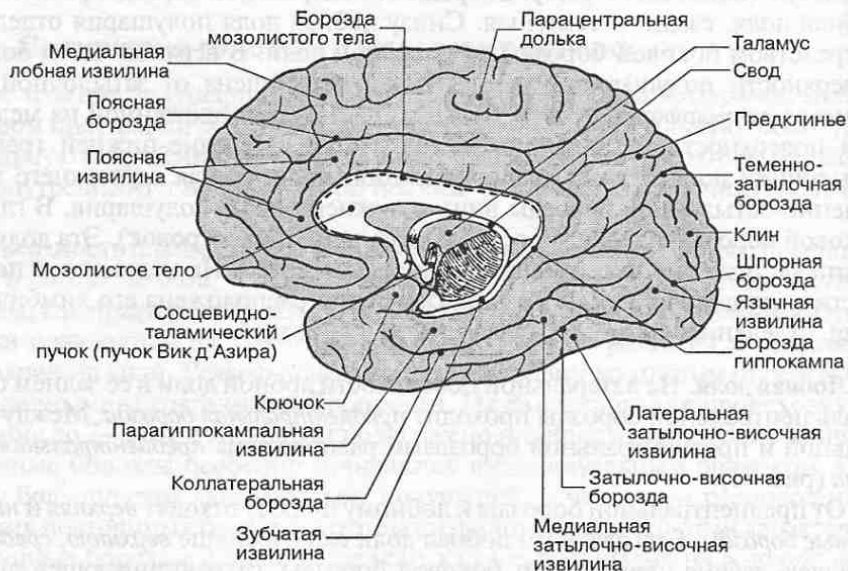


Рис. 86. Рельеф медиальной поверхности большого полушария.

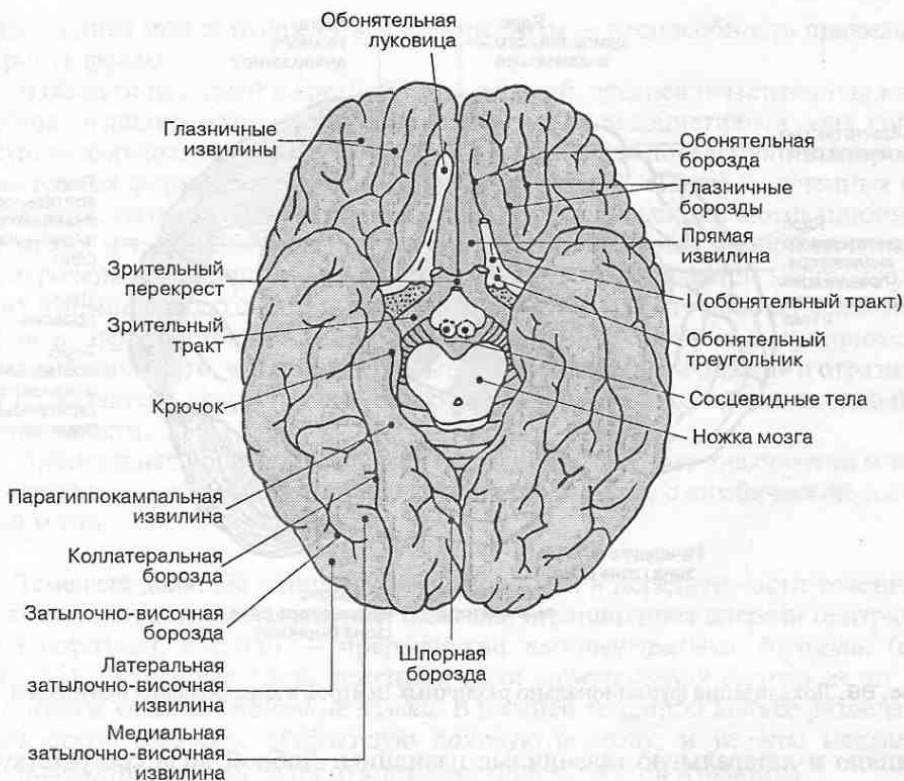


Рис. 87. Рельеф нижней поверхности большого мозга.

ходящая ветвь, которые делят нижнюю лобную извилину на три части. Оперкулярная (покрышковая) часть лежит между нижним отделом предцентральной борозды и восходящей ветвью боковой борозды. Триангулярная (треугольная) часть расположена между обеими ветвями боковой борозды. Орбитальная (глазничная) часть продолжается вперед от передней горизонтальной борозды.

На медиальной поверхности лобной доли находится медиальная лобная извилина, отделенная от лимбической доли поясной бороздой (рис. 86). К лобной доле относится также передняя часть *парацентральной*, или *околоцентральной*, *дольки*, являющаяся продолжением предцентральной извилины на медиальной поверхности полушария.

Нижнюю поверхность лобной доли иногда называют орбитальной поверхностью полушария (рис. 87). Параллельно его медиальному краю проходит *обонятельная борозда*, в которой лежат обонятельная луковича, обонятельный тракт и обонятельный треугольник, продолжающийся в переднее продырявленное вещество мозга. Между обонятельной бороздой и медиальным краем расположена *прямая извилина*, в которую продолжается верхняя лобная извилина (рис. 88). Латерально от обонятельной борозды проходят непостоянные *глазничные бороздки*, ограничивающие медиальную, переднюю,

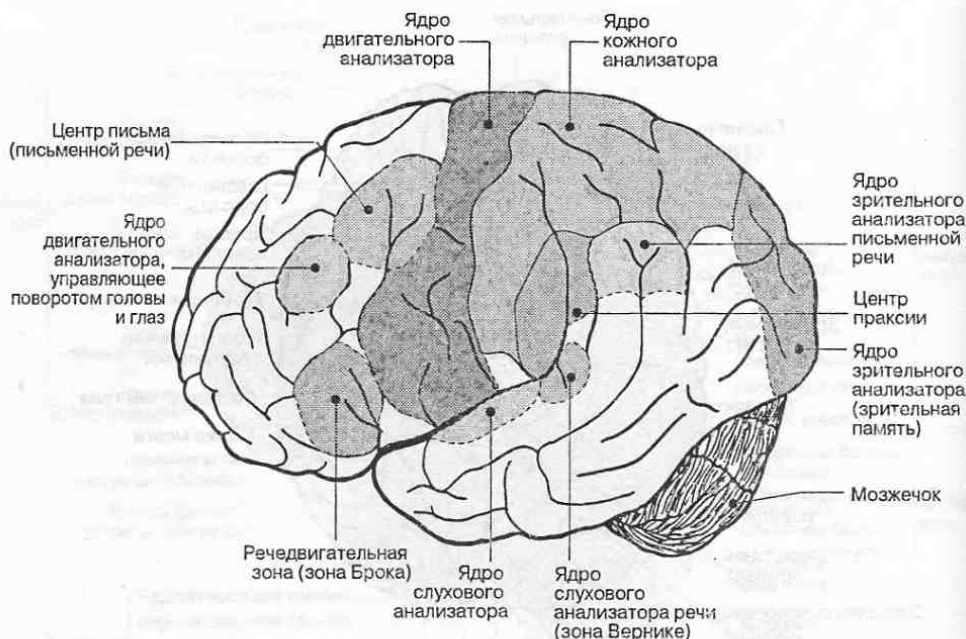


Рис. 88. Локализация функционально различных центров в коре больших полушарий.

заднюю и латеральную глазничные извилины. Лобной доле соответствует передний рог бокового желудочка.

Функциональная характеристика корковых зон. В области предцентральной извилины лобной доли находится корковое ядро двигательного анализатора. Эту область еще называют сенсомоторной корой (рис. 88). Сюда приходит часть афферентных волокон от таламуса, несущих проприоцептивную информацию от мышц и суставов тела. Здесь также начинаются нисходящие пути к стволу мозга и спинному мозгу, обеспечивающие возможность сознательной регуляции движений (пирамидные пути). Поражение этой области коры приводит к параличу противоположной половины тела.

В задней трети средней лобной извилины лежит центр письма. Эта зона коры дает проекции к ядрам глазодвигательных черепных нервов, а также с помощью корково-корковых связей общается с центром зрения в затылочной доле и центром управления мышцами рук и шеи в предцентральной извилине. Поражение этого центра приводит к нарушениям навыков письма под контролем зрения (аграфия).

В треугольной и оперкулярной частях нижней лобной извилины располагается речедвигательный центр (центр Брока). Он обладает ярко выраженной функциональной асимметрией. При его разрушении в правом полушарии теряется способность регулировать тембр и интонации, речь становится монотонной. При разрушении речедвигательного центра слева необратимо нарушается речевая артикуляция вплоть до потери способности к членораздельной речи (афазия) и пению (амузия). При частичных

нарушениях может наблюдаться аграмматизм — неспособность правильно строить фразы.

В области передней и средней трети верхней, средней и частично нижней лобных извилин находится обширная передняя ассоциативная зона коры, осуществляющая программирование сложных форм поведения (планирование разных форм деятельности, принятие решений, анализ полученных результатов, волевое подкрепление деятельности, коррекция мотивационной иерархии и т. д.). Область лобного полюса и медиальной лобной извилины приурочена к регуляции активности эмоциогенных областей мозга, входящих в лимбическую систему, и имеет отношение к контролю над психоэмоциональными состояниями. Нарушения в этой области мозга могут привести к изменениям того, что принято называть «структурой личности» и отразиться на характере человека, его ценностных ориентациях, интеллектуальной деятельности.

Орбитальная область содержит центры обонятельного анализатора и тесно связана в анатомическом и функциональном плане с лимбической системой мозга.

Теменная доля. На латеральной поверхности в передней части теменной доли находится *постцентральная извилина*, ограниченная спереди центральной бороздой, а сзади — прерывистой *постцентральной бороздой*. (см. рис. 85). Остальную часть теменной доли *межтеменная борозда* делит на *верхнюю* и *нижнюю теменные доли*. В нижней теменной доле различают *надкраевую извилину*, огибающую боковую борозду, и *угловую извилину*, расположенную возле заднего конца верхней височной извилины.

На медиальной поверхности к теменной доле относится задняя часть парацентральной доли, являющаяся продолжением постцентральной извилины на медиальной поверхности полушария (см. рис. 86). Позади парацентральной доли лежит область теменной коры, называемая *предклинем*, которое спереди ограничивается краевой частью поясной борозды, пересекающей верхний край полушария, сзади — *теменно-затылочной бороздой*, снизу — варьирующей по размерам и форме *подтеменной бороздой*.

Теменной доле соответствует центральная часть бокового желудочка.

Функциональная характеристика корковых зон. В постцентральной извилине и верхней теменной доле располагается корковый центр анализатора общей чувствительности (болевой, температурной и тактильной), или соматосенсорная кора. Представительство различных участков тела в ней, как и в предцентральной извилине, построено по соматотопическому принципу. Этот принцип предполагает, что части тела проецируются на поверхность борозды в тех топографических отношениях, которые они имеют в теле человека. Однако представительство разных частей тела в коре мозга существенно различается. Наибольшее представительство имеют те области (кисть руки, голова, особенно язык и губы), которые связаны со сложными движениями типа письма, речи и т. п. (см. рис. 88). Нарушения коры в этой области приводят к частичной или полной анестезии (потере чувствительности).

Поражения коры в области верхней теменной доли приводят к сниже-

нию болевой чувствительности и нарушению стереогноза — узнавания предметов на ощупь без помощи зрения.

В нижней теменной дольке в области надкраевой извилины располагается центр праксии, регулирующий способность осуществлять сложнокоординированные, составляющие основу трудовых процессов действия, которые требуют специального обучения. Отсюда также берет начало значительное число нисходящих волокон, следующих в составе путей, управляющих сознательными движениями (пирамидные пути). Эта область теменной коры с помощью корково-корковых связей тесно взаимодействует с корой лобной доли и со всеми сенсорными зонами задней половины мозга.

В угловой извилине теменной доли располагается зрительный (оптический) центр речи. Его повреждение приводит к невозможности понимать читаемый текст (алексия).

Затылочная доля. На латеральной поверхности в затылочной доле полушария расположена *поперечная затылочная борозда* (см. рис. 85). Остальные борозды и извилины затылочной области часто непостоянны и варьируют индивидуально.

На медиальной поверхности позади предклинья расположен относящийся к затылочной доле *клин*, ограниченный спереди теменно-затылочной бороздой, сзади — сходящейся с ней под углом *шпорной бороздой*. К ней относится также *язычная*, или *медиальная затылочно-височная извилина*, ограниченная сверху шпорной, а снизу коллатеральной бороздой (см. рис. 86).

Затылочной доле соответствует задний рог бокового желудочка.

Функциональная характеристика корковых зон. В области шпорной борозды находится корковый центр зрительного анализатора. Его повреждение приводит к слепоте. При нарушениях в соседних со шпорной бороздой участках коры в области затылочного полюса на медиальной и латеральной поверхностях доли может наступить потеря зрительной памяти, способности ориентироваться в незнакомой обстановке, нарушаются функции, связанные с бинокулярным зрением (способность с помощью зрения оценивать форму предметов, расстояние до них, правильно соразмерять в пространстве движения под контролем зрения и т. д.).

Височная доля. В области височной доли на ее латеральной поверхности различают *верхнюю* и *нижнюю височные борозды*, идущие параллельно боковой борозде. Боковой бороздой и височными бороздами ограничиваются *верхняя*, *средняя* и *нижняя височные извилины* (см. рис. 85).

На нижней поверхности височная доля не имеет четких границ с затылочной долей (см. рис. 87). Рядом с язычной извилиной, относящейся к затылочной области, располагается *латеральная затылочно-височная извилина* височной доли, которая сверху отграничивается коллатеральной бороздой от лимбической доли, а латерально — проходящей от затылочного полюса к височному *затылочно-височной бороздой*.

Височной доле соответствует нижний рог бокового желудочка.

Функциональная характеристика корковых зон. В области средней части верхней височной извилины на верхней ее поверхности, скрытой в глубине

боковой борозды, находится корковый центр слухового анализатора (см. рис. 88). Его повреждение приводит к глухоте. В задней трети верхней височной извилины лежит слуховой центр речи (центр Вернике). Травмы в этой области приводят к неспособности понимать устную речь: она воспринимается как шум.

В области средней и нижней височных извилин находится корковое представительство вестибулярного анализатора. Повреждения этой области приводят к нарушениям равновесия при стоянии и снижению чувствительности вестибулярного аппарата.

Островковая доля (островок). Островковая доля, расположенная в глубине боковой борозды, напоминает по форме треугольник с выпуклым основанием, обращенным кверху, и притупленной вершиной (полюсом), направленной вперед и вниз. Островок ограничен *круговой бороздой*. Среди извилин островка различают короткие и длинные, которые частично сходятся внизу у его вершины.

Функциональная характеристика корковых зон. Сведения, касающиеся функций островковой доли, противоречивы и недостаточны. Есть данные, что кора передней части островка имеет отношение к анализу обонятельных и вкусовых ощущений, а задней части — к обработке соматосенсорной информации и слуховому восприятию речи.

Лимбическая доля. Эта доля расположена на медиальной поверхности полушария. Она включает *поясную извилину, перешеек, зубчатую и парагиппокампальную извилины*. Одной из границ лимбической доли служит *борозда мозолистого тела*, которая проходит над мозолистым телом и сзади продолжается вперед и вниз в области височной доли в *борозду гиппокампа* (см. рис. 86). В полость нижнего рога бокового желудочка в том месте, где на медиальной поверхности находится борозда гиппокампа, впячивается продольный валик — *гиппокамп*, или *извилина гиппокампа*.

Кверху от борозды мозолистого тела и параллельно ей проходит другая граница лимбической доли — *поясная борозда*, отделяющая поясную извилину. Задняя часть поясной борозды загнута кверху и называется краевой частью. Поясная борозда отграничивает лимбическую долю от лобной и теменной долей. Поясная извилина посредством перешейка переходит в парагиппокампальную извилину, заканчивающуюся *крючком*. От височной доли парагиппокампальную извилину и крючок отделяют коллатеральная борозда и *ринальная (носовая) борозда*.

Функциональная характеристика корковых зон. Поясная и парагиппокампальная извилины имеют непосредственное отношение к лимбической системе мозга. Ею контролируется комплекс вегетативных и поведенческих психоэмоциональных реакций на внешнесредовые воздействия. В парагиппокампальной извилине и крючке располагается корковое представительство вкусового и обонятельного анализаторов. Вместе с тем, гиппокамп играет важную роль в обучении: с ним связаны механизмы кратковременной и долговременной памяти.

4.6.2. Строение коры большого мозга

Кора больших полушарий (cortex cerebri) представляет собой огромное скопление нейронов и глиальных клеток (рис. 89). Толщина коры составляет от 1,2 до 4,5 мм, а площадь поверхности у взрослого человека — от 1700 до 2200 см². В коре большого мозга содержится по разным данным от 10 до 14 млрд. нейронов.

Основная часть коры большого мозга (95,9% всей поверхности полушарий) представляет собой *неокортекс* — новую кору. Филогенетически это

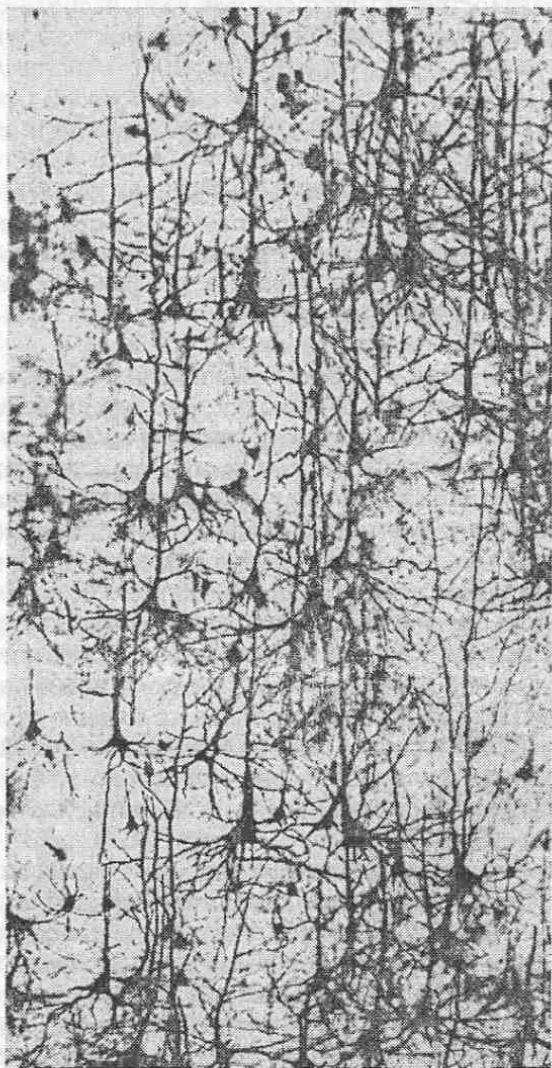


Рис. 89. Нейроны коры головного мозга человека. Микропрепарат, окрашивание по Гольджи. $\times 100$.

Таблица 5. Характеристика типов коры больших полушарий

Тип коры большого мозга	Локализация в большом мозге	Структурные образования
Палеокортекс (древняя кора)	<ul style="list-style-type: none"> • Лобная доля • Лимбическая доля 	<ul style="list-style-type: none"> • Обонятельный буторок • Прозрачная перегородка • Обонятельная извилина • Передняя часть парагиппокампальной извилины • Крючок
Архикортекс (старая кора)	<ul style="list-style-type: none"> • Выпячивание в области нижнего рога бокового желудочка • Лимбическая доля 	<ul style="list-style-type: none"> • Гиппокамп • Зубчатая извилина
Неокортекс (новая кора)	Остальная часть коры большого мозга	

наиболее позднее образование головного мозга. Остальные 4,1% площади покрывает старая (*архикортекс*) и древняя (*палеокортекс*) кора и прилегающие к ней небольшие зоны межучочной коры (*мезокортекс*) (табл. 5).

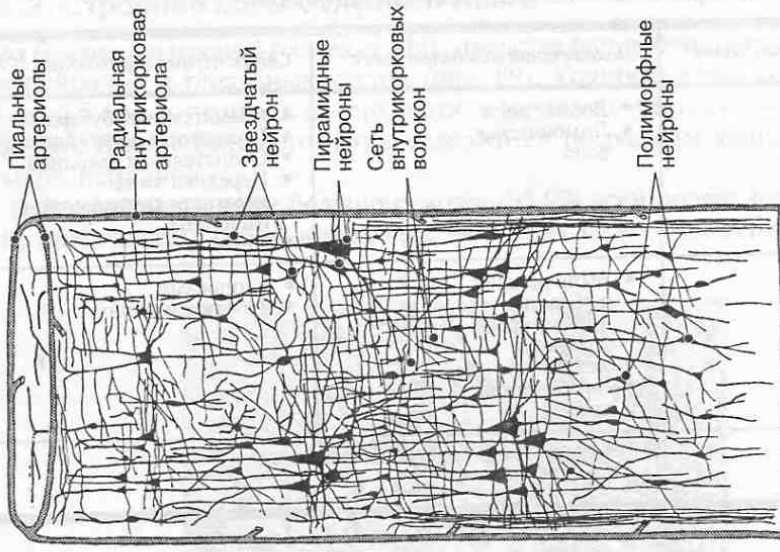
Древняя и старая кора в филогенезе позвоночных появляются раньше и несут в себе черты относительно примитивного внутреннего строения. Главной особенностью этих корковых областей является их слабая стратификация, т. е. разделение на слои. Например, в коре гиппокампа насчитывается 5 корковых слоев, а в коре рудиментарной зубчатой извилины — всего 3 слоя. Нейроны, образующие эти слои, также отличаются более примитивным строением по сравнению с нейронами новой коры.

Цито- и миеоархитектоника коры большого мозга. Послойное расположение нейронов в коре называется *цитоархитектоникой*. В новой коре больших полушарий нейроны сгруппированы в шесть-семь корковых слоев, или пластинок: I — наружный молекулярный, или плексиморфный; II — наружный зернистый, или наружный гранулярный; III — наружный пирамидный, или наружный ганглионарный; IV — внутренний зернистый, или внутренний гранулярный; V — внутренний пирамидный, или внутренний ганглионарный; VI и VII — слои полиморфных нейронов (рис. 90).

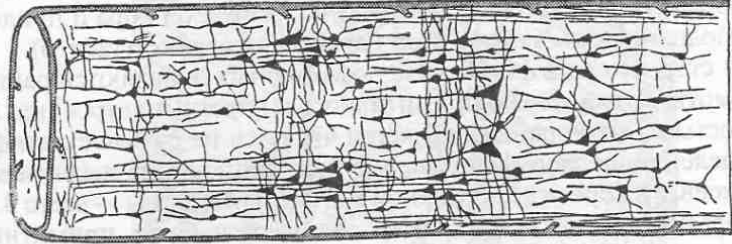
В каждом из слоев коры преобладают нейроны определенных размеров и формы.

Слой I беден клетками и содержит в основном разветвления верхушечных дендритов пирамидных нейронов нижележащих корковых слоев, а также ветвления аксонов нейронов. Благодаря молекулярному слою осуществляются внутри- и межполушарные связи между различными областями коры.

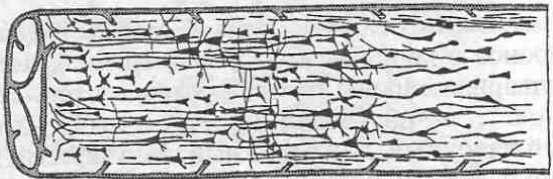
Слой II включает мелкие пирамидные и звездчатые (гранулярные) нейроны, обеспечивающие частичную переработку информации и ее передачу от структур молекулярного слоя на нижележащие корковые слои. Эти нейроны



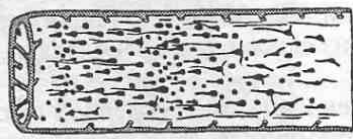
Подросток 12-14 лет



Ребенок 6-7 лет



Ребенок 2-3 лет



Новорожденный

- слой I
- слой II
- слой III
- слой IV
- слой V
- слой VI
- слой VII

Рис. 90. Распределение нейронов по слоям в пределах коркового модуля, ограниченного внутрикоровыми кровеносными сосудами.

называют еще вставочными или интернейронами. Гранулярные нейроны находятся также в слое IV, где они осуществляют переработку и передачу информации с окончаний афферентных волокон, приходящих в кору и ветвящихся в пределах IV слоя, на пирамидные нейроны III и V слоев.

Слои III и V содержат большое количество крупных пирамидных нейронов, аксоны которых обеспечивают разные виды внутрикорковых, межкорковых и корково-подкорковых связей. В III и V слоях в большом количестве встречаются также интернейроны различных размеров и формы (двупучковые клетки, длинноаксонные и короткоаксонные корзинчатые нейроны, клетки-канделябры и др.). Интернейроны обеспечивают избирательные внутрикорковые взаимодействия между нейронами разных типов. Это необходимо для:

- передачи информации между приходящими в кору афферентными волокнами и пирамидными нейронами;
- обмена информацией между нейронами, лежащими в разных корковых слоях;
- обмена информацией между нейронами, лежащими в разных извилинах, долях и полушариях;
- хранения и воспроизведения информации (память).

Длительная циркуляция возбуждения в коре и в связанных с нею отделах и центрах мозга с участием интернейронов сопровождает когнитивные (познавательные) операции и другие высшие формы психической деятельности. В конечном итоге, все информационные процессы, протекающие в структурах мозга, носят интегративный, системный характер и опосредуются множеством интернейронов.

Самые нижние корковые слои VI и VII различаются в основном по плотности расположения клеток на срезе: VI слой густоклеточнее и содержит более крупные нейроны, чем VII слой. Нижние слои коры по происхождению древнее остальных, поэтому содержат полиморфные клетки, отличающиеся по форме от пирамидных нейронов и интернейронов вышележащих слоев. Нейроны VI и VII слоев обеспечивают U-образные связи между корой в соседних извилинах и проекционные корково-таламические связи.

В разных участках коры цитоархитектоника различается по толщине слоев, разделению слоев на подслои, плотности расположения, числу, размерам, форме и композиции нейронов разных типов в каждом из слоев и подслоев. Впервые это обнаружил отечественный ученый В. А. Бец, открывший особенно крупные пирамидные нейроны в V слое коры в области предцентральной извилины, названные его именем. На основе цитоархитектонических различий К. Бродман в 1903—1909 гг. выделил 52 поля коры большого мозга (рис. 91).

Несмотря на разнообразие цитоархитектонических полей коры, были предприняты попытки создать простую классификацию типов ее строения. А. Кэмпбелл (1905) выделил два основных варианта структурной организации неокортекса: гетеротипический и гомотипический. Его точка зрения и

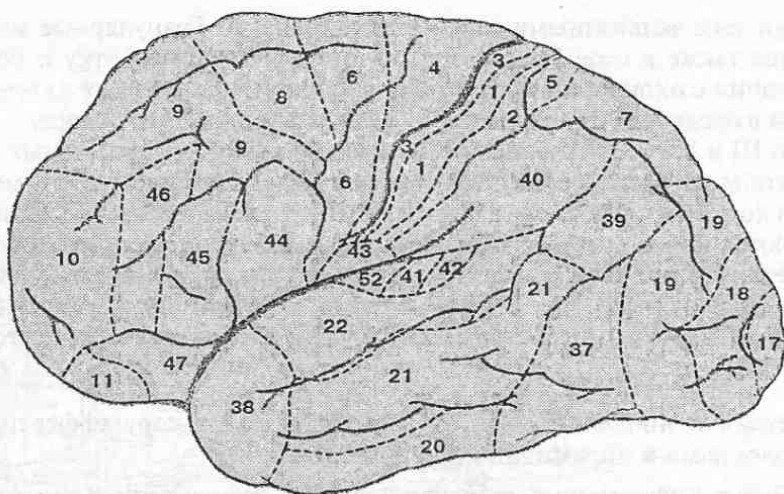


Рис. 91. Цитоархитектонические поля коры больших полушарий (по К. Бродману).

сейчас имеет множество сторонников. В *гетеротипической* (*гетерогенетической*) коре отсутствуют или слабо развиты отдельные цитоархитектонические слои (их число уменьшается в процессе эмбриогенеза). К ней относятся 2 подтипа коры: *агранулярная*, в которой отсутствует IV слой, и *гранулярная*, где IV слой, напротив, чрезмерно развит за счет соседних III и V слоев. В *гомотипической* (*гомогенетической*) коре развиты все цитоархитектонические слои. Она делится на 3 подтипа: *фронтальную*, *париетальную* и *полюсную* кору, отличающиеся друг от друга преимущественным развитием того или иного внутрикорткового слоя.

В 30–50-е годы прошлого столетия в Институте мозга Академии медицинских наук под руководством И. Н. Филимонова и С. А. Саркисова создан уникальный «Атлас цитоархитектоники коры головного мозга человека» с подробными иллюстрациями цитоархитектоники около 50 полей коры больших полушарий. Благодаря многочисленным клиническим наблюдениям и нейрофизиологическим исследованиям получено достаточно сведений, указывающих на связь тех или иных функций мозга с определенными дольками, извилинами и даже цитоархитектоническими полями. Общая характеристика типов коры больших полушарий с учетом функций, приуроченных к цитоархитектоническим полям, представлена в табл. 6.

Помимо клеточных элементов (нейронов и глии), в сером веществе коры располагаются ветвления волокон различного происхождения. Среди них различают *ассоциативные*, *комиссуральные* и *проекционные волокна*, общая характеристика которых дана ниже.

Послойное расположение волокон в коре называется *миелоархитектоникой*. В гомотипической коре, как правило, хорошо выражены скопления горизонтально ориентированных (тангенциальных) волокон на уровне II и IV цитоархитектонических слоев.

В гетеротипической коре лучше выражены волокна IV слоя (гранулярная

Таблица 6. Структурно-функциональная характеристика типов коры больших полушарий

Типы коры и особенности их цитоархитектоники	Области локализации	Функциональная характеристика
<i>А. Гетеротипическая (гетерогенетическая) кора</i>		
Агранулярная (отсутствие или слабое развитие гранулярных слоев II и IV; диффузное расположение звездчатых интернейронов)	Сенсомоторная кора: <i>поля 4, 6</i> Лобная доля: <i>поля 8, 44, 11</i>	Корковый центр двигательного анализатора Центр письменной речи Речедвигательный центр Корковый конец обонятельного анализатора
Гранулярная (интенсивное развитие и четкие границы слоев II и IV, включающих интернейроны; слои III, VI и VII слабо выражены)	Соматосенсорная кора: <i>поля 1, 2, 3</i> Затылочная доля: <i>поле 17</i> Височная доля: <i>поля 41, 52, 28</i>	Корковый центр кожного анализатора Корковый центр зрительного анализатора Корковый центр слухового анализатора Корковый центр обонятельного анализатора
<i>Б. Гомотипическая (гомогенетическая) кора</i>		
Фронтальная (преимущественное развитие III и V слоев, содержащих множество крупных пирамидных нейронов; гранулярные слои относительно узкие)	Лобная доля: <i>поля 45, 9</i>	Речедвигательный центр Построение алгоритмов движений
	Соматосенсорная кора: <i>поле 43</i>	Корковый центр вкусового анализатора
	Теменная доля: <i>поля 5, 7</i>	Стереогноз
	Височная доля: <i>поля 20, 21</i>	Корковый центр анализатора гравитации
Париетальная (гранулярные слои относительно широкие и густоклеточные; пирамидные нейроны в III и V слоях мельче, чем во фронтальной коре)	Лобная доля: <i>поля 10, 46</i>	Построение алгоритмов индивидуальных движений; регуляции эмоционального поведения
	Теменная доля: <i>поля 37, 39, 40, 42</i>	Опознавание зрительно-слуховых образов Зрительный центр письменной речи Центр праксии и письменной речи Слуховой центр речи
	Височная доля: <i>поле 22</i>	Слуховой центр речи
	Затылочная доля: <i>поля 18, 19</i>	Опознавание зрительных образов; зрительная память

Примечание. Поля коры указаны по К. Бродману.

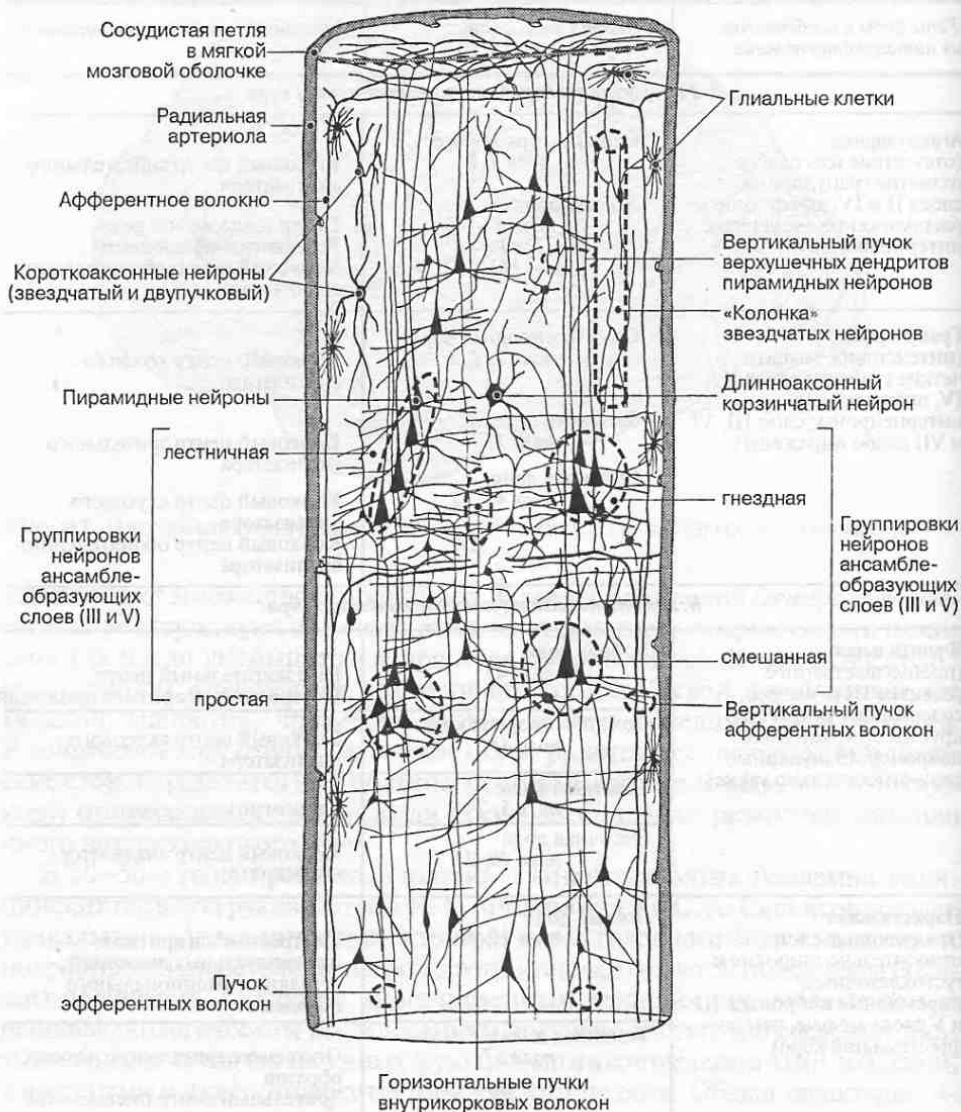

Рис. 92. Нейро-глио-сосудистый ансамбль (модуль) коры больших полушарий.

кора) или тангенциальные волокна на уровне I и V слоев (агранулярная кора). Детальный анализ цито- и миелоархитектоники, проведенный Институтом мозга РАМН, позволил выявить в коре больших полушарий более 200 структурно различающихся участков, площадь и размеры которых существенно варьируют у разных индивидуумов.

Модульная организация коры больших полушарий. Изучение нейронной организации коры большого мозга позволило С. Рамон-и-Кахалю еще в начале XX в. высказать идею о модульном характере ее строения. Позднее, в

60–70 годах прошлого века, это было подтверждено в исследованиях Я. Сентаготаи и А. М. Антоновой.

Корковый модуль (нейронный ансамбль) представляет собой группу нейронов, а также глиальных клеток и кровеносных сосудов, особым образом расположенных в пространстве и функционально связанных между собой. Такой модуль обеспечивает обработку и хранение поступающей информации в коре мозга. Он чаще всего имеет вид дискретного колончатого блока клеток диаметром 300–600 мкм, охватывающего в вертикальном направлении все корковые слои (рис. 92). С модулем связан определенный набор афферентных волокон, приносящих информацию, которую он подвергает стандартной дискретной обработке, а также набор эфферентных волокон, доставляющих ее в определенные зоны мозга. Различные модули коры тесно связаны между собой с помощью интернейронов и внутрикорковых волокон. В настоящее время с помощью морфологических и физиологических методов получены многочисленные доказательства того, что принцип модульной структурно-функциональной организации справедлив для всех отделов центральной нервной системы.

4.6.3. Базальные ядра

Базальные ядра (nuclei basales) представляют собой скопления серого вещества в толще белого вещества больших полушарий. В сером веществе различают *полосатое тело*, *ограду* и *миндалевидное тело* (рис. 93).

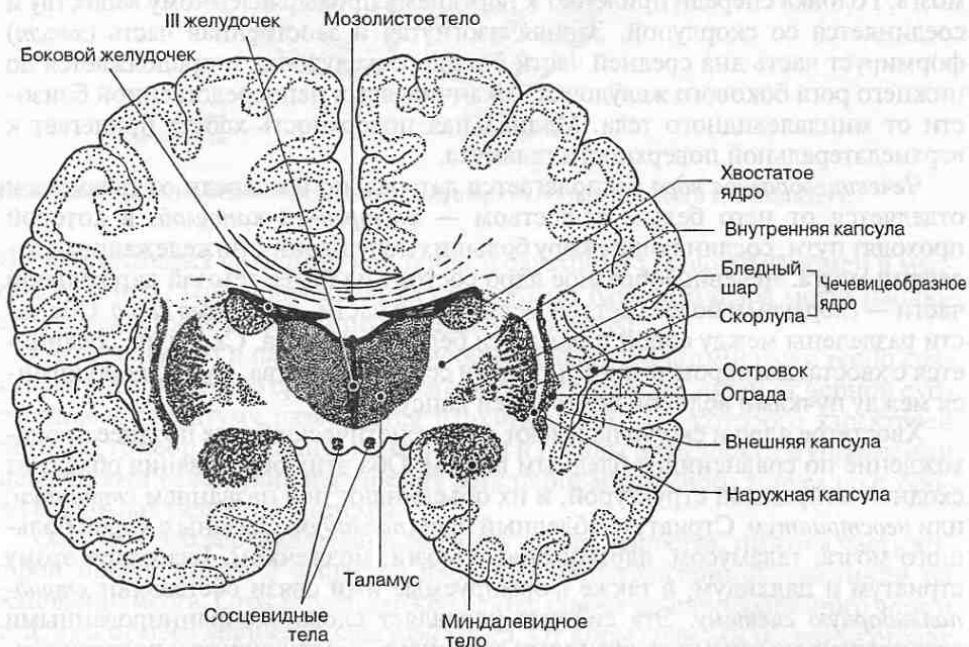


Рис. 93. Базальные ядра (фронтальный срез полушарий головного мозга).

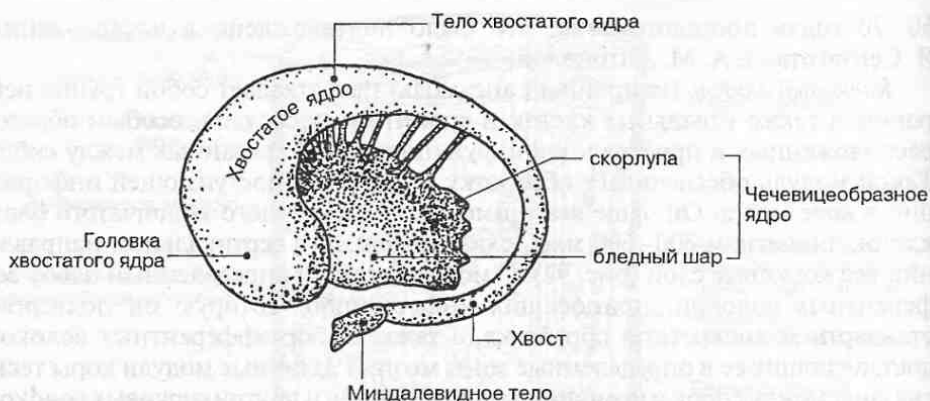


Рис. 94. Хвостатое и чечевицеобразное ядра.

Полосатое тело (corpus striatum) состоит из двух образований: *хвостатого ядра* и *чечевицеобразного ядра*. Серое вещество хвостатого и чечевицеобразного ядер чередуется с прослойками белого вещества, что и обусловило общее название этой группы подкорковых ядер — *полосатое тело*.

Хвостатое ядро представляет собой округлое изогнутое и вытянутое в передне-заднем направлении тело, расположенное выше и медиальнее чечевицеобразного ядра (рис. 94). Передняя расширенная часть хвостатого ядра (*головка*) образует латеральную стенку переднего рога бокового желудочка мозга. Головка спереди прилегает к переднему продырявленному веществу и соединяется со скорлупой. Задняя изогнутая и заостренная часть (*хвост*) формирует часть дна средней части бокового желудочка и продолжается до нижнего рога бокового желудочка, заканчиваясь в непосредственной близости от миндалевидного тела. Медиальная поверхность хвоста прилегает к верхнелатеральной поверхности таламуса.

Чечевицеобразное ядро располагается латерально и впереди от таламуса и отделяется от него белым веществом — *внутренней капсулой*, в которой проходят пути, соединяющие кору больших полушарий с нижележащими отделами мозга. Чечевицеобразное ядро состоит из более темной латеральной части — *скорлупы* и более светлой медиальной части — *бледного шара*. Обе части разделены между собой полосками белого вещества. Скорлупа соединяется с хвостатым ядром тонкими тяжами серого вещества, располагающимися между пучками волокон внутренней капсулы.

Хвостатое ядро и скорлупа имеют филогенетически более позднее происхождение по сравнению с бледным шаром. Оба этих образования обладают сходной нейронной структурой, и их объединяют под названием *стриатум*, или *неостриатум*. Стриатум и бледный шар (*паллидум*) связаны с корой большого мозга, таламусом, ядрами ствола мозга, мозжечком. Благодаря этому стриатум и паллидум, а также формируемые ими связи составляют *стрио-паллидарную систему*. Эта система управляет сложными автоматизированными движениями организма, контролирует и поддерживает тонус скелетных мышц, а также является высшим центром регуляции та-

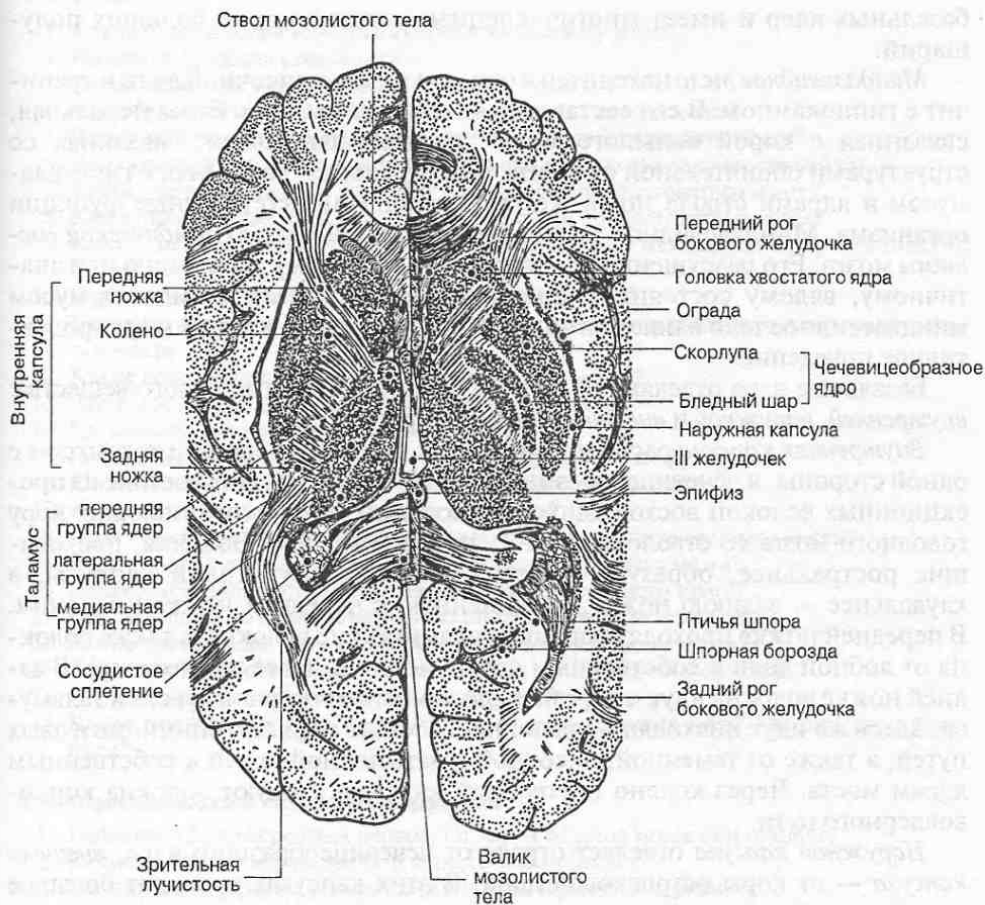


Рис. 95. Строение белого вещества в полушариях большого мозга (по Тольдту).

ких вегетативных функций, как теплопродукция и углеводный обмен в мускулатуре тела. При повреждениях скорлупы и бледного шара могут наблюдаться медленные стереотипные движения (атетоз).

Со стриатумом и паллидумом функционально и анатомически тесно связано черное вещество среднего мозга. При дегенерации путей от черной субстанции к стриатуму развивается паркинсонизм, для которого характерен сильный тремор (дрожание) конечностей и головы и трудности в управлении движениями вследствие нарушения регуляции мышечного тонуса со стороны стрио-паллидарной системы.

Ограда — это вертикальная пластинка серого вещества, нижняя часть которой продолжается в вещество передней продырявленной пластинки на основании мозга. Ограда расположена латеральнее чечевицеобразного ядра и отделена от него *наружной капсулой* мозга. От коры извилин островка ограду отделяет тонкий слой белого вещества *внешней капсулы* мозга. Ограда является наиболее новым в филогенетическом отношении образованием среди

базальных ядер и имеет многочисленные связи с корой больших полушарий.

Миндалевидное тело находится в области полюса височной доли и граничит с гиппокампом. В его состав входят три группы ядер: базолатеральная, связанная с корой большого мозга; кортикомедиальная, связанная со структурами обонятельной системы, и центральная, связанная с гипоталамусом и ядрами ствола мозга, контролирующими вегетативные функции организма. Миндалевидное тело является важной частью *лимбической системы* мозга. Его разрушение приводит к агрессивному поведению или апатичному, вялому состоянию. Благодаря своим связям с гипоталамусом миндалевидное тело влияет на эндокринную систему, а также на репродуктивное поведение.

Базальные ядра отделяются друг от друга прослойками белого вещества: *внутренней, наружной и внешней капсулами* (рис. 95).

Внутренняя капсула расположена между хвостатым ядром и таламусом с одной стороны, и чечевицеобразным ядром — с другой. Она состоит из проекционных волокон восходящих и нисходящих путей, соединяющих кору головного мозга со стволом мозга и спинным мозгом. Волокна, проходящие ростральнее, образуют переднюю ножку внутренней капсулы, а каудальнее — заднюю ножку, соединенную с передней ножкой коленом. В передней ножке проходят корково-таламические волокна, а также волокна от лобной доли к собственным ядрам моста (и далее к мозжечку). В задней ножке волокна идут к коре большого мозга от органов чувств и таламуса. Здесь же идут нисходящие волокна в составе корково-спинномозговых путей, а также от теменной, височной и затылочной долей к собственным ядрам моста. Через колено внутренней капсулы следуют волокна корково-воядерного пути.

Наружная капсула отделяет ограду от чечевицеобразного ядра, *внешняя капсула* — от коры островковой доли. В этих капсулах проходит большое число волокон, соединяющих ограду с различными зонами коры больших полушарий.

КОНТРОЛЬНЫЕ ВОПРОСЫ

4.1. Особенности развития головы и головного мозга

1. Назовите части головного мозга на стадии трех мозговых пузырей.
2. На какой неделе внутриутробного развития головной мозг проходит стадию пяти мозговых пузырей?
3. Какие отделы головного мозга формируются из каждого мозгового пузыря?
4. В каких пластинках нервной трубки происходит закладка ядер «типичных» черепных нервов?
5. Какой отдел головного мозга зародыша растет наиболее интенсивно?
6. Как происходит формирование цитоархитектонических слоев коры головного мозга?
7. Что такое рельеф полушарий? Как и когда он формируется?

4.2. Ствол мозга

1. Какие отделы головного мозга относятся к стволу мозга?
2. Назовите функции ствола мозга.
3. Какие черепные нервы отходят от ствола мозга?
4. Чем образованы крыша, покрывка и основание ствола мозга?
5. Ядра каких черепных нервов располагаются в продолговатом мозге?
6. Чем образована медиальная петля и каково ее функциональное значение?
7. Какие проводящие пути проходят в покрывке продолговатого мозга?
8. Какие проводящие пути проходят в основании продолговатого мозга?
9. Какие центры общеорганизменного значения находятся в продолговатом мозге?
10. Ядра каких черепных нервов располагаются в мосте?
11. Назовите функцию волокон, составляющих трапецевидное тело и мозговые полоски моста.
12. Какие восходящие пути проходят в покрывке моста?
13. Что такое латеральная петля и как она формируется?
14. Где локализуется слуховой проводящий путь?
15. Где находятся собственные ядра моста? Определите их функцию.
16. Какие центры находятся в верхних холмиках четверохолмия?
17. Какие центры находятся в нижних холмиках?
18. Ядра каких черепных нервов располагаются в покрывке среднего мозга?
19. Какие восходящие пути проходят в покрывке среднего мозга?
20. Какие нисходящие пути берут начало в крыше среднего мозга?
21. Где расположено красное ядро и какой путь от него начинается?
22. Какие проводящие пути проходят в основании среднего мозга?
23. В каких отделах ствола мозга расположена ретикулярная формация?
24. Определите функции ретикулярной формации мозга.
25. Какие нисходящие пути берут начало от ретикулярных ядер? Где они заканчиваются?

4.3. Черепные нервы и области их иннервации

1. Назовите 12 пар черепных нервов. От каких отделов мозга они отходят?
2. Какие черепные нервы являются чисто сенсорными?
3. Почему I и II пары не относят к типичным черепным нервам?
4. Назовите соматомоторные черепные нервы. Какие ядра они имеют? Каков состав их волокон? Что они иннервируют?
5. Назовите бранхиогенные черепные нервы.
6. Перечислите ядра тройничного нерва. На какие основные ветви он разделяется и что иннервируют эти ветви?
7. Перечислите ядра лицевого нерва. На какие основные ветви он разделяется и что они иннервируют?
8. Перечислите ядра языкоглоточного нерва. На какие основные ветви он разделяется и что они иннервируют?
9. Перечислите ядра блуждающего нерва. На какие основные ветви он разделяется и что иннервируют эти ветви?

4.4. Мозжечок

1. Назовите функции мозжечка.
2. Какие части различают в мозжечке?
3. С какими анатомическими структурами мозга связана клочково-узелковая доля мозжечка?
4. С какими анатомическими структурами мозга связана передняя доля мозжечка?
5. С какими анатомическими структурами мозга связана задняя доля мозжечка?
6. Опишите строение коры мозжечка.

7. Какие волокна спинного мозга связывают ядра ствола с корой мозжечка? В каких ножках мозжечка они проходят?
8. Перечислите ядра мозжечка. Куда направляются волокна от ядер мозжечка? В каких ножках мозжечка они проходят?

4.5. Промежуточный мозг

1. Какие анатомические структуры образуют промежуточный мозг?
2. Что служит полостью промежуточного мозга?
3. Назовите основные группы ядер таламуса, дайте их функциональную характеристику.
4. В каких ядрах таламуса происходит переключение восходящих путей поверхностной и глубокой чувствительности?
5. В каких ядрах таламуса происходит переключение волокон, идущих к коре больших полушарий в составе зрительных трактов?
6. Какие ядра таламуса связаны с лимбической системой мозга?
7. Какую роль в организме играет эпифиз?
8. Какие центры расположены в медиальных коленчатых телах?
9. Какие центры расположены в латеральных коленчатых телах?
10. Назовите анатомические структуры, входящие в состав гипоталамуса.
11. Назовите ядра гипоталамуса, относящиеся к средней группе. Какие процессы в организме они контролируют?
12. С какими структурами головного мозга связан гипоталамус?
13. Что такое гипофиз и каково его функциональное значение?
14. Что такое гипоталамо-гипофизарная система?

4.6. Конечный мозг

1. Назовите анатомические структуры, входящие в состав конечного мозга.
2. Назовите доли полушарий головного мозга. Какие борозды их разделяют?
3. Назовите основные извилины и разделяющие их борозды в каждой доле больших полушарий.
4. Укажите, где расположены корковые центры двигательного, кожно-мышечного, слухового, зрительного, вкусового и обонятельного анализаторов.
5. Где расположены центры речи? Стереогноза? Праксии?
6. Где располагается гиппокамп и каковы его функции?
7. Что такое цитоархитектоника коры мозга? На какие цитоархитектонические слои подразделяется кора большого мозга?
8. В чем состоит функциональное значение корковых нейронных ансамблей?
9. Назовите базальные ядра конечного мозга.
10. Определите функциональную роль базальных ядер.
11. Как называются прослойки белого вещества, отделяющие базальные ядра друг от друга? Какие волокна проходят в этих прослойках?

ПРОВОДЯЩИЕ ПУТИ ЦЕНТРАЛЬНОЙ НЕРВНОЙ СИСТЕМЫ

Проводящие пути ЦНС построены из функционально однородных групп нервных волокон; они представляют собой внутренние связи между ядрами и корковыми центрами, расположенными в разных частях и отделах мозга, и служат для их функционального объединения (интеграции). Проводящие пути, как правило, проходят в белом веществе спинного и головного мозга, но могут локализоваться и в покрывке ствола мозга, где четких границ между белым и серым веществом нет.

Основным проводящим звеном в системе передачи информации от одних центров мозга к другим являются *нервные волокна* — аксоны нейронов, передающие информацию в форме нервного импульса в строго определенном направлении, а именно от тела клетки. Среди проводящих путей в зависимости от их строения и функционального значения выделяют различные группы нервных волокон: *волокна, пучки, тракты, лучистости, спайки (комиссуры)*.

5.1. Внутренние связи головного и спинного мозга

Среди внутренних связей в ЦНС различают три группы проводящих путей: *ассоциативные, комиссуральные и проекционные* (табл. 7).

5.1.1. Ассоциативные пути

Ассоциативные пути достаточно многочисленны и широко представлены в различных отделах ЦНС, но наиболее развиты они в коре мозга. Эти пути образованы *ассоциативными нейронами* (их еще называют *интернейронами*) и их *волоконнами*, соединяющими различные области коры мозга одного и того же полушария большого мозга или мозжечка. Волокна могут при этом располагаться интракортикально, т. е. проходить внутри серого вещества, образуя внутрикоровые горизонтальные пучки, и экстракортикально, т. е. находиться в составе белого вещества мозга. Ассоциативные пути соединяют также различные участки одной и той же половины (правой или левой) спинного мозга.

Таблица 7. Общая характеристика проводящих путей

<i>Ассоциативные пути</i>		
<i>Вид проводящих путей</i>	<i>Функциональное значение</i>	<i>Локализация</i>
Дугообразные волокна (длинные и короткие)	Связи между участками в коре мозга и в мозжечке	Белое вещество полушарий мозга и мозжечка
Пучки (верхний и нижний продольные, пояс и др.)	Связи между долями мозга	Белое вещество полушарий мозга
Собственные пучки спинного мозга	Связи между сегментами спинного мозга	Внутренняя часть канатиков спинного мозга
<i>Комиссуральные пути</i>		
<i>Вид проводящих путей</i>	<i>Функциональное значение</i>	<i>Локализация</i>
Мозолистое тело	Связь между левым и правым полушариями	Полушария большого мозга
Передняя комиссура	Связь между обонятельными зонами конечного мозга, а также между левой и правой височными долями	Передний отдел конечного мозга
Комиссура гиппокампа	Связи между симметричными участками архикортекса в левом и правом полушариях	Между ножками свода
Передняя белая комиссура	Перекрест волокон между правой и левой половинами спинного мозга	Белое вещество спинного мозга

Экстракортикальные ассоциативные волокна в полушарии мозга могут быть *короткими* и *длинными* (рис. 96). Короткие волокна называют еще *дугообразными волокнами*. Они соединяют между собой соседние извилины и включают в основном аксоны нейронов VI и VII цитоархитектонических слоев коры. Длинные волокна являются аксонами пирамидных нейронов преимущественно III и V корковых слоев и образуют *пучки*, соединяющие между собой отдаленные друг от друга участки коры или доли большого мозга.

Среди ассоциативных пучков больших полушарий различают *пояс*, соединяющий между собой различные участки лимбической доли. К ним относится также *верхний продольный пучок*, соединяющий лобную долю с нижней теменной долькой, затылочной долей и задней частью височной доли. *Нижний продольный пучок* соединяет затылочную и височную доли, а *крючковидный пучок* — нижнюю поверхность лобной доли и височный полюс.

В коре мозжечка расположенные рядом листки и дольки как в черве, так и в полушариях, соединены между собой ассоциативными дугообразными волокнами. К ассоциативным относят также связи, образующиеся между ядрами одной половины ствола мозга, промежуточного мозга и базальными

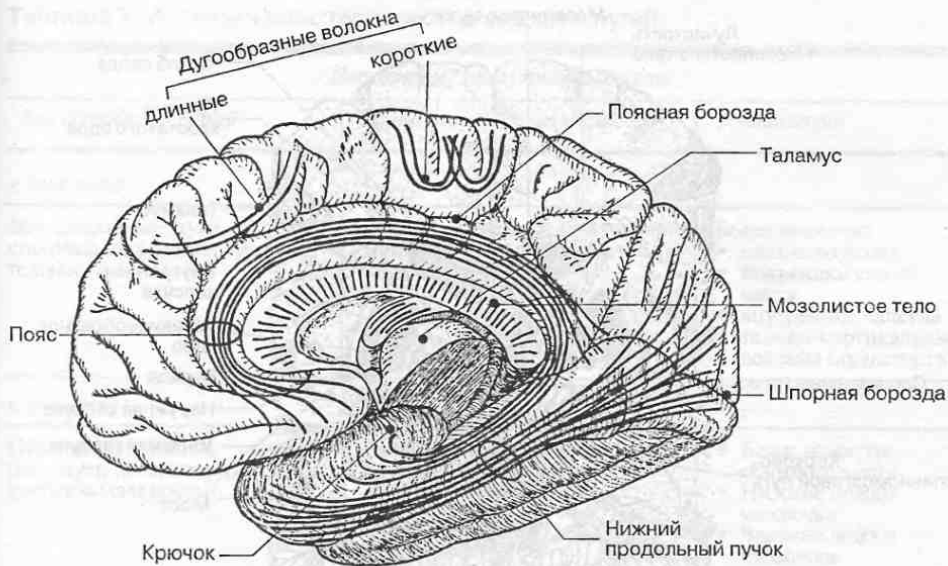


Рис. 96. Ассоциативные связи между долями и извилинами в левом полушарии мозга.

ядрами соответствующего полушария. Примером таких связей могут служить *сосцевидно-таламический пучок*, часть *волокон свода*, соединяющих гиппокамп с сосцевидным телом своей стороны, связи между базальными ядрами одного полушария (хвостатое ядро—бледный шар, скорлупа—бледный шар, ограда—миндалевидное тело) и др.

В спинном мозге ассоциативные нейроны обеспечивают также межсегментарные связи спинного мозга (*собственные пучки спинного мозга*). Волокна в собственных пучках могут быть короткими и соединять между собой соседние спинномозговые сегменты; длинные волокна связывают отдаленные сегменты.

5.1.2. Комиссуральные пути

Комиссуральные пути, или *спайки*, состоят из нейронов и их волокон, обеспечивающих связи между зеркально симметричными участками правой и левой половин головного и спинного мозга. Наиболее мощной спайкой конечного мозга, состоящей из комиссуральных волокон, соединяющих правое и левое полушария, является *мозолистое тело* (*corpus callosum*) (рис. 97).

Менее крупные мозговые спайки — *передняя комиссура* и *комиссура свода* — соединяют участки старой и древней коры полушарий (парагиппокампальные извилины, гиппокампы, зубчатые извилины и др.). В отличие от большого мозга существование комиссуральных путей между правым и левым полушариями мозжечка в настоящее время остается недоказанным.

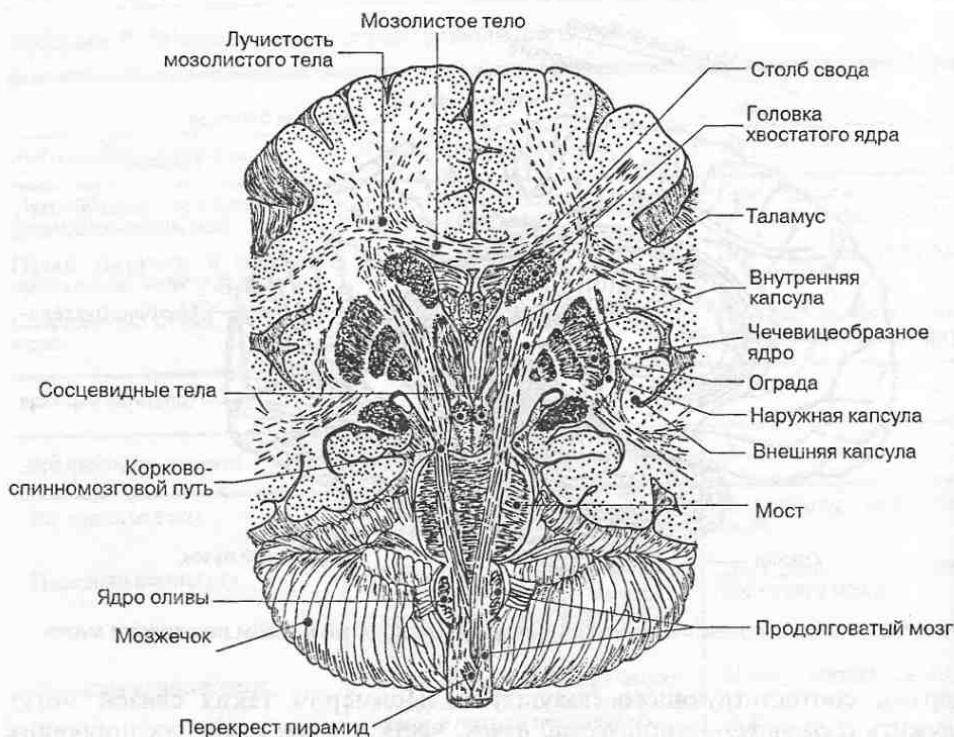


Рис. 97. Комиссуральные волокна и проекционные волокна (по Тольдту).

В области спинного мозга и в стволе головного мозга истинные комиссуральные пути отсутствуют. Однако подобием мозговых спаек являются *перекресты* — части восходящих или нисходящих проводящих путей центральной нервной системы, в которых происходит переход волокон с одной половины мозга на противоположную (*контралатеральную*) половину. Например, в *передней белой спайке* спинного мозга, огибающей дно его передней щели, перекрещиваются восходящие волокна правого и левого латеральных спиноталамических трактов, а также нисходящие волокна переднего корково-спинномозгового пути.

5.1.3. Проекционные пути

Проекционные пути состоят из нейронов и их волокон, обеспечивающих связи между спинным и головным мозгом. Проекционные пути соединяют также ядра ствола с базальными ядрами и корой больших полушарий, а также ядра ствола с корой и ядрами мозжечка. Проекционные пути могут быть *восходящими* и *нисходящими*.

Восходящие (сенсорные, чувствительные или афферентные) проекционные пути проводят нервные импульсы от экстеро-, проприо- и интерорецепторов (чувствительных нервных окончаний в коже, органах опорно-двигатель-

Таблица 7, А. Общая характеристика проводящих путей

Восходящие проекционные пути

<i>Вид проводящих путей</i>	<i>Функциональное значение</i>	<i>Локализация</i>
<i>к коре мозга</i>		
Все сенсорные пути общей и специальных видов чувствительности	Проведение сенсорной информации всех модальностей в кору мозга	Белое вещество <ul style="list-style-type: none"> • спинного мозга • покрышки ствола мозга • внутренняя капсула • таламо-кортикальные волокна (лучистости)
<i>к мозжечку</i>		
Проприоцептивные сенсорные пути и сенсорные пути других модальностей	Проведение сенсорной информации в кору мозжечка	<ul style="list-style-type: none"> • Белое вещество спинного мозга • Нижние ножки мозжечка • Верхние ножки мозжечка
<i>к крыше среднего мозга (четверохолмию)</i>		
Спинно-таламальный тракт	Проведение сенсорной информации в ядра четверохолмия	Белое вещество <ul style="list-style-type: none"> • спинного мозга • покрышки ствола мозга

ного аппарата, внутренних органах), а также от органов чувств в восходящем направлении к головному мозгу, преимущественно к коре мозга, где в основном заканчиваются на уровне IV цитоархитектонического слоя (табл. 7, А). В настоящее время описано более 20 восходящих сенсорных путей; есть все основания полагать, что этот список будет продолжен. Их отличительной особенностью является многоэтапная, последовательная передача сенсорной информации в кору головного мозга через ряд промежуточных нервных центров.

Помимо коры головного мозга сенсорная информация направляется и в другие отделы нервной системы, а именно в мозжечок, в средний мозг, в ретикулярную формацию.

Нисходящие (эфферентные или центробежные) проекционные пути проводят нервные импульсы от коры больших полушарий, где берут начало от пирамидных нейронов V цитоархитектонического слоя, к базальным и стволовым ядрам головного мозга и далее к моторным ядрам спинного мозга и ствола мозга (табл. 7, Б). Они передают информацию, связанную с программированием движений организма в конкретных ситуациях, поэтому являются двигательными проводящими путями. Общей особенностью нисходящих двигательных путей является то, что они обязательно проходят через *внутреннюю капсулу* — прослойку белого вещества в полушариях большого мозга, отделяющую таламус от базальных ядер. В стволе мозга большая часть нисхо-

Таблица 7, Б. Общая характеристика проводящих путей

Нисходящие проекционные пути

<i>Вид проводящих путей</i>	<i>Функциональное значение</i>	<i>Локализация</i>
<i>Проекционные связи коры мозга</i>		
Корково-спинномозговые и корково-ядерный пути (пирамидная система)	Проведение корковых влияний на моторные центры спинного мозга и ствола мозга	Белое вещество <ul style="list-style-type: none"> • внутренняя капсула • основания ствола мозга • канатики спинного мозга
Красноядерно-спинномозговой, ретикуло-спинальный, вестибулоспинальный и тектоспинальный тракты (экстрапирамидная система)	Проведение влияний структур экстрапирамидной системы на моторные центры спинного мозга и ствола мозга	Белое вещество <ul style="list-style-type: none"> • основание ствола мозга • канатики спинного мозга
<i>Проекционные связи большого мозга с мозжечком</i>		
Корково-мостовые и мосто-мозжечковые пути	Проведение корковых влияний на центры мозжечка	Белое вещество <ul style="list-style-type: none"> • внутренняя капсула • основание ствола мозга • средние ножки мозжечка

дящих путей, направляющихся в спинной мозг и мозжечок, идут в его основании.

Среди нисходящих проводящих путей существенное значение имеют пути экстрапирамидной системы, а также ретикулоспинальные пути.

В табл. 7; 7, А и 7, Б приведена общая характеристика наиболее важных проекционных проводящих путей; ниже они рассматриваются более подробно.

Следует отметить, что подразделение нисходящих проводящих путей, участвующих в регуляции и координации движений, на пирамидную и экстрапирамидную системы в значительной мере условно и далеко не полностью отражает сложность иерархических отношений между корковыми и многочисленными подкорковыми моторными центрами, имеющими к тому же разную предысторию онто- и филогенетического развития.

5.2. Сенсорные проводящие пути

Сенсорная (чувствительная) информация играет очень важную роль в жизнедеятельности человека. Она поступает в нервную систему различными путями. Через кожный покров и от органов чувств идет поток внешней (*экстероцептивной*) информации, сигнализирующий о состоянии внешней среды. От

внутренних органов идут потоки информации, касающиеся состояния внутренней среды организма; это — *интероцептивная* чувствительность. Важное место в этих потоках сенсорной информации занимает *проприоцептивная* чувствительность, связанная с состоянием исполнительных органов — мышц и суставов. Проприоцептивная чувствительность составляет важное звено обратной связи нервной системы с исполнительными органами, посредством которой осуществляется коррекция двигательных реакций организма в зависимости от достигнутого результата.

В передаче и анализе сенсорной информации принимают участие многие нервные структуры. Совокупность всех нервных образований ЦНС и ПНС, осуществляющих восприятие и анализ сенсорной информации, исходящей из внешней и внутренней сред организма, И. П. Павлов назвал *анализаторами*.

Анализаторы имеют общий план строения (рис. 98). В каждом из них выделяют три отдела, перечисленные ниже.

- *Рецепторный отдел*, ответственный за опознание специфических раздражителей и преобразование их воздействия в нервное возбуждение. Различают *экстерорецепторы (экстероцепторы)*, воспринимающие раздражения из внешней среды, *проприорецепторы (проприоцепторы)*, воспринимающие раздражения, возникающие в мышцах и суставах, и *интерорецепторы (интероцепторы)*, воспринимающие раздражения от внутренних органов и сосудов.
- *Проводниковый отдел*, обеспечивающий многоэтапную передачу нервного возбуждения по соответствующим нервам и трактам через ряд ядерных (*подкорковых*) нервных центров. Проводниковый отдел любого анализатора представлен не только различными ядрами ствола мозга и таламуса и их проекциями к соответствующим областям коры мозга, но и такими образованиями, как ретикулярная формация, структуры лимбической системы, мозжечок, которые принимают непосредственное участие в обработке сенсорной информации. По мере передачи сенсорной информации от одного нервного центра к другому осуществляется ее последовательный анализ, в результате чего в организме возникает ощущение, или чувство.
- *Корковый отдел (корковый конец анализатора)*, находящийся в коре мозга. Каждый анализатор имеет свою преимущественную локализацию в коре мозга. Так, корковое ядро двигательного анализатора

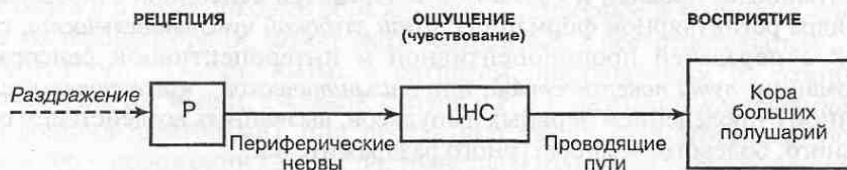

Рис. 98. Общий план строения анализатора.

расположено в лобной доле, зрительного — в затылочной доле и т. д. В коре происходит анализ полученных раздражений с учетом субъективного переживания воспринимаемой сенсорной информации, т. е. формируется осознанное ощущение и происходит его восприятие.

Таким образом, *чувствование*, а вместе с ним и *восприятие ощущения*, представляют собой сложные многоэтапные процессы, при реализации которых имеет место функциональное объединение (интеграция) различных структур мозга. На уровне *рецепторов* происходит опознание раздражений (рецепция), поступающих из внешней среды и внутренней среды организма. По мере проведения сенсорной информации в нервной системе через ряд промежуточных ядерных центров идет ее анализ и перераспределение между различными отделами мозга, т. е. осуществляется само *чувствование*. Однако *ощущение* как форма субъективного переживания воспринимаемой сенсорной информации возникает лишь на уровне коры мозга.

Восприятие ощущения как психический процесс субъективного отражения действительности включает не только опознание различных раздражителей и субъективное переживание их воздействий, но и соотнесение их с памятью, эмоциями и другими показателями интегративной деятельности мозга. Однако эта сфера лежит уже за пределами анатомических знаний.

Сенсорная информация от туловища и конечностей по чувствительным волокнам спинномозговых нервов поступает к спинному мозгу, от которого по восходящим путям направляется в головной мозг. При этом восходящие проекционные связи спинного мозга с головным начинаются либо вне спинного мозга от нейронов спинномозговых узлов, либо от нейронов, расположенных в задних столбах спинного мозга. Сенсорная информация от органов головы и частично шеи поступает непосредственно в головной мозг по чувствительным волокнам черепных нервов; при этом восходящие проекционные волокна начинаются в их сенсорных ядрах.

Общей особенностью сенсорных путей является многоэтапная передача возбуждения через различные ядерные центры, в которых происходит последовательный анализ информации. В стволе мозга сенсорные проводящие пути располагаются в его покрывке и, направляясь к коре мозга, обязательно проходят через промежуточный мозг, через его зрительные бугры (таламусы), в ядрах которых залегают подкорковые центры всех видов чувствительности, кроме слуховой. В них происходит переключение сенсорных путей; при этом сенсорная информация проходит частичную обработку (анализ и синтез) перед тем, как будет направлена к коре больших полушарий.

Среди сенсорных путей различают: *пути протопатической чувствительности* (наиболее древней и связанной с передачей сенсорной информации через ядра ретикулярной формации); *пути глубокой чувствительности*, связанной с передачей проприоцептивной и интероцептивной сенсорной информации; *пути поверхностной, или эпикритической, чувствительности*, связанной с проведением нервных импульсов, вызванных воздействием осязательного, болевого, температурного раздражителей.

Сенсорные пути специальных видов чувствительности (зрения, слуха, обоняния и вкуса) рассматриваются в гл. 6.

5.2.1. Виды рецепции

Организм человека содержит большое разнообразие рецепторных клеток, воспринимающих воздействия различных факторов окружающей среды. Каждый вид рецепторов обладает специфичностью по отношению к конкретному раздражителю, т. е. воспринимает определенный вид раздражения; иными словами, рецепторы имеют *сенсорную модальность*. Основные типы рецепторов в организме человека перечислены в табл. 8.

Таблица 8. Характеристика нервных рецепторов*

<i>Сенсорная модальность</i>	<i>Тип нервного окончания</i>	<i>Локализация рецепторов</i>
Экстероцепторы		
<ul style="list-style-type: none"> • Тактильная (прикосновение) • Болевая (ноцицептивная) • Давление • Температурная 	Тельца Мейснера, тельца Меркеля Свободные нервные окончания Тельца Пачини Тельца Руффини, колбы Краузе	Кожа поверхностный слой поверхностный слой средний слой глубокий слой
Проприоцепторы		
<ul style="list-style-type: none"> • Растяжение мышц • Напряжение мышц • Суставное чувство 	Нервно-мышечное веретено Нервно-сухожильный орган Механорецепторы	Брюшко мышцы Сухожилие мышцы Суставная капсула, связки
Интероцепторы		
<ul style="list-style-type: none"> • Хеморецепция • Осморецепция • Барорецепция • Болевая 	Хеморецепторы Осморецепторы Барорецепторы, тельца Пачини Ноцицепторы	Каротидный синус Гипоталамус Кровеносные сосуды, внутренние органы Внутренние органы

* Характеристика рецепторов специальных видов чувствительности приведена в гл. 6.

Рецепторы, воспринимающие сигналы с поверхности кожного покрова, называют *экстероцепторами* (экстерорецепторами). К ним относятся тактильные (осязательные) рецепторы, термо- и барорецепторы кожи и слизистых оболочек (рис. 99). В зависимости от конечного пункта назначения — кора мозга или подкорковые образования — сенсорное восприятие, связанное с экстероцепторами, может быть осознанным и бессознательным.

Рецепторы, чувствительные к сигналам, поступающим из различных участков тела (от мышц, суставов, связок и т. д.), называют *проприоцепторами* (проприорецепторами); они поставляют важную соматосенсорную информацию о положении тела в пространстве и взаимном расположении частей тела. К ним относятся различные механорецепторы. Обычно восприятие проприоцептивных раздражений в полной мере человеком не осознается.

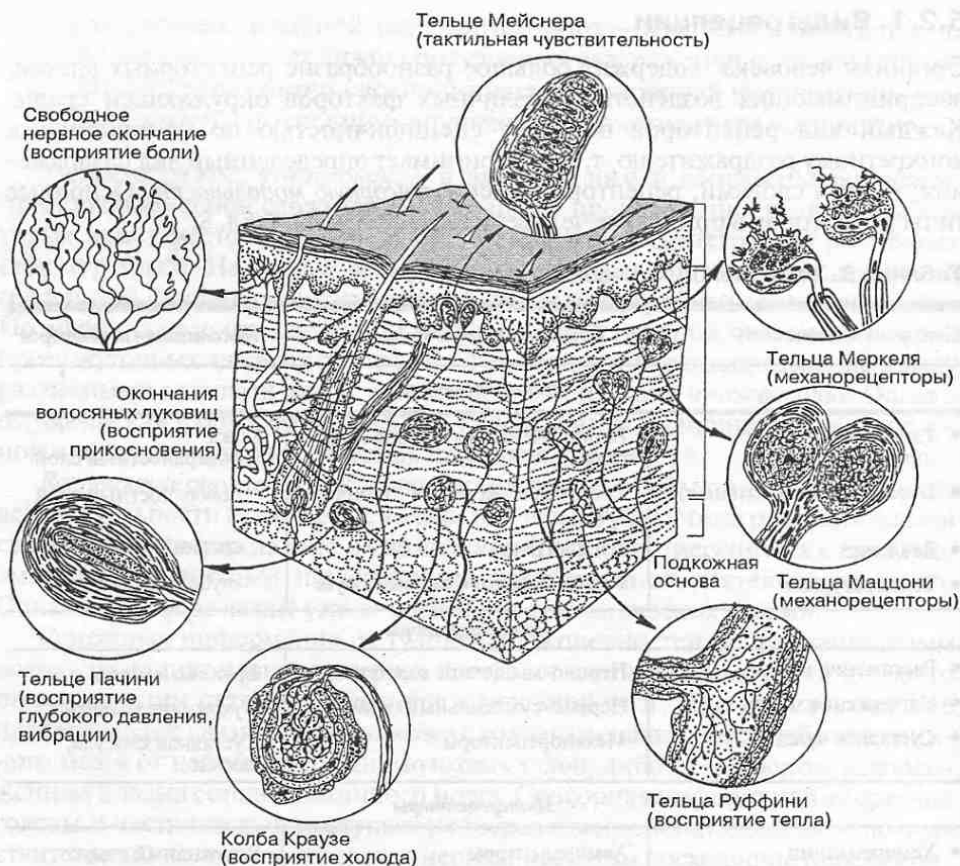


Рис. 99. Разновидности экстерорецепторов в кожном покрове.

Рецепторы, расположенные во внутренних органах тела и в сосудах, называют *интероцепторами* (интерорецепторами).

Практически все рецепторы, кроме своей специфической сенсорной модальности, могут воспринимать болевые сигналы, работая как *ноцицепторы* — болевые рецепторы.

5.2.2. Проводящие пути протопатической чувствительности

Эти проводящие пути (экстралемнисковые проводящие пути) относятся к наиболее древним сенсорным системам. Они проводят грубые болевые ощущения, неспецифическую температурную чувствительность, грубое прикосновение и давление, идущие от всех рецепторов, т. е. проводят импульсы тех раздражений, которые угрожают организму разрушениями. Их передача в спинном мозге связана в основном со спинно-ретикулярным трактом и множеством переключений на ядрах ретикулярной формации. Конечная проекция путей протопатической чувствительности осуществляется с каждого спинно-ретикулярного тракта билатерально во все области коры мозга.

5.2.3. Проводящие пути глубокой чувствительности

Проводящий путь проприоцептивной чувствительности несет к коре больших полушарий информацию от проприоцепторов (сенсорных нервных окончаний в мышцах, связках и суставах) о состоянии опорно-двигательного аппарата и пространственной ориентации частей тела. *Первые нейроны*, проводящие проприоцептивную чувствительность от туловища и конечностей, расположены в спинномозговых узлах (рис. 100). Их центростремительные волокна образуют *тонкий и клиновидный пучки*, расположенные в задних канатиках спинного мозга. *Тонкий пучок (пучок Голля)* несет импульсы от

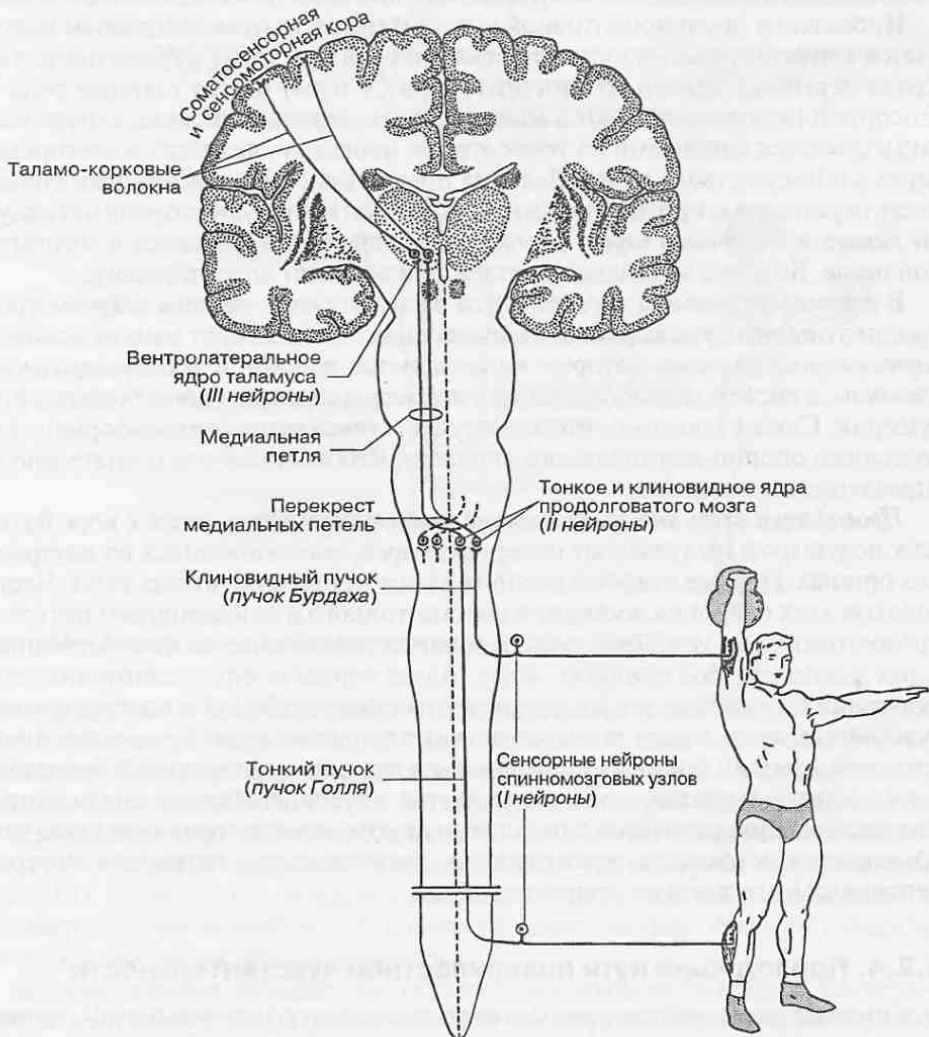


Рис. 100. Проводящий путь проприоцептивной чувствительности.

проприоцепторов нижней конечности и нижней половины туловища; *клиновидный пучок* (*пучок Бурдаха*) — от верхних конечностей и верхней половины туловища. Эти пучки доходят до продолговатого мозга, где заканчиваются синапсами на телах вторых нейронов проводящего пути, расположенных в *тонком и клиновидном ядрах*.

На уровне продолговатого мозга волокна *вторых нейронов* переходят на противоположную сторону, образуют *медиальную петлю* (*lemniscus medialis*), после чего направляются к зрительным буграм промежуточного мозга. Этот перекрест волокон, проводящих глубокую чувствительность, получил название *лемнискового перекреста*. Восходящие от вторых нейронов волокна образуют *бульбо-таламический тракт*, который располагается в толще покрывки ствола мозга; он доходит до вентролатерального ядра таламуса своей стороны.

Проведение проприоцептивной чувствительности от мышц головы начинается в чувствительных узлах черепных нервов, где лежат первые нейроны. Среди черепных нервов тройничный нерв (V пара) играет главную роль в сенсорной иннервации кожи и мышц головы. Аксоны сенсорных нейронов заканчиваются синапсами на телах вторых нейронов, лежащих в сенсорных ядрах в области ствола мозга. Волокна вторых нейронов в покрывке ствола мозга переходят на противоположную (контралатеральную) сторону и образуют *петлю тройничного нерва*, волокна которой присоединяются к медиальной петле. Вместе с медиальной петлей они восходят до ядер таламуса.

В *вентролатеральном ядре* таламуса располагаются *третьи нейроны* проприоцептивного пути коркового направления. От них берут начало *таламокортикальные волокна*, которые направляются в *пред- и постцентральной извилины*, а также в *парацентральную и верхнюю теменную доли* больших полушарий. Сюда в конечном итоге поступает соматосенсорная информация о состоянии опорно-двигательного аппарата, необходимая для сознательного управления движениями.

Проводящий путь интероцептивной чувствительности несет к коре больших полушарий импульсы от интероцепторов, расположенных во внутренних органах. Первые нейроны располагаются в спинномозговых узлах. Часть волокон этих нейронов восходит в составе тонкого и клиновидного пучков к продолговатому мозгу. Другая часть волокон переключается на собственных ядрах задних столбов спинного мозга. Далее передача интероцептивной информации происходит так же, как и других видов глубокой и поверхностной чувствительности, в ядра таламуса, а из них в нижний отдел пред- и постцентральной извилин больших полушарий на границе с латеральной бороздой, где находится корковое представительство интероцептивного анализатора. Его площадь по сравнению с площадью других анализаторов невелика, чем объясняется неточность, «размытость», распознавания источника интероцептивных импульсов на уровне сознания.

5.2.4. Проводящие пути поверхностной чувствительности

Эти проводящие пути передают болевую, тактильную (осозательную), температурную и другие виды чувствительности с высокой способностью к различению действия раздражителей по его интенсивности и в зависимости от ло-

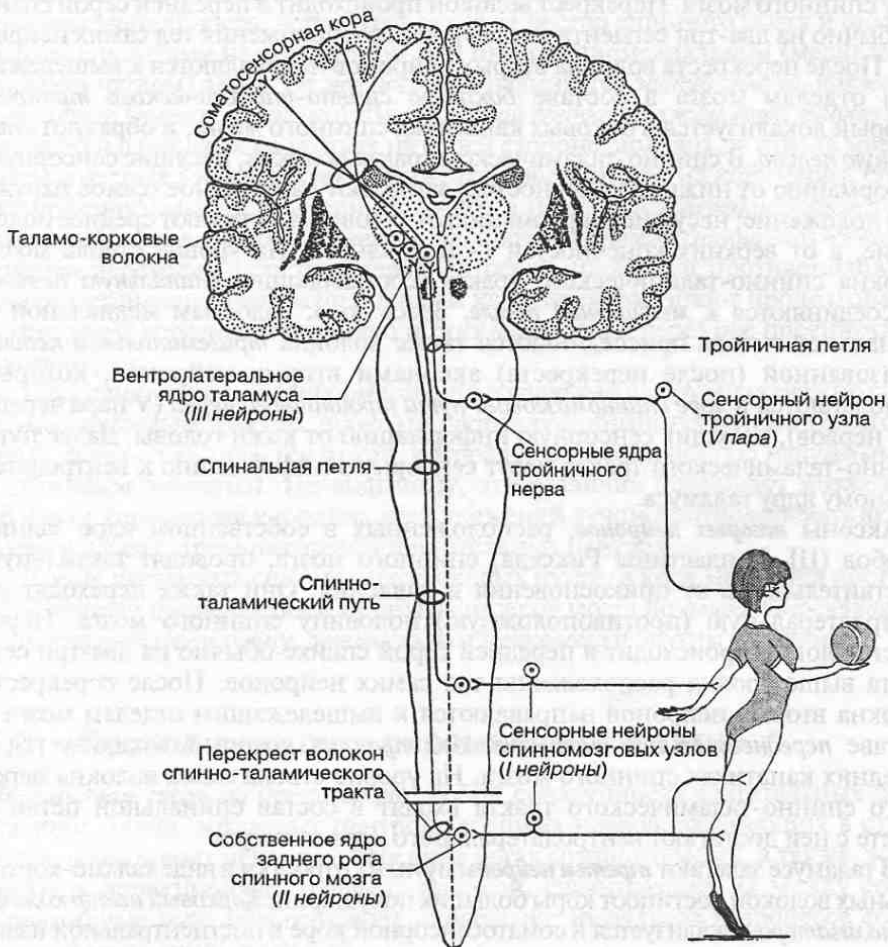


Рис. 101. Проводящий путь экстероцептивной чувствительности.

кализации. Такую чувствительность называют *эпикритической*. Пути поверхностной чувствительности служат для передачи к коре мозга импульсов, возникающих в рецепторах кожи под влиянием различных раздражителей, поэтому их в полной мере можно назвать путями кожной чувствительности.

Проведение кожной чувствительности от туловища и конечностей начинается с сенсорных нейронов спинномозговых узлов (*первые нейроны* пути) (рис. 101). Аксоны этих нейронов заканчиваются в *студенистом веществе* и *собственном ядре* заднего столба спинного мозга, где они образуют синапсы на телах и дендритах вторых нейронов.

Вторые нейроны, передающие нервные импульсы от болевых и температурных рецепторов кожи, располагаются преимущественно в *студенистом веществе* (II пластина Рикседа) задних столбов спинного мозга. Аксоны этих вторых нейронов переходят на контрлатеральную (противоположную) поло-

вину спинного мозга. Перекрест волокон происходит в передней серой спайке обычно на два-три сегмента выше уровня расположения тел самих нейронов. После перекреста волокна вторых нейронов направляются к вышележащим отделам мозга в составе *бокового спинно-таламического тракта*, который локализуется в боковых канатиках спинного мозга, и образуют *спинальную петлю*. В спинно-таламическом тракте волокна, несущие сенсорную информацию от нижних конечностей, занимают латеральное (самое наружное) положение; несущие информацию от туловища занимают среднее положение, а от верхних конечностей — медиальное. На уровне ствола мозга волокна спинно-таламического тракта, составляющие *спинальную петлю*, присоединяются к *медиальной петле*. Здесь же к волокнам медиальной и спинальной петель присоединяются также волокна *тригеминальной петли*, образованной (после перекреста) аксонами вторых нейронов, которые располагаются в *ядре спинномозгового пути тройничного нерва* (V пара черепных нервов), несущих сенсорную информацию от кожи головы. Далее пути спинно-таламического тракта несут сенсорную информацию к вентролатеральному ядру таламуса.

Аксоны *вторых нейронов*, расположенных в собственном ядре задних столбов (III–V пластины Рикседа) спинного мозга, проводят тактильную чувствительность от прикосновения и давления. Они также переходят на контрлатеральную (противоположную) половину спинного мозга. Перекрест волокон происходит в передней серой спайке обычно на два-три сегмента выше уровня расположения тел самих нейронов. После перекреста волокна вторых нейронов направляются к вышележащим отделам мозга в составе *переднего спинно-таламического тракта*, который локализуется в передних канатиках спинного мозга. На уровне ствола мозга волокна переднего спинно-таламического тракта входят в состав спинальной петли и вместе с ней достигают вентролатерального ядра таламуса.

В таламусе залегают *третьи нейроны* пути; их отростки в виде таламо-кортикальных волокон достигают коры больших полушарий. *Корковый центр кожного анализатора* локализуется в соматосенсорной коре в постцентральной извилине, в задней части парацентральной дольки и в верхней теменной долке.

5.2.4. Сенсорные пути мозжечкового направления

Эти пути проводят проприоцептивную чувствительность от всех компонентов опорно-двигательного аппарата и берут свое начало там же, где и пути глубокой чувствительности — от сенсорных нейронов спинномозговых узлов (*первые нейроны*). Аксоны части этих нейронов входят в спинной мозг через задние корешки спинномозговых нервов и, минуя серое вещество, поднимаются к продолговатому мозгу в составе *тонкого и клиновидного пучков*. От нейронов *тонкого и клиновидного ядер* (*вторые нейроны* пути) начинаются *наружные дугообразные волокна*, направляющиеся по нижним ножкам мозжечка в кору червя. При этом часть дугообразных волокон переходит на противоположную сторону, образуя перекрест. В коре червя дугообразные волокна проецируются билатерально, т. е. на правую и на левую половины червя (см. рис. 104).

Аксоны другой части сенсорных нейронов, проводящих проприоцептивную чувствительность, вступают в серое вещество спинного мозга и оканчиваются синапсами на его грудном или интермедиомедиальном (медиальном промежуточном) ядрах. От *грудного ядра* начинается *задний спинно-мозжечковый тракт (тракт Флексига)*. Далее *задний спинно-мозжечковый тракт* продолжается в боковых канатиках на своей стороне, доходит до ствола мозга, а затем в составе нижней ножки мозжечка проецируется на кору червя. От *интермедиомедиального ядра* спинного мозга начинается *передний спинно-мозжечковый тракт (тракт Говерса)*. Волокна *переднего спинно-мозжечкового тракта* переходят в составе передней серой спайки на противоположную сторону спинного мозга и по боковым канатикам достигают продолговатого мозга; далее вступают в верхнюю ножку мозжечка и через нее проецируются в кору червя.

Проприоцептивная информация, поступающая в кору мозжечка по спинно-мозжечковым трактам, проходит частичную обработку в спинномозговых ядрах, поэтому отличается от той, которая поступает в него по наружным дугообразным волокнам. По-видимому, эти различия позволяют мозжечку в процессе управления координацией движений лучше контролировать активность и работу спинномозговых двигательных центров.

Кроме указанных спинно-мозжечковых путей, в кору мозжечка поступает обширная информация и от других отделов мозга по *оливо-мозжечковому, вестибуло-мозжечковому, ретикуло-мозжечковому* и другим трактам.

5.3. Проводящие пути пирамидной системы

Пирамидная система представляет собой совокупность двигательных центров коры мозга, моторных центров черепных нервов, залегающих в стволе мозга, и моторных центров в передних рогах спинного мозга, а также эфферентных проекционных нервных волокон, связывающих их между собой. Пирамидные пути обеспечивают проведение импульсов в процессе сознательной регуляции движений.

Пирамидные пути формируются от гигантских пирамидных нейронов (клеток Беца), а также крупных пирамидных нейронов, локализованных в V слое коры больших полушарий. Примерно 40% волокон начинается от пирамидных нейронов в предцентральной извилине, где находится *корковый центр двигательного анализатора*; около 20% волокон — от постцентральной извилины, а остальные 40% волокон — от задних участков верхней и средней лобных извилин, и от надкраевой извилины нижней теменной доли, в которой расположен *центр праксии*, контролирующей сложные координированные целенаправленные движения. Число нервных волокон в пирамидных путях на одной стороне тела составляет примерно 1 млн.

Пирамидные пути подразделяют на *корково-спинномозговую* и *корково-ядерную*. Их общей особенностью является то, что они, начинаясь в коре правого и левого полушарий, переходят на противоположную сторону мозга (т. е. перекрещиваются) и в конечном итоге осуществляют регуляцию движений контрлатеральной половины тела.

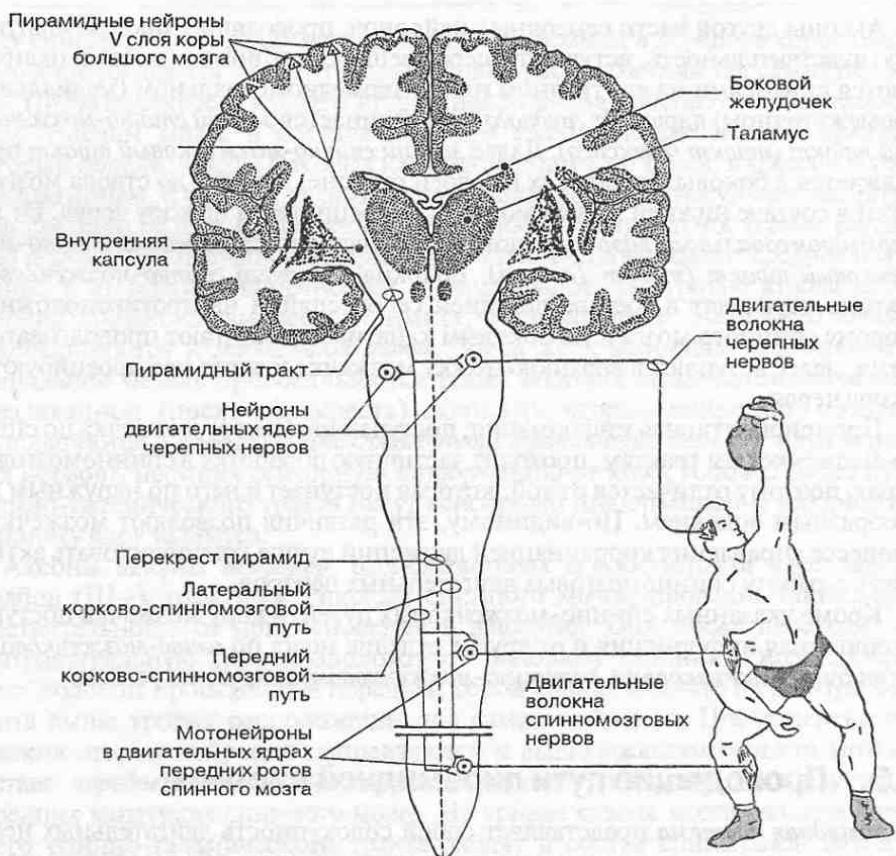


Рис. 102. Проводящий путь пирамидной системы.

Корково-спинномозговой путь, как уже отмечалось, начинается от новой коры больших полушарий (рис. 102). Его волокна проходят в *задней ножке внутренней капсулы* и продолжаютс в основании среднего мозга (средняя часть ножки мозга) и основании моста. В продолговатом мозге на уровне пирамид волокна медиальных частей правого и левого корково-спинномозговых путей переходят на противоположную сторону, образуя *перекрест пирамид* (см. рис. 97). Здесь перекрещивается около 80% волокон пирамидных трактов. Перекрещенные волокна спускаются в спинной мозг и идут в составе боковых канатиков в виде *латерального корково-спинномозгового тракта*. Волокна пирамидных трактов заканчиваются синапсами на мотонейронах двигательных ядер передних рогов спинного мозга.

Неперекрещенная часть волокон продолжается в спинной мозг в составе его передних канатиков под названием *переднего корково-спинномозгового тракта*. Волокна этих трактов переходят на противоположную сторону на уровне соответствующих сегментов спинного мозга и заканчиваются синапсами преимущественно на интернейронах (IV–VI пластин Рикседа), которые

передают центральные нервные влияния на мотонейроны двигательных ядер передних рогов спинного мозга. Только небольшая часть пирамидных волокон (около 8%) непосредственно оканчивается на больших мотонейронах спинного мозга. Большая часть волокон пирамидных путей оканчивается на интернейронах спинного мозга, а уже от них раздражение передается на мотонейроны.

Нервные волокна, образующие пирамидные пути, неоднородны как по своим структурным, так и функциональным параметрам. Большую часть составляют тонкие и безмиелиновые нервные волокна, а крупные миелиновые волокна, отличающиеся высокой скоростью проведения нервного импульса, составляют значительно меньшую часть. С этими структурными особенностями связано наличие быстро- и медленнопроводящих частей пирамидной системы.

Большая часть волокон пирамидной системы (примерно 55%) заканчивается в шейных сегментах спинного мозга, 20% — в грудных и 25% — в пояснично-крестцовых. При этом волокна переднего корково-спинномозгового тракта не опускаются ниже грудных сегментов.

Полагают, что по пирамидным путям происходит активация преимущественно флексорной мускулатуры (сгибателей) и торможение экстензорной (разгибателей). Возможно, что одно из функциональных значений пирамидной системы состоит в тонизирующем воздействии корковых центров на работу мотонейронов спинного мозга.

Корково-ядерный путь начинается там же, где и корково-спинномозговой, а именно на пирамидных нейронах V слоя коры, но только в нижней трети предцентральной извилины. Их волокна проходят в *колоне внутренней капсулы* между ее передней и задней ножками и продолжают в основании ножки мозга. В стволе мозга большая часть волокон корково-ядерного пути переходит на контрлатеральную сторону и, достигая двигательных ядер черепных нервов, заканчивается в них синапсами на мотонейронах.

5.4. Проводящие пути экстрапирамидной системы

Экстрапирамидная система объединяет филогенетически более древние механизмы управления движениями человека, чем пирамидная система. Она осуществляет преимущественно произвольную, автоматическую регуляцию сложных двигательных актов, таких как ходьба, бег, поддержание позы, жевание и т.п.; она регулирует тонус мышц, а также участвует в регуляции двигательных проявлений эмоций. Отличительной особенностью экстрапирамидной системы является многоэтапная, с множеством переключений, передача нервных влияний от различных отделов головного мозга к исполнительным центрам — моторным ядрам спинного мозга и черепных нервов (рис. 103).

По экстрапирамидным путям происходит передача двигательных команд при защитных двигательных рефлексах, протекающих бессознательно. Например, благодаря экстрапирамидным путям передается информация при восстановлении вертикального положения тела в результате потери равновесия (вестибулярные рефлексy) или при двигательных реакциях на внезапное

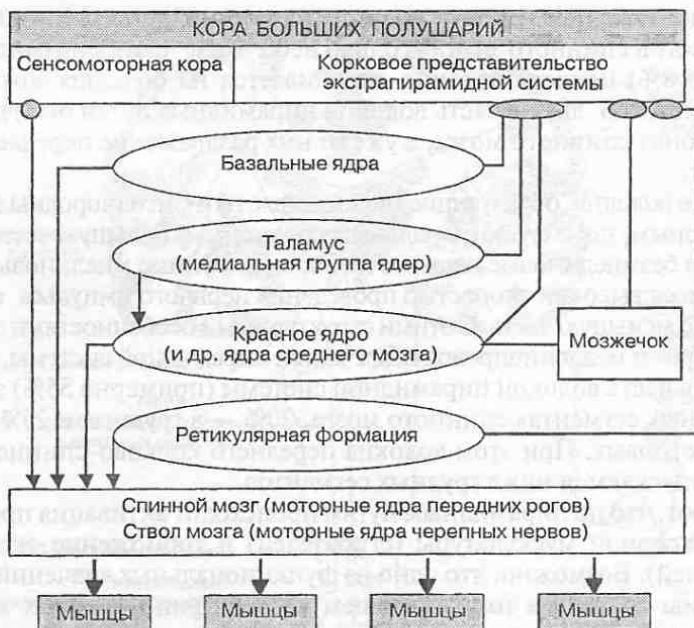


Рис. 103. Схема пирамидных и экстрапирамидных связей в системе управления движениями человека.

световое или звуковое воздействие (защитные рефлексы, замыкающиеся в крыше среднего мозга) и т. д.

Экстрапирамидную систему образуют ядерные центры полушарий (*базальные ядра: хвостатое и чечевицеобразное*), промежуточного мозга (*медиальные ядра таламуса, субталамическое ядро*) и ствола мозга (*красное ядро, черное вещество*), а также проводящие пути, связывающие ее с корой больших полушарий, с мозжечком, с ретикулярной формацией и, наконец, с исполнительными центрами, лежащими в моторных ядрах черепных нервов и в передних рогах спинного мозга. Существует также и несколько расширенная трактовка состава экстрапирамидной системы, когда к ней причисляют мозжечок, ядра четверохолмия среднего мозга, ядра ретикулярной формации и т. п.

Корковые пути берут начало от предцентральной извилины, а также других отделов коры мозга; эти пути проецируют влияние коры на базальные ядра. Сами базальные ядра (*хвостатое и чечевицеобразное*) тесно связаны многочисленными внутренними связями между собой, а также с ядрами таламуса и с красным ядром среднего мозга. Формирующиеся здесь двигательные команды передаются на исполнительные двигательные центры спинного мозга преимущественно двумя путями: через *красноядерно-спинно-мозговую (руброспинальный) тракт* и через ядра ретикулярной формации (*ретикулоспинальный тракт*). Надо также отметить, что через красное ядро осуществляется передача влияний мозжечка на работу спинномозговых моторных центров.

Красноядерно-спинномозговой тракт образован отростками нейронов, расположенных в красном ядре. Само красное ядро получает проекции от базальных ядер, субталамического ядра, зубчатого ядра мозжечка и других подкорковых структур головного мозга. Аксоны нейронов красного ядра образуют перекрест на уровне среднего мозга в его покрывке (вентральный перекрест, или перекрест Фореля) и далее, спускаясь в покрывке ствола, достигают спинного мозга (см. рис. 104). Здесь волокна красноядерно-спинномозгового тракта продолжают в боковых канатиках спинного мозга, где они лежат несколько впереди от латерального корково-спинномозгового тракта. Заканчиваются волокна красноядерно-спинномозгового тракта синапсами на мотонейронах в двигательных ядрах спинного мозга.

На мотонейронах спинного мозга заканчиваются синапсами также волокна *ретикулоспинального тракта*, передающего влияния экстрапирамидной системы, а также *преддверно-спинномозгового (вестибулоспинального)* и *оливо-спинномозгового (оливоспинального) трактов*. С помощью этих трактов поддерживается активность спинномозговых двигательных центров и обеспечивается вестибулярный контроль в процессе регуляции движений. Общей особенностью этих трактов является отсутствие перекрестов их волокон, поскольку каждый из них обеспечивает связи правой и левой половин ствола головного мозга только со своей половиной спинного мозга.

5.5. Проекционные связи мозжечка

Проекционные связи мозжечка включают:

- пути, идущие от спинного мозга и ствола мозга по направлению к мозжечку (они рассмотрены выше);
- проводящие пути, связывающие мозжечок с полушариями большого мозга (они самые многочисленные);
- пути от мозжечка по направлению к стволу мозга.

Мозжечок не имеет прямых эфферентных путей, связывающих его со спинным мозгом. Его влияние на работу двигательного аппарата осуществляется опосредованно, через экстрапирамидную систему.

Пути от мозжечка по направлению к стволу мозга проходят в основном в *верхней мозжечковой ножке*. Они берут начало от крупных грушевидных нейронов коры мозжечка. Аксоны этих нейронов проецируются на мозжечковые ядра, где заканчиваются синапсами. От *зубчатого ядра* мозжечка волокна направляются к *красному ядру* противоположной половины среднего мозга (рис. 104). От ядер мозжечка волокна направляются также на вестибулярные и ретикулярные ядра своей стороны, где заканчиваются на телах и дендритах их нейронов. Импульсы, идущие от мозжечка по эфферентным волокнам, оказывают на ядерные центры ствола тормозное действие, снижая уровень импульсной активности экстрапирамидных путей и обеспечивая оптимальные условия для регуляции движений.

Проекционные связи полушарий большого мозга и мозжечка обеспечивают передачу информации между корковыми центрами и мозжечком (см.

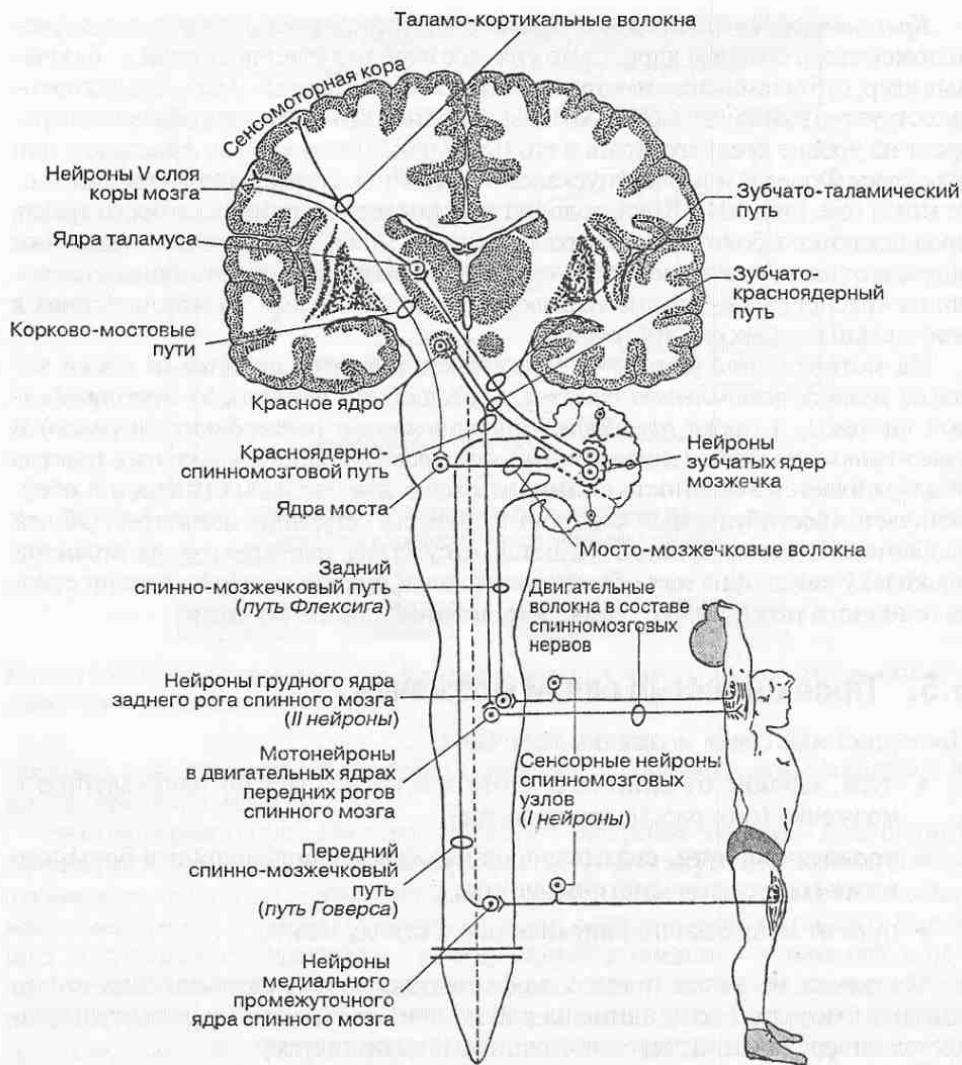


Рис. 104. Проекционные связи мозжечка.

рис. 104). Поскольку мозжечок в иерархическом ряду занимает более низкое место, чем большой мозг, пути, идущие от мозжечка к коре больших полушарий принято рассматривать как восходящие, а идущие в обратном направлении — как нисходящие.

Восходящий путь берет начало от грушевидных нейронов коры полушарий мозжечка. Их аксоны проецируются на зубчатые ядра мозжечка своей стороны. От этих нейронов начинаются волокна *зубчато-таламического тракта*, которые по верхним мозжечковым ножкам идут в средний мозг, в покрывшке которого переходят на противоположную сторону ствола. После перекреста волокна нейронов зубчатых ядер в составе зубчато-таламическо-

го тракта достигают таламусов, где образуют синапсы на нейронах вентrolатеральной группы таламических ядер. От них *таламо-кортикальные волокна* продолжаются в различные отделы коры головного мозга, где заканчиваются синапсами на нейронах IV цитоархитектонического слоя. Особенно большое число волокон, несущих информацию от мозжечка, заканчивается в лобных областях коры, контролирующими планирование сложных координированных сознательных движений.

Нисходящий путь от коры больших полушарий к коре мозжечка переключается в ядрах моста, поэтому называется *корково-мосто-мозжечковым путем*. Он начинается от пирамидных нейронов V слоя лобной, теменной, височной и затылочной областей коры больших полушарий и идет по направлению к мосту. Как и пирамидные пути, он проходит через внутреннюю капсулу: *лобно-мостовой пучок* — через ее переднюю ножку, а *затылочно-мостовой, теменно-мостовой и височно-мостовой пути* — через заднюю ножку. В этих пучках с каждой стороны насчитывается более 3 млн. нервных волокон. Пройдя внутреннюю капсулу, волокна обоих пучков входят в основание ножки мозга, а затем достигают моста. Достигнув моста, волокна корково-мостовых путей заканчиваются синапсами на нейронах *собственных ядер моста* своей стороны.

От ядер моста начинаются волокна *мосто-мозжечкового тракта*. После перекреста в основании моста, эти волокна через *среднюю мозжечковую ножку* входят в мозжечок и проецируются на кору соответствующего полушария мозжечка. Таким образом, импульсы от полушария большого мозга поступают в контрлатеральное полушарие мозжечка.

5.6. Связи лимбической системы

Лимбическая система объединяет комплекс образований конечного, промежуточного и среднего мозга, составляющих анатомический субстрат для регуляции различных состояний организма (сна, бодрствования, эмоций, мотивации и т. п.) (рис. 105). Все образования мозга, составляющие лимбическую систему, относятся к наиболее филогенетически древним областям, а эволюция лимбических структур тесно связана с формированием обонятельного анализатора и теми образованиями мозга, которые получают импульсы от *обонятельной луковицы*.

Существует представление о лимбической системе как о важном центре вегетативной регуляции функций организма, что нашло свое отражение в концепции «висцерального мозга» (П. Мак-Лин, 1952). В соответствии с этой концепцией центральными системообразующими структурами лимбической системы являются гиппокамп и миндалевидное тело, обеспечивающие интеграцию (совместную обработку, обобщение) и хранение различной сенсорной информации, в том числе от внутренних органов, двигательного аппарата и органов чувств (рис. 106). Центральная роль принадлежит также гипоталамусу, обеспечивающему регуляцию вегетативных реакций с учетом результатов деятельности гиппокампа и миндалевидного тела.

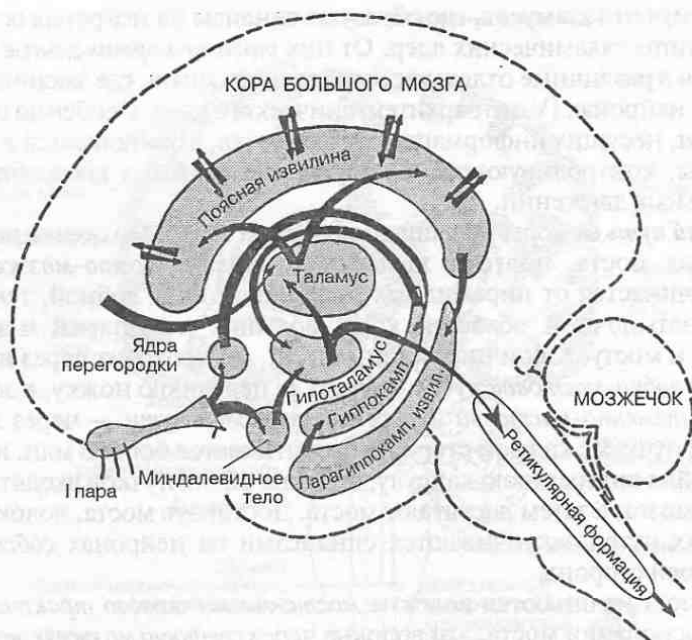


Рис. 105. Основные анатомические компоненты лимбической системы.

В лимбической системе можно выделить *афферентные структуры*, связанные с обонятельными луковицами и передачей обонятельной сенсорной информации в мозг; *центральную часть*, связанную преимущественно с лимбической долей и гиппокампом, где происходит согласование (анализ и синтез) влияний всех тех нервных структур, которые участвуют в регуляции вегетативных функций и выработке эмоционально окрашенного поведения; и *эфферентное звено*, где происходит конвергенция и передача сформированных команд, несущих мотивационно-эмоциональную окраску поведения, на исполнительные нервные центры и органы.

Входящие в лимбическую систему нервные структуры тесно связаны между собой восходящими и нисходящими связями. Однако характерной особенностью организации лимбической системы является формирование замкнутых нейронных кругов из циклически связанных нервных структур, в которых происходит циркуляция возбуждения.

В лимбической системе выделяют несколько таких кругов. Один из наиболее важных — *большой лимбический круг Пейнца*. Он включает гиппокамп—свод—сосцевидные тела—сосцевидно-таламический пучок (пучок Вик д'Азира)—таламус (передняя группа ядер)—поясную извилину (лимбическая доля)—гиппокамп. Из этого круга осуществляются проекции во фронтальную кору, а с нее на базальные ядра.

Нисходящие пути связывают лимбическую систему с ретикулярной формацией ствола мозга и гипоталамусом. Через гипоталамус регулирующие

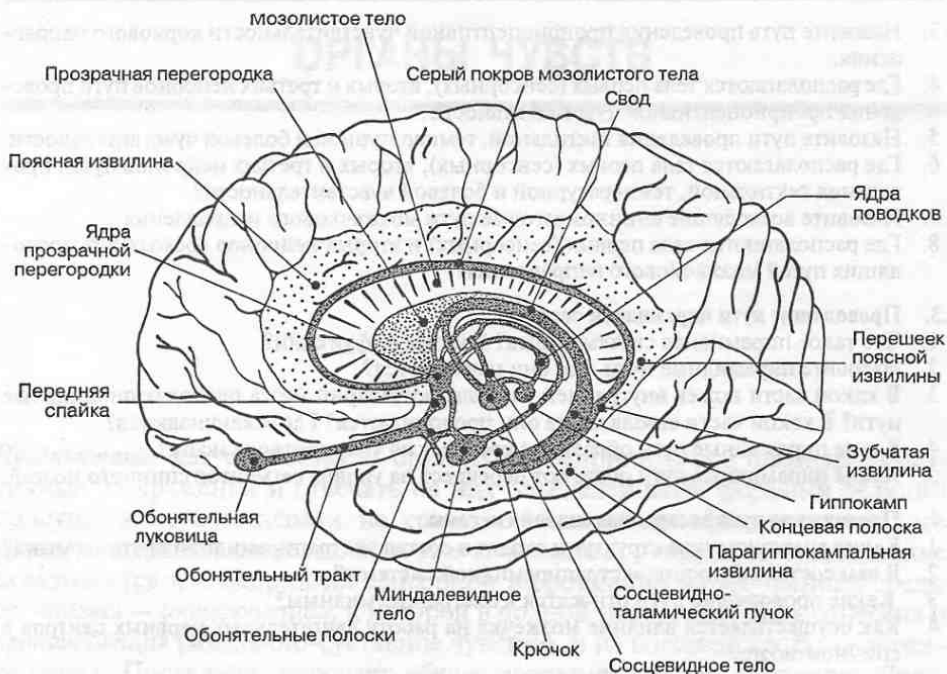


Рис. 106. Лимбическая система мозга: центры и их связи.

влияния к органам передаются на исполнительные моторные центры спинного мозга и черепных нервов по нисходящим связям, а от них по нервам к органам (нейрогенный путь регуляции) или через гипофиз на эндокринные органы (гуморальный путь регуляции).

КОНТРОЛЬНЫЕ ВОПРОСЫ

5.1. Внутренние связи головного и спинного мозга

1. Что такое проводящие пути центральной нервной системы?
2. Какие проводящие пути ЦНС называют ассоциативными? Приведите примеры ассоциативных путей.
3. Какие пути ЦНС называют комиссуральными? Приведите примеры комиссуральных путей.
4. Какие пути ЦНС называют проекционными? Приведите примеры проекционных путей.
5. Каков общий план строения анализаторов; в чем состоит их функциональное значение?
6. Откуда, куда и какую информацию проводят восходящие проводящие пути ЦНС?
7. Откуда, куда и какую информацию проводят нисходящие проводящие пути ЦНС?

5.2. Сенсорные пути поверхностной и глубокой чувствительности

1. Что такое рецепторы?
2. Какие типы рецепторов существуют?

3. Назовите путь проведения проприоцептивной чувствительности коркового направления.
4. Где располагаются тела первых (сенсорных), вторых и третьих нейронов пути проведения проприоцептивной чувствительности?
5. Назовите пути проведения тактильной, температурной и болевой чувствительности.
6. Где располагаются тела первых (сенсорных), вторых и третьих нейронов путей проведения тактильной, температурной и болевой чувствительности?
7. Назовите восходящие спинномозговые пути мозжечкового направления.
8. Где располагаются тела первых (сенсорных) и вторых нейронов восходящих проводящих путей мозжечкового направления?

5.3. Проводящие пути пирамидной системы

1. Что такое пирамидная система мозга? Каковы ее функции?
2. Назовите пирамидные пути. Где они начинаются?
3. В какой части ножек внутренней капсулы полушарий мозга проходят пирамидные пути? В какой части ствола мозга они продолжают? Где заканчиваются?
4. Какие пирамидные пути образуют перекрест на уровне ствола мозга?
5. Какие пирамидные пути образуют перекрест на уровне сегментов спинного мозга?

5.4. Проводящие пути экстрапирамидной системы

1. Какие анатомические структуры входят в состав экстрапирамидной системы мозга?
2. В чем состоят функции экстрапирамидной системы?
3. Какие проводящие пути относятся к экстрапирамидным?
4. Как осуществляется влияние мозжечка на работу двигательных нервных центров в спинном мозге?

5.5. Связи мозжечка с полушариями большого мозга

1. Назовите проводящие пути, связывающие мозжечок с полушариями мозга. Каково функциональное значение этих путей?
2. Какие области коры мозжечка и коры больших полушарий связывают пути, идущие от мозжечка к большому мозгу?
3. Через какую мозжечковую ножку проходят пути, идущие от мозжечка к большому мозгу?
4. В каких нервных центрах происходит переключение путей, идущих от мозжечка к большому мозгу?
5. Какие области коры больших полушарий и коры мозжечка связывают пути, идущие от большого мозга к мозжечку?
6. В каких нервных центрах происходит переключение путей, идущих от большого мозга к мозжечку?
7. Через какую мозжечковую ножку проходят пути, идущие от большого мозга к мозжечку?

5.6. Связи лимбической системы

1. Какова функциональная роль лимбической системы мозга?
2. Какие основные анатомические структуры входят в состав лимбической системы?
3. С какими отделами мозга связаны анатомические структуры, образующие большой лимбический круг?
4. Как осуществляется передача регулирующих воздействий с лимбической системы на центры ствола мозга и спинного мозга?

ОРГАНЫ ЧУВСТВ

Чувствование как способность организма воспринимать и опознавать различные раздражения и отвечать на них определенными формами реакций присуще всем организмам на самых ранних этапах филогенетического развития нервной системы. Как уже отмечалось, у человека чувствование складывается из восприятия сенсорной информации из внутренней среды организма — *интероцепции*, к которой в полной мере может быть отнесена и *проприоцепция* (мышечно-суставное чувство), и из внешней среды — *экстероцепция*. Последняя включает *общую чувствительность* (осязание, боль, восприятие температуры и давления), связанную с контактными (непосредственным) воздействием внешнего или внутреннего раздражителя на воспринимающий рецептор, и *специальные виды чувствительности*, связанные с воздействием раздражителя на органы чувств.

Для *органов чувств* (зрения, слуха и равновесия, обоняния, вкуса) характерна способность воспринимать воздействия объектов, расположенных на некотором расстоянии от организма; иными словами, для этих органов характерно дистантное восприятие. Такой способ восприятия внешней среды существенно расширяет возможности организма, но вместе с тем требует высокой специализации нервных структур, усложненное их строение и тесных связей с соответствующими отделами мозга.

Таким образом, в анатомии нервной системы под органами чувств рассматривают высокоспециализированные образования, такие как глаз, ухо, нос, язык, которые, во-первых, имеют признаки органного строения, а во-вторых, обеспечивают дистантное восприятие раздражителей. Выделение органов чувств в самостоятельную группу оправдано и по чисто практическим соображениям. В медицинской практике поражения органов чувств относятся к числу широко распространенных заболеваний, что привело к необходимости узкой специализации врачей, например врач-офтальмолог, врач-отоларинголог и т. д.

Функциональные особенности органов чувств позволяют наряду с системой восприятия различных видов общей чувствительности включить их в состав сенсорных систем мозга, обеспечивающих поступление и переработку сенсорной информации в нервной системе. И. П. Павлов рассматривал всю совокупность нервных структур, участвующих в восприятии и анализе сен-

сорной информации каждой модальности (болевой, осязательной, двигательной или проприоцептивной, зрительной и т. д.) как *анализатор*. Выше (гл. 5) было рассмотрено принципиальное строение анализатора. Далее излагается детальное анатомическое строение органов чувств.

6.1. Орган зрения

Орган зрения (*organum visus*), или *глаз* (*oculus*) представляет собой парный светочувствительный орган. Он помещается в глазнице — полости, образованной костями мозгового и лицевого черепа, и состоит из *глазного яблока*, *вспомогательного аппарата* и нервных структур, составляющих *зрительный анализатор*.

6.1.1. Глазное яблоко

Глазное яблоко (*bulbus oculi*) имеет шаровидную форму. Оно состоит из капсулы, окружающей его снаружи, и внутреннего ядра (рис. 107). Капсула глазного яблока складывается из трех оболочек: наружной — *фиброзной*, средней — *сосудистой* и внутренней — *сетчатки*.

В *фиброзной оболочке* различают два отдела: передний — *роговицу*, и задний — *склеру*. Роговица образует выпуклость на передней поверхности

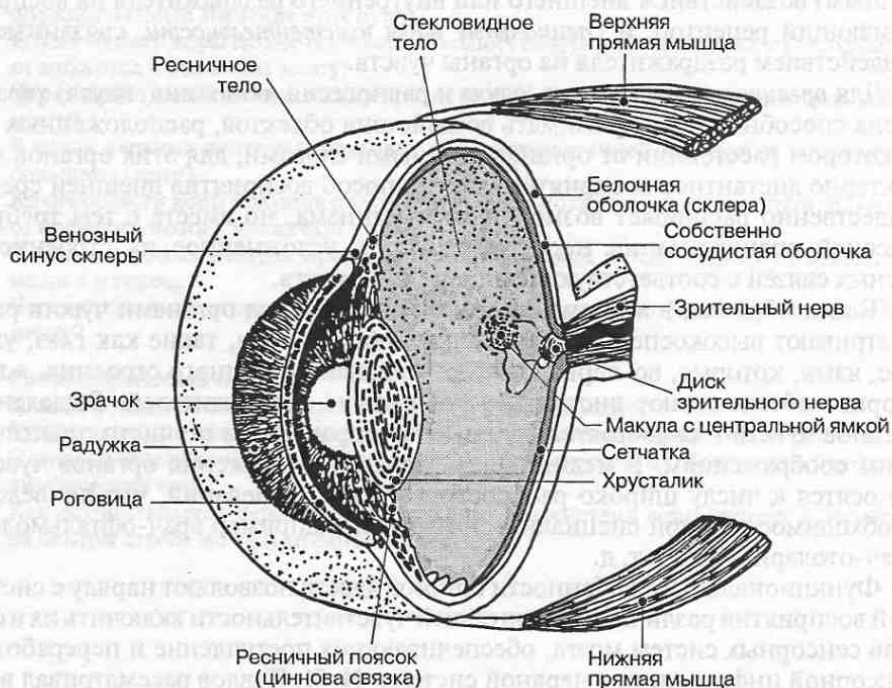


Рис. 107. Строение глазного яблока.

глаза. Она лишена кровеносных сосудов и очень прозрачна. Благодаря прозрачности и значительной кривизне роговицы на ее границе с воздухом происходит две трети общего преломления светового потока, входящего в глаз. Склера — непрозрачная плотная соединительнотканная оболочка беловатого цвета, из-за чего ее иногда называют белочной оболочкой. Спереди склера переходит в роговицу, а сзади образует отверстие для зрительного нерва.

Сосудистая оболочка глазного яблока обильно кровоснабжается. В ней различают *собственно сосудистую оболочку, ресничное тело и радужку*. Собственно сосудистая оболочка изнутри выстилает склеру, покрывая большую часть глазного яблока. Капилляры этой оболочки снабжают кровью сетчатку и склеру. В составе сосудистой оболочки имеются также крупные пигментные клетки, придающие ей темный цвет.

Ресничное тело в виде кольца расположено на границе между роговицей и склерой. Оно содержит гладкомышечные клетки, образующие *ресничную мышцу*. С помощью *цинновой связки* к ресничному телу прикрепляется *хрусталик*. Сокращение ресничной мышцы приводит к увеличению кривизны хрусталика, чем достигается фокусировка изображения видимых предметов на сетчатке глаза, а также частичное преломление светового потока, проникающего в глаз.

Радужка составляет переднюю часть сосудистой оболочки и представляет собой диск с круглым отверстием в центре — зрачком. Она содержит гладкомышечные клетки; циркулярно расположенные группы мышечных клеток, суживающих зрачок, называют *сфинктером зрачка*, а радиально ориентированные мышечные клетки, расширяющие зрачок, образуют *дилататор зрачка*. Размеры зрачка изменяются рефлекторно в зависимости от интенсивности света, поступающего в глаз. Эпителий, покрывающий радужку, содержит пигмент меланин, от количества которого зависит цвет глаз.

Сетчатка (retina) — внутренняя оболочка глазного яблока, прилегающая изнутри к сосудистой оболочке. Она представляет собой наиболее важную оболочку глазного яблока, поскольку в ней находятся фоторецепторы — главная световоспринимающая часть глаза. Фоторецепторные клетки — *палочки и колбочки* — располагаются в зрительной части сетчатки, а именно в ее заднем отделе. Местом наибольшей чувствительности сетчатки является *центральная ямка (макула)*, в которой сконцентрированы колбочки.

Сетчатка имеет достаточно сложное гистологическое строение и представляет собой участок нервной трубки, вынесенный в процессе развития за пределы головного мозга и соединенный с ним с помощью *зрительного нерва*. Фоторецепторы образуют наружный слой сетчатки, соприкасающийся с сосудистой оболочкой. С фоторецепторами контактируют *биполярные нервные клетки*, которые передают импульсы от палочек и колбочек к *ганглиозным нейронам*, образующим внутренний слой сетчатки (рис. 108). Аксоны ганглиозных нейронов, группируясь, образуют зрительный нерв, который выходит за пределы глазного яблока через отверстие в сосудистой оболочке и склере и направляется к промежуточному мозгу. В сетчатке на месте выхода зрительного нерва образуется слепое пятно.

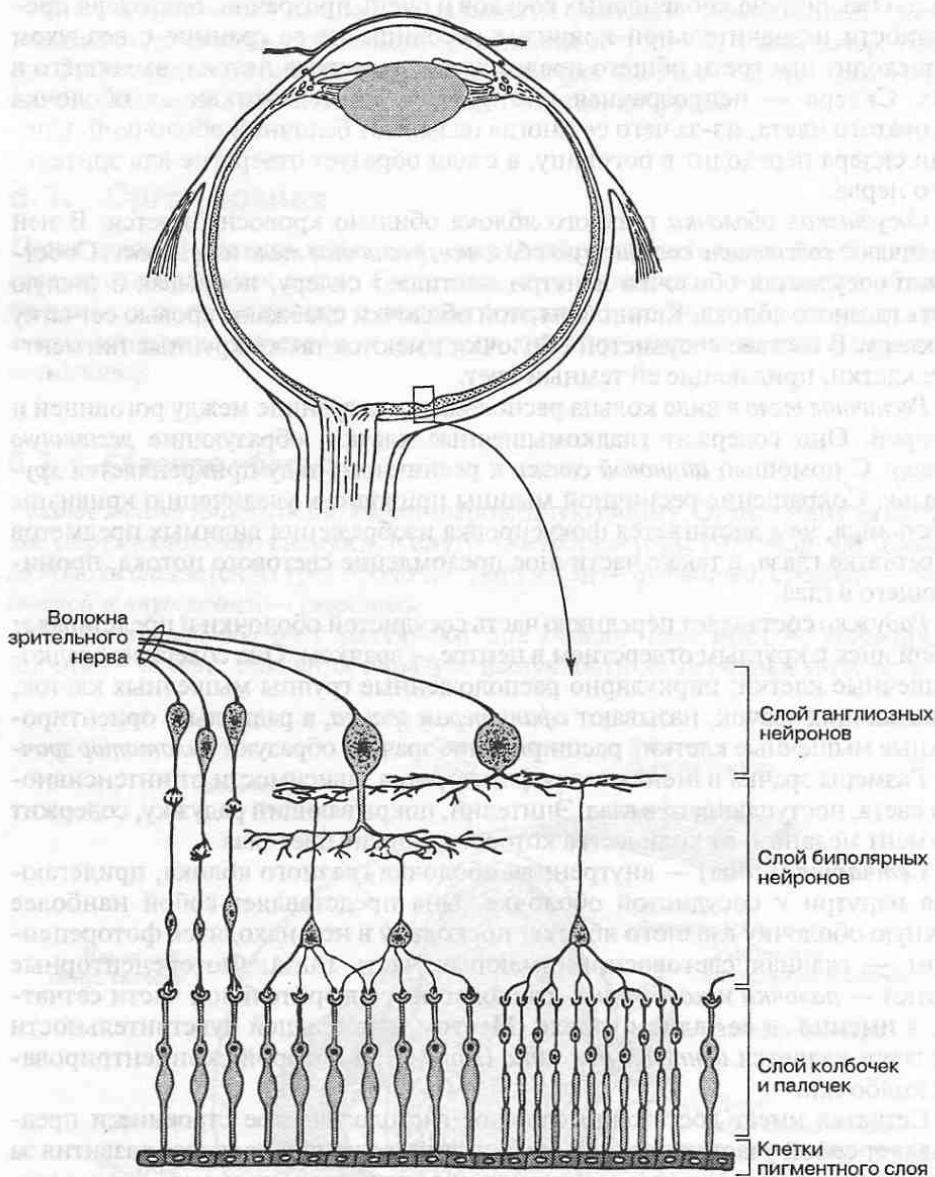


Рис. 108. Нейронный состав сетчатки.

Ядро глазного яблока составляют хрусталик, водянистая влага, заполняющая переднюю и заднюю камеры глаза, и стекловидное тело. Эти образования в норме прозрачны и способны проводить и преломлять свет, поэтому их относят к светопроводящим и светопреломляющим средам глаза. Хрусталик имеет вид двояковыпуклой линзы. Своей передней поверхностью хрусталик обращен к радужке, а задней — к стекловидному телу. Вместе с ресничной

мышцей и цинновой связкой хрусталик образует *аккомодационный аппарат глаза*, обеспечивающий фокусировку изображения на сетчатке при рассмотрении удаленных или близкорасположенных объектов.

Передняя камера глаза спереди ограничена роговицей, сзади — передней поверхностью радужки, а в области зрачка — передней поверхностью хрусталика. *Задняя камера глаза* расположена между радужкой и хрусталиком. Обе камеры заполнены прозрачной жидкостью — *водянистой влагой*. Помимо светопреломляющих свойств водянистая влага играет важную роль в поддержании постоянства внутриглазного давления, что очень важно для нормального функционирования сетчатки. *Стекловидное тело* представляет собой бесструктурное прозрачное студенистое вещество, заполняющее наибольшую часть глазного яблока. Его функциональная роль заключается в поддержании шарообразной формы глазного яблока и светопреломлении.

6.1.2. Вспомогательный аппарат глаза

К вспомогательному аппарату глаза относится ряд анатомических образований, обеспечивающих подвижность глазного яблока, способствующих очищению его поверхности и сохранению прозрачности роговицы.

Подвижность глазного яблока обеспечивают шесть поперечно-полосатых *глазодвигательных мышц* — *верхняя, нижняя, медиальная и латеральная прямые мышцы, верхняя и нижняя косые мышцы*. Большая часть этих мышц начинается от общего сухожильного кольца, расположенного в глубине глазницы, и прикрепляется к фиброзной оболочке глазного яблока. Сокращения глазодвигательных мышц обоих глаз скоординированы между собой, поэтому движения глазных яблок в норме происходят согласованно.

Слезный аппарат увлажняет роговицу. Он состоит из слезной железы и слезовыводящих путей. *Слезная железа* расположена в латеральном верхнем углу глазницы. Она постоянно выделяет слезную жидкость в щелевидное пространство между верхним веком и глазным яблоком. Слезная жидкость при мигании увлажняет роговицу, предохраняя ее от высыхания, смывает попавшие на нее пылевые частицы, согревает ее и обеспечивает питательными веществами и кислородом. Оттекает слезная жидкость по специальным каналцам в носовую полость.

6.1.3. Проводящие пути зрительного анализатора

Первые, вторые и третьи нейроны проводящего пути зрительного анализатора располагаются в сетчатке (рис. 109). Волокна третьих — ганглиозных — нейронов в составе *зрительного нерва* (II пара черепных нервов), не доходя до промежуточного мозга, частично перекрещиваются, образуя *зрительный перекрест*, или *хиазму*, располагающуюся на внутреннем основании черепа в области турецкого седла перед гипофизом. После перекреста образуются *правый и левый зрительные тракты*, каждый из которых несет волокна от левых или правых половин сетчатки обоих глазных яблок.

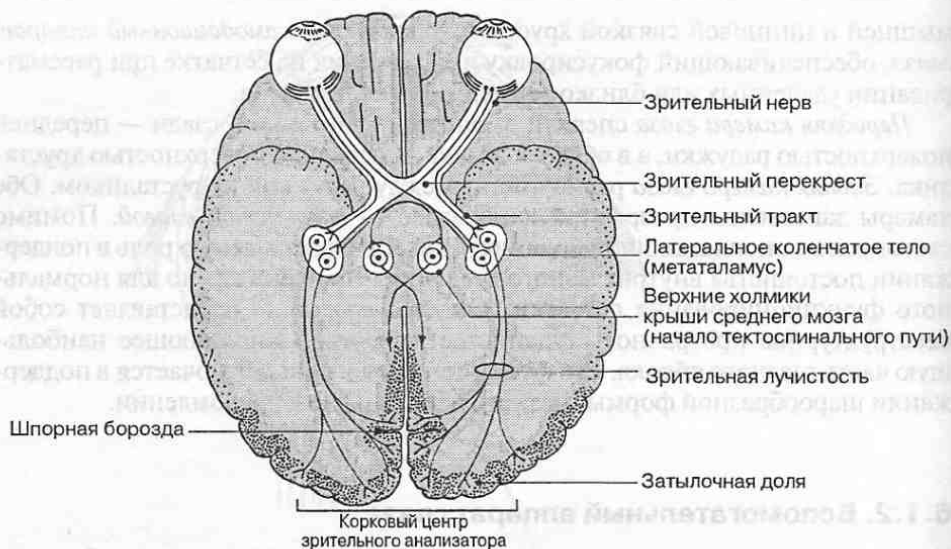


Рис. 109. Проводящий путь зрительного анализатора.

Волокна зрительного тракта заканчиваются в промежуточном мозге (*ядре латерального коленчатого тела и подушке таламуса* своей стороны), где расположены четвертые нейроны зрительного пути. Небольшое число волокон достигает также среднего мозга в области *верхних холмиков четверохолмия*, от ядер которых начинается *тектоспинальный тракт*. Этот тракт играет важную роль в координации движений в зависимости от зрительных и слуховых раздражений (передача последних осуществляется через ядра нижних холмиков четверохолмия).

Аксоны *четвертых нейронов* проходят через заднюю ножку *внутренней капсулы* и проецируются на *кору затылочной доли* большого полушария своей стороны по обе стороны от *шпорной борозды*, где расположен корковый центр зрительного анализатора.

6.2. Орган слуха и равновесия

Периферические части слухового анализатора и органа равновесия имеют общее происхождение и располагаются в одном месте — в пирамиде височной кости. Поэтому у них есть общее название — *преддверно-улитковый орган* (*organum vestibulocochleare*).

Орган слуха воспринимает звуковые колебания. Он состоит из трех отделов: *наружного уха, среднего уха и внутреннего уха*.

Орган равновесия воспринимает колебания, возникающие в результате изменения положения тела и особенно головы. Он расположен во внутреннем ухе.

6.2.1. Наружное ухо

Наружное ухо (auris externa) состоит из *ушной раковины* и *наружного слухового хода*.

Ушная раковина построена из эластического хряща, покрытого снаружи кожей. Наружный слуховой ход имеет два отдела — хрящевой и костный. Просвет хода покрыт видоизмененной кожей, содержащей большое количество серных и сальных желез. От полости среднего уха наружный слуховой ход отделен плотной фиброзной мембраной, которая называется *барабанной перепонкой*.

6.2.2. Среднее ухо

Среднее ухо (auris media) включает *барабанную полость*, в которой находятся *слуховые косточки*, а также сообщение с *ячейками сосцевидного отростка* височной кости, и сообщение с глоткой посредством *слуховой трубы* (рис. 110).

Барабанная полость объемом 1 см³ расположена в толще височной кости между внутренним и наружным ухом, от которого она отделена барабанной

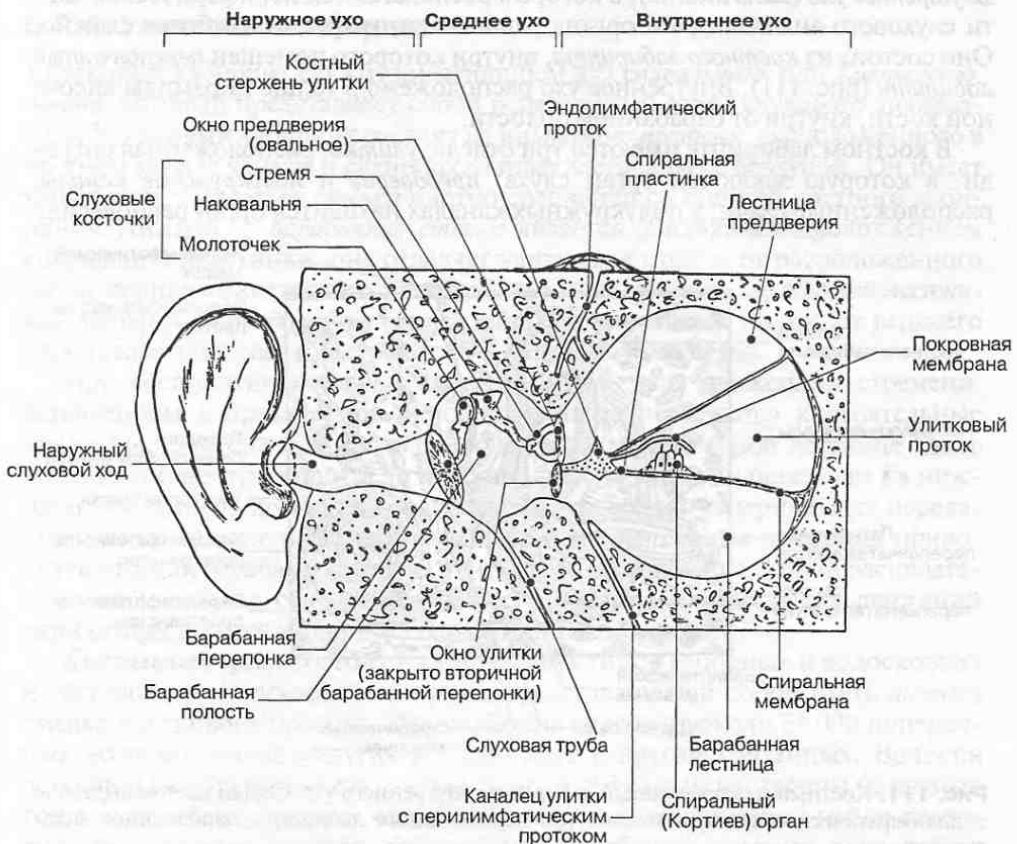


Рис. 110. Строение органа слуха.

перепонкой. Сзади от барабанной полости лежат ячейки сосцевидного отростка височной кости, а впереди — *слуховая труба*, посредством которой барабанная полость сообщается с глоткой. Благодаря этому давление воздуха в барабанной полости всегда равно атмосферному давлению, что обеспечивает необходимые условия для свободного колебания барабанной перепонки. Крыша барабанной полости обращена в полость черепа и прилежит к головному мозгу, а дном ее является яремная ямка височной кости, где проходит внутренняя яремная вена.

В барабанной полости помещаются три слуховые косточки: *молоточек*, *наковальня* и *стремя*, соединенные между собой суставами. Молоточек одним своим концом связан с барабанной перепонкой; стремя закрывает расположенное на внутренней стенке полости отверстие овальной формы — *окно преддверия*, которое ведет во внутреннее ухо. Слуховые косточки усиливают колебания барабанной перепонки, вызванные звуковыми волнами, и передают их во внутреннее ухо.

6.2.3. Внутреннее ухо

Внутреннее ухо (auris interna), в котором располагаются периферические части слухового анализатора и органа равновесия, устроено наиболее сложно. Оно состоит из *костного лабиринта*, внутри которого помещен *перепончатый лабиринт* (рис. 111). Внутреннее ухо расположено в толще пирамиды височной кости, кнутри от барабанной полости.

В костном лабиринте имеются три отдела: *улитка*, расположенная спереди, в которую заключен орган слуха; *преддверие* и *полукружные каналы*, расположенные сзади; в полукружных каналах находится орган равновесия.

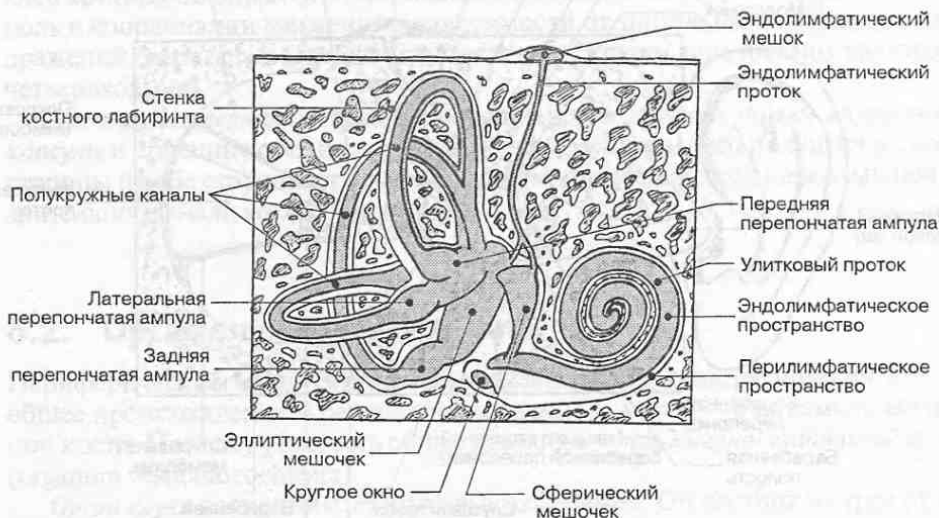


Рис. 111. Костный и перепончатый лабиринты внутреннего уха. Серым цветом выделено эндолимфатическое пространство внутри перепончатого лабиринта, заполненное эндолимфой.

Костная улитка представляет собой спиральный костный канал, имеющий два с половиной завитка. От стержня, вокруг которого проходит этот канал, в просвет последнего отходит костная *спиральная пластинка*. Свободным концом спиральный ход улитки открывается в среднее ухо; в этом месте образуется *окно улитки*, затянутое тонкой мембраной — *вторичной барабанной мембраной*.

Преддверие представляет собой небольшую костную полость, имеющую сообщения с полукружными каналами и со средним ухом; это — *окно преддверия*, закрытое стременем.

Костные полукружные каналы расположены в трех взаимно перпендикулярных плоскостях (горизонтальной, фронтальной и сагиттальной). Эти каналы открываются в преддверие своими ножками, три из которых имеют расширения — *ампулы*.

Перепончатый лабиринт расположен внутри костного лабиринта и отделен от него щелевидным пространством, которое заполнено жидкостью — *перилимфой*. Внутри перепончатого лабиринта находится *эндолимфа*. Перепончатый лабиринт состоит из двух частей: *улиткового лабиринта*, связанного с органом слуха, и *преддверного лабиринта*, связанного с органом равновесия.

6.2.4. Улитковый лабиринт

Улитковый лабиринт служитместилищем для *спирального*, или *Кортиевого*, органа, который представляет собой рецепторный отдел слухового анализатора. Улитковый лабиринт состоит из *улиткового протока*, расположенного в костном канале улитки и слепо заканчивающегося на ее верхушке. Он имеет три стенки. *Наружная стенка* плотно срастается со стенкой костного лабиринта. Нижняя — *барабанная стенка* является фиброзным продолжением спиральной пластинки; она отделяет улитковый проток от расположенного книзу перилимфатического пространства, называемого *барабанной лестницей*. Верхняя — *преддверная стенка* отделяет улитковый проток от верхнего перилимфатического пространства — *лестницы преддверия*.

При восприятии звуковых колебаний благодаря движениям стремени, вставленном в преддверное окно, перилимфе передаются колебательные движения. Они сначала проходят по верхней преддверной лестнице вдоль всего улиткового лабиринта до верхушки улитки, где они переходят на нижнюю барабанную лестницу. Воспринятые колебания с перилимфы передаются также на эндолимфу. В результате в колебательные движения приводится нижняя барабанная стенка улиткового протока, на которой располагаются специальные сенсорные клетки. Избыток колебательных движений перилимфы гасится вторичной барабанной мембраной.

Спиральный орган состоит из клеток двух типов (опорных и волосковых) и расположен на *основной мембране*, представляющей собой часть *нижней стенки* улиткового протока. Эта мембрана содержит около 24 000 поперечных волокон, очень упругих и слабо друг с другом связанных. Волокна основной мембраны имеют разную длину и тем самым настроены на разные тоны — колебания разной частоты. Они представляют собой набор своего рода резонаторов, частота собственных колебаний которых совпадает с

определенными частотами звукового спектра. Колебания пери- и эндолимфы механическим путем передаются колебаниям основной мембраны, на которой расположены сенсорные клетки. При колебаниях основной мембраны сенсорные клетки касаются своими волосками неподвижно расположенной над ними плотной пластинки — *покровной мембраны*, в результате чего происходит контактное раздражение волосковых клеток. Волосковые клетки контактируют с чувствительными окончаниями улиткового нерва. Они трансформируют механические звуковые колебания в нервные импульсы, распространяющиеся по *преддверно-улитковому нерву* (VIII пара черепных нервов) по направлению к стволу мозга.

6.2.5. Проводящий путь слухового анализатора

Первый нейрон проводящего пути слухового анализатора расположен в *спиральном узле* в улитке (рис. 112). Он проводит слуховые импульсы от волосковых клеток Кортиева органа к *переднему и заднему улитковым ядрам*, расположенным на границе между мостом и продолговатым мозгом.

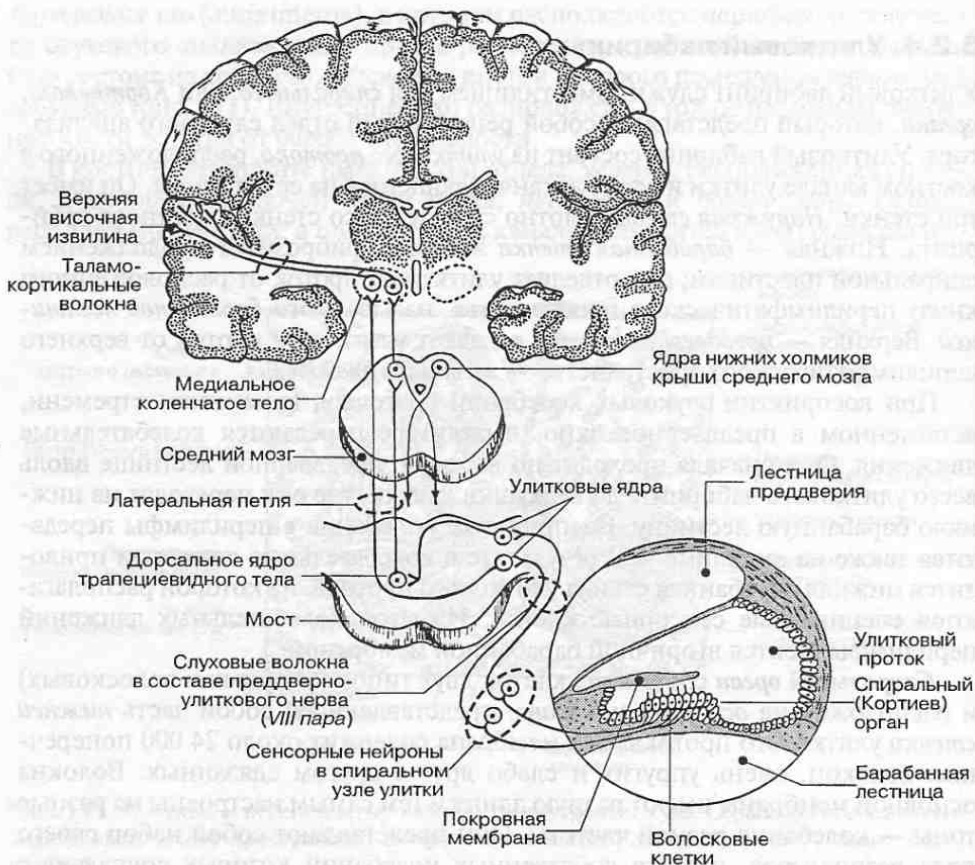


Рис. 112. Проводящий путь слухового анализатора.

Волокна *вторых нейронов*, расположенных в этих ядрах, идут на противоположную сторону в составе *трапецевидного тела* моста, частично переключаясь в дорсальных ядрах трапецевидного тела и в верхних оливных слуховых ядрах. После перекреста нервные волокна вторых нейронов формируют в покрышке моста *латеральную петлю*. В ее составе они восходят к промежуточному мозгу и достигают *медиального коленчатого тела* своей стороны, где заканчиваются синапсами на третьих нейронах слухового пути. Часть волокон латеральной петли заканчивается на *нижних холмиках четверохолмия*, где начинается нисходящий *текстоспинальный тракт*. Этот тракт, как уже отмечалось, координирует двигательные реакции в зависимости от световых и звуковых раздражений.

Аксоны *третьих нейронов* через заднюю ножку внутренней капсулы проецируются в *верхнюю височную извилину*, где локализуется корковый центр слухового анализатора.

6.2.6. Вестибулярный лабиринт

В вестибулярном лабиринте располагается орган равновесия. Он состоит из *полукружных протоков*, лежащих в соответствующих костных полукружных каналах; *сферического* и *эллиптического мешочков*, заполненных эндолимфой. Все эти образования сообщаются между собой протоками (см. рис. 111).

На внутренней поверхности сферического и эллиптического мешочков преддверия расположены беловатые пятна, представляющие собой рецепторные поля органа статического равновесия. В области ампул на внутренних стенках полукружных протоков также расположены рецепторные поля органа динамического равновесия, имеющие вид гребешков. В пятнах и гребешках находятся два вида клеток — опорные и волосковые. Собственно рецепторные клетки тесно связаны с волокнами преддверной части преддверно-улиткового нерва.

Линейное ускорение (под действием силы тяжести) и угловое ускорение (при вращательных движениях головы) вызывает колебания эндолимфы, в свою очередь вызывающие изменение степени натяжения чувствительных волосков рецепторных клеток. Возникающие при этом нервные импульсы по преддверно-улитковому нерву направляются в ствол мозга.

6.2.7. Проводящий путь вестибулярного аппарата

Тела *первых нейронов* проводящего пути анализатора гравитации расположены в *преддверном узле*, лежащем на дне *внутреннего слухового хода* в височной кости. Их периферические отростки контактируют с волосковыми рецепторными клетками, а центральные отростки (аксоны) в составе преддверно-улиткового нерва (VIII пара) входят в ствол мозга на границе моста и продолговатого мозга. Здесь они заканчиваются синапсами на нейронах четырех парных *вестибулярных ядер (вторые нейроны)* (рис. 113). К верхнему ядру

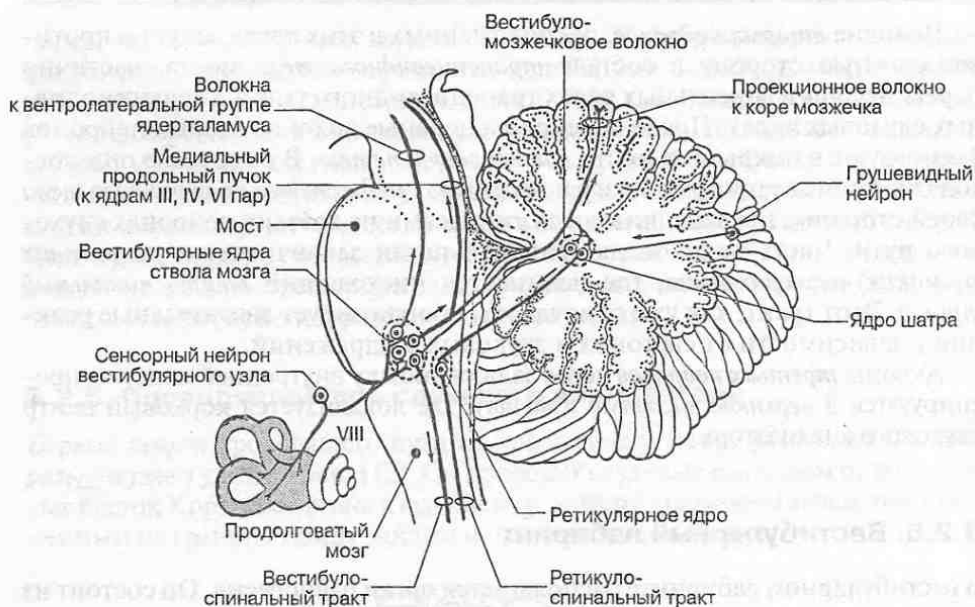


Рис. 113. Проводящий путь вестибулярного анализатора.

(ядру Бехтерева) идут восходящие вестибулярные волокна, к остальным ядрам — латеральному (Дейтерса), медиальному (Швальбе) и нижнему (Рорера) — нисходящие волокна. Нижнее ядро и идущие к нему волокна спускаются в покрышке продолговатого мозга довольно низко, вплоть до уровня тонкого и клиновидного ядер.

Волокна нейронов вестибулярных ядер направляются, перекрещиваясь в покрышке ствола мозга, к вентролатеральной группе ядер таламуса, где заканчиваются на третьих нейронах пути. Отсюда таламо-кортикальные волокна, несущие импульсы от органа равновесия, проецируются на кору больших полушарий в области *нижней височной извилины*, где располагается корковый центр анализатора гравитации.

От вестибулярных ядер волокна направляются также к мозжечку (*вестибуло-мозжечковый тракт*) и к спинному мозгу (*вестибуло-спинальный тракт*). Часть волокон идет в составе *медиального продольного пучка* ствола мозга, играющего важную роль в координации работы глазодвигательных мышц и управлении вестибуло-окуломоторными реакциями.

Поскольку вестибулярные ядра связаны с ядрами языкоглоточного и блуждающего нервов, вестибулярные реакции или раздражение вестибулярного аппарата часто сопровождается вегетативными реакциями (тошнота, рвота, падение артериального давления и др.).

6.3. Орган обоняния и орган вкуса

Орган обоняния (*organum olfactorium*) включает чувствительные *обонятельные* (нейросенсорные) клетки, расположенные в обонятельной области слизистой оболочки носа, выстилающей верхний носовой ход полости носа.

Обонятельные клетки составляют *первые нейроны* проводящего пути обонятельного анализатора. Центральные отростки обонятельных нейронов объединяются в *обонятельные нити* (всего до 20 нервов), которые через продырявленную пластинку решетчатой кости проникают в полость черепа и заканчиваются в *обонятельной луковице* (рис. 114). В этой луковице лежат тела *вторых нейронов*, волокна которых, направляясь к большому мозгу, образуют *обонятельный тракт* (I пара черепных нервов). Обонятельная луковица и обонятельный тракт фактически представляют собой вырост стенки мозгового пузыря. Небольшая часть волокон правого и левого обонятельных трактов перекрещиваются в передней мозговой спайке, после чего направляются к обонятельной луковице противоположной стороны. Основная часть волокон обонятельного тракта идет по направлению к полушарию своей стороны. Волокна проходят *обонятельный треугольник* (расширенная часть обонятель-

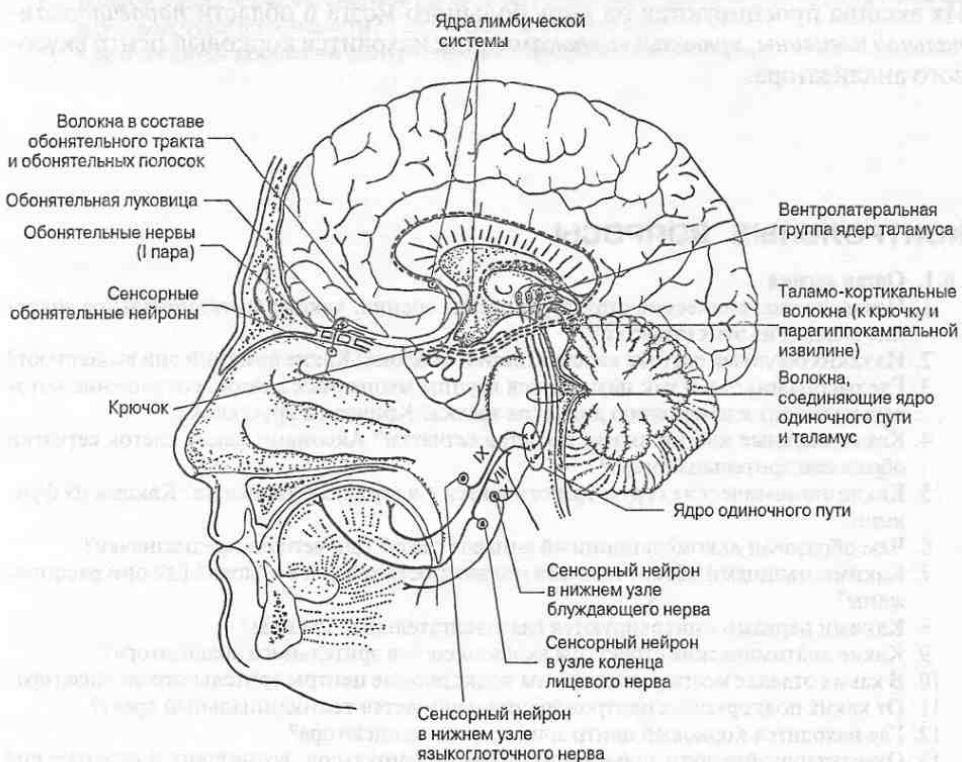


Рис. 114. Проводящие пути обонятельного и вкусового анализаторов.

ного тракта) и заканчиваются в обонятельном бугорке у основания обонятельного тракта в *передней продырявленной субстанции*, в *крючке* и *парагиппокампальной извилине* на медиальной поверхности лобной доли полушария, где располагается корковый центр обонятельного анализатора, а также в миндалевидном теле.

Орган вкуса (*organum gustatorium*) включает опорные и рецепторные клетки — хеморецепторы, чувствительные к действию различных химических веществ. Они объединены во *вкусовые луковички*, собранные в нитевидные, листовидные, грибовидные и желобовидные *сосочки*. Сосочки преимущественно располагаются на верхней поверхности и по бокам языка; встречаются на мягком нёбе, в области зева, глотки и надгортанника.

Возбуждение от хеморецепторов передается на чувствительные окончания волокон *чувствительных нейронов (первые нейроны)*, расположенных в узлах лицевого (VII пара), языкоглоточного (IX пара) и блуждающего (X пара) черепных нервов. По центральным отросткам первых нейронов импульсы передаются в ствол мозга. Здесь в *ядре одиночного пути* продолговатого мозга они переключаются на *вторые нейроны* проводящего пути вкусового анализатора. Волокна вторых нейронов переходят на противоположную сторону ствола и в составе медиальной петли достигают группы *вентролатеральных ядер таламуса*, где расположены *третьи нейроны* пути. Их аксоны проецируются на кору большого мозга в области *парагиппокампальной извилины*, *крючка* и *гиппокампа*, где находится корковый центр вкусового анализатора.

КОНТРОЛЬНЫЕ ВОПРОСЫ

6.1. Орган зрения

1. Назовите анатомические структуры органа зрения; каково функциональное значение каждой из этих структур?
2. Из каких оболочек состоит капсула глазного яблока? Какие функции они выполняют?
3. Где располагаются и как называются группы мышечных клеток, сокращение которых приводит к изменению диаметра зрачка? Кривизны хрусталика?
4. Какие нервные клетки входят в состав сетчатки? Аксонами каких клеток сетчатки образован зрительный нерв?
5. Какие анатомические структуры относятся к ядру глазного яблока? Каковы их функции?
6. Чем образован аккомодационный аппарат глаза? Для чего он предназначен?
7. Какими мышцами обеспечивается подвижность глазного яблока? Где они расположены?
8. Какими нервами иннервируются глазодвигательные мышцы?
9. Какие анатомические структуры входят в состав зрительного анализатора?
10. В каких отделах мозга расположены подкорковые центры зрительного анализатора?
11. От каких подкорковых центров зрения начинается тектоспинальный тракт?
12. Где находится корковый центр зрительного анализатора?
13. Охарактеризуйте пути проведения нервных импульсов, возникших в сетчатке под действием светового раздражения.
14. Где находится корковый центр зрительного анализатора?

6.2. Орган слуха и равновесия

1. Опишите строение среднего уха. Каково его функциональное значение?
2. Назовите части костного и перепончатого лабиринтов. Какие из них относятся к органу равновесия, а какие — к органу слуха?
3. Где расположены слуховые рецепторы? Как называется рецепторный орган слухового анализатора?
4. Где располагаются тела первого (сенсорного), второго и третьего нейронов слухового пути?
5. Где находится корковый центр слухового анализатора?
6. Волокнами каких нейронов слухового пути формируется латеральная петля и в каких подкорковых центрах она заканчивается?
7. Где расположены рецепторы статического равновесия? Динамического равновесия?
8. Где располагаются тела первого (сенсорного), второго и третьего нейронов вестибулярного пути?
9. Где находится корковый центр анализатора гравитации?

6.3. Орган обоняния и орган вкуса

1. Волокна каких нейронов образуют обонятельные нервы?
2. Где находится обонятельный тракт и волокнами каких нейронов он образован?
3. Где находится корковый центр обонятельного анализатора?
4. В каких анатомических структурах находятся вкусовые рецепторы?
5. Какие черепные нервы участвуют в проведении нервных импульсов, возникших под влиянием вкусовых раздражений, к головному мозгу?
6. В ядрах каких черепных нервов происходит переключение волокон пути проведения вкусовой чувствительности? Где расположены эти ядра?
7. Где находится корковый центр вкусового анализатора?

Автономная (вегетативная) нервная система (АНС) — часть нервной системы, состоящая из многочисленных нервных узлов (ганглиев), висцеральных и внутриорганных нервных сплетений. АНС непосредственно регулирует деятельность внутренних органов (пищеварения, кровообращения и т. д.), а также обмен веществ и другие функции организма. АНС имеет многочисленные связи с ЦНС. В АНС выделяют парасимпатическую и симпатическую части.

Аксон — длинный отросток нейрона, по которому импульс проводится от тела нейрона к другому нейрону, мышечным или железистым клеткам в составе органов.

Аорта — самая большая артерия тела, берущая начало от левого желудочка сердца. Непарная главная магистраль большого круга кровообращения, несущая артериальную кровь.

Артерия — кровеносный сосуд, несущий кровь по направлению от сердца к органам.

Афферентный — приносящий; афферентные волокна — нервные волокна, проводящие нервные импульсы от органов и тканей к ЦНС (или приносящие нервные импульсы к нервному центру), поэтому их еще называют центроостремительными (*ср.* Эфферентный).

Афферентный нейрон — чувствительный (сенсорный) нейрон, передающий нервные импульсы от рецепторов, расположенных в органах и тканях тела, в центральную нервную систему.

Базальные ядра — скопления серого вещества в глубине полушарий головного мозга, например хвостатое ядро, чечевицеобразное ядро и некоторые другие; участвуют в регуляции сложнокоординированных автоматизированных движений, оказывают влияние на характер двигательных и вегетативных реакций в зависимости от эмоционального состояния человека.

Большой мозг — часть головного мозга, включающая полушария, соединенные между собой мозолистым телом, передней и задней спайками и спайкой свода. В коре большого мозга, расположенной на поверхности полушарий, сосредоточены высшие нервные центры, обеспечивающие регуляцию наиболее сложных форм психической деятельности мозга, в том числе сознания, мышления, когнитивной (познавательной), креативной (творческой) деятельности и т. д.

Бульбус — *см.* Продолговатый мозг.

Вена — кровеносный сосуд, несущий кровь от органов по направлению к сердцу.

- Ганглий (нервный узел)** — локальное скопление нейронов за пределами ЦНС, представляющее собой периферический нервный центр.
- Гематоэнцефалический барьер** — комплекс структур, включающий эндотелий капилляров, базальную мембрану, эпендимные клетки и другие глиоциты, который обеспечивает избирательное прохождение веществ из крови в спинномозговую жидкость и в сами нейроны.
- Гипоталамус** — часть промежуточного мозга, располагающаяся в его нижней части под гипоталамической бороздой. Содержит большое число ядер (нервных центров), регулирующих вегетативные функции организма и его эмоции.
- Гипофиз** — эндокринная железа, структурно связанная с гипоталамусом; с помощью гормонов, вырабатываемых в гипофизе, осуществляется регуляция функций других эндокринных желез, а также процессов роста и развития всего организма.
- Гиппокамп** — валикоподобное возвышение, расположенное на медиальной стенке нижнего рога бокового желудочка и обращенное в его полость. Он образован старой корой мозга (архикортексом). Как часть лимбической системы мозга гиппокамп участвует в формировании мотивации поведения, краткосрочной и долговременной памяти.
- Глия (нейроглия)** — собирательное название для клеток разных типов, входящих наряду с нейронами в состав нервной ткани. Эти клетки выполняют вспомогательные функции и создают благоприятные условия для проведения нейронами нервных импульсов.
- Глиоцит** — глиальная клетка. Среди глиоцитов различают макроглиоциты (астроциты, олигодендроциты, клетки эпендимы) и микроглиоциты.
- Головной мозг** — орган центральной нервной системы, расположенный в полости черепа. Он состоит из ствола мозга, мозжечка, промежуточного и конечного мозга, развивающихся из головного конца нервной трубки. В нем сосредоточены нервные центры, управляющие жизнедеятельностью всего организма, его психическими функциями и поведением.
- Гормоны** — биологически активные вещества, вырабатываемые эндокринными железами, нейросекреторными клетками гипоталамуса, а также многочисленными эндокринными клетками, рассеянными в тканях и органах. Большая часть гормонов транспортируется с током крови, непосредственно участвуя в процессах гуморальной регуляции различных функций организма.
- Извилина (большого мозга)** — участок поверхности полушарий, расположенный между соседними бороздами.
- Интернейроны** — нейроны, тела и отростки которых целиком расположены в центральной нервной системе. К числу интернейронов относят нейроны всех нервных центров головного и спинного мозга за исключением мотонейронов двигательных ядер и нейронов вегетативных ядер в спинном мозгу и в стволе мозга.
- Интероцептор(ы)** — рецептор(ы) (нервные окончания), расположенные во внутренних органах и воспринимающие раздражения из внутренней среды организма.
- Интероцепция** — способность организма воспринимать раздражения, обусловленные механическими, химическими и другими изменениями внутренней среды организма.
- Конечный мозг** — см. Большой мозг.

- Концевой узел** — скопление вегетативных нейронов парасимпатической части АНС, расположенное около органа и непосредственно осуществляющее парасимпатическую иннервацию этого органа.
- Кора большого мозга** — серое вещество на поверхности полушарий большого мозга, образованное многочисленными нейронами, расположенными слоями. В полях коры большого мозга, локализованных в соответствующих извилинах, находятся корковые концы двигательного, зрительного, слухового и других анализаторов, речевые центры и ассоциативные зоны, осуществляющие сложные интегративные процессы, связанные с обработкой сенсорной информации и формированием поведения.
- Лемнисковые пути** — сенсорные проводящие пути, образованные нервными волокнами, входящими в состав медиальной петли (путь проведения глубокой чувствительности от мышц и суставов туловища, шеи и конечностей), спинальной петли (путь проведения поверхностной чувствительности от рецепторов кожи шеи, туловища и конечностей) и тригеминальной петли (путь проведения поверхностной и глубокой чувствительности от органов и кожного покрова головы). Общей особенностью этих путей является переход нервных волокон с одной стороны спинного мозга или ствола мозга на противоположную с образованием перекреста петель, в результате чего все части тела имеют контрлатеральное представительство в соматосенсорной коре.
- Лимбическая система** — комплекс нервных структур конечного, промежуточного и среднего мозга (поясная и парагиппокампальная извилины, гиппокамп, гипоталамус, таламус, миндалевидное тело и другие образования), участвующих в регуляции сна, состояния бодрствования, концентрации внимания, глубины эмоций, в формировании мотивации поведения. Лимбическая система находится под контролем лобной коры; она влияет на работу всех корковых зон большого мозга.
- Медиаторы** — биологически активные вещества адреналин, серотонин, брадикинин и др., выделяемые из синаптических пузырьков в синаптическую щель; с помощью этих веществ возбуждение с одного нейрона передается на другой нейрон или на мышечные клетки.
- Мезэнцефалон** — см. Средний мозг.
- Миелиновое нервное волокно** — отросток нейрона, покрытый слоистой миелиновой оболочкой, образованной глиальными (шванновскими) клетками и содержащей большое количество липидов.
- Миелинизация** — протекающий в пре- и в постнатальном периодах онтогенеза процесс образования миелиновой оболочки в нервных волокнах. Часть нервных волокон остается не покрытой миелиновой оболочкой (безмиелиновые нервные волокна).
- Миндалевидное тело** — скопление серого вещества, лежащее в глубине височной доли впереди гиппокампа в непосредственной близости от крючка. Эта структура является частью лимбической системы мозга и контролирует двигательные и вегетативные реакции организма, связанные с эмоциями.
- Мозжечок** — часть головного мозга, представляющая собой массивное скопление нервной ткани в виде полушарий и средней части (червя), расположенное над IV желудочком и покрытое снаружи слоем серого вещества — корой мозжечка. Основные функции мозжечка — управление координацией движений, регуляция энергетического обмена в поперечнополосатой мускулатуре тела, участие в процессах обучения.

Мост — средняя часть ствола мозга. Состоит из крыши, покрывки и основания, включает ядра V, VI, VII, VIII пар черепных нервов, ретикулярную формацию, собственные ядра моста, а также пучки восходящих, нисходящих и поперечных волокон, формирующих проводящие пути.

Моторный — двигательный, приводящий в движение; моторные нейроны, или мотонейроны, — нейроны, аксоны которых оканчиваются синапсами на мышечных клетках; моторные центры — нервные центры, где формируются команды, передаваемые на мотонейроны (*ср.* Сенсорный).

Невромер — участок нервной трубки, из которого иннервируется соответствующий сегмент (метамер) туловища и с которым он связан с помощью пары спинномозговых нервов.

Нейрит *см.* Аксон.

Нейрогипофиз — задняя доля гипофиза.

Нейроглия *см.* Глия.

Нейромедиатор — вырабатываемое нейроном биологически активное вещество, посредством которого через синаптическую щель происходит передача нервных импульсов от одного нейрона к другому или от нейрона к эффекторному органу. К нейромедиаторам относятся такие вещества, как адреналин, норадреналин, ацетилхолин, γ -аминомасляная кислота (ГАМК), брадикинин, серотонин, таурин и другие.

Нейрон, или нейроцит — нервная клетка. Благодаря ее способности воспринимать и генерировать нервные импульсы, а также передавать их на другую нервную клетку или эффекторный орган нейрон рассматривается как структурно-функциональная единица нервной системы.

Нейросекреторные клетки — видоизмененные клетки нервной ткани, способные помимо восприятия, генерации, проведения и передачи нервных импульсов вырабатывать и выделять в кровь гормоны. Так, нейросекреторные клетки, синтезирующие гормоны вазопрессин и окситоцин, располагаются в супраоптических и паравентрикулярных ядрах гипоталамуса.

Нейрофибриллы — тонкие волоконца, проходящие в цитоплазме тел нервных клеток и их отростков. Они состоят из белка и выполняют преимущественно опорную функцию.

Нервная система — совокупность органов (головной и спинной мозг), а также нервных узлов (ганглиев), нервов и их ветвей, развивающихся из материала нервной трубки и расположенных по бокам от нее ганглионарных пластинок, выполняющая функцию управления деятельностью всех систем организма и его поведением в целом.

Нервная ткань — исторически сложившаяся общность нейронов, обладающих способностью к возбуждению, проведению и передаче нервных импульсов, а также глиоцитов, выполняющих вспомогательные функции.

Нервное(ые) волокно(а) — длинные отростки нейронов, проводящие импульсы в одном направлении (центростремительно или центробежно). В ЦНС и АНС имеются как миелиновые волокна — нервные волокна, покрытые миелиновой оболочкой, так и безмиелиновые волокна, не покрытые миелиновой оболочкой.

Нервное окончание — окончание нервного волокна в иннервируемых органах и тканях. Различают двигательные и чувствительные (рецепторы) нервные окончания.

Нервный центр — локальная группа (ансамбль) рядом расположенных нейронов, тесно связанных между собой структурно и функционально и выполняющих общую функцию в рефлекторной регуляции жизнедеятельности организма. В нервном центре осуществляется анализ поступающей информации и передача его на другие нервные центры или эффекторные органы. Периферические нервные центры представлены ганглиями (узлами). В центральной нервной системе различают скопления нервных клеток в виде локальных групп — ядер (ядерные центры) и в виде коры большого мозга или мозжечка (корковые центры).

Нерв — анатомическое образование, состоящее из нервных волокон, сгруппированных в пучки, которые в составе нерва разделены соединительнотканными оболочками. Нервы осуществляют связь ЦНС со всеми органами и общим (кожным) покровом.

Органы чувств — высокоспециализированные образования, такие как глаз, ухо, обонятельная область носа, вкусовые сосочки языка, которые имеют признаки органного строения и обеспечивают, в отличие от контактных рецепторов, дистантное восприятие раздражителей.

Парасимпатическая часть АНС — часть АНС, представленная концевыми нервными узлами в области головы, скоплениями нервных клеток в стволе блуждающего нерва, а также концевыми нервными узлами в тазовом висцеральном сплетении, от которых осуществляется парасимпатическая иннервация органов. Все концевые узлы имеют анатомические связи с соответствующими вегетативными ядрами в стволе мозга и в крестцовом отделе спинного мозга.

Пирамидные нейроны — нейроны коры большого мозга, расположенные во II—V цитоархитектонических слоях и имеющие тело в форме конуса или пятигранной пирамиды, от основания которой отходит аксон. Пирамидные нейроны V слоя образуют проекционные корково-подкорковые связи. Например, гигантские пирамидные нейроны Беца, расположенные в V слое коры предцентральной извилины лобной доли полушарий, дают начало волокнам пирамидных путей.

Пирамидные пути — нисходящие проводящие пути ЦНС, обеспечивающие проведение импульсов от пирамидных нейронов V слоя сенсомоторной коры к двигательным ядрам черепных нервов (корково-ядерный путь) и моторным ядрам спинного мозга (корково-спинномозговой путь). Их общей особенностью является то, что подавляющее число составляющих их волокон переходит на противоположную сторону мозга, т. е. перекрещивается. В результате этого каждое полушарие мозга осуществляет произвольную регуляцию движений контрлатеральной половины тела.

Проводящий путь ЦНС — это функционально однородная группа нервных волокон, занимающая определенное место в белом веществе головного и спинного мозга и связывающая ядра и корковые центры в разных частях и отделах мозга. Каждый проводящий путь осуществляет строго направленную передачу нервных импульсов из одного нервного центра в другой.

Продолговатый мозг (бульбус) — нижняя часть ствола мозга, являющаяся непосредственным продолжением спинного мозга. Состоит из крыши, покрывающей и основания, включает ядра IX, X, XI, XII пар черепных нервов, ретикулярную формацию, нижнеоливные ядра и др., а также пучки нервных волокон, входящих в состав восходящих и нисходящих проводящих путей.

Промежуточный мозг — часть головного мозга, расположенная между средним и конечным мозгом. Он включает таламус, метаталамус, эпителиамус, субталамус и гипоталамус. В ядрах промежуточного мозга переключаются восходящие сенсорные пути, несущие информацию от всех органов тела и органов чувств к коре большого мозга. В гипоталамусе сосредоточены высшие центры регуляции вегетативных функций организма. Он также играет важную роль в формировании эмоций и мотивации поведения.

Проприоцептор(ы) — рецептор(ы) (нервные окончания), расположенные в мышцах и их сухожилиях, а также в капсуле суставов; проприоцепторы воспринимают раздражения, сигнализирующие о состоянии опорно-двигательного аппарата.

Проприоцепция — способность организма воспринимать соматосенсорную информацию о положении тела в пространстве, взаимном расположении частей тела, степени напряжения мышц.

Ретикулярная формация — наиболее древняя часть ствола мозга и спинного мозга, представленная в виде сети из многочисленных ядер и связывающих их нервных волокон, которая связана со всеми структурами головного и спинного мозга и принимает непосредственное участие в их функционировании. Ретикулярная формация относится к постоянно действующей (бодрствующей) части мозга.

Рефлекс — ответная реакция организма на любое раздражение, протекающая с участием нервной системы.

Рефлекторная дуга — цепь нейронов, соединяющая рецептор и эффекторный орган и образующих путь, по которому последовательно передается нервное возбуждение от одного нейрона к другому или к эффекторному органу.

Рецептор (нервный) — чувствительное нервное окончание, обладающее способностью обнаруживать и различать сигналы, действующие на организм, и преобразующую энергию их воздействия в нервные импульсы. В зависимости от сенсорной модальности (характера воспринимаемого сигнала) рецепторы подразделяются на механорецепторы, хеморецепторы, барорецепторы, терморецепторы, фоторецепторы, болевые рецепторы и другие.

Сенсомоторная кора — участок коры большого мозга, покрывающей предцентральную извилину и переднюю часть парацентральной дольки каждого из полушарий большого мозга. Представляет собой корковый центр двигательного анализатора, от которого начинается значительная часть нисходящих волокон в составе пирамидных путей.

Сенсорный — чувствительный; сенсорные волокна — нервные волокна, передающие нервные импульсы от чувствительных нервных окончаний и органов чувств в ЦНС; сенсорные пути — проводящие пути, расположенные в ЦНС и выполняющие функцию проведения импульсов, вызванных раздражением рецепторов, по сенсорным волокнам к нервным центрам спинного и головного мозга (ср. Моторный).

Сетчатка — внутренняя чувствительная световоспринимающая оболочка глазного яблока.

Симпатическая часть АНС — часть АНС, включающая многочисленные нервные узлы (ганглии), образующие симпатический ствол (парное образование) и узлы висцеральных сплетений, которые осуществляют симпатическую иннервацию органов. Все симпатические узлы связаны с соответствующими вегетативными центрами спинного мозга.

Симпатические узлы — скопление вегетативных нейронов симпатической части автономной (вегетативной) нервной системы, из которых непосредственно осуществляется симпатическая иннервация органов. Различают паравертебральные узлы, входящие в состав левого и правого симпатических стволов, а также превертебральные узлы висцеральных сплетений.

Синапс — контактное соединение одного нейрона с другим нейроном, с железистой или мышечной клеткой; в области такого соединения с помощью биоактивных веществ — медиаторов — происходит передача нервного возбуждения.

Соматосенсорная кора — участок коры, покрывающей постцентральную извилину, заднюю часть парацентральной дольки и верхнюю теменную дольку каждого из полушарий большого мозга. В функциональном плане представляет собой корковый центр анализатора поверхностной и глубокой осознанной чувствительности.

Сомит — участок дорсальной мезодермы (парный), соответствующий сегменту тела (метамеру) эмбриона. У млекопитающих закладывается 43—44 пары сомитов.

Спинальный мозг — орган центральной нервной системы, развивающийся из туловищного отдела нервной трубки зародыша и расположенный в позвоночном канале. В нем сосредоточены нервные центры, непосредственно управляющие работой мышц и органов туловища, а также центры, осуществляющие связи с головным мозгом. От спинного мозга отходят 31 пара спинномозговых нервов, связывающих его с соответствующими сегментами тела.

Спинномозговая жидкость (ликвор) — жидкость, которую продуцируют сосудистые сплетения в мозговых желудочках; окружая головной и спинной мозг со всех сторон, она обеспечивает его механическую защиту и питание.

Средний мозг — часть ствола мозга, расположенная между мостом и промежуточным мозгом. Состоит из крыши, покрывки и основания. Включает ядра III, IV пар и мезэнцефалическое ядро V пары черепных нервов, ретикулярную формуляцию, черное вещество, красные ядра, ядра верхних и нижних холмиков, а также пучки волокон в составе восходящих лемнисковых и нисходящих проводящих путей.

Ствол мозга — часть головного мозга, объединяющая продолговатый мозг, мост и средний мозг. От ствола отходят типичные черепные нервы (с III по XII пару), иннервирующие мускулатуру и кожный покров головы, внутренние органы и производные жаберного аппарата. Через ствол мозга осуществляется связь головного мозга со спинным посредством восходящих и нисходящих проводящих путей. В стволе мозга находятся также центры, имеющие общеорганизменное значение. В нем выделяют крышу — скопление серого вещества, расположенное над полостями мозга, покрывку, в которой локализируются ядра черепных нервов, а также восходящие и некоторые нисходящие пути, и основание, где проходят нисходящие пути.

Таламус (зрительный бугор) — парное анатомическое образование промежуточного мозга, имеющее яйцевидную форму и состоящее в основном из скопления многочисленных ядер, которые служат промежуточными центрами передачи всех видов чувствительности (кроме слуховой) в кору большого мозга.

Узел (нервный) см. Ганглий.

Центральная нервная система (ЦНС) — часть нервной системы, включающая головной и спинной мозг, в нервных центрах которых непосредственно осуществляется регуляция всех функций и поведения организма в целом.

- Экстероцептор(ы)** — рецептор(ы) (нервные окончания), расположенные в кожном покрове и воспринимающие из окружающей среды раздражения определенной сенсорной модальности (тактильные, температурные, болевые т. п.).
- Экстероцепция** — способность организма воспринимать через кожный покров тела раздражения различных сенсорных модальностей (температурных, болевых, тактильных, давления и др.), сигнализирующих о состоянии окружающей среды.
- Экстрапирамидные пути** — нисходящие проводящие пути ЦНС, связывающие между собой различные нервные центры с моторными ядрами ствола мозга и спинного мозга, что необходимо для бессознательной автоматической регуляции сложнокоординированных движений и статокINETических реакций, таких как ходьба, бег, защитные двигательные рефлексы, поддержание позы, равновесия. Различают новые (корково-мосто-мозжечковые пути) и старые (тестоспинальный, руброспинальный, ретикулоспинальный и др.) экстрапирамидные пути.
- Эпифиз** — нейроэндокринная железа, входящая в состав промежуточного мозга (эпиталамус); вырабатывает гормон мелатонин, влияющий на регуляцию суточной активности организма; оказывает тормозное действие на процессы полового созревания.
- Эфферентный** — выносящий; эфферентные волокна — нервные волокна, по которым нервные импульсы передаются от моторных нервных центров к рабочим органам и тканям; эти волокна выносят нервные импульсы из нервного центра (к другому нервному центру), поэтому их еще называют центробежными (*ср.* Афферентный).
- Эфферентный нейрон** — нейрон, обеспечивающий проведение нервных импульсов от ЦНС к органам или различным ганглиям. К эфферентным нейронам относятся мотонейроны двигательных ядер и нейроны вегетативных центров спинного мозга, нейроны двигательных и вегетативных ядер черепных нервов, а также нейроны, лежащие в симпатических или парасимпатических узлах. В широком смысле эфферентный нейрон — это нейрон, выносящий нервный импульс из нервного центра.
- Эффекторный орган** — орган (мышца, железа, кровеносный сосуд и т. д.), который под действием приходящих к нему нервных импульсов изменяет свою форму и функциональную активность.
- Ядро (нервное)** — локальное скопление функционально однородных нейронов в спинном и головном мозгу, составляющее нервный центр.

ПРЕДМЕТНЫЙ УКАЗАТЕЛЬ

- Автономная (вегетативная) нервная система 21, 66, 190
- Аденогипофиз 128
- Аксон 26, 29, 190
- Анатомия 5
- Артериальный круг большого мозга 37
- Артерия(и) 190
- базилярная 37
 - внутренняя сонная 37
 - глазная 37
 - задняя мозговая 37
 - лицевая 38
 - мозговые 37
 - наружная сонная 38
 - общая сонная 38
 - передняя мозговая 38
 - подключичная 38
 - позвоночная 37, 38
 - средняя мозговая 37
- Ассоциативные нервные волокна 142, 152
- Афферентный нейрон 34
- Базальные ядра (узлы, ганглии) 22, 130, 145, 190
- Барабанная перепонка 181
- полость 181
- Бедро 13
- Бец* клетки 141
- Бледный шар 146
- Боковой желудочек 41
- Большой мозг 130, 190
- Борозды большого мозга 130, 131, 132
- Брока* центр 134
- Бурдаха* пучок 162
- Вегетативная (автономная) нервная система 21, 66
- Вена(ы) 190
- внутренняя яремная 39
 - головы 37
- Вернике* центр 137
- Верхняя глазничная щель 110
- Верхняя конечность 13
- Верхняя челюсть 83
- Вестибулярные проводящие пути 185
- Вестибулярные ядра 185
- Вестибулярный аппарат 185
- Вкусовые сосочки 188
- Внутреннее ухо 180
- Водопровод мозга 98
- Ганглий 20, 191
- Гематоэнцефалический барьер 41, 191
- Гипоталамус 120, 191
- связи 128
 - строение 125
 - ядра 126
- Гипофиз 125, 128, 191
- Гиппокамп 137, 188, 191
- Глаз 176
- Глазница 83, 176
- Глазное яблоко 176
- Глиальная клетка 30, 138

- Голля пучок 161
 Голова 13
 — развитие 83
 Головной мозг 20, 21, 191
 — — развитие 85
 Говерса путь 93, 165
 Горизонтальная плоскость 14
 Гормоны 128, 129, 191
 Грушевидные нейроны 118
- Двигательная (сенсомоторная) кора 134
 Двупучковые нейроны 27
 Деление клеток 11
 Диафрагма 14
 Доля(и) большого мозга 130
 — — — височная 130
 — — — затылочная 130, 180
 — — — лимбическая 130
 — — — лобная 130
 — — — островковая 130
 — — — теменная 130
- Железа(ы) внутренней секреции 128
 Желудочек(чки) мозга 41
 — — боковые 41
 — — четвертый 41, 92
 — — третий 41
- Задняя камера глазного яблока 179
 Звездчатые нейроны 139, 140
 Зрачок 177
 Зрительные тракты 179
 Зрительный нерв 125, 177, 179
 Зубчатая извилина 137
 Зубчатое ядро 119, 169
- Извилина(ы) большого мозга 130, 191
 — — — височные 136
 — — — глазничные 133
 — — — лобные 130
 — — — надкраевая 135
 — — — парагиппокампальная 137
 — — — постцентральная 135
 — — — поясная 137
 — — — предцентральная 131
 — — — прямая 133
 — — — уловая 135
 Интернейрон(ы) 24, 34, 152, 191
 Интероцептор 160, 191
- Канатики спинного мозга 49
 Клетка 10
 Клиновидный пучок 49, 92, 161, 164
 Комиссуральные нервные волокна 142, 151
 Конечный мозг 22, 87, 130
 Кора большого мозга (плащ) 22, 192
 — — — гетеротипическая 142
 — — — гомотипическая 142
 — — — древняя (палеокортекс) 139
 — — — новая (неокортекс) 138
 — — — старая (архикортекс) 139
 Корешки спинномозгового нерва 45
 Корзинчатые нейроны 139
 Корковые центры письма 134, 143
 — — праксии 136, 143
 — — стереогноза 136, 143
 — — речи 134, 136, 137, 143
 Корово-спинномозговой путь 50, 165
 — — — латеральный 50
 — — — передний 51
 Корово-ядерный путь 156, 167
 Коровый центр 35
 — — анализатора 143, 157
 — — — вкуса 137, 143
 — — — двигательного 134, 143, 165
 — — — зрительного 136, 143
 — — — кожного 135, 143, 164
 — — — обонятельного 137, 143
 — — — слухового 136, 143
 Костный лабиринт 182
 Кость(и) 83
 — височная 83
 — затылочная 83
 — клиновидная 83
 — лобная 83

- скуловая 83
- теменная 83
- черепа 83
- Краниальный 16
- Красное ядро 88, 100, 169
- Красноядерно-спинномозговой путь 50, 101, 169
- Краузе колбы 159
- Кровоснабжение головного мозга 37
- Крылонебный узел 75, 77

- Латеральная петля 98, 185
- Латеральное коленчатое тело 125, 180
- Латеральный 16
- Лемнисковые пути 98
- Лиановидные волокна 118
- Лизосомы 10, 11
- Лимбическая система 171

- Медиальная петля 95
- Медиальное коленчатое тело 125
- Медиальный 16
- Медиальный продольный пучок 186
- Мезэнцефалон 98, 192
- Метаталамус 121, 125
- Миграция (нейронов) 89
- Митохондрии 10, 11
- Миелин 32
- Миелоархитектоника коры мозга 142
- Микроглия 31, 32
- Миндалевидное тело 145, 192
- Модули корковые 145
- Мозг 20, 21, 83
 - головной 20, 21, 83
 - задний 85, 87
 - конечный 87
 - продолговатый 87, 92
 - промежуточный 87
 - ромбовидный 85
 - средний 85
- Мозжечок 22, 116, 192
- Мозолистое тело 130, 152, 153

- Мотонейроны 45
- Мост 22, 95–98, 193
- Моховидные волокна 118
- Мышечная ткань 11
- Мышцы 11, 55

- Надпочечник 129
- Наружный слуховой ход 181
- Наружное ухо 181
- Нейрит 28
- Нейрогипофиз 128, 193
- Нейроглия (глия) 24, 30, 193
- Нейронная доктрина 26
- Нейро-глио-сосудистый ансамбль 149
- Нейромедиаторы 30, 193
- Нейрон(ы) 24, 26, 193
 - ассоциативные 152
 - афферентные (сенсорные, чувствительные) 19
 - вставочные 24, 34
 - пролиферация 100
 - созревание 100
 - эфферентные (моторные, двигательные) 19
- Нейрофибриллы 26, 193
- Нейроцит(ы) см. Нейрон(ы)
- Нервная ткань 11, 193
- Нервная система 17, 193
 - автономная 21
 - периферическая 21
 - развитие 22
 - соматическая 21
 - центральная 21
- Нервная трубка 23, 24
- Нервное волокно 49, 150, 193
- Нервное окончание 30, 193
- Нервный гребень 66, 86
 - центр 35, 46, 93, 194
- Нерв(ы) 20, 21, 53, 194
 - бедренный 62
 - блоковый 108
 - блуждающий 77, 92, 115
 - большеберцовый 64
 - большой внутренностный 79

- верхнечелюстной 111
- верхний ягодичный 64
- глазной 110
- глазодвигательный 107
- глубокий малоберцовый 64
- грудные 58
- диафрагмальный 58
- добавочный 92, 116
- задний кожный бедра 64
- запираемый 62
- зрительный 106
- латеральный кожный бедра 62
- лицевой 111
- локтевой 58
- лучевой 58
- малый внутренностный 74, 79
- медиальный кожный плеча 61
- медиальный кожный предплечья 58
- межреберные 54
- мышечно-кожный 58, 61
- нижнечелюстной 111
- обонятельные 107
- общий малоберцовый 64
- отводящий 109
- поверхностный малоберцовый 64
- подмышечный 58
- подъязычный 106, 109
- поясничные внутренностные 80
- седалищный 64
- сердечные 78
- спинномозговой 45, 51, 53
- срединный 60
- терминальный 107
- тройничный 109
- черепные 91, 103
- ягодичные 64
- языкоглоточный 92, 113
- Нижняя конечность 13
- Ниссля* вещество 26
- Ножки мозга 98, 99
- Оболочка(и) головного мозга 35
 - — — мягкая 35
 - — — паутинная 35
 - — — твердая 35
- Оболочка(и) спинного мозга 35
 - — — мягкая 35
 - — — паутинная 35
 - — — твердая 35
- Обонятельная луковица 171
- Обонятельные нити 187
- Обонятельный тракт 173
- Обонятельный треугольник 187
- Общий (кожный) покров тела 21, 55
- Ограда 145, 147
- Олива нижняя 92
- Олигодендроциты 32
- Орган 12
 - вкуса 187
 - зрения 176
 - обоняния 186
 - равновесия 180
 - слуха 180
- Органеллы 11
- Органы чувств 175
- Параганглии 75
- Парасимпатическая часть АНС 69, 71, 194
- Пачини* тельца 159
- Пейтца* круг 172
- Передняя камера глазного яблока 179
- Перепончатый лабиринт 182
- Периферическая нервная система 21, 43, 53
- Пирамидные нейроны 139–141, 194
- Пирамидные пути 194
- Плазматическая мембрана 10, 11
- Пластинка четверохолмия 98, 99
- Плечо 13
- Поверхность головного мозга 130
 - — — латеральная 130, 132
 - — — медиальная 130, 132
 - — — нижняя 130, 133
- Поднижнечелюстной узел 75
- Подъязычный узел 75
- Покрышечно-спинномозговой путь 100
- Половые железы 129
 - — женские 129

- — мужские 129
- Полосатое тело 145
- Полость 13
 - брюшная 15
 - грудная 13, 14
 - тазовая 13, 14
 - черепа 13, 14
- Полушария (большого мозга) 22, 130, 138
- Преддверно-улитковый орган 180
- Предплечье 13
- Пробковидное ядро 118
- Проводящие пути ЦНС 49, 51, 151
- Проекционные нервные волокна 142
- Продолговатый мозг 22, 85, 92–93, 194
- Проксимальный 16
- Промежуточный мозг 22, 87–88, 195
- Проприоцептивные пути 161
- Проприоцептор 159
- Протопатическая чувствительность 158
- Пуркинье* клетки 118
- Пути проводящие 49, 151
 - — головного мозга 49, 151
 - — спинного мозга 49, 151
- Пучок(чки) волокон 49, 152
 - верхний продольный 152
 - клиновидный 49, 92
 - крючковидный 152
 - нижний продольный 152
 - собственные 49, 151
 - тонкий 49, 92
- Радужка 177
- Ранвье* перехваты 29
- Ресничное тело 177
- Ресничный узел 75, 107
- Ретикулярная формация 101–103, 195
- Ретикулярные ядра 88, 101
- Рефлекс 17, 33, 195
- Рефлекторная дуга 34, 195
- Рецептор(ы) 19, 33, 195
 - классификация 157, 159
- Рикседа* пластины 47
- Роговица 176
- Ромбовидная ямка 92
- Руффини* тельца 159
- Сагиттальная плоскость 14
- Свободные нервные окончания 160
- Сегмент 12, 23, 45
- Сенсомоторная кора 134, 196
- Сенсорные пути 154, 155, 156
- Сетчатка 177, 196
- Симпатическая часть АНС 71, 195
- Симпатические узлы (ганглии) 72, 196
- Синапс 30, 196
- Синаптические пузырьки 28
- Синусы твердой оболочки 39
- Скелет 13
- Склера 176
- Скорлупа 146
- Слезная железа 179
- Слуховая труба 182
- Соматосенсорная кора 135, 196
- Сомит(ы) 23, 53, 196
- Сосочки языка 188
- Сосудистая оболочка глазного яблока 177
- Сосуды головного мозга 37
- Спинальная петля 111
- Спинальный мозг 20, 21, 43, 196
 - — строение 22, 44, 46
 - — функции 44
- Спинномозговая жидкость 37, 40, 196
- Спинномозговой нерв 45, 51, 53
- Спинно-таламические пути 51, 164
- Сплетение(я) 58
 - брюшное аортальное 75, 79, 80
 - висцеральные 67, 72, 78
 - крестцовое 63
 - плечевое 58
 - поясничное 62
 - чревное 74, 79
 - шейное 58
- Среднее ухо 181
- Средний мозг 22, 98–101, 196
- Ствол мозга 89, 103, 196
- Стекловидное тело 178
- Стриатум 146
- Таламус 121, 197
 - связи 122
 - строение 121

- ядра 122
- Ткань(и) 10, 11
- классификация 11
- мышечная 11
- нервная 11
- соединительные 11
- эпителиальные 11
- Тонкий пучок 49, 92, 161, 164
- Третий желудочек 41
- Тригеминальная петля 98, 164
- Туловище 13

- Узел (нервный) 20
- симпатического ствола 72
- спинномозговой 46
- терминальный 75
- Улитковые ядра 185
- Улитковый проток 183
- Ухо 180
- внутреннее 182
- наружное 181
- среднее 181
- Ушной узел 75, 77

- Флексига* путь 93, 165
- Фронтальная плоскость 14

- Хвостатое ядро 146
- Хеморецепторы 159
- Хрусталик 178

- Центральная нервная система 21, 196
- Цитоархитектоника коры мозга 139, 141
- Цитоплазма 10, 11
- Цитоплазматические включения 11

- Череп 83
- висцеральный 83
- мозговой 83
- Четвертый желудочек 41, 92
- Черное вещество 100
- Чечевицеобразное ядро 146

- Шатра ядро 118
- Шва ядра 101
- Шванновские клетки 32
- Швы (черепа) 83
- Шея 13

- Экстероцептор 159, 197
- Экстрапирамидные пути 156, 167, 197
- Эндокринные железы 128
- Эктодерма 22
- Эндоплазматический ретикулум 10
- Эпикритическая чувствительность 158, 163
- Эпиталамус 121, 124
- Эпителиальные ткани 11
- Эпифиз 124, 195
- Эфферентный(е) нейрон(ы) 34, 155, 197

- Ядро(а) базальные 146
- вестибулярные 185
- клетки 10, 11
- мозжечка 118, 119
- ретикулярные 88, 101
- спинного мозга 46
- черепных нервов 87, 91, 97, 107
- Яичко 159
- Яичник 159

ОГЛАВЛЕНИЕ

ОТ АВТОРОВ	3
ВВЕДЕНИЕ	5
Глава 1. ОБЩАЯ АНАТОМИЯ НЕРВНОЙ СИСТЕМЫ	17
1.1. Отделы нервной системы	20
1.2. Развитие нервной системы	22
1.3. Нервная ткань	24
1.3.1. Нейроны	26
1.3.2. Нейроглия	30
1.4. Рефлекторный принцип функционирования нервной системы	33
1.5. Оболочки и кровоснабжение головного и спинного мозга	35
1.6. Ликворная система мозга	40
Контрольные вопросы	41
Глава 2. СПИННОЙ МОЗГ И СПИННОМОЗГОВЫЕ НЕРВЫ	43
2.1. Строение спинного мозга	44
2.1.1. Внешнее строение спинного мозга	44
2.1.2. Сегментарное строение спинного мозга	45
2.1.3. Строение серого вещества	46
2.1.4. Строение белого вещества	49
2.2. Спинномозговые нервы, их производные и области иннервации	51
2.2.1. Строение спинномозгового нерва	53
2.2.2. Шейное сплетение и его ветви	58
2.2.3. Плечевое сплетение и его ветви	58
2.2.3. Пояснично-крестцовое сплетение и его ветви	62
Контрольные вопросы	65
Глава 3. АВТОНОМНАЯ (ВЕГЕТАТИВНАЯ) НЕРВНАЯ СИСТЕМА	66
3.1. Симпатическая часть АНС	72
3.2. Парасимпатическая часть АНС	75
3.3. Висцеральные сплетения и висцеральные узлы	78
Контрольные вопросы	81

Глава 4. ГОЛОВНОЙ МОЗГ	83
4.1. Особенности развития головы и головного мозга	83
4.2. Ствол мозга	91
4.2.1. Продолговатый мозг	92
4.2.2. Мост	95
4.2.3. Средний мозг	98
4.2.4. Ретикулярная формация	101
4.3. Черепные нервы и области их иннервации	103
4.4. Мозжечок и его связи	116
4.5. Промежуточный мозг	120
4.5.1. Таламус	121
4.5.2. Эпиталамус	124
4.5.3. Метаталамус	125
4.5.4. Субталамус	125
4.5.5. Гипоталамус	125
4.6. Конечный мозг	130
4.6.1. Полушария головного мозга и их рельеф	130
4.6.2. Строение коры большого мозга	138
4.6.3. Базальные ядра	145
Контрольные вопросы	148
Глава 5. ПРОВОДЯЩИЕ ПУТИ ЦЕНТРАЛЬНОЙ НЕРВНОЙ СИСТЕМЫ	151
5.1. Внутренние связи головного и спинного мозга	151
5.1.1. Ассоциативные пути	151
5.1.2. Комиссуральные пути	153
5.1.3. Проекционные пути	154
5.2. Сенсорные проводящие пути	156
5.2.1. Виды рецепции	159
5.2.2. Проводящие пути протопатической чувствительности	160
5.2.3. Проводящие пути глубокой чувствительности	161
5.2.4. Проводящие пути поверхностной чувствительности	162
5.2.4. Сенсорные пути мозжечкового направления	164
5.3. Проводящие пути пирамидной системы	165
5.4. Проводящие пути экстрапирамидной системы	167
5.5. Проекционные связи мозжечка	169
5.6. Связи лимбической системы	171
Контрольные вопросы	173
Глава 6. ОРГАНЫ ЧУВСТВ	175
6.1. Орган зрения	176
6.1.1. Глазное яблоко	176
6.1.2. Вспомогательный аппарат глаза	179
6.1.3. Проводящие пути зрительного анализатора	179

6.2. Орган слуха и равновесия	180
6.2.1. Наружное ухо	181
6.2.2. Среднее ухо	181
6.2.3. Внутреннее ухо	182
6.2.4. Улитковый лабиринт	183
6.2.5. Проводящий путь слухового анализатора	184
6.2.6. Вестибулярный лабиринт	185
6.2.7. Проводящий путь вестибулярного аппарата	185
6.3. Орган обоняния и орган вкуса	187
Контрольные вопросы	188
СЛОВАРЬ ТЕРМИНОВ	190
ПРЕДМЕТНЫЙ УКАЗАТЕЛЬ	198

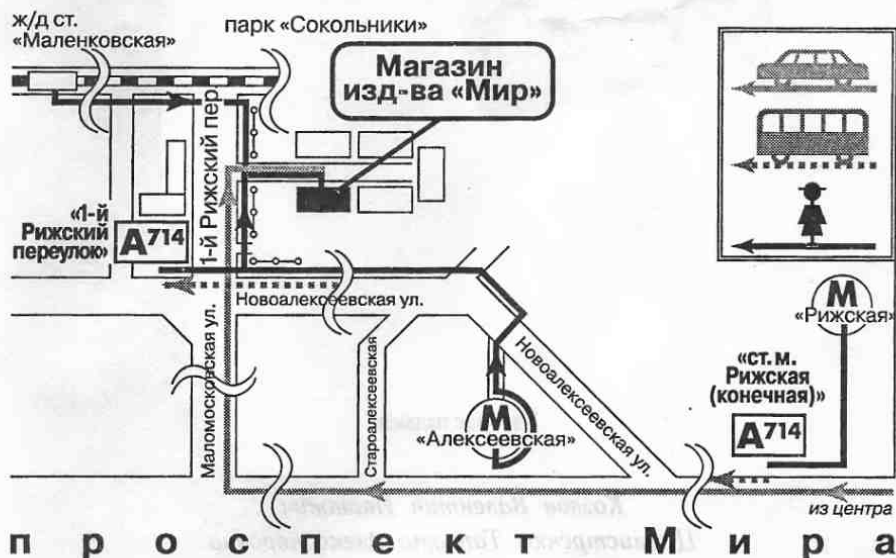Книги издательства «Мир»

можно приобрести по издательским ценам по адресу:

Москва, 1-й Рижский пер., д. 2

Тел.: (095) 286-84-55, 286-84-49, 286-80-11

Проезд: метро «Рижская», далее авт. 714 до остановки
«1-й Рижский переулок»



ЗАКАЗЫ НАПРАВЛЯТЬ:

обычной почтой: 107996, ГСП-6, Москва, 1-й Рижский пер., д. 2

факсом: (095) 286-84-55, 286-84-49

по электронной почте: info@mirbook.ru, info@mir-publishers.net

по сети Internet: <http://www.mir-publishers.net>

КНИГИ ИЗДАТЕЛЬСТВА «МИР»

также можно приобрести в следующих крупнейших магазинах:

Москва

• ГУП «Объединенный центр «Московский Дом книги» – ул. Новый Арбат, д. 8.

Тел.: (095) 290-45-07

• ТД «Библио-глобус» – ул. Мясницкая, д. 6. Тел.: (095) 928-43-51

• «Дом технической книги» – Ленинский пр., д. 40. Тел.: (095) 137-60-38

• «Дом медицинской книги» – Комсомольский пр., д. 25. Тел.: (095) 245-39-33

• ДК «Молодая гвардия» – ул. Б.Полянка, д. 28. Тел.: (095) 238-50-01

Санкт-Петербург

• ГУП КТ «Санкт-Петербургский Дом книги» – Невский пр., д. 28. Тел.: (812) 219-49-15

• ГУП КТ «Техническая книга» – ул. Пушкинская, д. 6. Тел.: (812) 164-65-65

Новосибирск

• «Топ-книга» – ул. Арбузова, д. 1/11. Тел.: (3832) 36-10-28

Екатеринбург

• «Дом книги» – ул. Валека, д. 12. Тел.: (3432) 59-42-00

Козлов Валентин Иванович
Цехмистренко Татьяна Александровна

АНАТОМИЯ НЕРВНОЙ СИСТЕМЫ


Зав. редакцией *М. Р. Погосбекова*
Ведущий редактор *М. Б. Николаева*
Художник *В. Р. Орловский*
Художественный редактор *В. А. Чуракова*
Технический редактор *Е. В. Денюкова*
Корректор *Р. Ф. Куликова*
Оригинал-макет подготовлен *Е. В. Денюковой*

Подписано в печать 16.02.2006. Формат 70×100^{1/16}. Бумага офсетная.
Печать офсетная. Гарнитура NewtonС. Объем 6,5 бум. л. Усл. печ. л. 16,9. Уч-изд. л. 15,63
Изд. № 4/9920. Тираж 1000. Заказ 883.

Издательство «Мир»
Министерства РФ по делам печати,
телерадиовещания и средств массовых коммуникаций.
107996, ГСП-6, Москва, 1-й Рижский пер., 2.

Диапозитивы изготовлены в издательстве «Мир»

Отпечатано с готовых диапозитивов
в ГУП «Брянское областное полиграфическое объединение»
241019, г. Брянск, пр-т Ст. Димитрова, 40



**Козлов
Валентин
Иванович**

— доктор медицинских наук, профессор, заслуженный деятель науки РФ, академик Международной академии наук высшей школы, заведующий кафедрой анатомии человека медицинского факультета Российского университета дружбы народов, профессор Института психоанализа. Автор более 400 научных и учебно-методических работ, среди которых 20 монографий и книг по различным проблемам анатомии человека и лазерной медицины. Исследования В.И.Козлова поддержаны грантами РФФИ, Минобразования РФ, Российской академии наук, фондом Правительства Москвы. Его труды неоднократно отмечены почетными грамотами. Избран членом междунационального научного общества анатомов человека.



**Цехмистренко
Татьяна
Александровна**

— доктор биологических наук, профессор кафедры анатомии человека медицинского факультета Российского университета дружбы народов. Автор более 100 научных работ по проблемам возрастной нейроанатомии. Автор монографий «Структурно-функциональная организация развивающегося мозга» (1990), «Developing Brain and Cognition» (1993), «Физиология ребенка» (2000). Почетный работник высшего профессионального образования РФ.

ISBN 5-03-003567-2



9 785030 035673