

Д.Н. СТОЯНОВСКИЙ

Диагностика заболеваний

ПО КОЖНЫМ РИСУНКАМ ЛАДОНИ

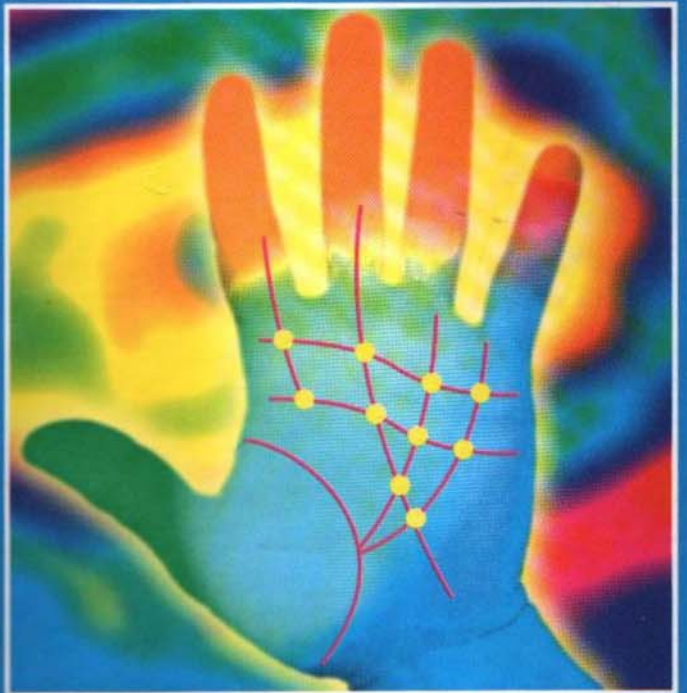
ОПРЕДЕЛЕНИЕ БОЛЕЗНЕЙ:

ПО ФИГУРАМ
И ЗНАКАМ ЛАДОНИ

ПО ТОПОГРАФИИ
ЛАДОНЫХ ЛИНИЙ

ПО ЛИНИЯМ РУКИ

ПО ДЕРМАТОГЛИФИКЕ
ПАЛЬЦЕВ



ПРАКТИЧЕСКАЯ ДЕРМАТОГЛИФИКА

СОДЕРЖАНИЕ

ПРЕДИСЛОВИЕ	4
ИЗ ИСТОРИИ: ОТ ХИРОМАНТИИ ДО ДЕРМАТОГЛИФИКИ	4
АНАТОМОФИЗИОЛОГИЧЕСКИЕ ОСНОВЫ ДЕРМАТОГЛИФИКИ.....	8
ПРАКТИЧЕСКИЕ МЕТОДЫ ДЕРМАТОГЛИФИКИ	11
КАК ОСВОИТЬ ПРАКТИЧЕСКИЕ МЕТОДЫ ДЕРМАТОГЛИФИКИ?.....	11
ИЗМЕНЯЮТСЯ ЛИ ЛИНИИ?	11
ПОЧЕМУ ИНОГДА БЫВАЮТ ОШИБКИ?	11
О ЗНАКАХ НА ЛАДОННОЙ ПОВЕРХНОСТИ	12
ОСОБЫЕ ЗНАКИ НА ЛАДОНИ	13
НЕСКОЛЬКО ЗАМЕЧАНИЙ О БУГРАХ НА ЛАДОНИ	15
СООТНОШЕНИЕ МЕЖДУ БУГРАМИ И КАЧЕСТВАМИ ЧЕЛОВЕКА	15
ВЕНЕРИН БУГОР	16
БУГОР ЮПИТЕРА ♃ (рис. 8).....	17
БУГОР САТУРНА ♄ (рис. 8).....	18
БУГОР АПОЛЛОНА (СОЛНЦА).....	19
БУГОР МЕРКУРИЯ ☿ (рис. 8)	20
БУГОР МАРСА ♂ (рис. 8)	20
БУГОР ЛУНЫ	21
ТОПОГРАФИЯ ЛАДОННЫХ ЛИНИЙ	22
Второстепенные линии руки (рис. 9)	22
ТЕРМИНЫ И НАИМЕНОВАНИЯ В ДЕРМАТОГЛИФИКЕ, ВСТРЕЧАЮЩИЕСЯ У РАЗЛИЧНЫХ АВТОРОВ ..	23
ЛИНИЯ ЖИЗНИ (рис. 9).....	23
ЛИНИЯ СЕРДЦА (рис. 9).....	26
ЛИНИЯ ГОЛОВЫ (рис. 9).....	28
ЛИНИЯ МЕРКУРИЯ (рис. 9).....	30
ЗАПЯСТНАЯ СГИБАТЕЛЬНАЯ СКЛАДКА (рис. 9)	31
ВЕНЕРИН ПОЯС — КОЛЬЦО ВЕНЕРЫ (рис. 9)	33
ЛИНИЯ САТУРНА (рис. 9)	33
ЛИНИЯ СОЛНЦА (рис. 9).....	35
ЧТО ОЗНАЧАЕТ БУКВА «М»	36
ИЗМЕРЕНИЕ ЛИНИЙ РУКИ.....	36
ИЗМЕРЕНИЕ ЛИНИИ ЖИЗНИ.....	36
ИЗМЕРЕНИЕ ЛИНИИ ГОЛОВЫ	37
ИЗМЕРЕНИЕ ЛИНИИ СЕРДЦА	38
ИЗМЕРЕНИЕ ЛИНИИ СУДЬБЫ	38
ИЗМЕРЕНИЕ ВЕНЕРИНА ПОЯСА	39
ОПРЕДЕЛЕНИЕ ПРОДОЛЖИТЕЛЬНОСТИ ЖИЗНИ	39
ДЕРМАТОГЛИФИКА ПАЛЬЦЕВ	39
ФИГУРЫ И ЗНАКИ НА ЛАДОНИ	42
АСТРОНОМИЧЕСКИЕ ПОКАЗАНИЯ.....	44
УСТАНОВЛЕНИЕ АСТРОНОМИЧЕСКОГО ПОКАЗАНИЯ (рис. 18).....	44
ПЕРЕВОД АСТРОНОМИЧЕСКИХ СИМВОЛОВ И ИЕРОГЛИФОВ.....	45
ОПРЕДЕЛЕНИЕ ВОЗРАСТОВ (рис. 18).....	45
ВОЗРАСТ И СОБЫТИЯ (практические приемы дерматоглифики) (рис. 19).....	45
РАЗЪЯСНЕНИЕ ТЕРМИНОВ, ВСТРЕЧАЮЩИХСЯ В КНИГЕ	46
ДЕРМАТОГЛИФИЧЕСКИЕ ЛИНИИ И ЗНАКИ НА ЛАДОНИ И ИХ ЗНАЧЕНИЕ	48
ПРИЛОЖЕНИЕ	490
ПОСЛЕСЛОВИЕ	492
ПРЕДМЕТНЫЙ УКАЗАТЕЛЬ	493

Д. Н. Стояновский

ДИАГНОСТИКА ЗАБОЛЕВАНИЙ ПО КОЖНЫМ РИСУНКАМ ЛАДОНИ. ПРАКТИЧЕСКАЯ ДЕРМАТОГЛИФИКА



УДК 616 ББК 53.4 С81

Подписано в печать 26.09.01. Формат 84x108 1/16. Усл. печ. л. 53,76, Тираж 5000 экз. Заказ № 1661.

Стояновский Д.Н.

С81 Диагностика заболеваний по кожным рисункам ладони. Практическая дерматоглифика / Д.Н. Стояновский. — М.: ООО «Издательство АСТ»; Донецк: «Сталкер», 2001. — 511 с.: ил.

ISBN 5-17-011848-1 (ООО «Издательство АСТ»)

ISBN 966-596-668-5 (Издательство «Сталкер»)

В странах СНГ книга о науке диагностики по кожным рисункам ладони написана впервые. Ее автор — Д.Н. Стояновский, известный ученый, заслуженный врач Украины, кандидат медицинских наук, специалист по европейской и народной медицине. В основу книги положены результаты многолетнего исследования автором более тысячи ладоней здоровых и больных людей, их историй болезней, отпечатков ладоней умерших, актов их патологоанатомических вскрытий. Здесь описано толкование каждой линии, каждого знака на ладони исследованного больного, которые означают диагноз перенесенного в прошлом или развивающегося, но еще не проявившегося или проявившегося заболевания. Каждое исследование иллюстрировано.

УДК 616 ББК 53.4

© Д.Н. Стояновский, 2001 © ИКФ «ТББ», 2001 © Оформление.

Издательство «Сталкер», 2001

ПРЕДИСЛОВИЕ

Представляю читателям мой многолетний труд о дерматоглифике — науке о диагностике по кожным рисункам ладони.

В основу книги положены результаты врачебных исследований ладоней здоровых и больных людей, их историй болезней, отпечатков рук умерших и актов их патологоанатомических вскрытий — исследований, которые я проводил в течение тридцати лет.

Изучая кожные рельефы на руках, я нередко пристально всматриваюсь и в свои ладони: на пройденную мной уже 80-летнюю жизненную дорогу, и на ту, ясно начертанную, которую мне остается пройти. На основании многочисленных доказательств я убедился в истинности этого учения, уходящего корнями в древность, и полагаю, что другим тоже необходимо знать его.

Человек всегда старался определить, что его ждет впереди. Это прерогатива так называемых оккультных наук. Прикладным видом оккультизма и является хиромантия — гадание по линиям и буграм ладони, позволяющее, по мнению адептов оккультизма, определить характер человека, его прошлое, настоящее и будущее.

Многолетнее изучение литературных источников по хирологии, хиромантии, физиогномии, френологии, графологии, медицинской астрологии, восточной медицине привело меня к выводу, что руки, как продолжение мозга, содержат в себе огромную информацию. Для ее прочтения необходимо лишь знать «алфавит».

На наших ладонях, словно на фото пленке, отражаются все значительные события нашей жизни. Другими словами, в каждом из нас есть орган, который преобразует наше самовосприятие и жизненный опыт в форму, цвет, линии и знаки на руках. Форма и цвет отражают характер и особенности среды, в которой развивается личность. В течение жизни, приносящей то радость, то горе, они изменяются. Отпечатки рук, сделанные через равные интервалы времени, позволяют проследить эти изменения и определить основные черты развития и здоровья человека.

В отличие от хиромантии дерматоглифика имеет научное обоснование и позволяет определить личность или сделать раннюю диагностику болезней (в том числе наследственных) по кожному рисунку ладони и пальцев рук.

В последние годы в странах СНГ, по имеющимся литературным источникам, активно проводится изучение папиллярных линий первой фаланги пальцев рук. Так, уже известны особенности (стигмы) дерматоглифов у больных с некоторыми генными аномалиями (фенилкетонурия, нейрофиброматоз, синдром Хола—Омара и др.), а также с врожденными пороками сердца, анэнцефалией, аномалиями развития матки и др. Что же касается изучения «бугров», кожных рисунков на ладони, то литературных сведений об этом не обнаруживается. Поэтому автор и делится в этом объемном труде результатами своих многолетних исследований.

В первой части книги рассказывается об истории развития дерматоглифики, ее анатомофизиологических основах, приводятся сведения о всех характерных деталях узоров на пальцах, о «буграх», линиях и знаках на ладони.

Во второй части представлено толкование каждой линии, каждого знака на ладони больного, которые означают диагноз заболевания.

Переход от теории к практике потребует серьезной работы: целеустремленности, настойчивости и глубокого анализа.

Многочисленные иллюстрации позволят ориентироваться в линиях и знаках. Полагаю, что этот труд станет одним из первых изданий о диагностике по кожным рисункам пальцев и ладони.

В книге содержится 658 рисунков.

Книга рассчитана на врачей всех специальностей, а также на широкий круг читателей, интересующихся этой наукой.

ИЗ ИСТОРИИ: ОТ ХИРОМАНТИИ ДО ДЕРМАТОГЛИФИКИ

В истории человечества веками накапливались наблюдения различных явлений (феноменов), относящихся к внешним (телесным) признакам у человека. Интерес этот преследовал практическую цель. Оценивая проявления характерных признаков у конкретного индивидуума, пытались судить о состоянии его здоровья, о психических особенностях, даже о способностях предсказывать будущее.

Искусство определять характер человека и предугадывать его судьбу по линиям, морщинам, складкам и бугоркам, которыми покрыта ладонь человеческой руки, называется *хиромантией*. Принцип хиромантии заключается в том, что у каждой из линий или морщин, образуемых на

ладони сгибами руки, есть неразрывная связь с той или иной из психических способностей человека. Такая же связь устанавливается и для всех имеющихся на руке бугорков и знаков, а также и для формы пальцев. Анализируя степень развития этих линий и бугорков, строится вывод о развитии соответствующих способностей.

История искусства хирологии очень древняя, как и все религии, астрология, как человеческая мысль. Ссылки на хирологию мы находим еще в старинных священных книгах, в Ведах, книге Хиоба. Почти все известные исторические деятели занимались этой древней и почетной наукой. Точные предсказания, предостережения делались с сотворения мира. Сын Адама — Сет, например, предсказал всемирный потоп, который в определенный им момент обрушился на человечество.

Происходя из глубокой древности, искусство это, носившее мистический характер и тесно связанное с астрологией, имело последователей от Пифагора до наших дней. Ленорман в своем сочинении «*La divination chez les chaldeens*» отмечает наличие хиромантии еще у халдеев. В числе хиромантов значатся имена Цезаря, Суллы и Галена. В средние века одним из крупнейших ученых в этой области был Авиценна. В новое время развитие всевозможных гаданий, в том числе и хиромантии, было связано с Платоновской академией, где Фичино и Пико делла Мирандола возвели искусство предугадывания в стройную науку. Немецкие гуманисты перенесли хиромантию из Италии в Германию, где в лице Иогана фон Гагена и Агриппы из Отенгейма эта наука нашла ревностных сторонников и теоретиков.

Христианские хироманты, заимствовав искусство у язычников, стремились оправдать его с христианской точки зрения. Для этого они воспользовались текстом из книги Иова (глава 37-я стих 7-й), в котором говорится: «На руку всякого человека, — Он (Господь) налагает печать для вразумления всех людей, сотворенных Им».

Указания на древность хиромантии имеются даже у Анаксимена и в законах Моисея.

Известно, что это учение существовало в Индии задолго до того, как о нем услышали в Риме, Греции и Израиле. В некоторых древних пещерных храмах мистические фигуры сфинксов свидетельствуют о том, что люди обладали такими знаниями и использовали их. Было доказано, что для перехода от одного знака к другому в зодиакальном движении Солнца необходимо по крайней мере 2140 лет, и невозможно даже приблизительно подсчитать, сколько столетий прошло, пока эти изменения стали наблюдаемыми.

С распространением учения индусов появилась возможность проследить развитие учения о ладони. Индусские Ведас — это древнейшие рукописи, которые, согласно многим авторитетам, послужили фундаментом даже для греческой школы. На основании их начали практиковаться и идеи палмистри. Как религия приспособлялась к условиям стран, в которых существовала, так и палмистри разделилась на разные течения. Самыми древними письменными свидетельствами, однако, являются те, которые найдены среди индусов.

Сейчас трудно проследить путь науки от страны к стране. В далекие времена она практиковалась в Китае, Тибете, Персии и Египте. Но современной четкой форме учения мы обязаны греческой цивилизации, где хиромантия считалась священной наукой и пользовалась большим уважением у великих ученых и философов. Именно здесь палмистри, или хиромантия (от греческого слова *cheir* — рука), выросла, расцвела и нашла своих почитателей. Из исторических источников мы находим, что Анаксагор учил и практиковал ее еще в 423 г. до н. э.; что на алтаре, посвященном Гермесу, Хиспанус обнаружил книгу по хиромантии, написанную золотыми буквами, которую он послал в подарок Александру Македонскому, как «учение, достойное внимания возвышенного и пытливого ума».

В средневековье были предприняты попытки оживить это древнее учение: примерами служат работы «Искусство хиромантии» и «Хиромантия Аристотеля с иллюстрациями», напечатанные соответственно в 1475 и 1490 гг., в настоящее время они хранятся в Британском музее.

Толчок к прогрессивному развитию хиромантия получила благодаря двум ученым XVI века — Карданусу и Парацельсу, связавшим ее с астрологией.

Эпохой расцвета хиромантии стал семнадцатый век, когда жил самый известный гадатель по руке Преториус, скончавшийся в 1680 году.

Научный подход к рисунку на коже первоначально ограничивался анатомическими, а с изобретением микроскопа — гистологическими описаниями кожной ребристости и углублений между ними. Наиболее ранние научные сообщения об этом относятся к XVII в. (в частности, их описывал анатом Грей в 1684 году).

Как наука хиромантия была систематизирована в XVII столетии, когда в Иенском университете профессор Геннер открыл специальные лекции по хиромантии. Лекции читались до 1780 года, а затем хиромантия на время исчезает из ряда официально признанных наук, и лишь в первой

половине XIX века известный французский исследователь Дебаролль вновь выдвигает хиромантию, обрабатывает ее, систематизирует и тем самым дает начало новейшим научным исследованиям в этой области.

Издается знаменитая книга А. Дебарроля «Тайны руки» и книга Вильямса Бенхема «Законы научного чтения руки», а в конце века — английский перевод с санскрита древнеиндийского трактата по хиромантии «Хаст Самудрика Шастра».

Чешский доктор Ян Эванжелиста Пуркин (1787— 1869) первым обратил внимание на научную значимость кожного рельефа и стал основоположником дерматоглифики — науки изучения и классификации кожных узоров. На их основе он разработал генетические гипотезы, с помощью которых можно диагностировать различные заболевания.

Попытка предсказания будущего по руке первоначально предпринималась астрологами. Согласно их учению весь мир состоит из трех приблизительно равных элементов: Сущности духовной, Сущности физической и Сущности тонко материальной или астральной.

Из всех трех сущностей физическая наиболее восприимчива для нас при нормальном состоянии наших чувств.

Доказывается это следующим положением: деление Вселенной на три части символически выражено в человеке пальцем руки, состоящем из трех суставов, из которых первый, верхний, соответствует сущности духовной, идеальной; второй, или средний, — сущности астральной; и третий, ближайший к ладони, — сущности физической, земной. По тому, какой из трех суставов наиболее развит, и определяются интеллектуальные способности человека.

Астрологи, положившие в основу своего учения влияние небесных светил на все земное, делили существо человека сообразно семи величайшим планетам на семь планетарных сфер — Солнце, Луну, Юпитер, Сатурн, Марс, Венеру и Меркурий.

Каждая отдельная сфера подвержена влиянию шести остальных, а потому и влияние одной из них на человека всегда идет в тесной зависимости со всеми другими. Образуется непрерывная цепь влияний или комбинаций, по которым наиболее точно определяется и сущность человека, и его духовное и физическое развитие.

Хироманты, соглашаясь с этой точкой зрения, отводят каждой из семи планет определенную часть руки, в которой заключаются хорошие или дурные качества и свойства отдельной личности, находящейся под влиянием данной планеты.

Обычно при смерти, параличе, столбняке линии на ладони руки теряют свою резкость, а иногда даже совсем исчезают, — это служит одним из главных доказательств того, что все они связаны, с одной стороны, с физическим миром человека, а с другой — с его духовной сущностью.

Научные наблюдения доказали, что существует зависимость явлений, происходящих на Земле, от влияния планет. Доказано также, что в психической и умственной деятельности человека и в связанной с ней смене исторических событий существует известная закономерность, зависящая, с одной стороны, от периодов появления солнечных пятен, и с другой, — от уровня земных вод. Последнее, как известно, находится в тесном взаимодействии с Луной.

Подробно изучая внутреннюю поверхность руки, мы видим на ней ряд углублений, возвышений, замечаем, что ладонь испещрена более или менее резко выраженными и различной длины бороздами.

Хироманты условились называть эти возвышения буграми, а длинные, резко выраженные углубления — главными линиями руки. Более мелкие и короткие борозды обычно называются знаками руки, причем, в зависимости от формы и величины они разделяются на кольца, звезды, кресты, точки, штрихи и т. д.

Подобно тому, как на лице естественно располагаются нос, глаза и т. п., на руке существует позиция линий головы, сердца, жизни и т. д. Линия головы обозначает склад ума, мышление; линия сердца — любовь; линия жизни — долговечность и т. д. Все метки и холмы на руке имеют свое значение.

Хиромантия не раз доказала свою безошибочность. Привожу краткие описания некоторых исторических событий.

В «Историческом вестнике» за 1888 год кн. Л. Н. Павлищев сообщает следующие факты из жизни матери — Ольги Сергеевны, сестры поэта А. С. Пушкина.

В молодые годы одним из любимых занятий Ольги Сергеевны было изучение физиогномики и френологии. Сочинения Лафатера и Галя были ее настольными книгами, с помощью которых она, как говорила, безошибочно распознавала характер людей. Занялась она и хиромантией, сама иногда изумляясь своим предсказаниям.

Так, однажды Александр Сергеевич Пушкин, вскоре после выпуска из лицея, убедительно стал просить сестру посмотреть его руку. Ольга Сергеевна долго не соглашалась, но уступив, наконец,

настойчивой просьбе брата, взяла его руку, долго на нее смотрела и, залившись слезами, сказала ему, целуя его ладонь: «Зачем, Александр, принуждаешь меня сказать тебе, что боюсь за тебя! Грозит тебе насильственная смерть, и еще не в пожилые годы».

Как известно, предсказания сбылись в 1837 году: А. С. Пушкин был убит на дуэли.

Подобную насильственную смерть Ольга Сергеевна предсказала своему родственнику А. Т. Батурину, поручику лейб-гвардии Егерского полка. За два дня до своей кончины он проводил у Пушкиных (родителей Ольги Сергеевны) вечер — в полном цвете здоровья и юношеских сил. Разговор зашел о хиромантии, и Ольга Сергеевна, посмотрев на его руку, сказала: «По Вашей руке Вы не умрете естественной смертью; впрочем, не верьте моим хиромантическим показаниям».

На третий день после этого А. Т. Батурин погиб от руки убийцы — солдата полка, который бросился на него с ножом, приняв ошибочно за предмет своей мести.

Даже прагматический XX век внес свою лепту в развитие хиромантии — появилась книга знаменитого предсказателя Кейро (графа Льюиса Хемона) «Вы и Ваша рука». Кейро называли величайшим и самым преуспевающим пророком нашего времени. Он предсказал дату смерти королевы Виктории, год и месяц кончины короля Эдуарда VII, жестокую судьбу последнего царя России Николая II, убийство короля Италии Хамберта и многие другие значительные события.

Астрология и хирология тесно связаны с медициной. Если объединить эти науки и применить практически, станет возможным без особых усилий предупредить более 40 заболеваний: расслоение аорты, различные легочные, печеночные, сердечно-сосудистые болезни, шизофрению, эпилепсию и многие другие.

Кроме того, дальнейшее развитие науки показало, что существуют связи между различными внешними (телесными) и определенными, наследственно обусловленными характеристиками здоровья и индивидуальности человека.

Вскоре после того, как сэр Френсис Гальтон (1822—1911) открыл уникальность и постоянство папиллярных линий на пальцах человека, полицейские службы начали разрабатывать классификацию кожных узоров, и уже с помощью дактилоскопического рисунка (отпечатков пальцев) стали идентифицировать личность предполагаемого преступника, а судебные медики используют этот метод в решении, например, спорных вопросов об отцовстве. Изучение папиллярных (сосочковых) линий на концевых фалангах пальцев руки с целью идентификации личности человека называется дактилоскопией. Одной из первых стран, где была введена дактилоскопическая регистрация, стала Индия. В России дактилоскопия была введена в 1907 г. В ее основу положены индивидуальность папиллярных узоров и их неизменяемость. В настоящее время признано, что на всем земном шаре не существует двух людей с одинаковыми узорами пальцев. Доказано также, что и у близнецов папиллярные узоры различны.

Наконец, выделилась **специальная область знаний— дерматоглифика** (от греческих слов: *дерма* — кожа, *глифе* — гравировать), начавшая формироваться в конце XIX—начале XX века и изучающая отпечатки кожного рисунка ладоней и стоп (дерматоглифов).

Свое название дерматоглифика получила в 1926 году на 42-м съезде американской ассоциации анатомов (оно было предложено исследователями Х. Камминсом и Ч. Мидло).

Дерматоглифика включает в себя ряд более узких понятий, обозначающих соответствующие области исследования. Это дактилоглифика (от греческого слова *дактилос* — палец), пальмоглифика (от греч. *пальма* — ладонь), плантоглифика (*планта* — подошва), изучающие кожные рисунки пальцев, ладони и стопы. Дерматоглифические исследования позволили выявить особенности дерматоглифов у больных с некоторыми генными аномалиями. Кроме того, изыскиваются возможности использования кожного рисунка кисти для выявления носителей генетической патологии,— это в комплексе с традиционными генетическими методами может быть использовано для массового скрининга (просеивания) носителей наследственных болезней среди населения с целью ранней диагностики заболеваний и помощи в планировании семьи.

Сегодня метод дерматоглифики широко используется в клинической практике. Выявлено, например, что отклонения от кожного рисунка свидетельствуют о дезэмбриогенезе, который может быть обусловлен влиянием различных неблагоприятных факторов на ранней стадии эмбрионального развития, изменением числа и структуры хромосом, генными мутациями.

Дерматоглифика входит в состав генетического обследования как наиболее доступный ориентировочный метод, позволяющий установить, а иногда заподозрить наличие хромосомных aberrаций.

Почему по ладони руки можно предвидеть будущее или диагностировать заболевания? Моя теория состоит в следующем: поскольку нервная система и кожа формируются из эктодермального зачатка, в процессе формирования вероятны сочетанные нарушения. Вместе с тем можно предположить, что каждая часть мозга находится в постоянном развитии. Эти

изменения влияют на клетки мозга и через них на нервную систему всего тела, особенно на нервы, ведущие к линиям руки.

Есть и другая теория, которая может многое пояснить,— это теория «подсознательного» мышления: та тайна, с помощью которой наука объясняет необъяснимое; та божественная сущность в человеке, которая знает не только прошлое и настоящее, но и испытания будущего, которые она должна пройти на своем пути к совершенству, опасности, соблазнам, которые ее ожидают.

Эта теория может отвергаться, называться абстрактной наукой, но это еще не доказательство, что она неверна. Сегодня точные науки еще не дали ответ на множество вопросов, которые задает человечество. И может быть, возрождение древних наук, какой и является дерматоглифика, тщательное исследование кожных рисунков рук и стопы помогут разгадать еще одну тайну — тайну жизни.

АНАТОМОФИЗИОЛОГИЧЕСКИЕ ОСНОВЫ ДЕРМАТОГЛИФИКИ

В человеческом организме все предусмотрено для создания единственной и неповторимой личности, даже все части тела находятся между собой в определенных соотношениях: черты лица, форма черепа, размеры членов, осанка, походка, взгляд, голос, жесты и даже почерк. Было бы нелогично, если бы мы не признали, что рука, которая так чутка и выразительна, не может быть зеркалом внутреннего мира человека. Аристотель называет руку органом чувств, инструментом человеческого тела, и в своем труде «De coelo et mundi causa» он говорит, что линии на руке наносятся не без причины и их следует приписать влиянию неба (космические излучения) и собственной человеческой индивидуальности.

В настоящее время наукой сделаны серьезные открытия в области исследования космических явлений и их связи с происходящим на Земле.

Доказано, что огромное влияние на земные процессы оказывают прежде всего Солнце и Луна. Вращение Солнца и Луны, появление планет, звезд, солнечные и лунные затмения и т. д. происходят через определенные промежутки времени,— эти явления Вселенной называются «ритмами Космоса» или «небесным порядком».

Влияние Космоса на Землю естественно распространяется на человека, на животных, на растения. Любопытно, что в человеке, на 80% состоящем из воды, под воздействием лунного притяжения тоже происходят биоприливы, влияющие на состояние организма, психики, на настроение.

Атмосферная ионизация, зависящая от фаз Луны, и земной магнетизм также воздействуют на человека. Установлено, что число психических расстройств, убийств и самоубийств возрастает в новолуние и полнолуние.

Обнаружено, что в период магнитных бурь происходят изменения в коре головного мозга и реакции замедляются в несколько раз. Этим объясняется, почему с появлением солнечных пятен и связанных с ними магнитных бурь увеличивается число несчастных случаев и дорожных катастроф.

Выяснилось, что человеческий мозг излучает электромагнитные волны тех же характеристик, что и длинные волны, записанные в атмосфере. Отмечена зависимость кровяного давления, состава крови, тех или иных веществ от воздействующих на человека космических излучений, электромагнитных и гравитационных полей. Если учесть, что психическое и физиологическое в человеке тесно связано, то понятно, почему пятна на Солнце, изменяя магнитное поле Земли и, соответственно, влияя на состав крови, могут воздействовать на состояние человека.

Сегодня ритмы Космоса установлены, их можно прогнозировать, а зная их влияние на человеческий организм, на психику, можно прогнозировать и связанное с этим поведение людей.

Например: свертываемость крови повышается утром, и потому операции делают в это время; вероятность инфаркта повышается в 9 часов утра, 5—6 часов вечера и около 2-х часов ночи и др.

Человек есть дитя и частица Космоса, потому связан с ним многими нитями. Одним из методов индивидуального прогнозирования будущего является дерматоглифика. С ее помощью совершено открытие генетического кода: развитие человеческого организма заранее запрограммировано, программа записана специальным кодом на нитях хромосом. Раскрыв секрет генетического кода, расшифровав его, можно прочесть, что уготовано человеку в будущем.

Дерматоглифика — раздел морфологии человека, изучающий кожный рельеф ладонных и подошвенных поверхностей, покрытых многочисленными гребешками или папиллярными линиями (дерматоглифами).

Формирование дерматоглифов осуществляется под влиянием сложного взаимодействия полигенных наследственных факторов и факторов внешней среды. Закладка их происходит между

6-й и 19-й неделями беременности и полностью заканчивается к 5—6 месяцу. Формирование дерматоглифов тесно связано с образованием эмбриональных подушек, нервных окончаний, кровеносных сосудов кожи. В дальнейшем развитии и на протяжении всей жизни они остаются неизменными. Полное отсутствие у людей сосочковых линий (агнезия) не встречается.

В начале развития кожа представляет собой слой клеток зародышевой соединительной ткани мезодермального происхождения. Клетки зародышевой соединительной ткани развиваются в соединительную ткань, богатую клейдающими волокнами. Последние в периферическом отделе группируются в направлении кожицы, образуя ряды и группы сосочков.

Между сосочковыми рядами и группами сосочков имеются бороздки, которые хорошо видны после удаления эпидермиса, так что на поверхности отмечается наличие кожных бороздок. В области кожи пальцев рук, ладони, подошвы сосочки поднимаются значительно выше, чем в других местах. Они образуют гребешковые возвышения кожи (рис. 1). На подушечках пальцев представляют рисунки, получаемые от комбинации циркулярных, дугообразных и спиралевидных направлений валиков (рис. 2). Групповые скопления сосочков составляют кожные поля. На основании данных о тонкой структуре кожных граней, характере узоров, трирадиусов, поперечных складок ладоней и стоп можно судить о степени дифференцированности кожного рисунка.



Рис. 1



Рисунок 2

а б в

Рис. 2: а — дуга, б — петля, в — завиток

Рисунок 1




Рисунок 3

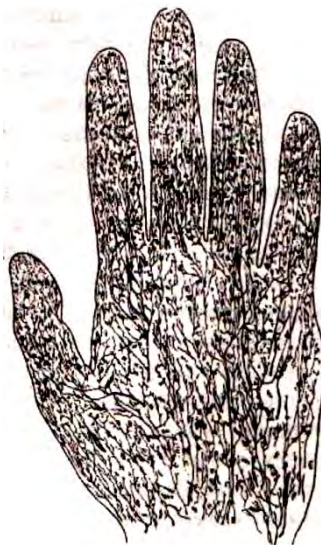

Рисунок 4

Сосуды кожи представляют собой конечные разветвления сосудов — сомы (рис. 3). Сосудистые стволы образуют между собой кожную артериальную сеть. Из нее вновь образуются множественные анастомозы и формируются во вторую подсосочковую артериальную сеть, от которой отходят ветви в тело каждого сосочка, и артериальный капилляр переходит в венозный.

Нервы кожи. Нервная система и кожа формируются из эктодермального зачатка. Нервы кожи — это широкопетлистые сети нервных мякотных и безмякотных волокон около подкожной жировой клетчатки. От этой сети вместе с сосудами многочисленные концевые разветвления, доходящие до Мальпигиева слоя эпидермиса, представляются заостренными или несколько утолщенными на концах. Ветви, доходящие до сосочкового слоя кожи, заканчиваются концевыми тельцами. В области ладони и подошвы концевые тельца называют осязательными тельцами (Мейснера), размещаются они в вершине сосочковых тел и представляют собой соединительнотканые пластинки, заключенные в капсулу. Капсула состоит из нескольких рядов осязательных соединительнотканых клеток, между которыми располагается извилистое нервное волокно. Рука человека как активный орган осязания снабжена всеми видами механочувствительных, термочувствительных и ноцичувствительных окончаний. На ладонной поверхности чувствительных волокон в 11 раз больше, чем на предплечье (рис. 4).

Между головным мозгом и руками существуют особые связи, которыми управляет так называемая зона проецирования: для правой руки участок коры головного мозга в левом полушарии, для левой руки — в правом полушарии.

Франц Иосиф Галь (1758—1828), немецкий анатом и специалист в области неврологии, является основоположником френологии — науки, которая связывает каждую ментальную функцию с определенной зоной коры головного мозга. Именно он доказал, что один из участков коры головного мозга отвечает за управление действиями рук.

Приблизительно в то же время Георг фон Месснер опубликовал свою книгу «Beitrag zur Anatomie und Physiologie der Hand» (1833), в которой исследует природу дермы и папиллярных линий руки. Он доказывает, что «потрескивание», или «вибрации», исходящие от линий и пальцев, у каждого человека имеют свою интенсивность, и что тактильные частицы рук и пальцев напрямую связаны с головным мозгом (трещина Рональдо). Итак, головной мозг, нервная система и ощущения, как и кожа, развиваются из эктодермы эмбриона и сохраняют связь между собой в течение всей жизни человека.

«Потрескивания», или «вибрации», были сфотографированы при помощи электрического прибора — тобископа. Фотографируя свои руки, изобретатели тобископа советские ученые Кирлиан и Гайкин обнаружили, что они окутаны странным сиянием, точки максимальной интенсивности свечения совпадали с точками традиционной акупунктуры — важнейшей ветви тысячелетней китайской медицины, назначение которой состоит в восстановлении равновесия энергии в организме человека при помощи иглоукалывания в определенные точки кожи. Эта энергия пробуждает энергию целителя, который при помощи особых движений рук излечивает больного.

В некоторых литературных источниках указывается, что кожные линии не изменяются со временем. Наши наблюдения противоположны. Если бы линии и складки кожи зависели только от физических движений рук, они не должны были бы меняться. Тем не менее это происходит — они изменяются на протяжении всей жизни человека, и это нельзя объяснить только процессом старения.

Так, например, последовательно сделанные нами отпечатки рук показывают, что тяжелое психическое состояние отражается на ладони в виде сетки из множества тонких линий, которые исчезают, как только наступает улучшение. Известно также, что существует определенная связь между психическим состоянием человека и его предрасположенностью к кожным болезням.

Опыт изучения отпечатков рук одних и тех же людей на протяжении почти 30 лет показывает, что линии изменяются, и руки отражают психическое состояние в настоящий момент, хотя медицина этого до сих пор не признает. Эти выводы достаточно убедительны, чтобы признать значение дерматоглифики как науки и инструмента, определяющего направление нашего пути.

ПРАКТИЧЕСКИЕ МЕТОДЫ ДЕРМАТОГЛИФИКИ

КАК ОСВОИТЬ ПРАКТИЧЕСКИЕ МЕТОДЫ ДЕРМАТОГЛИФИКИ?

Лучше всего начать знакомство с астральной символикой, фигурами и знаками на ладони. Затем перейти к изысканиям, основанным на следующих принципах.

Прежде всего обращаем внимание на *бугры ладони*, устанавливаем место и степень развития каждого и определяем, какой из них преобладает. Преобладающий бугор дает основную окраску тем качествам, которые выражаются в других буграх. Таким образом мы узнаем, что руководит поступками человека: искусство, наука, торговля, любовь, воображение, честолюбие и т. д.

После тщательного изучения бугров внимательно рассмотрим *главные линии руки*: линию сердца, линию головы, линию жизни и линию Меркурия — с целью определить, насколько преобладающие склонности, отраженные в буграх, усиливаются или ослабляются другими склонностями. Одновременно изучаем линию Аполлона и линии сгиба кисти.

Исследование линии Сатурна укажет вероятность успеха или неудачи в делах данного человека. Время событий определяется с помощью масштабной линейки — погрешность может быть не более 1 года.

Следующий этап — *изучение так называемых знаков руки, образуемых ладонными линиями*. Это точки, круги, кресты, звезды, четырехугольники, треугольники и др., причем следует помнить, что значение их меняется в зависимости от места расположения.

Затем переходим к диагностике болезней.

В практических приемах дерматоглифики необходимо учитывать руки мужские и женские.

Опыт показывает, что у **мужчин** правая рука является творящей, рукой грядущей судьбы, на которой начертаны положительные знаки, указывающие на то, что впереди.

Левая рука считается отрицательной, на ней отражается то, что уже миновало или что проходит.

О руках **женщины** судят наоборот.

Вообще, левая рука представляет генетическую программу матери и ее родословной, а правая рука — программу отца и его родословной.

Таким образом, для того, чтобы сделать правильный прогноз, *необходимо работать на обеих руках*. Кроме того, чтобы верно определить события по линиям жизни и судьбы, надо соблюдать такую **последовательность**:

1. До двенадцати лет исследуется линия жизни, а затем идет переход на линию судьбы до ее конца.
2. Остальные линии одновременно просматриваются, дополняя выводы линии судьбы.

ИЗМЕНЯЮТСЯ ЛИ ЛИНИИ?

Объект изучения дерматоглифики — рука, орган, служащий для выражения работы жизненного центра, области большого симпатического нерва, а во Вселенной соответствующий миру творческих сил. Рука — отражение жизни органической, подобно тому, как лицо — зеркало души. Поэтому все импульсы, излучаемые мозгом, оставляют свои следы на руке.

По мере того, как воля преодолевает бессознательные импульсы, линии руки видоизменяются, но не изменяются узоры, образуемые папиллярными линиями, что доказывает полную свободу воли человека. Вот почему всякая страсть или болезнь, вызвавшие серьезные перемены в органической жизни и отразившиеся роковым образом на деятельности симпатического нерва, накладывают отпечаток и на линии руки, которые могут даже совсем исчезнуть. Практика показала, что через 24 часа после смерти человека линии ладо ни начинают исчезать, и прежде всех стираются самые короткие. Если главные линии при жизни были глубоки, то на третий день после смерти они оставляют лишь бледный след.

ПОЧЕМУ ИНОГДА БЫВАЮТ ОШИБКИ?

Огромное значение имеет воля.

Дерматоглифические ладонные знаки (но не из папиллярных линий) показывают те импульсы, которым подвергается человек. Но эти знаки не могут предсказать перемены, которые произойдут с этими импульсами под давлением воли.

Если перед вами человек с сильной волей, то легко может случиться, что все ваши выводы разлетятся в прах, так как вы будете определять импульсы, которые по мере своего появления подавляются этой личностью.

Не следует забывать историю Сократа, когда один физиогномист обвинил его в том, что у него должны быть все пороки. Он отвечал следующее своим ученикам, протестовавшим против такого обвинения: «Человек этот прав. У меня было страстное влечение ко всем порокам, что и видит по моему лицу гадатель. Но воля моя подавила эти влечения, а этого гадатель не мог узнать». Воля обладает такой силой, что может изменять ладонные знаки, и они получают значение «предостережений».

О ЗНАКАХ НА ЛАДОННОЙ ПОВЕРХНОСТИ

Дерматоглифика, как уже говорилось, наука, изучающая кожные рисунки ладоней и стоп (дермоглифов). Поэтому мы не будем говорить о форме руки и пальцев, которые в хиромантии позволяют распознать характер и душевные склонности человека. Наша задача — подробнее изложить данные ладонной поверхности руки и пальцев в их комбинациях, что *позволит определять не только проявившиеся заболевания, но еще находящиеся в скрытом состоянии.*

Рассматривая поверхность ладони, мы замечаем на ней чередование возвышенностей и углублений, видим, что вся она испещрена различной длины и глубины бороздами (см. рис. 1). Возвышения называют «буграми» или «подушечками», а длинные и резко очерченные борозды — «главными линиями руки». Более слабые и короткие углубления считают «знаками руки». В зависимости от величины и формы их разделяют на «точки», «кольца», «звезды», «кресты», «островки», «треугольники», «четырёхугольники» и т. п.

Напомню, что в дерматоглифике отдельные части руки связаны с влиянием на человека

	Солнце		Рак	окружающей среды и планет. Приводим астральную символику, фигуры и особые знаки, встречающиеся на ладони и пальцах (рис. 5, 6). Нередко задают вопрос: «Почему учитывается влияние лишь семи планет солнечной системы, тогда как число их больше?» Это объясняется тем, что из всех звезд и планет только Солнце, Луна, Юпитер, Марс, Венера, Меркурий и Сатурн по своей величине и расстоянию их от Земли могут оказывать достаточно сильное влияние на живущие на земле существа, растения, на движение водных масс и т. д.
	Луна		Лев	
	Марс		Дева	
	Меркурий		Весы	
	Юпитер		Скорпион	
	Венера		Стрелец	
	Сатурн		Козерог	
	Земля		Водолей	
	Уран		Рыбы	
	Нептун		Овен	
	Плутон		Телец	
	Кометы		Близнецы	

Рисунок 5.
Астральная
символика

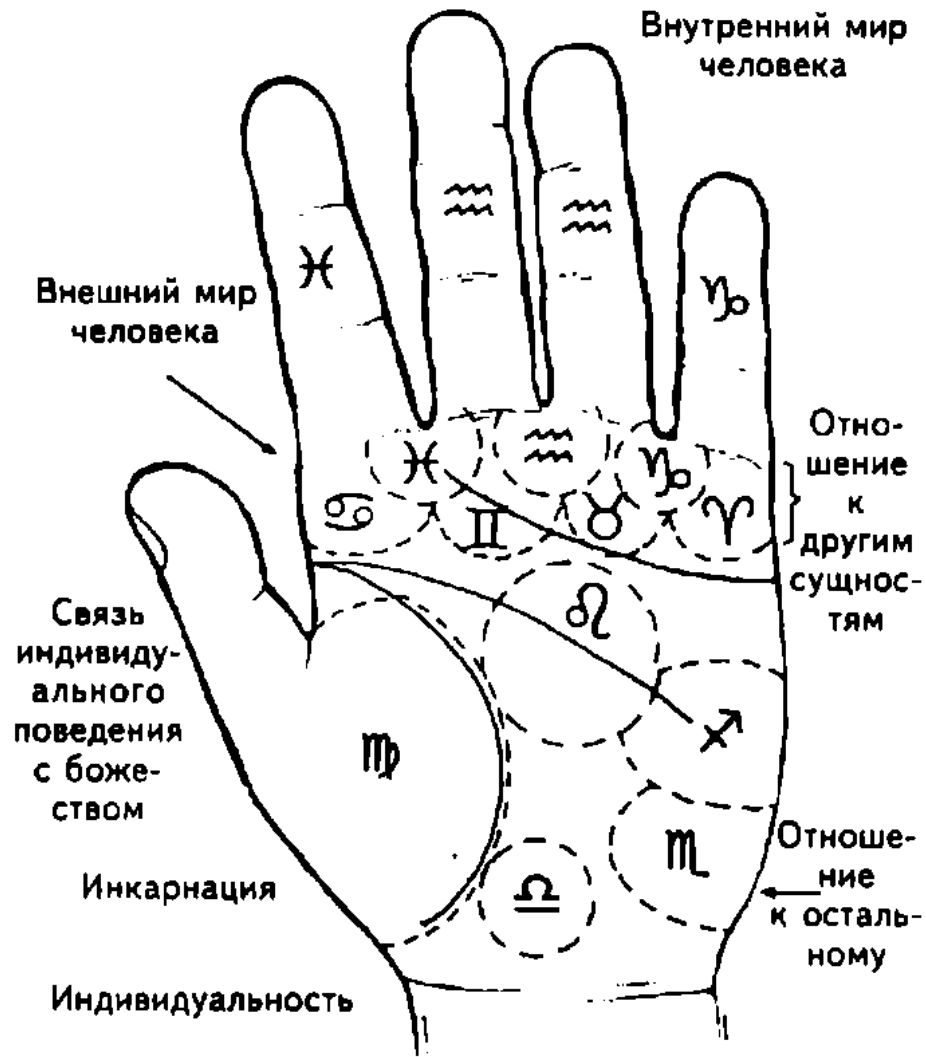

Рисунок 6 Астрологическое значение ладони

ОСОБЫЕ ЗНАКИ НА ЛАДОНИ

Кроме бугров, линий на руке замечается много различных отдельных знаков, имеющих весьма важное значение и способных изменить до некоторой степени значение бугров и линий (рис. 7).

•	Точка	✳	Звезда
☼	Звездообразная точка	⊠	Четырехугольник
✕+✕✕	Крест	▭	Прямоугольник
◉	Остров	◻	Замкнутый четырехугольник
∟	Угол	▧	Решетка
△	Треугольник	⤿	Полукруг
		○	Круг

Рисунок 7

Вот все необходимые сведения:

КРЕСТ считается обычно дурным предзнаменованием, за исключением тех случаев, когда имеет правильную форму, т. е. когда его взаимно пересекающиеся линии имеют одинаковую длину.

1. Крест в начале линии уничтожает значение линии. Поэтому крест — дурной знак, если линия хорошо оформлена, и, наоборот, крест — хороший знак, если линия дурна.

2. Крест в конце линии означает влияние религии.

3. Крест посередине линии означает временное препятствие, характер которого определяется значением самой линии.

4. Крест на бугре Венеры правильной формы служит признаком глубокой и притом несчастливой любви, если он находится в четырехугольнике.

5. Крест на бугре Юпитера является признаком брака по любви. Если он правильной формы и четкий, то брак — законный.

6. Крест на бугре Юпитера, плохо обозначенный, неправильной формы, в четырехугольнике темного или бледного цвета, означает распад брака.

7. Крест на бугре Юпитера в четырехугольнике, если у основания его имеется маленький крест или черная точка, означает тяжелое заболевание нижней части тела (в частности, ног) у супруга (супруги). Если же такое обозначение в верхней части, то это означает болезнь головы, гортани и другие заболевания.

8. Крест на бугре Сатурна является признаком склонности к мистицизму и притом, если он очень глубок и ясно очерчен, то он обозначает суеверие.

9. Крест на бугре Аполлона предвещает успех в искусстве.

10. Крест на бугре Меркурия свидетельствует о склонности ко всякого рода неблагоприятным поступкам.

11. Крест между линиями головы и сердца есть знак мистицизма, мечтательности, часто даже суеверия.

12. Крест на бугре Марса — угроза насильственной смерти.

13. Крест на бугре Луны означает религиозный признак мистицизма.

14. Крест в большом треугольнике предвещает насильственную смерть в молодости.

ЗВЕЗДА имеет то же значение, что и крест, но только в большей степени. Обычно обозначает неожиданные опасности или какое-либо происшествие, лежащее вне сферы человеческого предвидения, т. е. означает событие роковое, неожиданное. Звезда находится на концах линий и на буграх.

1. Звезда на бугре Сатурна служит дурным предзнаменованием.

2. Звезда, связанная с линией, указывает эпоху событий.

ТОЧКА И КРУГ — это всегда дурные знаки. Если они глубоки и окрашены, то это сулит внезапное разрушение хорошего действия той линии, на которой эти знаки встречаются. Вообще, эти знаки означают нервную болезнь, несчастный случай.

1. Точка черная на линии сердца всегда указывает на душевные страдания.

2. Точка красная на линии головы — признак поражения головы.

3. Точка белая на линии головы указывает на научные открытия.

4. Кружок на одном из бугров означает славу и почести, особенно в том случае, когда он находится на бугре Аполлона. Напротив, кружок, находящийся на линиях, имеет дурное значение и знаменует:

— на линии жизни — потерю зрения;

— на бугре Меркурия — воровство.

ЧЕТЫРЕХУГОЛЬНИК всегда служит знаком предупреждения против влияния какого-то знака — на буграх, над линиями, между пальцами у их основания.

РАЗВЕТВЛЕНИЯ И РАЗДВОЕНИЯ обычно находятся на концах главных и побочных линий. Они увеличивают силу значения линий и их качества или недостатки.

1. Восходящие ветви служат хорошим признаком.

2. Нисходящие ветви служат дурным признаком и обозначают препятствия и превратности Судьбы.

3. Цепевидные образования всегда предвещают препятствия, несчастные случаи, словом, всякие неудачи.

4. Пересекающиеся линии, образующие как бы решетку, также имеют дурное значение.

5. Двойные линии увеличивают силу основной линии, если вторая линия сопровождает параллельно основную линию от ее начала до конца.

6. Борозды означают чрезмерный избыток свойств, указываемых линией или бугром. Борозды на бугре Венеры означают развращенность.

ОСТРОВ означает вообще раздвоенность.

1. Остров на линии сердца будет означать раздвоение привязанности, две враждебные друг другу дружбы.

2. Остров на бугре Венеры — раздвоение законной любви или адюльтер.

3. Остров на линии головы — одновременно раздвоение или поляризация рассудка, опасные приливы крови к голове — как следствие чрезмерной умственной работы, когда появляются головные боли.

Островок на линии Сатурна может указывать на адюльтер в мыслях.

НЕСКОЛЬКО ЗАМЕЧАНИЙ О БУГРАХ НА ЛАДОНИ

На ладонной поверхности руки имеется 7 главных возвышенностей (рис. 8). Не всегда эти бугры развиты одинаково. Бывают случаи, когда не хватает одного из них или даже нескольких. Место, где должен находиться бугор, все же называют «бугром», но отмечается, что он не развит или развит отрицательно.

1. Нормально развитый бугор — признак хороших качеств человека; находится на надлежащем месте, он ни слишком вздутый, ни слишком плоский.

2. Чрезмерное развитие одного из бугров указывает на нежелательно сильное развитие качеств, соответствующих данному бугру.

3. Полное отсутствие одного из бугров указывает на существование дурных качеств, противоположных тем добрым началам, которые связаны с существованием данного бугра.

4. Если один бугор заходит в область другого, то это означает слияние качеств, соответствующих данным буграм.

Каждый из бугров олицетворяет собой известную сторону человеческого характера, а также инстинкты, влечения и способности человека.

5. Линии на бугре или примыкающие к нему могут быть бесконечно разнообразными по форме, длине и начальному пункту.

Хорошо усвоив эти 5 основных положений, нельзя ошибиться при определении значения бугров в каждом отдельном случае.

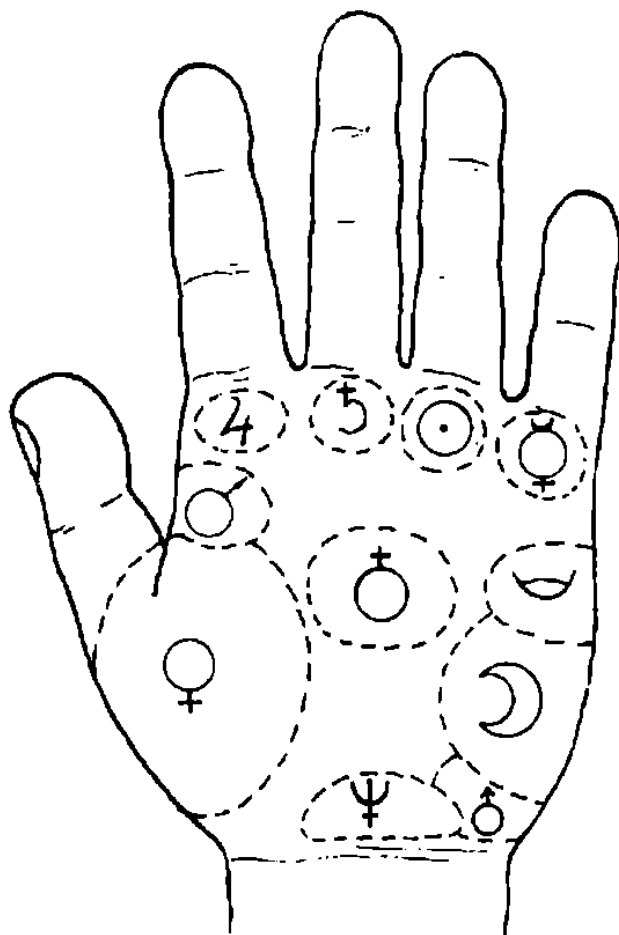


Рисунок 8. Бугры на ладони

Следует обратить внимание на то, что для оценки значения бугра важен его вид — гладкий или изборожденный линиями.

Правильно определить, проанализировать значение того или иного бугра и его видоизменений — одна из труднейших задач дерматоглифики. Она требует многолетнего изучения предмета и большого практического навыка.

СООТНОШЕНИЕ МЕЖДУ БУГРАМИ И КАЧЕСТВАМИ ЧЕЛОВЕКА

Резюмируя соотношения между буграми руки и качествами человека, на которые они указывают, получаем таблицу:

1. **Бугор Венеры** — ему соответствуют любовь и излишества в любовных наслаждениях.

2. **Бугру Юпитера** соответствуют благородство и честолюбие или тщеславная гордость.

3. **Бугру Сатурна** соответствует добрая или злая судьба.

4. **Бугру Солнца** (Аполлона) соответствует любовь к искусству или богатство.

5. **Бугру Меркурия** соответствует

мудрость или занятия науками.

6. **Бугру Марса** соответствует самообладание или грубые инстинкты.

7. **Бугру Луны** соответствует сила воображения, а иногда — глупость.

По этим буграм можно судить и о темпераменте человека:

1. **Бугор Венеры** указывает на страстный темперамент.

2. **Бугор Юпитера** указывает на сангвинический темперамент.

3. **Бугор Сатурна** указывает на меланхолический темперамент.

4. **Бугор Аполлона** не соответствует никакому темпераменту. Он есть символ сверхчеловеческого совершенства, которое не дано.

5. **Бугор Меркурия** указывает на смесь холерического и нервного темпераментов.

6. **Бугор Марса** указывает на холерический темперамент.

7. **Бугор Луны** указывает на флегматический темперамент.

Рассмотрим подробнее каждый бугор.

ВЕНЕРИН БУГОР ♀ (см. рис. 8)

Венера, которая с полным правом называется «матерью любви», является в то же время и символом творческой силы. Поэтому Венерин бугор есть седалище не только идеальной, но и материальной, чувственной любви.

1. Если сильнее развита верхняя, т. е. прилегающая к основанию ладони часть этого бугра, то в человеке преобладает идеальная любовь с ее неизменными спутниками — милосердием, доброжелательством, чуткостью, а также любовь к ближним и детям.

2. В противном случае мы видим перед собой человека, отдающего всецело своим чувствам, чисто животным инстинктам, страстям.

3. Там, где обе части бугра Венеры развиты равномерно, присутствуют любовь и понимание всего прекрасного. Последнее качество проявляется не только в искусстве, но и в повседневной жизни.

Развитие бугра Венеры, кроме того, означает желание нравиться и сильную потребность в любви. Эти свойства скорее женские, чем мужские.

4. Нижнюю половину ладони (тенар), «юг руки», можно рассматривать как символ женственного, воспринимающего, пассивного начала, а верхнюю половину, «север руки», — как представителя мужского, творящего, деятельного начала.

5. Если вместо возвышения ладонь на бугре Венеры вдавлена (отрицательное развитие), то можно сделать вывод о недостатке у данного человека энергии и душевного величия, а также о наличии самолюбия и холодности сердца.

6. Если бугор Венеры средней величины и гладкий, то это указывает на холодность в любви.

7. Если бугор велик и сильно изборозден, то мы видим перед собой человека с могучими желаниями, но с малой силой для их выполнения.

8. Чрезмерное развитие бугра Венеры указывает на невоздержанность, вероломство и безграничную чувственность.

9. Крест посредине бугра Венеры указывает на то, что данный человек может любить только один раз в жизни; если крест правильной формы и четко обозначен, то брак счастливый и выгодный.

10. Подобно тому, как большой палец является носителем силы воли, которая обуздывает и умеряет качества, связанные с остальными пальцами, так и бугор Венеры видоизменяет склонности человека, отражающиеся в остальных буграх его руки, ибо он лежит у основания большого пальца.

11. Если бугор Венеры гладкий, то это означает душевную чистоту, холодность, равнодушие в любви, часто — кратковременную жизнь.

12. Линии или морщины на бугре Венеры являются верным признаком страстной натуры, и чем многочисленнее, глубже и заметнее эти знаки, тем человек живет и горячее в своих страстях.

13. Прямая линия, направленная прямо против Венерина бугра, есть признак счастья в любви.

14. Перекрещивающиеся линии, как и везде на поверхности ладони, обозначают препятствия.

15. Если на бугре Венеры имеется знак оракула Венеры (♀), то это означает большую и счастливую любовь.

16. Вдавленный бугор Венеры изобличает эгоизм, бездеятельность, отсутствие задушевности и любви, а также служит признаком того, что организм истощен тайными пороками.

17. Умеренно развитый бугор Венеры указывает на религиозность, благородную гордость, веру в себя и других, любовь к природе, веселый нрав и счастье в браке.
18. Четырехугольник на бугре Венеры есть признак половой невоздержанности, которая неизбежно приводит к самым печальным последствиям и часто — к опасной заразной болезни.
19. Кружок на бугре Венеры предвещает славу и победу.
20. Треугольник на бугре Венеры означает идеальную любовь.
21. Крест в четырехугольнике на бугре Венеры предвещает несчастную любовь.
22. Если в четырехугольнике имеются белые кружочки (точки или пятна) и в них расположен крест, то это предвещает распад брака и угрозу раздела имущества.
23. Любовь роковая — ее предвещает линия, идущая от бугра Венеры, пересекающая линию жизни и все другие линии на пути и исчезающая на бугре, соответствующему бугру, преобладающему у любимой особы. Таким образом эта линия означает семью.
24. Решетка на бугре Венеры — это признак приверженности в молодости тайному пороку, непостоянства в любви и привязанностях, а также половой развращенности.
25. Чистый, нормально развитый бугор Венеры всегда является благоприятным знаком. Такой бугор означает целомудренность.
26. Бугор Венеры, покрытый множеством мелких линий (борозды), означает безнравственную жизнь. По числу этих линий можно судить о степени порочности человека.
27. Сильная морщинистость бугра Венеры (дряблость) есть признак развращенности и пережитых болезней.
28. Сладострастие доказывается также сильной исчерченностью бугра Венеры.
29. Бездарность выражается неразвитым бугром Венеры в сочетании с короткой линией головы, плоским бугром Юпитера, гладким бугром Луны. Долина Марса в этом случае обычно также гладкая, а бугор Аполлона едва заметен и покрыт линиями. Вообще, вся рука узкая, с очень тонкой линией жизни.
30. Островок на бугре Венеры, выпускающий линию, которая пересекает линию жизни, означает адюльтер, но не всегда это подтверждается.
31. Звезда на бугре В е н е р ы (*) означает несчастье из-за женщины, т. е. женщина хочет расторгнуть брак.
32. Линия, идущая по бугру Венеры до первой фаланги большого пальца, означает обман от родного человека.
33. Полукруг, обращенный своими концами в сторону мизинца, означает человека-убийцу.

БУГОР ЮПИТЕРА 4 (рис. 8)

1. Нормальная величина и расположение бугра обозначают честолюбие, честность, религиозность, а также любовь к природе и жизнерадостность.
2. Присутствие бугра Юпитера (бугор сердца) на ладони — признак того, что человек имеет много хороших качеств; что он счастлив или, по крайней мере, мог быть счастливым; что он заключит брак по любви и будет истинно счастлив в семейной жизни.
3. Рука с чрезмерно развитым бугром Юпитера указывает на то, что человек обладает суеверием, гордостью, высокомерием и самомнением; также указывает на склонность к облысению. Владелец подобной руки обычно любит хорошо поесть и выпить. Он жадными глотками пьет из чаши наслаждений.
4. Полное отсутствие бугра Юпитера (что, впрочем, бывает очень редко) — признак лени, эгоизма, отсутствия религиозности и холодности сердца. Вообще, это признак неуважения к самому себе.
5. Сильное, резко выраженное развитие бугра Юпитера означает натуру гордую, властную.
6. Очень слабое развитие бугра Юпитера означает натуру ленивую, заурядную.
7. Гладкая, не изборожденная морщинами и линиями поверхность бугра является несомненным признаком счастья и спокойной, радостной жизни, признаком умения пользоваться жизнью.
8. Прямая линия, пересекающая бугор без всяких разветвлений, обозначает успех в жизни.
9. Существование морщин на бугре позволяет предполагать наличие честолюбивых устремлений, которым жизнь сулит успех.
10. Концентрические круги, образуемые папиллярными линиями, которые хорошо оформлены, указывают на наличие у человека самолюбия, на верный успех в делах семейных и денежных.

11. Концентрические фигуры, удлинённые или неправильной формы, указывают на отсутствие у человека самолюбия, на меньший успех в делах семейных и денежных.

12. Отсутствие концентрических кругов означает отсутствие успеха, если только на бугре не окажутся какие-либо совершенно особые знаки.

13. Вертикальная линия на бугре Юпитера означает дипломатические способности и оптимизм.

14. Звезда на бугре Юпитера — признак счастливой перемены места, счастья в игре и пр. Вообще, звезда на бугре Юпитера — это благоприятный знак, указывает на покровительство старших или начальства.

15. Несколько линий, которые от указательного пальца спускаются вниз по бугру Юпитера, предсказывают смерть от паралича. Если эти линии не связаны с пальцем, отделены от него, то человеку предстоит получить наследство.

16. Крест правильной формы, четко обозначенный на бугре Юпитера, означает счастливый брак.

17. Если крест на бугре Юпитера находится в четырехугольнике, то это означает, что брак несчастливый, может распасться. Если крест в четырехугольнике расположен «вверх ногами», т. е. его верхняя часть обращена к складке кисти, то это означает насильственную смерть от супруга (супруги).

18. Если к кресту сверху примыкает вытянутый четырехугольник, то это означает, что с супругом (супругой) произойдет трагический случай (но необходимо сопоставление с другими знаками, имеющимися на остальных буграх ладони).

19. Треугольник на бугре Юпитера означает жестокость, мрачное состояние духа, кровожадность.

20. Если на горизонтальной перекладине креста имеется черная точка, то она указывает на болезнь: слева — на болезнь сердца; если слева имеются две точки, то вторая указывает на язву желудка. Если черная точка (ямочка) расположена справа, то это означает болезнь печени, при этом если знак выпускает ветвь вниз с крестом, то это — цирроз печени, а если ветвь оканчивается конусом, — рак печени.

21. Если на бугре Юпитера имеется знак оракула (4), то это означает большую, счастливую любовь, счастливый брак, власть, успех в денежных делах, спокойную и радостную жизнь.

22. Борозды на бугре Юпитера означают большой успех в политике.

23. Крест правильной формы на бугре Юпитера или под ним указывает на брак по любви. Недостаточно ясный крест (бледный, слабо обозначенный, малых размеров) предвещает, что предстоящий брак расстроится. Если крест у своего основания пересечен чертой, то это значит, что будут серьезные препятствия браку по любви.

БУГОР САТУРНА ♄ (рис. 8).

Главное значение бугра Сатурна состоит в том, что он представляет собой исходную точку для одной из важнейших линий руки — линии судьбы (линии рока), т. е. линии роковых событий.

1. Бугор Сатурна знаменует собой такие качества человека, как мудрость, проницательность, обдуманность поступков. Как следствие — у такого человека замечается успех в разного рода предприятиях. Значение бугра видоизменяется в зависимости от некоторых главных линий руки.

2. В одном случае бугор указывает на полное счастье, в другом — на жизнь, преисполненную горя и страданий. Все зависит от строения главных линий руки.

3. Бугор Сатурна указывает на смелость, независимость и любовь к одиночеству. В брак люди подобного типа вступают редко, но, поженившись, отличаются постоянством. То же постоянство видим и в их работах, которые выполняются с настойчивостью и невероятным терпением.

4. Чрезмерное развитие бугра Сатурна неизменно идет рука об руку с меланхолией, замкнутостью, аскетизмом, постоянным нервным напряжением и часто даже с склонностью к самоубийству.

5. Сильное и резко выраженное развитие бугра означает гордость, натуру властную, преобладание рассудка над сердцем, благоразумие.

6. Если бугор Сатурна отсутствует, то можно быть уверенным, что у обладателя такой руки жизнь безрассудная, полная боли и горя, душевной тревоги и пустоты.

7. Если бугор Сатурна гладкий и довольно заметно выступает над поверхностью ладони, то человеку предстоит спокойная, однообразная жизнь, жизнь сытого буржуа, для которого нет счастья, но нет и особых несчастий.

8. Если бугор Сатурна перерезан прямой линией, то это предвещает вполне счастливое существование, удачу в делах, красивую жену, хороших детей.

9. Несколько прямых линий на бугре означает несчастье.

10. Линия, восходящая от линии головы и пересекающая бугор Сатурна, характерна для пессимиста или мизантропа, мрачно смотрящего на мир и людей. Такой человек вечно занят несбыточными мечтами и планами, полон непрерывной душевной тревоги. Он не может быть назван баловнем судьбы.

11. Бугор Сатурна, покрытый концентрическими кругами, образуемыми папиллярными линиями, и очень высокий, означает замкнутый характер, склонность к пессимизму.

12. Звезда (✳) на бугре Сатурна (бугор печали) — предвестник совершения тяжкого преступления, последствием которого будут, кроме тяжелой ответственности перед законом, еще и нравственные мучения и угрызения совести.

13. Крест на бугре Сатурна является признаком склонности к мистицизму. Если крест глубок и ясно очерчен, то это означает суеверие.

14. Кружок (О) на бугре означает славу и почет.

15. Четырехугольник на бугре Сатурна является дурным знаком — дает предупреждение против влияния какого-то знака на линии судьбы.

16. Треугольник на бугре Сатурна означает жестокость, мрачное состояние духа, склонность к кровожадности.

17. Островок на бугре Сатурна указывает на адюльтер в мыслях.

БУГОР АПОЛЛОНА (СОЛНЦА) (рис. 8)

1. Если он хорошо развит, то данный человек обладает сильным умом и глубоко понимает искусство и литературу. Он любит все прекрасное, но прежде всего — красоту форм. Он обладает нравственной привлекательностью и сердечной добротой. Он религиозен, но веротерпим. Может возвыситься до гениальности, но обязан своими успехами в науках и искусстве не упорному трудолюбию, а природному вдохновению.

2. Если бугор Аполлона (бугор Солнца) чрезмерно развит, то в обладателе его найдем жадность к деньгам наряду с расточительностью, честолюбие, легкомыслие и большую долю хвастливости.

3. Отсутствие бугра Аполлона указывает на материалиста, лишённого понимания искусства в области, где царствует идеал. То есть имеем дело с натурой в высшей степени прозаической.

4. Гладкий и хорошо сформированный бугор Аполлона является признаком душевного спокойствия, радости и довольствия. Этот бугор указывает на жизнь спокойную, не лишённую блеска и славы.

5. Если бугор Аполлона пререзает линия, то это является признаком таланта и спокойствия души.

6. Если поверхность бугра Аполлона пересечена двумя перекрещивающимися линиями, то это означает талант, которому, однако, не суждено достигнуть каких-либо высот.

7. Высокий и ясно очерченный бугор Аполлона указывает на склонность к искусству, смелый дух, способность быстро соображать.

8. Если бугор Аполлона очень высокий, то характер у человека алчный и неверчивый.

9. Если на бугре Аполлона имеются высокие концентрические круги, образуемые папиллярными линиями, то это означает характер почтительный, материальный успех в жизни, власть, богатство, выгодный брак по расчету.

10. Концентрические линии, если они удлиненные или неправильной формы, означают не слишком большой успех в делах, ибо данному человеку уготованы препятствия.

11. Вертикальная линия на бугре Аполлона — признак прямолинейного характера. Этому человеку не суждено подняться выше средних классов.

12. Звезда (✳) на бугре Аполлона предсказывает почести и богатство, приобретенные случайно.

13. Кружок (О) на бугре Аполлона означает славу и почет.

14. Крест на бугре предвещает успех в искусстве.

15. Пересекающиеся в виде решетки линии имеют дурное значение и означают препятствия.

16. Умеренно развитый бугор Аполлона предвещает полезную деятельность и расположение ко всем видам искусства.

17. Если по умеренно развитому бугру Аполлона проходит одна прямая линия, то это предвещает блеск, славу и высокое общественное положение.

18. Если линии на бугре образуют жезл, то это признак выдающегося положения в искусстве.
19. Четкая зубчатая линия на бугре означает выдающийся ум, а также утрату близкого друга, смерть жены.
20. Если на бугре Аполлона иногда виден круг или полукруг, то этот человек опасен, хотя с виду кажется порядочным.
21. Если же этот полукруг обращен концами в сторону мизинца, то это — человек-убийца.
22. Линия, идущая от линии сердца к бугру Аполлона, означает счастье; но если она пересекается другой линией, то это к несчастью, особенно если она пересечена линией, идущей от бугра Сатурна.

БУГОР МЕРКУРИЯ ♀ (рис. 8)

1. Правильное развитие бугра Меркурия указывает на любовь к знаниям и науке, на красноречие. Эта духовная сила идет рука об руку с практичностью в жизни. Среди людей с подобного рода бугром на руке мы встречаем немало дельцов, коммерсантов, одаренных необычайным присутствием духа, хитрым умом и изворотливостью.
2. Чрезмерное развитие бугра означает лживость, хитрость, неуважение к чужой собственности, бесстыдство, нередко и ограниченность.
3. Если же бугор Меркурия совершенно не развит, то все названные выше качества в человеке отсутствуют.
4. Если бугор Меркурия гладкий, то это является указанием на интеллигентность и проницательность, математические способности.
5. Если бугор пересечен линиями, то это указывает на изменчивость судьбы.
6. Сильно изборожденный линиями бугор Меркурия указывает на склонность к воровству.
7. Высокий, хорошо развитый бугор Меркурия с правильными концентрическими кругами, образованными папиллярными линиями, означает способность и находчивость в коммерческих делах.
8. Если на бугре Меркурия окажется четкая и ровная вертикальная линия, то следует ожидать длительного пребывания данного человека в чужих краях.
9. Звезда на бугре — признак очень плохой: она обличает в человеке мошенника и вора.
10. Крестик или звездочка на бугре Меркурия близ связки с пальцем Меркурия (мизинцем)— признак красноречия.
11. Крест на бугре свидетельствует о склонности ко всякого рода неблагоприятным поступкам.
12. Две звездочки на бугре Меркурия, расположенные одна над другой, обозначают блестящий ум.
13. Линия на внешней стороне бугра Меркурия является брачной линией.
Значение: если имеются, кроме того, линии вдовства, то число их указывает, сколько жен (мужей) будет иметь человек. Без линии вдовства они могут обозначать число возлюбленных.
14. Жезл на бугре Меркурия означает разносторонние способности человека.
15. Полный, гладкий бугор Меркурия указывает на значительный ум, математические способности и удачу в коммерческих делах.
16. Если на бугре имеется одна ровная линия, то это обещает легкое обогащение; если же линий несколько, то это признак лукавства и лицемерия.
17. Если на бугре Меркурия имеется кружок (О) это означает славу и почести.
18. Если из бугра Меркурия выходит линия (полукруглая), соединяющая его с бугром Луны, то это свидетельствует о человеке, легко увлекающемся, верующем во все фантастическое, несбыточное.
19. Такая же линия означает сильно развитую интуицию. Линию интуиции замечали на руке знаменитых медиумов.
20. Треугольник на бугре Меркурия означает человека, искусного в политике, питающего страсть к естественным наукам.

БУГОР МАРСА ♂ (рис. 8)

- Бугор Марса вообще означает храбрость, активную деятельность, силу, гнев и все, что относится к войне.
1. Гладкий, лишенный морщин бугор Марса — признак самообладания и хладнокровия.
 2. Сильно изборожденный бугор свидетельствует о вспыльчивости и резкости.

3. Слабо развитый (малый) бугор Марса означает сдержанность.
4. Звезда на бугре Марса предвещает близкую смерть.
5. Крест на бугре Марса предупреждает о насильственной смерти (роды, операция, образ жизни и т. д.).
6. Крест на бугре в его нижней части, близ линии путешествия, означает счастливое путешествие.
7. Правильное развитие бугра Марса указывает на человека с мужественной душой, хладнокровного в опасности, решительного, терпеливого, с большим самообладанием, благородного душой.
8. Неумеренно развитый бугор Марса указывает на грубость, вспыльчивость, злобу, на любовь к ссорам и раздорам, на жестокость, даже на некоторую кровожадность натуры.
9. Отсутствие бугра Марса есть признак трусости, недостатка самообладания, иногда — детской наивности и чистоты.

БУГОР ЛУНЫ ☽ (рис. 8)

1. Нормальное развитие бугра Луны указывает на невинность и душевную чистоту, кротость, живое воображение, сильную интуицию, а также на некоторую склонность к мечтательности и сентиментальности.
2. Если бугор Луны (фантазии) гладкий, то это указывает на человека спокойного нрава.
3. Если бугор Луны покрыт морщинами, то это указывает на постоянную тревогу, изменчивость настроения и упрямство его обладателя; признак большой фантазии.
4. ненормально развитый бугор Луны является неизменным спутником меланхолии, чрезмерного недовольства, беспредметной тоски, нередко — фанатизма и суеверия. Люди с таким ненормально развитым бугром подвержены мигреням и запорам.
5. Бугор Луны вообще выражает фантазию, деликатность.
6. Бугор Луны без морщин и линий указывает на человека спокойного нрава с умеренным воображением.
7. Прямая линия, пересекающая бугор поперек, обозначает беспокойство вследствие тяжелых предчувствий.
8. Несколько прямых линий на бугре указывают на постоянную душевную тревогу.
9. Если бугор Луны сильно изборожден и преобладает над всеми остальными буграми и если при этом рука тверда, то перед нами человек, чрезмерное воображение которого, преступив всякие границы, нередко влечет за собой опасные последствия для его обладателя.
10. Очень широкий и развитый бугор Луны считается признаком капризного характера, указывает на склонность легко терять бодрость, приходить в отчаяние и совершать несерьезные поступки.
11. Если на бугре Луны на внешней стороне руки ниже основания линии Меркурия имеются прямые линии, то они указывают на склонность к путешествиям, душевное равновесие, поэтическое воображение.
12. Решетка на бугре Луны на внешней стороне руки указывает на недовольство, большое воображение, иногда на склонность к самоубийству.
13. Если бугор Луны покрыт линиями и несколько вдавлен, то это означает, что данный человек беспокойный и раздражительный.
14. Крест на бугре Луны на линиях, показывающих путешествия, предвещает смерть во время путешествия от несчастного случая.
15. Если на бугре Луны имеется крест, который наклонен в сторону, противоположную большому пальцу, то это предвещает смерть от воды (кораблекрушение).
16. Если на бугре Луны на внешней его стороне стоит прямой крест, то это означает утопление на воде, но без смертельного исхода.
17. Если линия путешествия на бугре Луны на конце расщеплена (т. е. оканчивается конусом) в направлении бугра Венеры, то это означает, что путешествие будет удачным (удача материальная).
18. Звезда на бугре Луны обозначает предательство, лицемерие, притворство.
19. Кружок (O) на бугре Луны означает славу и умеренные почести.
20. Если на бугре Луны имеется знак его оракула, то это означает большую склонность к путешествиям, фантазии, литературе. Во всем этом человеку сопутствует удача.

ТОПОГРАФИЯ ЛАДОННЫХ ЛИНИЙ

Главные линии руки (рис. 9)

1. Линия жизни, линия Венеры (сгибательная складка большого пальца).
2. Линия головы, линия ума, линия Марса (проксимальная поперечная сгибательная складка, пятипальцевая).
3. Линия сердца, линия счастья, линия Юпитера (дистальная поперечная сгибательная складка).
4. Линия желудка, печени, линия Меркурия.

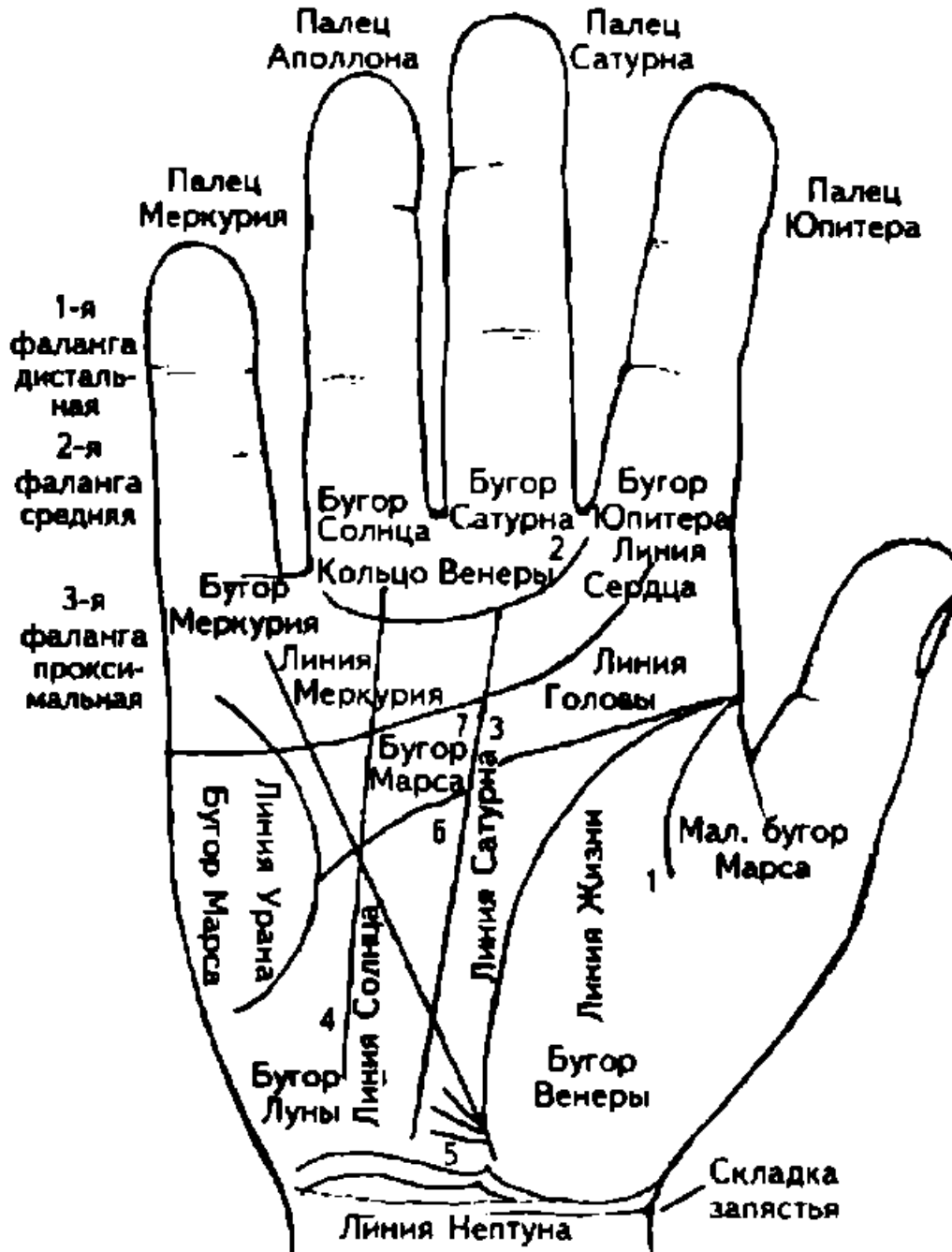


Рисунок 9. Топография ладонных поверхностей

5. Линия Дракона, бугор Льва (запястная сгибательная складка, карпальная), или линия сгиба кисти.

Линии 5 (сгиба кисти) опоясывают ладонь, как бы отделяют кисть от остальной руки. Совокупность этих линий относится к астрономическому знаку Льва.

Второстепенные линии руки (рис. 9)

1. Ответвление линии жизни, или ответвление сгибательной складки большого пальца.
2. Венерин пояс (кольцо Венеры).
3. Линия судьбы, линия Сатурна.

4. Линия Солнца (Аполлона) или Славы.
5. Млечный путь.
6. Площадь Марса (долина Марса, большой треугольник).
7. Четырехугольник большой, или стол счастья.

Большой треугольник образуется линиями жизни, головы и сердца с одной стороны, линиями судьбы и Солнца — с другой.

ТЕРМИНЫ И НАИМЕНОВАНИЯ В ДЕРМАТОГЛИФИКЕ, ВСТРЕЧАЮЩИЕСЯ У РАЗЛИЧНЫХ АВТОРОВ

1. Сгибательная складка большого пальца, или линия жизни, линия Венеры, жизненная. Эта линия окружает корень большого пальца. Связана вверху с началом линии головы, ниже часто сближается с началом линии судьбы (Сатурна) и желудка (линией Меркурия) и в самом низу — с линией сгиба кисти.

Влияние: находится под прямым влиянием планет Венера и Марс; под косвенным влиянием Юпитера — в начале своего пути, и Луны — в конце пути; под очень слабым влиянием Сатурна и Аполлона — с одной стороны, и Меркурия — с другой.

Значение линии жизни: здоровье и характер, плодовитость и семья; все, что касается женитьбы или холостой жизни, родных или детей.

2. Проксимальная поперечная сгибательная складка, пятипальцевая, или линия головы, линия Марса, линия ума, линия естественная, линия души или здоровья. Это вторая большая горизонтальная промежуточная линия. Лежит между линией сердца (линией Юпитера) и линией жизни.

Связь: пересекает последовательно линию судьбы, линию Солнца и линию желудка (Меркурия).

Протяженность: начинается у корня большого пальца и направляется к самому краю руки.

Значение: жизнь интеллектуальная и духовная. Рассудочность или невежество. Все свойства мужские.

3. Дистальная поперечная сгибательная складка, пятипальцевая, или линия сердца, линия Юпитера, линия удачи или счастья, линия утробы или богатства. Это первая длинная линия, горизонтально лежащая под корнями пальцев.

Путь: начинается под мизинцем и тянется к указательному пальцу (палец Юпитера), до которого более или менее доходит.

Связь: последовательно пересекает линии Меркурия, Солнца (Аполлона) и Сатурна.

Значение: духовная жизнь и счастье, самоотверженность или эгоизм. Все сердечные качества или свойства женской натуры.

4. Линия желудка, или линия Меркурия, линия печени, линия грудная.

Местонахождение: находится под мизинцем вертикально и идет немного вбок, в сторону линии жизни. Начинается обычно там же, где линия судьбы, и тянется к бугру Меркурия.

Связь: пересекает последовательно линии головы и сердца.

Значение: чувствительность, предчувствия, интуиция, болезни.

5. Линия судьбы, или линия Сатурна, линия рока, линия счастья или несчастья.

Значение: счастливая или несчастливая участь. Все, что есть рокового в нашем существовании, но что может все же измениться под давлением нашей твердой воли. События и перемены положения.

6. Линия Солнца, или линия Аполлона, линия богатства или бедности.

Местонахождение: под безымянным пальцем. Начинается более или менее отчетливо на линии жизни и тянется вертикально к бугру Солнца (Аполлона).

Значение: искусство, слава и удача, богатство или бедность.

Рассмотрим перечисленные линии более подробно.

ЛИНИЯ ЖИЗНИ (рис. 9)

Эта линия — одна из важнейших на ладони, потому что по ней дерматоглифик определяет продолжительность жизни. При этом учитываются другие линии и знаки, состояние здоровья человека. В этой линии раскрыты все физические свойства здоровья, все материальное, вся практика жизни. Поэтому она есть у каждого человека и у приматов. Начинаясь между буграми Юпитера и Венеры, она замыкает последний, описывая вокруг него правильный полукруг.

1. Если линия жизни начинается с черной точки (ямочки), то это означает, что человек появился в трудных или смертельно опасных родах его матери.
2. Чем длиннее, чем лучше сформирована и окрашена линия жизни, тем благоприятнее ее значение для человека. Она указывает на хороший характер ее обладателя и предсказывает долгую, здоровую, ничем не омрачаемую жизнь.
3. Если линия жизни бледна и широка, то перед нами слабое, болезненное существо, нередко наделенное еще и низменными инстинктами.
4. Если линия жизни короткая, это верный признак ранней смерти, особенно если знаки второй руки не смягчают этого сурового приговора.
5. Внезапное исчезновение линии жизни, по мнению некоторых специалистов, делает вероятным смерть от апоплексического удара.
6. Линия жизни, прерванная на одной руке, но непрерывная на другой, предсказывает опасную болезнь, которая, однако, примет благоприятный оборот.
7. Если линия жизни прерывается на обеих руках и притом на одном и том же месте, то это верный признак смертельного исхода болезни.
8. Если линия жизни не гладкая, т. е. не образует сплошную неразветвленную линию, а представляет собой подобие маленькой цепочки, то это указывает на человека слабого и болезненного.
9. Если верхняя часть линии жизни, приходящая под палец Юпитера (указательный палец), расширена, то это предвещает, что старость человека будет полна трудов и забот.
10. Если линия жизни начинается от самого бугра Юпитера, то мы видим перед собой честолюбца, которого судьба увенчает успехом. Раздвоение этой линии указывает на жизнь роскошную и шумную.
11. Если линия жизни приближается к линии печени и возле нее есть параллельные черточки и крестики, то это указывает на хороший характер и здравый рассудок.
12. Если ответвление от линии жизни идет к пальцу Аполлона (безымянный палец), то это означает успех в жизни, обусловленный покровительством влиятельных лиц. Это ответвление является одним из вариантов линии Аполлона.
13. Если линия жизни встречается у своего основания с линиями головы и сердца, то это признак насильственной смерти. Если такое совпадение имеется на одной ладони, то это означает угрозу насильственной смерти, если же на обеих ладонях, то смерть роковая.
14. Если линия жизни встречается с линией головы, то это признак пронизательности и ума, особенно в практической жизни.
15. Мелкие линии, восходящие от линии жизни, предсказывают почести и богатство.
16. Мелкие линии, направленные к углублению (долине) Марса, говорят о том, что почести даются в руки счастливцу лишь после долгих испытаний.
17. Точки на линии жизни или над ней предвещают ранения, а глубокая, резко выраженная точка на линии делает вероятной внезапную насильственную смерть.
18. Маленькие круги на линии жизни предвещают потерю зрения. Если маленькие круги расположены над линией жизни со стороны бугра Венеры, то они предвещают частичную потерю зрения.
19. Белые пятна на линии жизни считаются признаком страданий сердца.
20. Если ответвления от линии жизни направлены вниз, то это дурной знак. Он обычно обозначает потерю здоровья и состояния.
21. Если от линии жизни отходит заметная ветвь к бугру Юпитера, то это признак опасной болезни, явившейся результатом сластолюбия.
22. Если из линии жизни отходит заметная ветвь к бугру Марса, то это свидетельствует о пережитой болезни, имевшей благотворное влияние на всю последующую жизнь.
23. У жестоких и надменных людей линия жизни широкая и темно-красного цвета.
24. Если линия жизни не прервана, но много отростков, направленных вниз, то это свидетельствует о мелких болезнях и головных болях.
25. Если линия жизни соединена с линией сердца, минуя линию головы, то это предвещает раннюю смерть от какой-нибудь случайности.
26. Если линия жизни не соединена с линией головы, то это означает, что данный человек непрактичный, терпит нужду благодаря своей доброте, мечтательный. Этот признак отмечен также у возвышенных, благородных натур, не способных примириться с пошлой действительностью и жизнью, направленной лишь на удовлетворение своего животного «Я».

27. Если линия жизни тесно соединена с линией головы, и если обе они широкие и красные, то это изобличает жестокость, жажду наживы, жизнь, всецело направленную лишь на собирательство и лихоимство.

28. Линия жизни, разветвленная у бугра Луны, свидетельствует о раздражительности, пылкости, неумении сосредоточиться.

29. Если на середине линии жизни находится углубление (ямочка), заполненное белыми точками, то это также предвещает раннюю, внезапную смерть от сильного удара в голову. Но при этом надо исследовать сочетание знаков на линии головы.

30. У меланхоликов и у людей с мстительным характером линия жизни тонкая и глубокая. Заметные морщины поперек линии жизни означают пережитые болезни. В зависимости от места нахождения этих морщин можно установить время возникновения болезни.

31. Болезни, перенесенные в молодости, обозначены в начале линии жизни. Болезни средних лет находятся в центре этой линии. Болезни в старости находят свое отражение в конце линии.

32. Если параллельно линии жизни проходит другая тонкая линия, которая сопровождает линию жизни от начала до конца, то она оказывает на человека благотворное влияние и предвещает большие успехи в жизни вообще, а в военной карьере — особенно. Обладателя такой линии минует смерть в самых опасных сражениях.

Эта «сестра» линии жизни является также признаком избытка жизненных сил. Нередко люди с такой линией страстного темперамента, злоупотребляют чувственными наслаждениями, что обычно приводит к печальному концу.

В большинстве случаев «сестра» линии жизни дает здоровую жизнь, богатство и счастливую старость.

33. Всякая плохая линия, предвещающая несчастье, может потерять свое дурное значение, если параллельно ей проходит другая линия, которая называется «сестрой» первой линии.

Если эта линия тоже прервана во многих местах, то это еще больше усиливает дурное значение первой (основной) линии.

34. Наиболее плохое предзнаменование бывает в том случае, если линия жизни с обеих сторон неясно очерчена и во многих местах прервана. Это верный признак тяжелой болезни и неизбежной смерти.

35. Признаком более или менее тяжких преступлений, совершенных человеком, служит большой обруч на линии жизни.

36. Естественная смерть от дряхлости отмечается крестом на линии жизни, причем время смерти определяется по месту нахождения креста.

37. Черные точки или квадратные фигурки в начале линии жизни бывают у человека, одержимого припадками сильного гнева.

38. Линия, начинающаяся на долине Марса, тянущаяся до бугра Венеры и на пути своем пересекающая линию жизни, служит верным признаком получения раны.

39. Когда из линии жизни выходят ветви, одна из которых касается линии сгиба кисти руки, то это предвещает важные жизненные перемены и перемены к лучшему.

40. Если же одна из этих ветвей входит в бугор Луны (бугор фантазии), то это знак стремления к недостижимому, а некоторым субъектам угрожает умопомешательством.

41. У людей умственно отсталых, ослабевших в силу чрезмерной работы мозга, линия жизни внизу разветвляется. Это часто можно видеть у писателей и ораторов, потерявших силу своего таланта. Чтобы улучшить положение и восстановить способность мышления, надо иметь продолжительный отдых и, если возможно, освежить свои впечатления путешествиями.

42. Глубокие черные точки на линии жизни в сочетании с другими знаками указывают на преступление.

43. Маленькая линия, бегущая от линии жизни почти через точку пересечения линий Меркурия и Сатурна, указывает на всякого рода опасности и болезни, а иногда и на преждевременную смерть.

44. Если от линии жизни вверх через второй сустав большого пальца идет линия, то она предвещает насильственную смерть или большую опасность от замужней женщины (эта линия еще называется «линией бедствия»).

45. Грозит ссылка за преступление тому человеку, на руке которого видны маленькие, идущие от линии жизни и от линии головы вверх линии, стремящиеся соединиться.

46. Изнурительные болезни предвещаются постепенным утоньшением линии жизни, которая в конце концов становится незаметной для глаз.

47. Параличи обычно обозначаются островками на линии жизни.

48. Крест в конце линии жизни означает спокойную жизнь, а в начале линии — несчастье.

49. Очень развитая линия жизни указывает на болезнь в детстве, опасность смерти. Еще она означает любовь и привязанность, сердечные страдания, счастье, разрушенное привязанностью.

ЛИНИЯ СЕРДЦА (рис. 9)

Линия сердца проходит под буграми четырех пальцев.

1. Чтобы значение линии сердца было благоприятным для человека, она должна легкой дугой доходить до противоположного края руки. При этом она должна идти, не разветвляясь, быть хорошо сформированной, правильно окрашенной. Такая линия сердца дает возможность судить о силе духа и привязанностях человека.

2. Если линия сердца берет начало в области бугра Юпитера, то перед нами человек, способный на глубокую, искреннюю привязанность. Чем ближе линия сердца к бугру Юпитера, тем идеальнее и чище любовные стремления человека.

3. Длинная и прямая линия сердца означает выносливость и здоровье главных частей тела.

4. Короткая и извилистая линия сердца означает разорение, годы разочарований.

5. Если линия сердца поднимается вверх, на бугор Сатурна, то человеку суждено прожить 30 лет.

6. Если линия сердца кончается у бугра Сатурна, то это означает, что вся жизнь человека будет пустой, лживой. Такая линия также указывает на натуру ленивую.

7. Близость конца линии сердца к бугру Сатурна — несомненный признак материальной и чувственной натуры.

8. Если линия сердца дает ответвления на бугре Юпитера, т. е. линия расщепляется наподобие вилки, то это означает славу и почет, счастливый брак.

9. Если линия сердца гладкая, без ветвей, это означает нужду и бедность, если этому не противоречат какие-нибудь другие знаки.

10. Если линия сердца пересекает бугор Юпитера, надо опасаться характера черствого, способного проявляться порой в виде вспышек страшного бешенства.

11. Чем меньше и чем красивее линия сердца, тем благороднее и великодушнее человек, тем более склонна к самопожертвованию его любовь.

12. Чрезмерная короткость линии сердца указывает человека, который хочет завоевать взаимность любимого существа путем насилия.

13. Ветвь, идущая от линии сердца в промежуток между пальцами Сатурна (средний палец) и Аполлона (безымянный палец), предвещает горе и заботы.

14. Ветвь, соединяющая под острым углом линию сердца с линией Меркурия, также предвещает горе и тяжелые заботы.

15. Если на руке совсем не видно линии Меркурия, а линия сердца связана с линией жизни, то это признак смертельной раны.

16. Полное отсутствие линии сердца есть признак вероломства, злобы, сварливости, криводушия, непостоянства, а иногда и ранней смерти.

17. Разрывы на линии сердца указывают на физическую слабость и неудачи в любви. Причины этого разные, зависят от места разрыва линии.

а) Разрыв линии сердца у бугра Сатурна обозначает естественные препятствия.

б) Разрыв линии сердца у бугра Аполлона — гордость и скупость.

в) Разрыв линии сердца у бугра Меркурия — скупость и невежество.

18. Путанные мелкие черточки, пересекающие линию сердца, обозначают болезни.

а) Под бугром Меркурия — в юности.

б) Под бугром Аполлона — в среднем возрасте.

в) Под бугром Сатурна — в старости.

19. Если линия сердца идет наподобие цепи или если она снабжена небольшими зубцами на всем своем протяжении, то это служит признаком непостоянства, а также склонности к интригам в любви и дружбе.

20. Если линия сердца доходит до бугра Аполлона, то это указывает на то, что человек проживет не более 40 лет, а если она при этом прервана в нескольких местах, то этому человеку суждено утонуть.

21. Если параллельно линии сердца идет четкая и непрерывная линия от бугра Аполлона к бугру Меркурия, то это предвещает падение и смерть.

22. Чрезмерная краснота линии сердца свидетельствует о сильной и верной привязанности. Бледность и большая ширина линии служат признаком слабости вследствие невоздержанности, а

также указывают на недостаток силы воли, которая помогла бы данному человеку достичь большой нравственной высоты.

23. Если линия сердца уходит за бугор Меркурия, мы имеем дело с человеком, богато одаренным способностью к мимике и театральному искусству.

24. У людей жадных от линии сердца идет прямая линия до бугра Луны.

25. Сильное развитие линии сердца свидетельствует, что у данного человека сердце преобладает над разумом.

26. Если линия сердца проходит по всей ладони, начинаясь на тыльной ее части, ниже бугра Меркурия, и оканчивается под бугром Юпитера, то это признак большой нежности и сентиментальности, чрезмерности и беспорядочности в любви, дружбе и привязанностях, а иногда означает ревность и тиранию.

27. Если линия сердца прервана на части на ладони у женщины, то это означает пресыщение чувственными наслаждениями, вследствие чего у таких женщин появляется равнодушие к мужчинам. Кроме того, разрывы свидетельствуют и о слабости сердца, как физического органа.

28. Если линия сердца обвивается вокруг указательного пальца в виде кольца, то это свидетельствует о посвященности в тайны сокровенных наук. Такое кольцо называется «Соломоновым кольцом».

29. Если линия сердца направляется к линии головы и сливается с ней у бугра Марса, то это признак дурных инстинктов и наклонностей, а также грубого сердца.

30. Если линия сердца соединяется с линией головы под бугром Сатурна, то это предвещает близкую смерть от разрыва сердца.

31. Если у женщины линия сердца, пересекая линию головы, направляется к линии жизни, то это знак пережитой большой опасности во время родов.

32. Если же такой ход линии сердца наблюдается на обеих руках, то это служит верным признаком смерти женщины во время родов.

33. Если линия сердца начинается у бугра Сатурна и идет без ветвей и разрывов, то это некоторая угроза потери любимого существа.

34. Если линия сердца разделена на две части, из которых одна поднимается к бугру Сатурна, а другая опускается к линии головы, то это означает раздвоенность чувства, неуверенность в действиях и поступках, частые промахи и угнетенное душевное состояние.

35. Белые точки (ямочки) на линии сердца свидетельствуют о любовных победах.

36. Если линия сердца соединяется с линиями головы и жизни у их основания, то это — несомненный признак насильственной смерти, особенно если такое соединение имеется на обеих руках. Если же оно существует на одной руке, то этой смерти можно избежать путем изменения образа жизни.

37. Если линия сердца прерывается против бугра Сатурна или против бугра Аполлона, это признак вдовства в те годы.

38. Линия сердца без ветвей означает бедность.

39. Слишком выгнутая линия сердца, идущая очень близко от линии головы, свидетельствует об эгоизме, особенно если при этом ногтевые суставы выгнуты.

40. Если линия сердца, пройдя по ладони, оканчивается против пальца Сатурна и не имеет сопутствующих линий по бокам, то это значит, что человеку грозит смертельная опасность от собственной оплошности или небрежности.

41. Когда на линии сердца имеются ямочки, то это значит:

— у мужчин — боль в почках;

— у женщин — боль в матке.

42. Линия, идущая от линии сердца к пальцу Аполлона (т. е. линия Аполлона), означает счастье, а если она пересекается, то несчастье, особенно если она пересечена линией, идущей от бугра Сатурна.

43. Когда несколько полукруглых линий видны под линией сердца, то они указывают на слабость женщин при родах, а у мужчин — на боль в почках.

44. Линия сердца, идущая прямо через бугор Юпитера, означает жестокого и нехорошего человека.

ЛИНИЯ ГОЛОВЫ (рис. 9)

1. Линия головы берет начало между большим и указательным пальцами и нередко у своего основания сливается с линией жизни. Такое обстоятельство свидетельствует об уме и проницательности человека.

2. Напротив, когда линия головы и линия жизни не сходятся, то перед нами человек опустившийся, неразвитый, не реализовавший свои способности.

3. На своем дальнейшем протяжении линия головы прорезает долину Марса и оканчивается между буграми Марса и Луны, более или менее приближаясь к последнему. Длина и ширина линии, наличие окраски свидетельствуют о степени самоуверенности и о количестве забот, которые человек проявляет о собственной персоне.

4. Прямая, длинная и хорошо окрашенная линия головы, не пересеченная маленькими неясными черточками, показывает, что перед нами существо с ясными и здравыми суждениями, светлым умом и твердой волей. Последнее особенно проявляется, если линия головы направлена в сторону бугра Марса.

5. Если линия головы имеет уклон в сторону линии сердца, то это указывает на слабый ум.

6. Слишком длинная и прямая линия головы есть признак скупости или, по крайней мере, чрезмерной бережливости. Такая линия головы изобличает в человеке жестокость, жадность. Все эти признаки указывают на то, что разум берет верх над сердцем, а слишком деятельный разум, далеко заглядывая в будущее, заставляет человека оградить себя от грядущих случайностей.

7. Склонение линии головы к бугру Луны есть признак легкомыслия и любви к романтизму. Это означает, что человек обладает сильным воображением и большими способностями.

8. Если же наклон линии головы к бугру Луны переходит известную границу, это предсказывает помешательство вследствие чрезмерного развития мистицизма у данного человека, особенно, если бугор Луны сильно развит.

9. Если на бугре Луны образуется крест из линии головы и еще какой-нибудь линии, то это — признак религиозного помешательства, которое опасно в том случае, когда такой крест имеется на обеих руках.

10. Если линия головы оканчивается под бугром Луны, то данному человеку грозит опасность утонуть. Если имеется такое обозначение на обеих руках, то смерти не избежать.

11. Длинная линия головы в сочетании с ее тонкостью указывают на легкомыслие и вероломство.

12. Длинная и широкая линия головы говорит о вспыльчивости и горячности человека.

13. Если линия головы кончается на середине ладони, то это обозначает слабость воли, нерешительность, недостаток ума.

14. Если линия головы кончается на долине Марса, то это указывает на короткую жизнь.

15. Если линия головы на конце прервана, то это означает бедность в последние годы жизни.

16. Если линия головы (см. п. 1) у своего основания сливается с линией жизни, то это означает проницательный, острый, критический ум и непокорный нрав. Полное их слияние указывает на скрытность характера.

17. Ровная линия головы, не пересеченная другими линиями, образующая большой треугольник с линией жизни и линией Меркурия на долине Марса, указывает на благоразумие, мужественный характер, богатство.

18. Чем правильнее большой треугольник, тем выше силы ума и духа.

19. Чем различнее углы и стороны большого треугольника, тем слабее указанные выше качества, и тем более можно предполагать натуру слабую и безрассудную.

20. Когда от линии головы расходятся по бугру Луны неровные и беспорядочно разбросанные линии (ветви), то это означает:

а) на мужской руке — ленивую работу мозга;

б) на женской руке — склонность к меланхолии, трудные роды.

21. Если ветви от линии головы на бугре Луны ровные, идут параллельно одна другой, то:

а) на руке мужчины означает деятельный ум;

б) на руке женщины — веселый характер, легкие роды.

22. Если линия головы отклоняется к бугру Юпитера, то это свидетельствует о легко оскорбляемом самолюбии.

23. Если линия головы отклоняется к бугру Сатурна, то это указывает на будущие приобретения.

24. Отклонение линии головы к бугру Венеры свидетельствует о влюбчивости данного человека.

25. Белые и красные пятна на линии головы указывают на склонность к убийству.

26. Отклонение линии головы к бугру Аполлона предвещает почести, богатство и т. п.

27. Если линия головы проходит слишком высоко, то это признак помешательства, которое выражается, например, в религиозном экстазе, в преувеличенном преклонении перед искусством и т. д.

28. Цепеобразная форма линии головы указывает на недостаток стойкости в убеждениях, это признак бессвязности мыслей и ошибочности суждений.

29. Если линия головы широкая, расплывчатая, то это признак нерешительности и трусости.

30. Соединение линии головы с линией сердца указывает на преобладание сердца над разумом. При этом, если линия головы разветвляется и ее ответвление идет по направлению к бугру Луны, то перед нами человек, который жертвует всем ради удовлетворения какой-нибудь одной склонности.

31. Если линия головы обрывается на долине Марса против бугра Сатурна, то это — печальное предзнаменование близкой роковой смерти. Если при этом имеется крест на бугре Сатурна, то смерть будет насильственной.

32. Если линия головы на конце расщеплена, то это признак материального успеха.

33. В том случае, когда линия головы у конца своего оборвана уступом в сторону бугра Луны, это предвещает получение раны в голову или в горло, а иногда служит признаком сумасшествия.

34. Белые точки на линии головы означают гениальный, изобретательный ум, которому суждено сделать важное открытие.

35. Если линия головы от своего основания и до пересечения с линией Меркурия непрерывно покрыта белыми точками, и при условии, что и другие знаки указывают на склонность к медицине, то это означает, что человек может стать талантливым врачом-хирургом.

36. Линия головы, разветвляющаяся в конце своем на две, причем одна ветвь идет прямо, а другая спускается к бугру Луны, свидетельствует о любви ко лжи. Люди с такой линией головы являются врагами истины; они легко, часто и умело обманывают других людей.

37. Полное отсутствие линии головы и полное совпадение ее с линией жизни — один из самых дурных признаков: он сулит человеку смертельное ранение, а также полную неудачу во всех предприятиях.

38. Если линия головы начинается у бугра Сатурна и тянется до бугра Марса, и если при этом линия сердца коротка и не очень заметна, то это указывает на человека, совершающего большие промахи и ошибки и часто раскаивающегося в своих поступках.

39. Если линия головы разделена на две части, то это является ненормальностью и грозит сумасшествием.

40. Линия, выходящая из среднего пальца, пересекающая бугор Сатурна и линию сердца и оканчивающаяся у линии головы, служит признаком тупоумия. Если же при этом линия головы коротка, то это означает человеконенавистника, обреченного на раннюю смерть.

41. Линия, выходящая из бугра Сатурна, пересекающая линию сердца и головы, означает человеконенавистника, обреченного на раннюю смерть.

42. Если линия головы в конце соединена с линией сердца, то это предвещает смерть в молодости.

43. Когда линия головы очень извилиста, а конец ее соприкасается с линией сердца, то это признак глупости, грубого сердца и дурной будущности.

44. Если на середине линии головы образуется крест, то это предвестник тяжелой болезни или получения опасной раны.

45. Линия головы, пересеченная в самом начале, свидетельствует о болезни ног вследствие падения с высоты.

46. Если линия головы пересечена многими побочными линиями, то это предвещает порочную жизнь и дурные болезни.

47. Если линию головы сопровождает другая тонкая линия (т. е. «сестра» линии головы), то это чрезвычайно счастливое предзнаменование. Люди с такой линией головы достигают огромных богатств и очень удачливы во всех предприятиях; они не совершают никаких промахов. Короче говоря, это люди особенно счастливые.

48. Если линия головы расположена близко к линии сердца, то это признак слабости сердца. Такие люди страдают сердцебиением, припадками, обмороками.

49. Если линия головы оканчивается у бугра Сатурна, толста в конце и не имеет отростков, то это предвещает инсульт, следствием которого может быть смерть.

50. У людей слабого ума, ленивых, расположенных к воровству, линия головы извилиста и неправильна.

51. Когда линия головы соединяется с линией жизни, то это означает находчивость в затруднительных случаях, раздражительность и ревность.

52. Линия головы, соединяющаяся отростками с линией сердца, свидетельствует о важном повороте в умственной деятельности, а также о неустановившемся и капризном характере.

53. Если линия головы глубока и входит в бугор Марса, то это признак бедности и недовольства жизнью.

54. Слишком тонкая линия головы свидетельствует о болезни печени.

55. Воля определяется по глубине линии головы, что означает также и мужество.

56. Телесные раны (которые зависят от Марса) узнаются по точкам на линии головы.

57. Если линия головы у своего основания не соединяется с линией жизни, то это свидетельствует о более или менее легкомысленном характере, в зависимости от того, насколько линия головы отступает от линии жизни выше к бугру Юпитера. Чем больше она отходит, тем больше легкомыслия в действиях человека. Женщины с такой линией головы непостоянны и легко изменяют своим мужьям; они нерасчетливы, неэкономны в денежных расходах. Людям с такой линией головы можно предсказать несчастливую старость.

58. Смертную казнь или каторжные работы можно предсказать тем, у кого линии жизни, головы и сердца соединяются под бугром Сатурна.

59. Грозит ссылка за преступление тому человеку, на руке которого видны линии, идущие от линии жизни и линии головы вверх на соединение между собой.

60. Если линия головы повернется против пальца Сатурна, то человеку грозит опасность самому себе нанести рану. То же самое означает и поворот линии головы к линии сердца.

61. Когда линия головы и линия жизни соединяются одна с другой посредством маленьких промежуточных линий, то данное лицо верит в свою звезду, но не верит в самого себя.

62. (см. п. 57) Если линия головы и линия жизни не соединяются между собой в верхнем углу, и между ними не видно никаких линий, то это показывает в человеке дурной, злой и скупой характер, а также то, что он умрет от припадка собственного гнева и раздражения. Поэтому ему следует сдерживать себя, если он хочет избежать опасности.

ЛИНИЯ МЕРКУРИЯ (рис. 9)

Эта линия чаще всего трудно различима. Начинается вблизи запястной сгибательной складки (карпальной) и оконечности линии жизни и отсюда направляется к «северу» руки. Иногда она берет начало на поверхности долины Марса, откуда прямо идет по направлению к бугру Меркурия. Иногда она сливается с линией головы в ладонном углублении. Не на каждой ладони можно найти линию Меркурия, часто она едва заметна, особенно у мужчин.

Линию Меркурия можно назвать барометром здоровья человека, т. к. по ней можно судить о физическом состоянии организма человека или приматов.

1. Если линия Меркурия берет свое начало вблизи линии жизни, не пересекая ее, и соединяет линию сердца с линией головы, при этом она хорошо развита и окрашена, имеет вид прямой линии без всяких разветвлений, то это указывает на здоровую, чистую кровь, хорошую память и спокойную совесть. Такая линия Меркурия указывает на жизнерадостность данного человека и на то, что у него сердце и ум находятся в полной гармонии друг с другом.

2. Если линия Меркурия прерывиста и окрашена в темный цвет, то это признак вспыльчивости и вместе с тем таких заболеваний, которые зависят от разлития желчи.

3. Если линия Меркурия неоднократно прерывается, изборождена мелкими линиями или угловата, то можно сделать заключение о болезнях желудка и расстройстве пищеварительных органов.

4. Крест на линии Меркурия также является признаком болезненности.

5. Если линия Меркурия на конце разветвлена, то это служит признаком бедности под конец жизни.

6. Широкое пространство, отделяющее линию Меркурия от линии жизни и линии сердца, свидетельствует о щедрости или наклонности к мотовству.

7. Если линия Меркурия делает повороты и изгибы то в одну, то в другую сторону, плохо окрашена и пересечена, то это служит намеком на болезнь печени и страдания всего тела, обусловленные неправильным функционированием этого важного органа. В этом случае можно

ожидать характера желчного, мелочного, склонного к порывам сексуальных излишеств и ненормальностей.

8. Особенно дурной признак, если под пальцем Сатурна линия Меркурия делает резкий поворот к линии жизни.

9. Если на линии Меркурия встречаются резко обозначенные узлы, то следует остерегаться наклонности к убийству.

10. Крест на линии Меркурия под пальцем Сатурна грозит близкой смертью.

11. Разветвление линии Меркурия на бугре Луны служит признаком фальшивой натуры.

12. Поворот линии Меркурия к столу, т. е. к большому четырехугольнику, указывает на завистливость и наклонность к клевете.

13. Если от линии Меркурия отделяется ветвь, пересекающая линию жизни и поднимающаяся на бугре Венеры до линии головы, то следует остерегаться обмана и предательства со стороны близких людей.

14. Если линия Меркурия и линия жизни нигде не соприкасаются, то женщина переживет сильное увлечение и может иметь незаконных детей, а мужчина вступит в незаконную связь.

15. Если из линий жизни, головы и Меркурия образуется большой треугольник, то это признак больших всесторонних способностей.

16. Если линия Меркурия коротка, то это признак короткой жизни и тяжелой, неизлечимой, хронической болезни.

17. Если линия Меркурия у линии головы очень красная, то это признак полнокровия и частых приливов крови к мозгу, что нередко является причиной скорострительной смерти.

18. Если линия Меркурия прервана между линиями головы и жизни, то это изобличает необычайную алчность и жажду богатства, часто доводящую до преступления.

19. Если линия Меркурия составляет прямой угол с линией жизни, то это свидетельство того, что данный человек любит роскошь, глуповат и вообще отличается странным образом жизни.

20. Часто линия Меркурия сопровождается другой, рядом с ней идущей линией, так называемым «Млечным путем», которая начинается у основания ладони и идет к бугру Меркурия, а иногда к бугру Луны.

21. «Млечный путь» (эту линию еще называют «линией интуиции») есть признак страстной натуры, особенно в том случае, когда на обеих руках имеется Венерин пояс, или кольцо Венеры (рис. 9).

22. У очень счастливых людей, которые всюду пользуются успехом, линия Меркурия сопровождается «Млечным путем» на всем ее протяжении.

23. Хорошо развитая линия Меркурия и хорошо развитая линия интуиции означают (при соответствующих других знаках) склонность к медицине, биологии или к другим гуманитарным наукам.

24. Если линия интуиции доходит до мизинца, то это считается признаком выдающегося счастья.

25. Прерванная или короткая линия интуиции указывает на лживость и неудачливость.

26. Ровная и длинная линия интуиции считается признаком счастливых путешествий по суше и по морю, красноречия, а также указывает на расположение женщин, если при этом знаки на бугре Венеры тому не противоречат.

27. Если линия интуиции четко обозначена, то это служит признаком способностей к тайным наукам и пророческим снам.

ЗАПЯСТНАЯ СГИБАТЕЛЬНАЯ СКЛАДКА (рис. 9)

Эта складка называется также карпальной, линией сгиба кисти, линией Дракона, браслетом королевским или магическим, линией Расчета, Розеттой, бугром Льва.

Сгиб или связка — это линия, обнимающая руку у основания кисти там, где обычно носят браслет.

Розетка может состоять из одной, двух, трех или четырех линий. Каждая из линий «дает» 25—30 лет жизни, если только она полностью опоясывает, наподобие браслета, кисть руки. Две такие линии означают 60 лет жизни.

1. Счастливой считается та рука, на которой имеются три линии, опоясывающие кисть. При этом линии должны быть чистыми и ровными. Посадка руки должна отличаться ловкостью и изяществом. Все это вместе взятое означает здоровье и благосостояние, счастье и богатство до старости.

2. Если линии сгиба имеют цепеобразную форму, то они указывают на предстоящую человеку трудовую жизнь.

3. Короткая карпальная линия обозначает несчастье и бедность.

4. Браслет, образованный карпальной линией, также означает счастье в брачной жизни.

5. Если первые две линии сгиба имеют овальную форму, т. е. они сливаются на краях, то это очень хороший знак. Он говорит о том, что будет много наследств, кроме того, у обладателя этого знака с самого детства будет хорошее состояние. Овальная форма первых двух линий означает благородство, аристократическое происхождение.

Если такой знак имеется на левой руке, то он означает наследственность по женской родословной; если же он на правой,— то по отцовской родословной.

6. Линия, направляющаяся от линии сгиба к бугру Аполлона через долину Марса, означает блестящий успех в достижении почестей или богатства, а иногда того и другого вместе, милостью влиятельного лица.

7. Линия, исходящая от первой линии сгиба к бугру Луны, служит признаком печали, особенно если эта линия проходит вблизи линии жизни и обнаруживает неправильность в своем строении.

8. Линия, выходящая из основания кисти и направленная к указательному пальцу, означает долгое путешествие.

9. Если линия сгиба раздваивается, то это можно считать предсказанием почестей и богатства под старость.

10. Четвертая линия сгиба представляет собой самую редкую форму знака Льва и обычно встречается наряду с раздвоением линии жизни («сестра» линии жизни).

Обладатель четырех линий сгиба кисти достигнет глубокой старости и будет счастлив в жизни.

11. Линии, восходящие от линии сгиба кисти к линии головы, предсказывают быстрый переход из низшего в высшее положение и во всяком случае служат хорошим признаком.

12. Прерванная линия сгиба или крест на ней предвещают болезненность и преждевременную старость.

13. Если от линии сгиба поднимается особая линия к бугру Луны или Меркурия, то это рассматривается как признак долгой жизни в чужих странах.

14. Если первая линия сгиба, т. е. ближайшая к ладони, прямая, не прервана и хорошо окрашена, то это предвещает успех и достаток.

15. Если первая линия сгиба прервана посередине, искривлена и бледна, то это говорит о физической слабости и отсутствии успеха в жизненной борьбе.

16. Крест на первой не прерванной линии сгиба или звездочка на ней служат признаком спокойной старости (расположение на середине линии).

17. Одиночные или двойные звездочки, встречающиеся на линиях сгиба у основания большого пальца на руке женщины, предвещают несчастье и позор.

18. Если ветвь от линии сгиба кисти идет на бугор Венеры, то это грозит большими неприятностями с женой или родственниками.

19. Ветвь, бегущая на бугор Луны, обещает большие препятствия и личную вражду. Еще хуже, если эта ветвь искривлена и разорвана. Эта ветвь берет свое начало из-под бугра Венеры.

20. Линия, идущая от второго браслета к бугру Венеры, означает несогласие с родственниками или с женой. Сколько таких линий исходит из браслета, столько и лиц.

21. Звездочка или крест над первой линией сгиба между буграми Венеры и Луны предвещает, что высшие силы благосклонно относятся к человеку.

22. Если на линии сгиба посередине (на оси ладони) имеется хорошо оформленный крест, то это предвещает богатство, благодаря выигрышу или наследству. Сколько крестов — столько наследств.

23. Если на линии сгиба образуется треугольник и в нем находится крест или звезда, то это признак большого богатства.

24. У очень несчастных людей линия сгиба кисти состоит из одной неровной, местами разбитой линии, обнимающей кисть руки.

25. Розетка из двух неясных линий обещает частые перемены.

26. Знак Льва у кисти руки обладает несомненным секретом и означает счастье в брачной жизни.

27. Тот, кого интересует этот отдел дерматоглифики, должен изучить, какое имеется в каждом случае соотношение между формой пальцев и формой кисти (круглой, квадратной, яйцевидной). Кроме того, надо обращать внимание на место соединения кисти с остальной частью руки; надо смотреть, образуют ли линии соединения острый угол (нежная связка, аристократическая) или они

образуют тупой угол (вульгарная, грубая связка) или же обе линии идут параллельно (связки прямые — энергия, прямота).

28. Разорванные, перерезанные линии у борозды кисти означают преступление.

ВЕНЕРИН ПОЯС — КОЛЬЦО ВЕНЕРЫ (рис. 9)

Венерин пояс, начинаясь между буграми Юпитера и Сатурна, заканчивается между безымянным пальцем и мизинцем и образует полукруг (полукольцо). Это полукольцо, охватывающее бугры Сатурна и Аполлона, определяет половую жизнь человека.

Венерин пояс всегда имеет дурное значение, и о нем можно сказать обратное тому, что говорилось о других линиях.

1. Если Венерин пояс хорошо развит и образует правильный непрерывный полукруг, начинающийся и оканчивающийся в указанных выше пунктах, то обладатель его полон дурных страстей и привычек.

2. Отсутствие или плохое развитие Венерина пояса, напротив, хороший знак. Линия эта как бы отделяет бугор Аполлона от остальной поверхности ладони. Бугор Аполлона, как известно, служит облагораживающим началом, умеряющим влияние дурных качеств человека. Отделяя бугор от остальной части ладони, Венерин пояс дает простор этим вредным влияниям. Роль Венерина пояса выступает еще резче, когда он сильно развит и изборозжен несколькими пересекающимися друг друга линиями.

3. Случается иногда, что Венерин пояс вогнут по направлению к бугру Меркурия. Это обстоятельство всегда имеет хорошее значение. Оно обозначает, что лучшие силы и чувства человека могут все же, при благоприятных условиях, одержать верх над обуревающими его страстями.

4. Если Венерин пояс встречается на обеих руках, то это верный признак чрезмерной возбудимости нервной системы, которая у некоторых людей обуславливает истерию и объясняет страстность, им присущую.

5. Вполне понятно, что прежде, чем произнести окончательный приговор человеку, кисть которого снабжена Венериным поясом, нужно подвергнуть основательному изучению другие знаки на его ладони. Так, например, сильная воля может совершенно парализовать или, по крайней мере, умерить дурное влияние Венерина пояса.

6. У людей, предающихся какому-нибудь тайному пороку, Венерин пояс разделен на части.

7. У очень разнузданных и порочных людей Венерин пояс бывает двойным и даже тройным.

8. Если Венерин пояс («кольцо любви») одним своим концом врезается в бугор Меркурия, то это говорит о человеке, имеющем порочные наклонности, но у которого любовь к труду одержала победу над порочными страстями. В этом случае Венерин пояс лишь усиливает энергию человека.

9. В том случае, когда конец Венерина пояса, прорезав бугор Меркурия, выходит на третий сустав мизинца, это говорит о необузданной, не знающей границ чувственности. Такие люди способны на самые тяжкие преступления для удовлетворения своей страсти.

ЛИНИЯ САТУРНА (рис. 9)

(или линия рока, линия судьбы, линия счастья или несчастья, или средняя сгибабельная складка)

Линия судьбы очень изменчива. Она дает нам возможность определить судьбу человека, т. е. предсказать такие события его жизни, которые находятся совершенно вне власти человека. Сам характер этой линии малозаметно меняется иногда в течение нескольких недель.

При рассмотрении линии судьбы особенно важное значение имеет место, откуда она начинается. Таких мест четыре:

- 1) линия жизни,
- 2) долина Марса,
- 3) основание ладони,
- 4) бугор Луны.

Различны и пункты, в которых эта линия оканчивается:

- 1) в центре ладони,
- 2) в пространстве над линией головы,
- 3) в пространстве над линией сердца,

4) в одном из четырех бугров, находящихся у основания четырех пальцев: бугор Юпитера, бугор Сатурна, бугор Аполлона, бугор Меркурия.

1. Если линия судьбы начинается от линии жизни, то она влияет на жизненные условия, делая жизнь то счастливой, то несчастной, в зависимости от того, хорошо или плохо линия образована. У людей, достигших своими силами большого состояния, линия судьбы обычно берет свое начало на линии жизни.

2. Если линия Сатурна берет начало на долине Марса, то это указывает на жизнь многотрудную. И она тем более многотрудна, чем ближе линия проходит к центру основания пальца Сатурна. Иными словами: каждый жизненный шаг в этом случае сопряжен с большими трудностями.

3. Если линия судьбы берет свое начало от основания ладони, а именно — от линии сгиба кисти, и к тому же эта линия поднимается к одноименному с ней бугру, ее следует считать благоприятной для человека.

4. Когда линия судьбы дает одновременно отростки вверх и вниз, это свидетельствует об очень частых переменах.

5. У людей, славящихся мировой известностью, будь это куплено великими заслугами или, наоборот, великими преступлениями, линия судьбы проходит ровно от линии сгиба кисти до второго сустава пальца Сатурна (среднего пальца).

6. Если линия судьбы начинается у линии сгиба кисти и кончается на бугре Сатурна, причем из нее выходят отростки, направленные вверх, то это признак постепенного приобретения все большего и большего богатства или значительных повышений по службе.

7. Если же эти отростки направлены вниз, то это признак хорошего происхождения, но постепенного перехода от богатства к бедности, без возможности восстановить когда-либо потерянное состояние.

8. Если линия судьбы от бугра Луны прямо поднимается к бугру Сатурна, то перед нами человек, жизнь которого всецело зависит от счастливой случайности (Луна вообще есть символ изменчивости и непостоянства).

9. Если линия судьбы начинается на бугре Луны и оканчивается у основного сустава пальца Сатурна, то это признак того, что данной личности покровительствует значительное и сильное лицо мира сего.

10. Если линия судьбы раздваивается, это служит признаком неприятностей и болезней, происходящих вследствие неумеренного пользования благами жизни.

11. Если линия судьбы идет с перерывами, то это указывает на жизнь, полную мучений и горя из-за сердечных причин, если линия судьбы прерывается у линии сердца; если же она прерывается у линии головы, то причины мучений — умственные.

12. Если линия судьбы направлена прямо на бугор Меркурия, то это обстоятельство означает успех в делах и славу, при этом линия судьбы должна быть ясно очерчена, без перерывов, и хорошего цвета; склонность к коммерции.

13. Если линия судьбы поднимается к бугру Аполлона, она сулит успех в области искусства или же богатство и успех в литературе.

14. Если линия судьбы поднимается к бугру Юпитера, то она обещает счастливое исполнение честолюбивых желаний.

15. Если линия судьбы прорезает долину Марса, то перед нами человек, которому жизнь приготовила лишь тяжелую борьбу за существование и множество забот морального и физического (болезни) свойства.

Вообще же влияние линии судьбы должно считаться неблагоприятным, так как она делает неосуществимыми человеческие желания и мечты.

16. Если линия судьбы делится на несколько частей и оканчивается звездой, то это признак предрасположенности к самоубийству.

17. Линия судьбы с ясно очерченными на ней двумя крестами и пояс Венеры близ бугра Сатурна бывают у убийц и людей, способных на зверские преступления, а также у лиц, находившихся в тюремном заключении (долгий срок).

18. Если линия судьбы соединяется с бугром Сатурна, то это указывает на склонность к земледельческим работам.

19. Если линия судьбы спускается к бугру Марса, она указывает на властолюбие, вспыльчивость и страсть к завоеваниям.

20. Если линия судьбы начинается на долине Марса, кончается у линии сердца и дальше не продолжается, то это свидетельствует о счастливом браке или несчастной любви.

21. Линия судьбы на одном конце винтообразна, а на другом ровная — это признак потери большого состояния в несчастливой игре и неудачных предприятиях.

22. Если линия судьбы оканчивается у линии головы, то это признак великого открытия в области науки.

23. Если линия судьбы прерывается у линии головы, то это свидетельствует о глубоком нравственном потрясении или неудачной деятельности. Если при этом она чистая и гладкая, то это надежда на возрождение; при ясном уме и сильной воле, путем новых усилий удастся восстановить свое счастье и после долгих страданий достигнуть душевного покоя и счастья.

24. Когда линия судьбы берет свое начало между линиями головы и сердца и оканчивается на бугре Сатурна («бугор печали»), то это предвещает смерть в заточении, вдали от Родины и близких.

25. Двойная или тройная линия судьбы свидетельствует об опасной, тайной болезни, истощении и преждевременной смерти.

26. Неровная в начале, но ясно очерченная и ровная в конце линия Сатурна — это признак счастливой старости.

27. Если линия судьбы в начале своем ровная и глубокая, а в конце неясно очерчена, то это признак счастливого прошлого, но печального будущего.

28. Отсутствие линии судьбы означает однообразную, безотрадную и безвестную жизнь.

29. У очень гордых, властолюбивых и сильных натур линия Сатурна начинается у линии головы, направляется к бугру Юпитера и, пересекая его, проходит по указательному пальцу до основного сустава. Если при этом линия заканчивается звездой, то это обещает большие успехи. Если же заканчивается крестом, то это признак очень счастливой молодости, но очень печальной старости, полной лишений и нужды.

30. У людей, занимающихся умственным трудом, на линии Сатурна образуется нечто вроде узла.

31. Если линия Сатурна прервана, то причину этого нужно искать на месте разрыва. Так, например, если она прервана против бугра Венеры, то это знак горя от неудачной любви.

32. Если линия судьбы искривлена и заходит под бугор Луны, то это предвещает арест по политическим мотивам.

33. Линия Сатурна, доходящая до среднего пальца, служит признаком глубокой мысли и счастья при плодотворной политической деятельности.

34. Если линия Сатурна хорошо сформирована, начинается от линии сгиба кисти, прямая, заканчивается у основания пальца Сатурна, то это означает человека, склонного к созерцанию, медиума, субъекта чрезмерно нервного, подверженного пророческим снам.

35. Если линию Сатурна на всем ее протяжении дублирует вторая линия и при этом обе линии непрерывны, то это означает большое счастье.

36. Если линия судьбы на конце своем расщеплена под пальцем Сатурна, то это означает материальную удачу после 40-50 лет жизни.

ЛИНИЯ СОЛНЦА (рис. 9)

(или линия славы, линия Аполлона, линия богатства или бедности, линия искусства)

Как мы уже знаем, у основания безымянного пальца лежит бугор Солнца, часто пересекаемый одной или несколькими линиями, называемыми «линиями Солнца», или «линиями славы». Линия эта (мы здесь говорим лишь о том случае, когда линия одиночная) берет свое начало либо от линии жизни, либо от бугра Луны и проходит через бугор Солнца. Существование этой линии всегда служит благоприятным знаком и означает известность, богатство, успех в предприятиях. Линия Аполлона показывает степень призвания к какому-нибудь виду искусства. Эта линия также благоприятна и в том случае, когда она начинается у основания ладони.

Линия Солнца, прямая, глубокая и ярко окрашенная, обещает благоволение и покровительство со стороны людей влиятельных и богатых. Обещает она также успех и почет.

Линия Аполлона, прямая, хорошо очерченная, указывает на натуру возвышенную, склонную ко всем видам искусства, на стремление ко всему прекрасному и изящному.

У талантливых людей, например, артистов, писателей и художников, линия Аполлона начинается у линии жизни и прямо, нигде не прерываясь, проходит к бугру Аполлона.

Если линия Аполлона правильно сформирована и вогнута в направлении к бугру Аполлона, то это признак славы в искусстве или литературе, богатства и заслуженного успеха в жизни.

Разрывы на линии Солнца означают препятствия и интриги со стороны врагов и завистников, а также временные неудовольствия со стороны сильных мира сего.

Если две линии, пересекающие линию Аполлона, образуют угол, то значение их для человека очень неблагоприятное. Они грозят, что ему никогда не достигнуть успеха.

Если же у основания пальца Аполлона заметны несколько побочных линий, то это означает большие артистические дарования. Разветвление линий (вилка) означает богатство, заработанное собственным трудом.

Линия Аполлона извилиста и разбита на несколько частей у людей, имеющих призвание к одному из видов искусства, но не развивших свой талант и оставшихся в неизвестности в силу разных жизненных неудач.

Широкая, резко очерченная, красная линия Аполлона, разделенная на несколько частей, — признак бездарности, жажды славы, зависти или известности, добытой недостойными средствами.

Если линия Аполлона не доходит до бугра Аполлона, то это свидетельствует о неудержимом стремлении к какому-либо виду искусства при отсутствии таланта и энергии. Такие люди глубоко несчастны из-за недостижимости своей заветной цели.

Если линия Аполлона разбита на две или три части и неровная, то это означает, что человек жаждет применить свои силы на поприще какого-либо искусства, но не нашел нужного пути.

У великих представителей искусства линия Аполлона сопровождается другой тонкой линией, называемой «сестрой линии Аполлона».

Наконец, полное отсутствие линии Аполлона указывает на то, что никогда такому человеку не достигнуть ни почестей, ни славы, как бы велики ни были его старания.

Если линия Аполлона идет в виде дуги из бугра Марса, это знак всемирной славы. Такая и прямая линия Аполлона встречается у артистов, музыкантов, изобретателей. Необходимо при этом, чтобы линия Аполлона была четко, красиво обозначена.

Линия Аполлона, идущая от линии сердца к пальцу Аполлона, означает счастье, а если она пересекается, — то несчастье, особенно, если она пересечена линией, идущей от бугра Сатурна.

ЧТО ОЗНАЧАЕТ БУКВА «М»

Есть руки, на которых линия жизни, линия головы и линия сердца образуют как бы правильную букву «М», — обстоятельство, которому многие специалисты придают немаловажное значение.

Чем правильнее образована буква «М» на ладони, тем гармоничнее сочетание свойств, обозначаемых тремя упомянутыми линиями, вообще все правильно сформированные и хорошо окрашенные линии имеют хорошее значение.

Линии, восходящие от главных линий, благоприятны; нисходящие линии, напротив, имеют дурное значение для человека.

Есть такие люди, руки которых изборозжены большим количеством маленьких линий. Об этих людях можно сказать, что они не знают покоя и отдыха. Даже когда все вокруг них спокойно, они находятся в деятельности; они легко возбудимы и всегда отличаются выдающимся умом.

ИЗМЕРЕНИЕ ЛИНИЙ РУКИ

Из всего сказанного о линиях руки, об их значении и взаимном соотношении явствует, что дерматоглифика берется предсказывать человеку его будущее. Но когда вам что-либо предсказывают, ваше естественное право знать, когда же совершится предсказываемое событие. На этот вопрос дерматоглифика также дает ответ. Наша ближайшая задача — показать те методы, посредством которых определяется время наступления того или иного события.

Для начала рассмотрим линию жизни, потому что каждому человеку важнее всего определить по годам его предполагаемую жизнь с ее событиями, болезнями и пр.

ИЗМЕРЕНИЕ ЛИНИИ ЖИЗНИ

Как известно, длина линии жизни в сочетании с другими знаками указывает на продолжительность жизни, а также на жизнь телесную и болезни. Чем длиннее нормальная линия жизни, тем более глубокой старости достигнет ее обладатель. Чтобы определить время

наступления последующих событий, линию жизни делят на 10 частей (рис. 10), из которых каждая соответствует 10 годам жизни. На рисунке показано, как производится это деление. При этом на ладони необходимо сделать следующее:

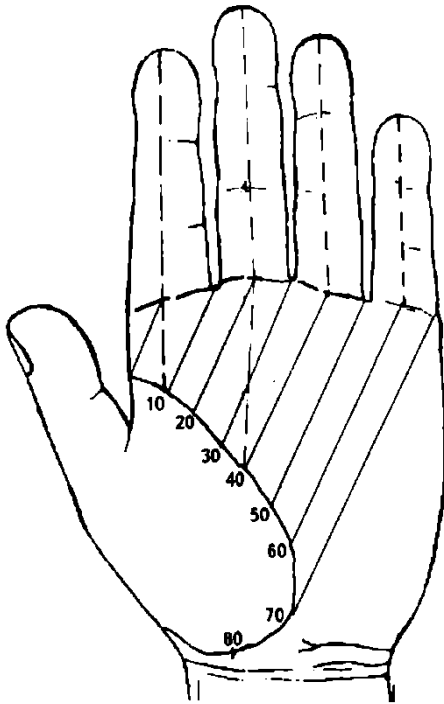


Рисунок 10. Измерение линии жизни

1. В первую очередь опускаем перпендикуляр на линию жизни от продолжения оси среднего пальца, который показывает непреложную точку в 40 лет.

2. От продолжения оси указательного пальца опускается перпендикуляр на линию жизни, который показывает непреложную точку в 10 лет.

3. Для определения непреложной точки в 20 лет проводим перпендикуляр на линию жизни, который начинается между указательным и средним пальцами. Проводим его параллельно продолжению оси среднего пальца.

4. Таким образом получаем участок линии жизни в 20 лет. Делим его пополам и получаем участок в 10 лет. Участок линии жизни в 10 лет откладываем вниз по линии жизни и получаем соответственно точки событий в 50, 60, 70, 80 лет.

5. Другой метод: деление производят от углов пальцев и середины их основания.

Практика показывает, что первый метод определения времени событий более точный, ошибок не бывает.

ИЗМЕРЕНИЕ ЛИНИИ ГОЛОВЫ

Ниже приводятся различные способы определения возрастов и событий (рис. 11).

1. Три последовательных перпендикуляра, т. е. продолжения осей пальцев:

а) из середины среднего пальца на линию головы дает 25 лет;

б) из середины указательного пальца на линию головы дает 10 лет;

в) из середины безымянного пальца (пальца Аполлона) на линию головы дает 50 лет;

г) из середины мизинца на линию головы дает 75 лет.

Приблизительное измерение линии головы производится по точкам пересечения ее с другими линиями, а именно (рис. 11а):

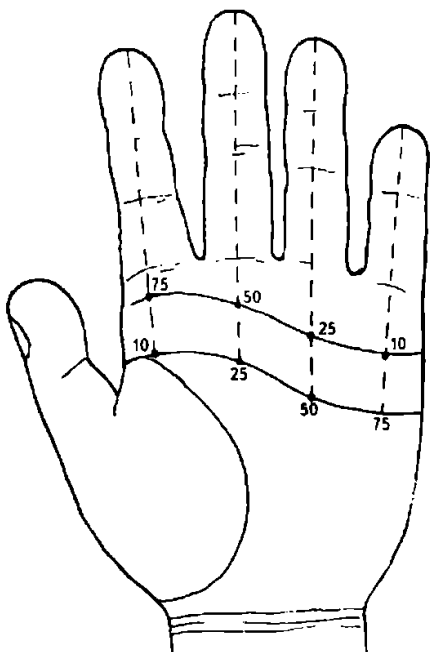


Рисунок 11. Измерение линии головы

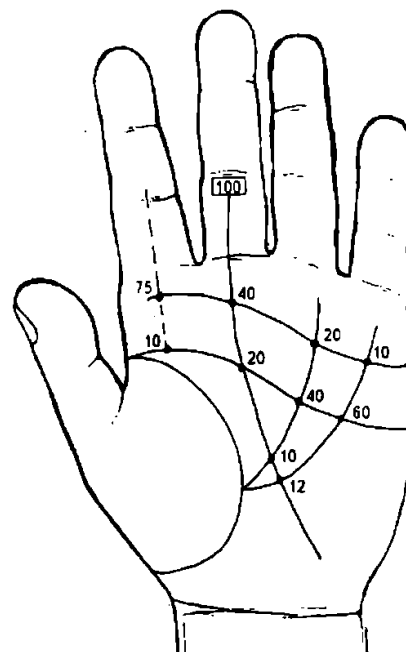


Рис. 11а. Измерение линии головы

- а) пересечение линии головы с линией судьбы обозначает непреложную точку 20-й год жизни;
- б) пересечение линии Аполлона обозначает 40-й год жизни;
- в) пересечение линии головы с линией Меркурия обозначает 60-й год жизни.

ИЗМЕРЕНИЕ ЛИНИИ СЕРДЦА

Чувства сентиментальные, нравственные, огорчения, идеальная любовь — все это обозначается линией сердца. Чем она резче, тем человек великодушнее, способнее к самопожертвованию. По этой линии, обращая внимание на деление ее, встречающиеся крестики или черные точки, и зная временные градации, можно определить эпохи сильных душевных потрясений.

Приведем 2 способа определения возрастов и событий.

Первый способ (рис. 11)

Те же самые перпендикуляры, с прибавкой перпендикуляра, опущенного из середины (т. е. продолжение оси) указательного пальца, дают следующие возрасты и события:

- а) из середины пальца Меркурия дает 10 лет;
- б) из середины пальца Аполлона дает 25 лет;
- в) из середины пальца Сатурна дает 50 лет;
- г) из середины пальца Юпитера дает 75 лет.

Второй способ (рис. 11а)

Возраст и события определяются точками пересечения линий Меркурия, Аполлона и Сатурна:

- а) пересечение линии Меркурия с линией сердца дает 10-й год жизни;
- б) пересечение линии Аполлона с линией сердца дает 20-й год жизни;
- в) пересечение линии Сатурна с линией сердца дает непреложную точку — 40-й год жизни.

ИЗМЕРЕНИЕ ЛИНИИ СУДЬБЫ

Линия судьбы указывает годы главных событий в жизни человека. Линия судьбы для дерматоглифика имеет очень важное значение для определения продолжительности жизни и событий по точкам пересечения этой линии с другими линиями (рис. 12):

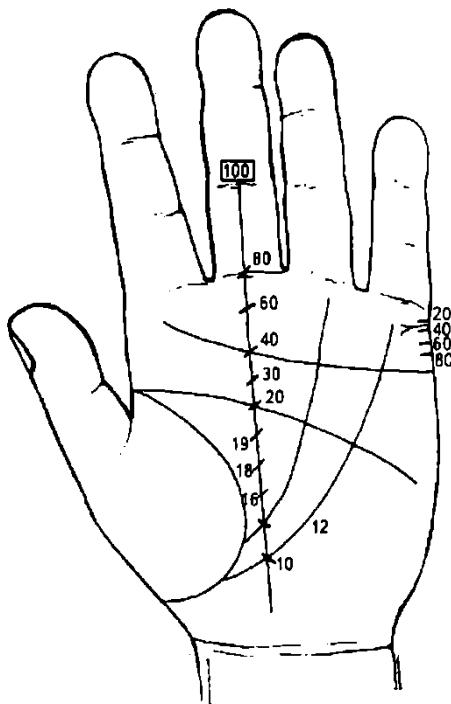


Рисунок 12. Измерение линии судьбы

а) точка пересечения с линией Меркурия или Аполлона обозначает 10—12 лет;

б) точка пересечения с линией головы обозначает непреложную точку — 20 лет;

в) точка пересечения с линией сердца обозначает непреложную точку — 40 лет;

г) точка пересечения с линией сгиба первой фаланги среднего пальца обозначает 80 лет;

д) точка, лежащая между первой линией сгиба второй фаланги и первой складкой второго сустава второй фаланги посередине среднего пальца, обозначает 100 лет.

Если разделить промежуток между точками пересечения с линиями Меркурия и Аполлона на 3 части, то эти части будут обозначать 16, 18 и 19 год жизни человека.

Половина расстояния между линиями головы и сердца равняется 30 годам жизни.

Половина расстояния между линией сердца и первой линией сгиба основания пальца Сатурна равна 60 годам жизни. Основание пальца Сатурна обозначает 80 лет (рис. 12).

При определении сроков жизни по линии судьбы нас не должны смущать перерывы или отклонения этой линии вправо или влево. Такие отклонения встречаются очень часто, но не имеют ни малейшего влияния на измерение сроков жизни.

ИЗМЕРЕНИЕ ВЕНЕРИНА ПОЯСА

Эта линия делится на 4 равные части таким образом: опускают перпендикуляр из точки, расположенной между основаниями среднего и безымянного пальцев, вследствие чего эта линия делится на равные части. Опускаются еще перпендикуляры из середины оснований среднего и безымянного пальцев. Каждая часть соответствует отрезку времени в 15 лет (рис. 13).

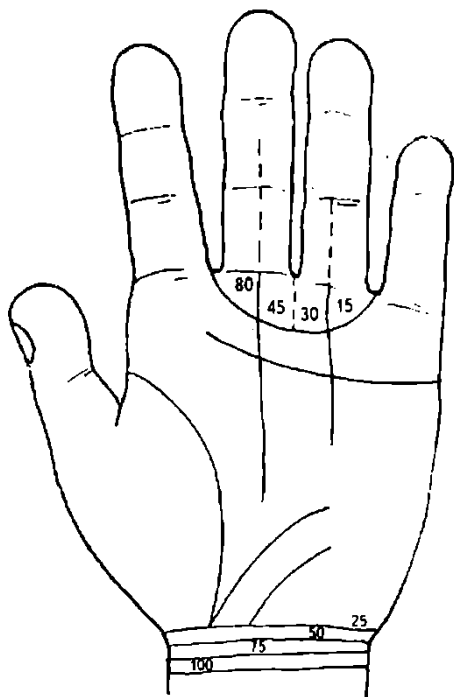


Рисунок 13. Измерение Венерина пояса

итоги измерений линий, которые производились масштабной линейкой, — $70 + 60 + 65 = 195$, разделим на число линий (3) — $195 : 3 = 65$. Это и будет средняя продолжительность жизни во взятом нами примере.

Разумеется, можно получить среднее, включая в свои выкладки линию жизни и линию Меркурия, если, по убеждению дерматоглифика, эти линии могут дать справедливые в этом отношении показания.

По убеждению автора, средний вывод продолжительности жизни все же необходимо сличить с длиной линии жизни. Иногда длина линии жизни или знаки, имеющиеся на ней, могут коренным образом изменить продолжительность жизни человека, перечеркнув данные указанного выше способа определения средней продолжительности жизни человека. Такие случаи описаны в книге.

ДЕРМАТОГЛИФИКА ПАЛЬЦЕВ

I. БОЛЬШОЙ ПАЛЕЦ (человек)

Проксимальная фаланга (считая от бугра Венеры):

1) Звезда — очень хороший знак, — благоденствие.

Дистальная фаланга (ногтевая):

1) Крест — бедность.

2) Кольцо вокруг большого пальца (кольцо Поллукса) предвещает, что человек будет повешен.

II. УКАЗАТЕЛЬНЫЙ ПАЛЕЦ (палец Юпитера)

Проксимальная фаланга (считая от бугра Юпитера)

1) Астрономическое соотношение — месяц май.

2) Горизонтальные линии означают наследство.

3) Маленькие линии, идущие вертикально к связкам, служат признаком веселого характера.

4) Палец, утолщенный у основания, свидетельствует о хорошем аппетите.

5) Вертикальная линия со звездой на конце предвещает большие наследства.

ОПРЕДЕЛЕНИЕ ПРОДОЛЖИТЕЛЬНОСТИ ЖИЗНИ

Определение продолжительности жизни человека может быть сделано лишь путем вывода среднего, который рекомендуется вычислять следующим образом.

Начинать надо с определения данного возраста на основании длины линии головы (рис. 11). Предположим, что линия оканчивается на 70 году жизни.

Затем определяем возраст на основании длины линии сердца (рис. 11); предположим, что линия оканчивается на 60 году.

Затем возраст определяем на основании длины линии судьбы (рис. 12). Предположим, что линия оканчивается на 65 году жизни. Вывод среднего: сложим полученные

6) Звездочка или крест на первой фаланге означает жизнь нечистую и похотливую.

7) Две параллельные линии, пересеченные двумя другими, означают адюльтер (супружеская неверность, измена).

Средняя фаланга

1) Астрономическое соотношение — месяц апрель.

2) Горизонтальные линии означают зависть и ложь.

3) Четкие вертикальные линии, которые тянутся от сгиба до сгиба и параллельны оси пальца, обозначают ребенка: сколько таких линий, столько может быть детей. Если линия прерывается, то это означает, что ребенок сомнительный: выкидыш, аборт, преждевременная смерть.

4) Крест посередине фаланги и на оси пальца — признак совести и незапятнанной души.

Дистальная фаланга (*ногтевая*)

1) Астрономическое соотношение — месяц март.

2) Маленькие линии, бегущие параллельно связкам, — признак наследства.

3) Если фаланга загнута внутрь, — признак жадности.

4) Если фаланга отогнута назад, то это признак причудливости — до смешного; а если палец значительной длины, то это признак значительного властолюбия, тирании и садизма.

5) Если у бугра Юпитера начинается линия, проходящая через весь указательный палец, то это признак счастья, достигнутого энергией и умом, а также признак материального благополучия.

III. СРЕДНИЙ ПАЛЕЦ (палец Сатурна)

Проксимальная фаланга (считая от бугра Сатурна)

1) Астрономическое соотношение — месяц февраль.

2) Крест предвещает смерть на войне, если он показан на оси пальца посередине.

3) Звездочка близ середины — признак счастья.

4) Линия со звездой означает слабоумие или помешательство.

5) Треугольник — человек озлоблен вследствие пережитых несчастий.

6) Звезда, расположенная на основной фаланге, является признаком грубости, мстительности, злопамятности. Человек с такой звездой способен на всякое злодеяние и даже убийство.

7) Крест вверх ногами означает, что человек — нареченный, ребенок, мать или отец, сам обладатель этого пальца — родился 7 февраля, но ему угрожает преждевременная смерть.

Средняя фаланга

1) Астрономическое соотношение — месяц январь.

2) Борозды разрушают пагубное влияние Сатурна.

3) Звездочка — признак меланхолии.

4) Линия, выходящая из бугра Сатурна и проходящая по всему пальцу Сатурна, свидетельствует о военных способностях и успехе на войне. Если она прервана, то это означает потерю жизни в сражении.

Дистальная фаланга (*ногтевая*)

1) Астрономическое соотношение — месяц декабрь.

2) Крест правильной формы посередине фаланги предвещает бесплодие.

3) Крест, перечеркнутый у своего основания маленькой горизонтальной линией, означает временное бесплодие. При этом на конце линии жизни должны быть обозначены дети, а также и в других местах ладонной поверхности.

4) Звезда обозначает блестящую победу, которая будет выиграна не путем упорного труда, а одним мгновением риска, решительностью, счастливой случайностью.

IV. БЕЗЫМЯННЫЙ ПАЛЕЦ (палец Аполлона)

Проксимальная фаланга (считая от бугра Аполлона)

1) Астрономическое соотношение — месяц август.

2) Мелкая решетка — признак успеха и богатства.

3) Если из бугра Аполлона выходят три линии и пересекают весь палец, то это человек злой, хитрый, коварный.

4) Линия выходит из бугра Аполлона и пересекает весь палец Аполлона, при этом она ровная и чистая, то это указывает на осторожность, осмысленность и лукавство.

Средняя фаланга

Астрономическое соотношение — месяц июль.

Маленькая вертикальная линия — признак славы, особенно если она прямая и четкая, проходит посередине пальца.

Несколько мелких вертикальных линий означают большие почести, но мало денег.

Дистальная фаланга

1) Астрономическое соотношение — месяц июнь.

2) Маленькая вертикальная линия на руке у женщины означает богатство после смерти мужа.

V. МИЗИНЕЦ (палец Меркурия)

Проксимальная фаланга (считая от бугра Меркурия)

1) Астрономическое соотношение — месяц ноябрь.

2) буква «М» означает ораторский талант.

3) Крестик или звездочка, особенно если он расположен посередине, — признак изобретательности и красноречия.

4) Если из бугра Меркурия (бугор Фортуны) выходит прямая линия, которая проходит по всему мизинцу, то это означает, что человек благородный и возвышенного ума.

Средняя фаланга

1) Астрономическое соотношение — месяц октябрь.

2) Крест прямой означает талант проповедника.

3) Крест опрокинутый — неудачи.

4) Решетка показывает или очень глубокую, или очень обманчивую натуру.

Дистальная фаланга (ногтевая)

1) Астрономическое соотношение — месяц сентябрь.

2) Крест означает крайнюю бедность, если этому не противоречат другие знаки.

3) Концентрические круги, образуемые папиллярными линиями, могут быть лучшим признаком успехов в литературе, красноречии и т.п.

4) Шлем Гермеса — крестик правильной формы или звездочка, особенно если он расположен посередине фаланги, есть признак изобретательности и красноречия.

Пальцевые узоры на дистальных фалангах пальцев

Каждый кожный узор на пальцах или ладонях состоит из трех систем гребешков, идущих в разных направлениях. Точка или место, где сходятся три различно направленных системы папиллярных линий (кожных гребешков), называется **трирадиусом**, или **дельтой**.

Чем четче показаны папиллярные линии, тем богаче чувствительными нервными окончаниями, несущими функцию осязания. При этом острота осязания увеличивается в тех местах, где папиллярные линии образуют узоры (см. рис. 2).

Изучением и применением дактилоскопического рисунка (отпечатков пальцев) занимается судебная медицина.

ФИГУРЫ И ЗНАКИ НА ЛАДОНИ

На рис. 14 изображена правая кисть руки с нанесенными на ладонь знаками, которыми оперирует дерматоглифика. Предваряя ошибки, которые могут возникнуть, если вы захотите механически перенести эти знаки на вашу собственную ладонь, обращаем внимание на следующее: каждый знак в хирологии имеет несколько значений, конкретное выбирается в зависимости от того, на каком участке ладони или пальцев он находится и каковы общие хирологические характеристики.

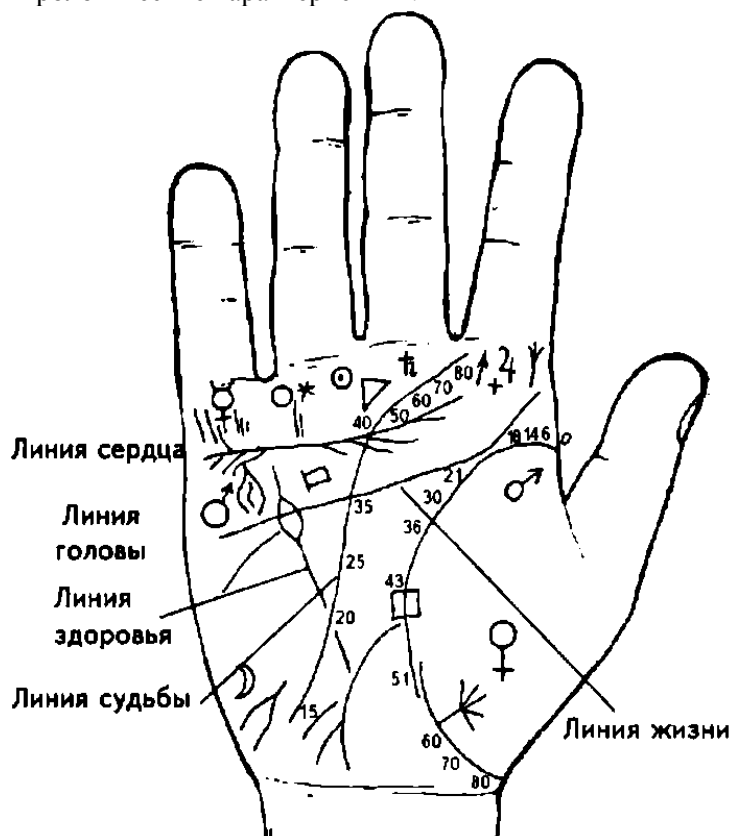


Рисунок 14. Линии и фигуры на ладони

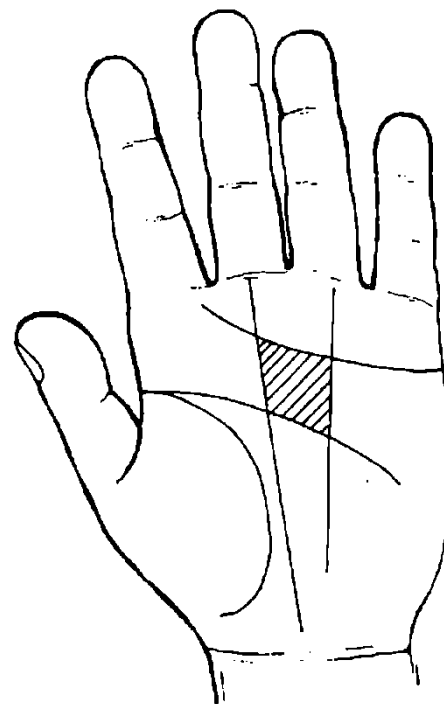


Рисунок 15. Большой четырехугольник

Небольшой набор знаков, который приводится здесь и на рис. 6, выделен исследователями как западного, так и восточного направлений. В последнем доминирует индийская школа. В нашем примере наряду с универсальными знаками, которые применяются в хиромантии всех направлений, помещены специфические, использующиеся только в индийской школе (делается соответствующая ссылка).

Планетные знаки — Солнце, Луна, Юпитер, Сатурн, Меркурий, Венера, Марс. Здесь знаки указывают зоны ладонной поверхности, которые, как полагает хиромантия, принимают и пропускают в тело влияние данной планеты, что, в свою очередь, добавляет нашему уму, характеру, нравственным качествам и здоровью вполне определенные достоинства и недостатки.

Рассматривая внимательно внутреннюю поверхность ладони с резко очерченными линиями, мы замечаем, что некоторые из них образуют большие или меньшие замкнутые фигуры. Они различны, могут представлять собой треугольники, четырехугольники. Каждая фигура имеет свое особое значение.

Большой четырехугольник (место счастья) (рис. 15).

Большой четырехугольник образуется линией головы и линией сердца — с одной стороны, и линией судьбы и линией солнца — с другой.

Вид этой фигуры (она заштрихована) зависит от более или менее правильного расположения замыкающих ее линий.

1. Там, где этот четырехугольник имеет правильную форму, где он велик и расширяется по направлению к Юпитеру, мы имеем дело с человеком прямым и честным, способным на глубокую преданность, с человеком здоровым и хорошего характера.

2. Там, где линии, замыкающие четырехугольник, делают его узким и как бы стянутым, мы имеем дело с нерешительным, робким, нервным человеком, во всем обнаруживающим

недостаток самостоятельности, но в то же время черствым и эгоистом. Человек, обладающий таким четырехугольником, является неблагородным, с дурными наклонностями и инстинктами.

3. Отсутствие четырехугольника указывает на атеизм и предсказывает несчастную жизнь.

4. Если четырехугольник изборозден многочисленными мелкими линиями, то это указывает на слабоумие и расслабленную энергию.

5. Другим неблагоприятным знаком считается неправильность формы креста внутри четырехугольника: это указывает на напряженность нервной системы. Правильно сформированный и явственный крест свидетельствует о склонности к мистицизму.

6. Звезда в четырехугольнике свидетельствует о великодушии, доброте и искренности, а иногда также о склонности поддаваться чужому влиянию и суеверию.

7. Правильный и ясный знак креста или звезды в четырехугольнике под бугром Аполлона предвещает почести.

В индийских трактатах большой четырехугольник называют «стол» или «место счастья».

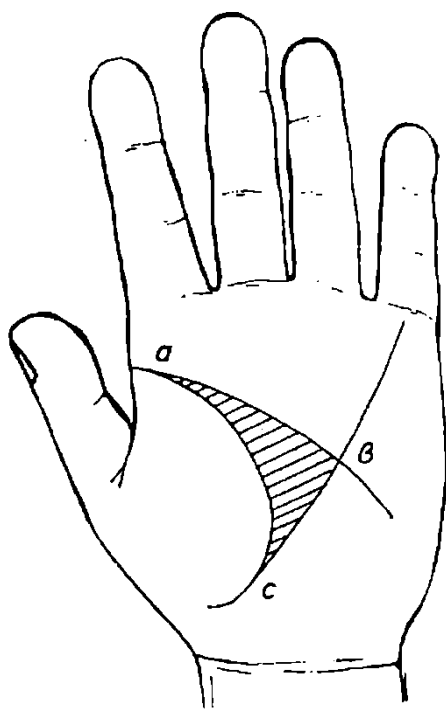


Рисунок 16. Большой треугольник

Большой треугольник

Большой треугольник охватывает ту часть ладони, которую в дерматоглифике принято называть «долиной Марса». Он образуется линией головы, линией жизни и, если таковая имеется, линией Меркурия.

1. Подобно тому, как большой четырехугольник служит показателем моральных и социальных склонностей человека, большой треугольник дает нам возможность сделать заключение о жизненной и интеллектуальной силе человека (рис. 16). Правильность большого треугольника указывает на чистую, здоровую кровь, является признаком ума и крепкого организма (если размеры треугольника велики).

2. Прерывистость одной из линий, образующих треугольник, свидетельствует о недостатках тех свойств, показателем которых служит данная линия.

3. Большой треугольник малых размеров является признаком посредственного ума, трусости и скупости.

4. Грубая, толстая кожа на поверхности большого треугольника служит признаком грубости нрава и эгоизма.

5. Если долина Марса мягкая, то это признак чувственности и нервозности.

6. Крест посередине большого треугольника

указывает обыкновенно на злой и сварливый характер.

7. Если в большом треугольнике образуется крест из других линий, то это признак насильственной смерти в молодости (или предвещает ее).

Углы большого треугольника

Большой треугольник образует три угла: *a* — верхний, *b* — внутренний, *c* — нижний.

a — верхним углом называется тот, который образуется поблизости от указательного пальца слиянием линии жизни и линии головы. Если этот угол острый, то это признак благородства мыслей и тонкости чувств; если он тупой, то это указывает на дремлющий ум.

b — внутренний угол, лежит на пересечении линии головы и линии Меркурия. Он расположен против бугра Луны у основания бугра Марса и служит показателем долгой жизни. Если он острый, то это указывает на нервный темперамент и легкую возбудимость. Если же он тупой, то служит признаком непостоянства и умственной тупости.

c — нижний угол находится на точке слияния линии жизни и линии Меркурия. Будучи правильно построен, обозначает здоровье и добродушие.

Если угол острый, то это указывает на слабость, скупость и корыстолюбие. Если угол тупой, то это признак грубости, невежества, лени, неподвижности и сонливости.

Малый треугольник (рис. 17).

Он образуется тремя линиями — Меркурия, головы и судьбы.

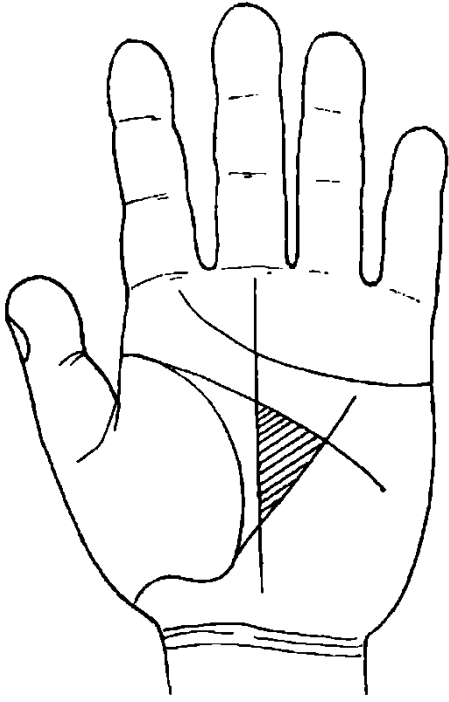


Рисунок 17. Малый треугольник

1. Чем яснее, шире и правильнее треугольник, тем более счастлив человек.

2. Если малый треугольник большого размера, то это признак ума и энергии.

3. Треугольник маленький — признак посредственного ума, трусости и скупости.

4. У строптивых и капризных людей обычно округлой формы.

5. Малый треугольник является знаком влияния высших сил — биополя. Он указывает на склонность к таинственным наукам или покровительство невидимого мира, в зависимости от того, куда обращена вершина угла.

АСТРОНОМИЧЕСКИЕ ПОКАЗАНИЯ

Венера — сладострастие или целомудрие; брак или безбрачие; благотворительность; ограниченное счастье.

Юпитер — почести, достоинства; ушибы и ранения головы, шеи; кротость и высшее благополучие.

Сатурн — благополучие и невзгоды; вещи меланхолические и огорчения; злоба и высшие невзгоды.

Аполлон — дружба и ненависть; кротость, благотворительность, счастье.

Меркурий — здравый смысл или тупоумие; дар слова или отсутствие его; безразличие; человек ни хорош, ни плох.

Марс — сила, гнев и все, что относится к войне; хитрость и слабые невзгоды.

Луна — паломничество и путешествия — как по воде, так и сухопутные; немножко счастья и удачливости.

УСТАНОВЛЕНИЕ АСТРОНОМИЧЕСКОГО ПОКАЗАНИЯ (рис. 18)

На ладони, как это изображено на рисунке, имеются знаки А, В, С, Д, которые должны быть тщательно исследованы.

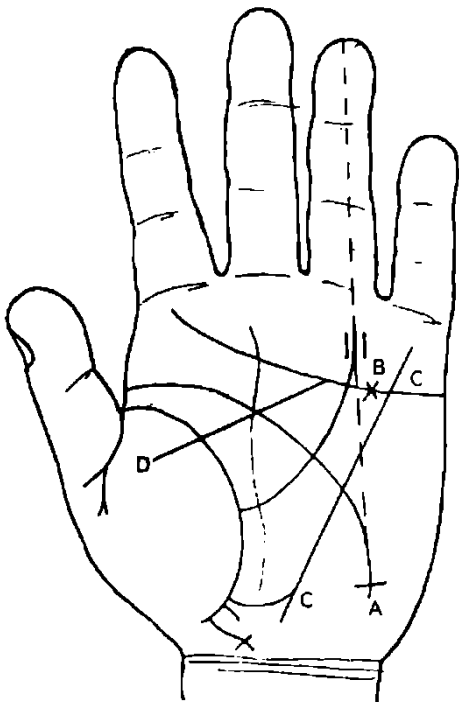


Рисунок 18

Начнем с астрономического обозначения их: А — линия Марса (линия головы). К концу своему наклоняется к

бугру Луны и образует крест.

В — крест находится и на линии Юпитера (линии сердца) под бугром Аполлона — перерезан двумя маленькими вертикальными линиями.

С — от конца линии жизни (линии Венеры) идут три линии, одна из которых соединяется с линией Меркурия, вторая внезапно обрывается, а третья оканчивается крестом.

Д — эта линия перерезает линию жизни, встречается с линией Сатурна и головы в точке их пересечения и сразу оканчивается в линии Юпитера.

Эти четыре примера послужат руководством к объяснению других случаев.

ПЕРЕВОД АСТРОНОМИЧЕСКИХ СИМВОЛОВ И ИЕРОГЛИФОВ

(рис. 18)

А — линия головы склоняется к бугру Луны и образует крест. Линия головы — по преимуществу линия мужская во всем, что касается ума и рассудка. Положим: разум.

Бугор Луны — воображение, мечта, мистицизм. Крест у бугра Луны означает религиозный характер мистицизма.

Толкование знака: Разум приведет вас к вере и вы достигнете понимания мистицизма.

В — крест посредине ладони означает препятствия. Линия Юпитера по преимуществу женская — сердце, страсти.

Бугор Аполлона — искусство, богатство или слава.

Толкование знака: Препятствия sentimentalного характера оказывают свое давление на искусство и артистическую карьеру.

С — эти линии означают детей.

Первый ребенок будет купцом или доктором (линия Меркурия или линия Гермеса — торговля или медицина).

Второй ребенок умрет — знак слабо развит.

Третий ребенок примет духовный сан (крест на конце знака).

Д — линия жизни перерезана — крупная перемена в жизни.

Здесь пересечение долины Марса и линии головы. Влияние воли на эту перемену. Перемена произойдет не от внешних причин, а от воли самого человека. Исчезновение к линии сердца — значит, эта перемена клонилась к уступке сердечным влечениям.

Толкование знака: Безрассудный поступок из-за сердечного дела.

ОПРЕДЕЛЕНИЕ ВОЗРАСТОВ (рис. 18)

Практика подтвердила основательность деления событий по возрастам.

На основе линии головы и сердца будем видоизменять наши деления, применяясь к делениям, которые были изложены в предыдущем материале.

А — так как точка пересечения линии головы находится под перпендикуляром, опущенным с бугра Аполлона, то указанное событие случится в возрасте 50 лет.

В — так как крест на линии сердца находится посредине бугра Аполлона, то указанное событие произойдет в возрасте 25 лет.

С — никаких указаний по отношению к детям.

Д — так как линия Сатурна перерезана в точке ее пересечения с линией Марса, то указанное событие произойдет в возрасте 20 лет.

Кто пожелает большей точности для своих выводов, тот должен обратить внимание на влияние — непосредственное и косвенное — соседних планет.

ВОЗРАСТ И СОБЫТИЯ (практические приемы дерматоглифики) (рис. 19)

Линия судьбы указывает точное время событий — прошедших, настоящих и будущих. Всякие перемены в жизни определяются отклонениями линии судьбы в сторону или пересечением ее

другой линией. Отклонение в правую или левую сторону указывает, что событие повлияло на духовную деятельность или же на материальное положение.

Вот еще один пример, показывающий, как исследуют возрастные события, это важно запомнить.

Линия судьбы перерезана

Вариант I

1. В самом низу линией Меркурия и Аполлона.
2. Повыше — линией головы.
3. Еще выше — линией сердца.

Эти три точки, особенно две последние, являются непреложными указаниями.

- Пересечение линии судьбы с линией головы — это ровно 20 лет.
- Пересечение линии судьбы с линией сердца — это ровно 40 лет.
- Пересечение линии судьбы с линией Меркурия — это ровно 10 лет.
- Пересечение линии судьбы с линией Аполлона — это ровно 12 лет.

Разделив пополам эти линии, получим промежуточные возрасты. Так, возраст 30 лет будет посередине между линиями головы и сердца.

Следовательно, мы должны разбирать, пересекается ли линия Сатурна какой-либо иной линией подле этих непреложных точек, и на основании этого определять года событий.

Так, предположим, что исследуемая рука представляет собой следующее:

Почти сразу после 20 лет (пересечение линии судьбы с линией головы) линия судьбы имеет поворот направо (рис. 19). Вы тогда говорите владельцу руки: «В 20 лет Вы переменили Ваши занятия и при этом выказали большую наклонность отдаться занятиям умственным, интеллектуальным».

Но взгляните на рис. 19. Вы видите там линию, пересекающую линию судьбы немного позже 20 лет и направляющуюся к линии Аполлона. На основании этого вы говорите: «В 20 лет Вы вдруг решили (когда линия, выходящая из бугра Венеры Д, перерезает линию судьбы, то это указывает на то, что поступок вызван волею человека) заняться искусством — отсюда перемена Вашего образа жизни».

Этот пример поможет вполне уяснить себе все вышеуказанное и проверить это на практике.

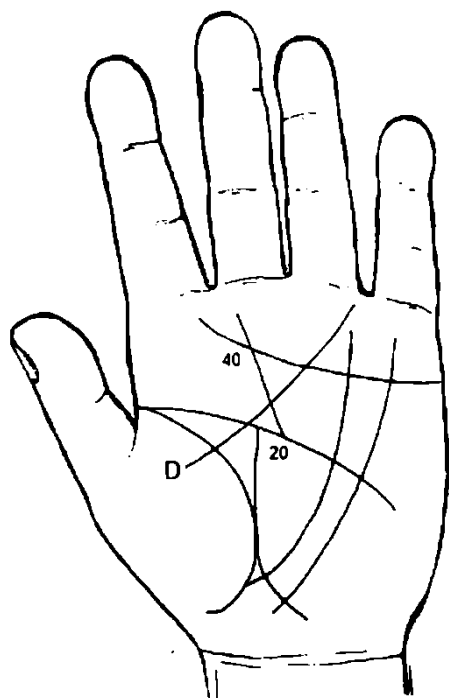


Рисунок 19

Вариант II

Если линия судьбы после 20 лет повернула бы налево, а линия Д такая же, как она есть, то вы говорите: «По Вашей воле Вы вышли (выйдете) замуж в 25 лет за человека, связанного с искусством (линия Д теряется на бугре Аполлона). Брак не является безрассудным поступком (линия Д пересекла линию сердца)».

Участок линии судьбы 20-40 лет надо измерить масштабной линейкой. Измеренная длина (например, 16 мм), если ее разделить пополам, укажет на событие в 30 лет. Разделив половину еще раз, получим 25 лет и т. д.

РАЗЪЯСНЕНИЕ ТЕРМИНОВ, ВСТРЕЧАЮЩИХСЯ В КНИГЕ

1. *Самомнение* — преувеличенное мнение человека о самом себе.
2. *Аскетизм* — стремление человека жить, пользуясь только самым необходимым для поддержания жизни; без всяких удовольствий.
3. *Честолюбие* — стремление человека к власти, известности, славе.
4. *Сентиментальность* — способность человека легко приходить в слезливое восторженное состояние по самому незначительному поводу.
5. *Пессимист* — человек, видящий все в черном свете.

6. *Мизантроп* — человеконенавистник.
7. *Вероломство* — сознательный обман с целью причинить вред.
8. *Адюльтер* — супружеская неверность, измена.
9. *Идеал* — это наглядно созерцательный образ цели, совершенство.
10. *Созерцание* — чувственная ступень познания, непосредственно связана с понятием интуиции.

Пассивный процесс восприятия внешнего мира, действующего на органы чувств человека. Например: внимательное, углубленное рассмотрение чего либо (произведения искусства, картин, природы и т. п.).

11. *Тщеславие* — стремление прославиться любой ценой.
12. *Мистицизм* — вера в сверхъестественные явления.
13. *Рассудок* — ум; умение правильно ориентироваться в окружающем мире.
14. *Высокомерие* — чувство превосходства над окружающими людьми (как правило, неоправданное).
15. Темперамент:
 - сангвиник — тип человека горячего, но отходчивого, легко сходящегося с людьми, веселого;
 - холерик — тип человека, быстро переходящего от веселья к плаксивости, с очень неустойчивым характером, склонного к истерии (чистые типы почти не встречаются);
 - меланхолик — тип человека, остро переживающего неудачи, склонного к самокопанию, переживаниям, обидчивого, недоверчивого.
16. *Дедукция* — способ исследования: от общих положений к частным выводам.
17. *Индукция* — способ исследования: от частного идет к общему.
18. *Синдром* — совокупность признаков, характеризующих определенную болезнь или положение.

ДЕРМАТОГЛИФИЧЕСКИЕ ЛИНИИ И ЗНАКИ НА ЛАДОНИ И ИХ ЗНАЧЕНИЕ

СГИБАТЕЛЬНЫЕ БОРОЗДЫ ЛАДОНИ

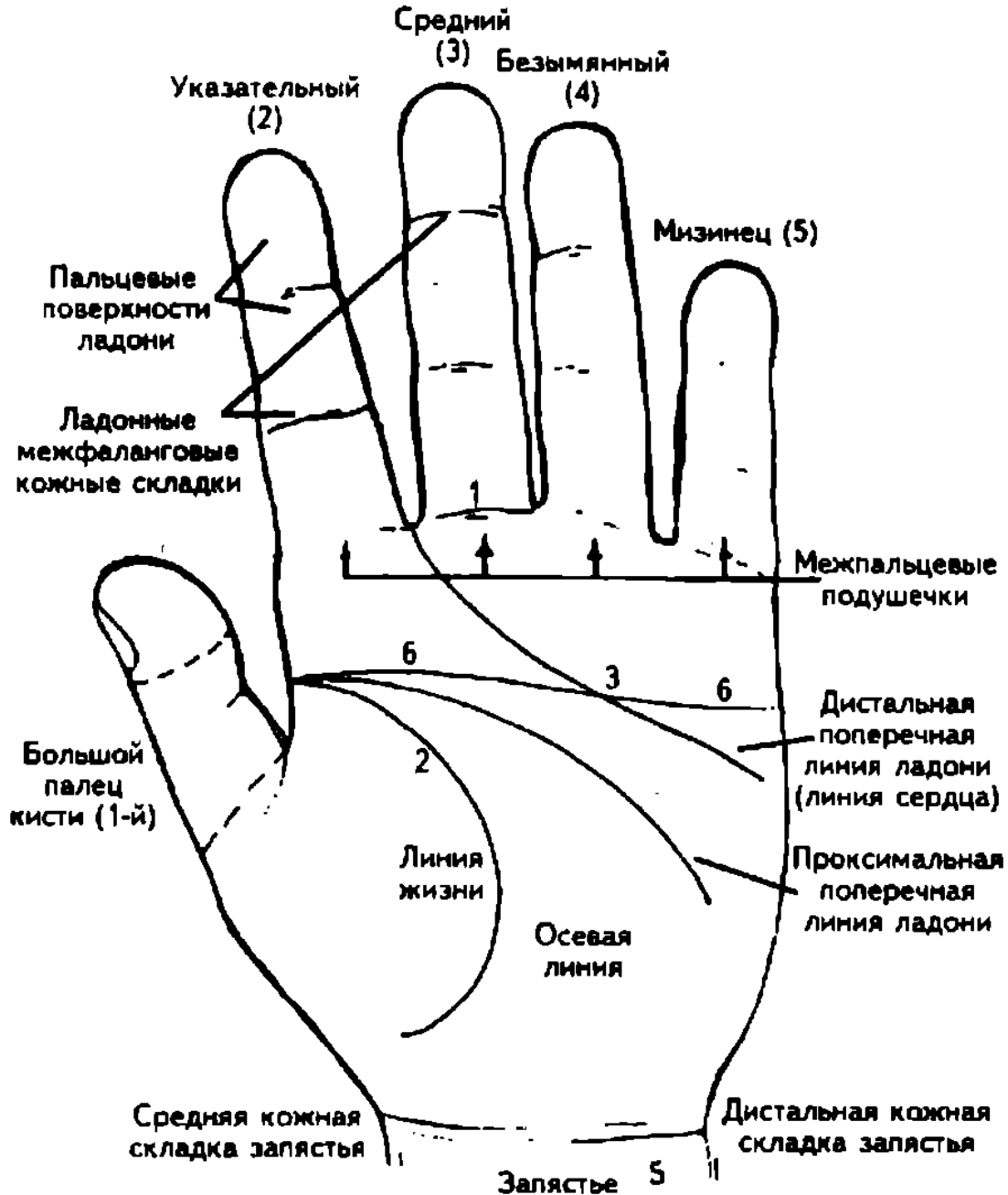


Рисунок 20. Ладонь кисти

Помимо кожных гребешков, на ладонях человека имеются сгибаемые, или флексорные, борозды, которые не входят в предмет изучения дерматоглифики. Сгибаемые складки ладоней человека необходимы для ориентации при определении направления папиллярных линий и местоположения трирадиусов (рис. 20).

Основные сгибаемые складки:

- 1 — пястно-фаланговые;
- 2 — сгибаемая складка большого пальца;
- 3, 4 — пятипальцевая и трехпальцевая сгибаемые складки;
- 5 — запястная, или карпальная, сгибаемая складка;
- 6 — четырехпальцевая сгибаемая складка, или линия ЧПЛ.

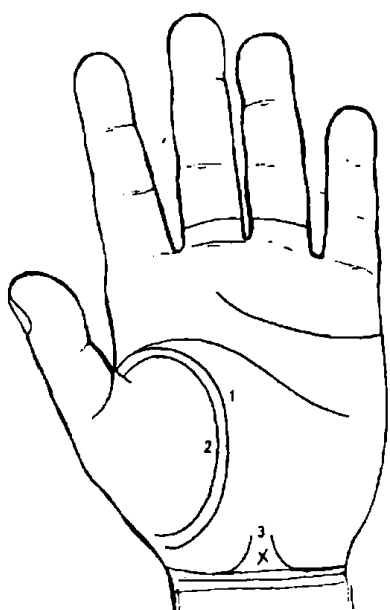


Рисунок 21

К рисунку 21

1. Длинная, непрерывная и красивая линия жизни и при этом красноватая, обозначает долгую и счастливую жизнь.
2. Такая же линия, идущая параллельно линии жизни, есть признак долгой жизни, силы и здоровой старости.
3. Две наклонные линии, поднимающиеся от первой линии сгиба кисти, и крест между ними обозначают спокойную, долгую и счастливую жизнь.

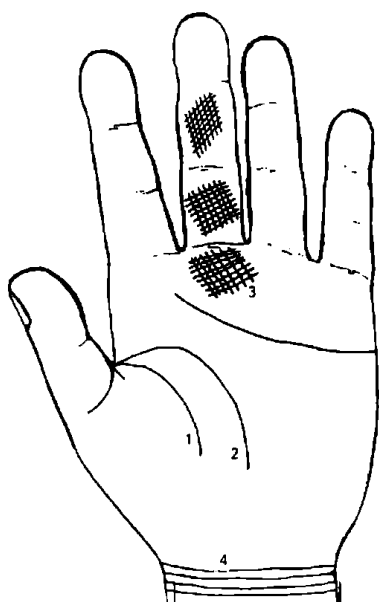


Рисунок 22

К рисунку 22

1. Короткая линия жизни есть признак кратковременной жизни.
2. Если линия головы заканчивается у самого бугра Луны, или загибается книзу, или же если она слишком длинная, то это обозначает беспокойную, тяжелую старость.
3. Бугор Сатурна, изборожденный многими решетчатыми линиями, есть признак многотрудной жизни.
4. То же самое обозначают решетки на основной и средней фалангах пальца Сатурна.
5. Сколько имеется линий сгиба кисти, столько десятилетий жизни предстоит человеку. Если их такое же количество и на второй руке, то число десятилетий жизни вдвое больше.




Рисунок 23

К рисунку 23

1. Дугообразные фигуры (оракулы) на бугре Луны обнаруживают наклонности к мистицизму, замкнутость характера и меланхоличность.
2. «Сестра» линии жизни есть признак сильной натуры.
3. Сплетение линий между линиями жизни и головы обозначает наклонность к игре и стремление к чувственным наслаждениям.
4. Прямые линии на пальце Юпитера служат признаком целомудрия и нравственной чистоты.

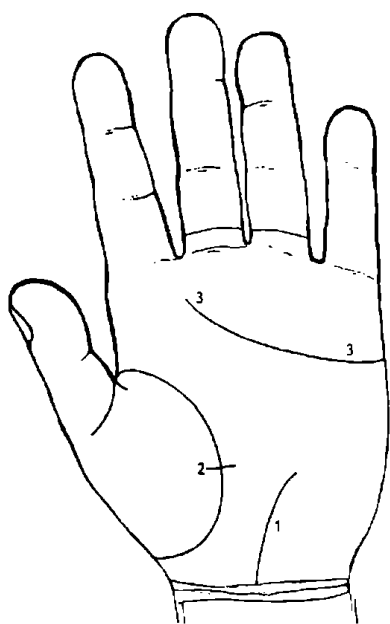


Рисунок 24

К рисунку 24

1. Хорошо сформированная линия Меркурия обнаруживает крепкую, здоровую натуру и правильное пищеварение.
2. Линия жизни, перерезанная небольшой линией, идущей от долины Марса, указывает на холерический, желчный темперамент и сухощавое телосложение.
3. Линия сердца без разветвлений — от начала до конца — есть признак рокового темперамента, сильной, но несчастливой натуры.

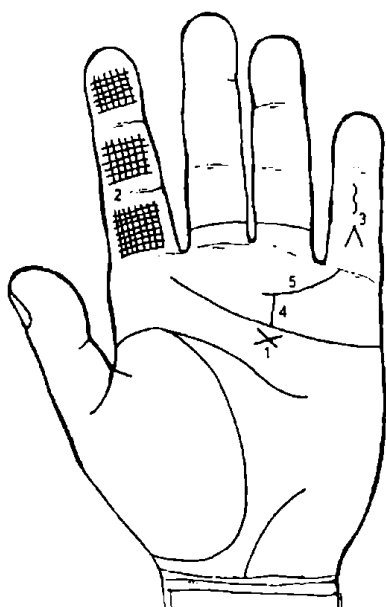


Рисунок 25

К рисунку 25

1. Крест маленький в большом четырехугольнике указывает на благочестивую, честную и верующую душу.
2. Решетчатые линии на указательном пальце служат признаком сангвинического темперамента.
3. Знаки и фигуры на пальце Меркурия указывают на склонность ко лжи и воровству.
4. Линия Солнца (линия Аполлона), сокращенная поясом Венеры под № 5 настолько, что она не достигает пальца Аполлона, есть признак чувственной натуры.

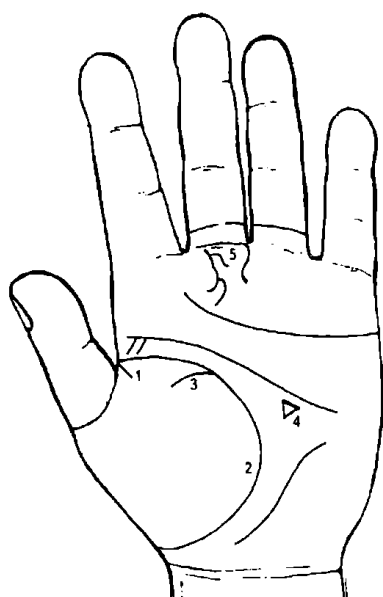


Рисунок 26

К рисунку 26

1. Линия жизни, отделенная от линии головы, указывает на скупость и жестокость, а также на чувственность.
2. Толстая и очень красная линия жизни служит признаком жестокости и беспощадности, холерической комплекции и вообще сильной натуры.
3. Если линия жизни имеет ответвление, доходящее до Венерина бугра, то это указывает на непреодолимую склонность увлекаться легкомысленными женщинами.
4. Треугольник внутри большого треугольника служит признаком героической натуры, способной, однако, на большую жестокость.
5. Разные фигуры на бугре Сатурна обнаруживают бережливость и вместе с тем — глубокомыслие и склонность к меланхолии.

К рисунку 27

Линия сердца, дающая ответвление, приносит с собой богатство, счастье и благополучие.

Линия жизни, дающая ответвление по направлению к пальцу Юпитера, обозначает богатство и счастье в юности и в зрелом возрасте.

Разветвления на конце линии жизни указывают на нужду или всякого рода превратности судьбы под старость.

Большой четырехугольник, крупный и широкий, служит признаком богатства и чрезмерной щедрости.

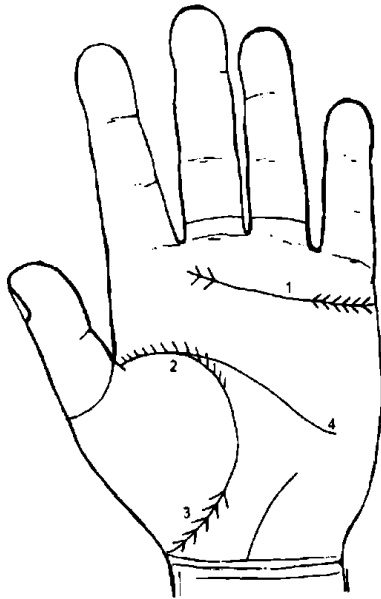


Рисунок 27

К рисунку 28

1. Линии на пальце Юпитера указывают на скромную жизнь.

2. Линия сердца, разветвляющаяся «елочкой» у своего основания, служит признаком бедности, несчастья и дурного питания.

3. Линия жизни, дающая на своем конце ответвления в сторону Венерина бугра, предвещает потерю имущества через родственников.

4. Большой четырехугольник, т. е. ладонное плато, сначала широкое, потом суживающееся, служит признаком богатства в юности и бедности под старость.

5. Такой формы линия Сатурна (под № 5) указывает на счастье в духовном звании, в земледелии и в горном деле.

6. Линии на бугре Луны обозначают счастье и успех в мореплавании.

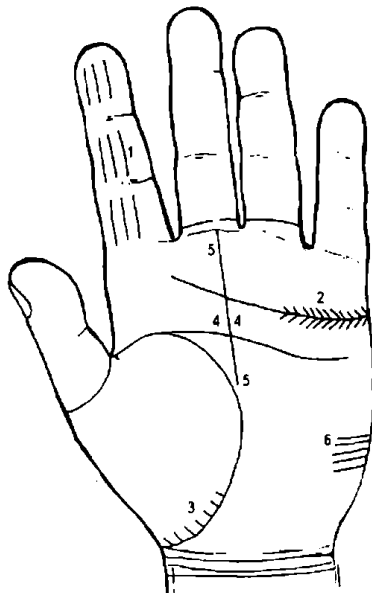


Рисунок 28

К рисунку 29

1. Фигуры под № 1 на бугре Сатурна предвещают доходную должность.

2. Линия Аполлона, значительно согнутая в сторону бугра Аполлона, служит признаком богатства, счастья и достижения высокого звания соответственно интеллектуальному развитию человека.

3. Дугообразная линия на проксимальной фаланге среднего пальца указывает на скупость и гибель от неожиданной беды.

4. Знак, напоминающий букву N, на бугре Юпитера предвещает счастье и удачу в коммерческих предприятиях.

5. Красиво очерченная линия сгиба кисти предвещает удачу в земледелии и доходы с имения.

6. Полное совпадение линии головы с линией жизни — один из самых дурных признаков: он сулит человеку полную неудачу, а также смертельные ранения. При этом такое совпадение должно быть не менее 20 лет (см. перпендикуляр, опущенный на линию жизни, дает 20 лет) и доходит иногда до 30 лет.

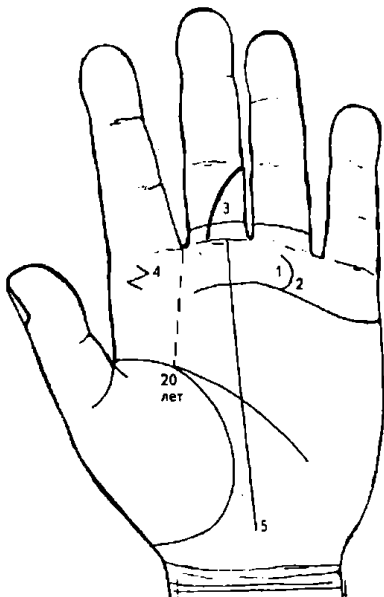


Рисунок 29

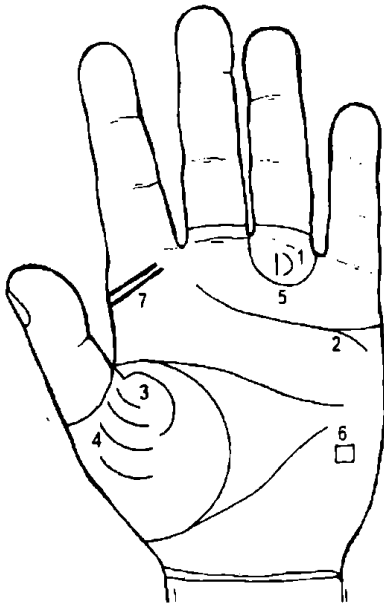


Рисунок 30

К рисунку 30

1. Фигуры на бугре Аполлона предвещают богатство, почести и успех во всех предприятиях.
2. Ответвление от линии сердца, загнутое вниз, указывает на злого врага среди родственников.
3. Линия жизни, раздвоенная у своего основания, предвещает удачную военную карьеру.
4. Хорошо развитые линии на бугре Венеры указывают на успех у женщин.
5. Бугор Аполлона, замыкающийся круглой линией (дугой), предвещает, что данный человек может явиться невольной причиной опасности для жизни близкого ему существа.
6. Квадрат на бугре Луны указывает на опасность для жизни от близкого человека.
7. Две такие параллельные линии на бугре Юпитера, как показано на рисунке, означают, что человек без всякого труда достигнет богатства и успеха в своих властолюбивых замыслах.

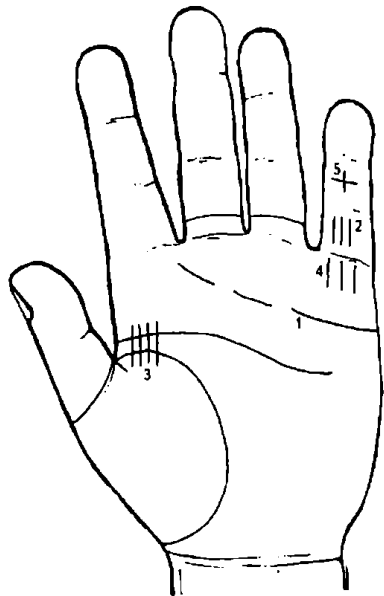


Рисунок 31

К рисунку 31

1. Линия сердца, прерывающаяся несколько раз, обозначает бесплодие.
2. Число линий на проксимальной фаланге пальца Меркурия указывает на количество возможных детей, если при этом нет знаков, указывающих на бесплодие.
3. Количество тонких линий на линии жизни и на линии головы также указывает, сколько будет детей у данного человека.
4. Линии на бугре Меркурия обозначают своим количеством число внебрачных детей.
5. Прямой крест на средней фаланге мизинца означает талант проповедника.




Рисунок 32

К рисунку 32

1. Число резко обозначенных линий на проксимальной фаланге мизинца указывает на количество сыновей.
 2. Линия № 2 на средней фаланге мизинца указывает и предвещает почет и славу через детей.
 3. Число резко обозначенных линий на средней фаланге среднего пальца соответствует числу «удачливых» сыновей, т. е. здравомыслящих, глубоко чувствующих и бережливых.
- Число тонких линий на средней фаланге среднего пальца обозначает количество бесплодных дочерей.

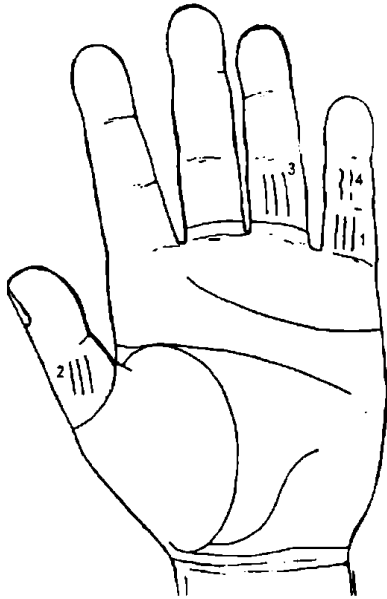


Рисунок 33

К рисунку 33

1. Большая, правильная и хорошо окрашенная линия на проксимальной фаланге мизинца обозначает здоровых детей, которым предстоит долгая жизнь.

2. Количество линий на средней фаланге большого пальца указывает на число сыновей расточительных, вспыльчивых, немилосердных, воинственных и неустрашимых, любящих почести и славу.

3. Линии на проксимальной фаланге пальца Аполлона указывают количество детей, которым суждено достигнуть славы.

4. Неправильно сформированные, кривые и прерывистые линии на средней фаланге мизинца обозначают неудачные роды или неудачливых детей.

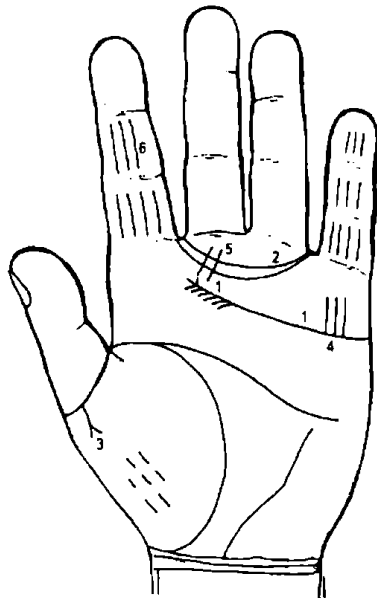


Рисунок 34

К рисунку 34

1. Ответвления от линии сердца по направлению к линии головы обозначают целомудренную натуру.

2. Двойной Венерин пояс указывает на супружескую неверность и сладострастие.

3. Разветвляющаяся линия и небольшие черточки на бугре Венеры служат признаком безнравственной чувственной натуры.

4. Многочисленные линии на бугре или пальце Меркурия обнаруживают большую чувственную натуру.

5. Линии, пересекающие Венерин пояс у его основания, предвещают угрызения совести от целомудренной юности.

Линии на пальце Юпитера указывают на благородство натуры, целомудрие и благочестие человека.

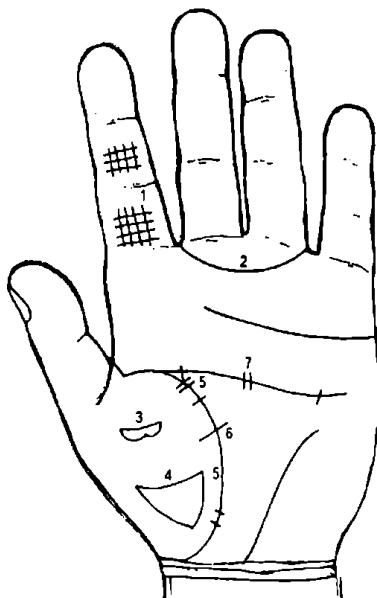


Рисунок 35

К рисунку 35

1. Решетчатые линии на пальце Юпитера обнаруживают бесстыдство, распутство и непостоянство.

2. Очень толстый и красный Венерин пояс указывает на животно-чувственную натуру.

3,4 — линии на бугре Венеры под этими номерами свидетельствуют о ненасытной чувственности и распутности данного человека.

5. Число коротких линий, пересекающих линию жизни, указывает на число болезней в течение жизни.

6. Линия жизни, пересеченная линией, идущей из треугольника, служит признаком серьезной болезни.

7. Линия головы, пересеченная несколькими линиями, указывает на болезни мозга.

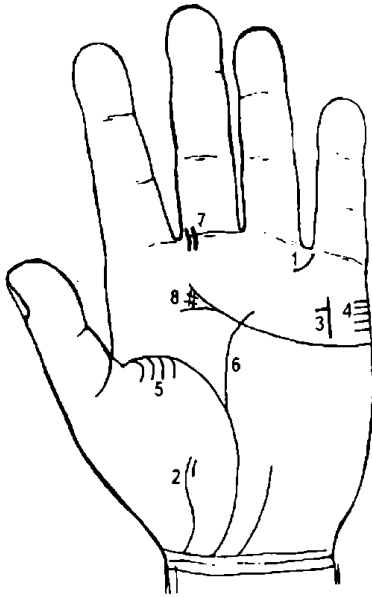


Рисунок 36

К рисунку 36

Обрывающийся Венерин пояс указывает на тайные пороки.

Линия на бугре Венеры свидетельствует о чувственности и расточительности.

Линия на бугре Меркурия, имеющая ответвление в сторону большого пальца, означает красноречие, остроумие, немного чувственности.

Линии на краю бугра Меркурия указывают на натуру, неумеренно предающуюся наслаждениям любви.

Линии у основания линии жизни, направленные к бугру Венеры, служат признаком несчастливой супружества.

Ответвление вверх от линии жизни предвещает опасные или заразные болезни или отравление.

Мелкие линии у основания пальца Сатурна — признак подагры, ревматизма и т. п. болезней.

Очень запутанный конец линии сердца указывает на врожденные болезни или ранение шеи.

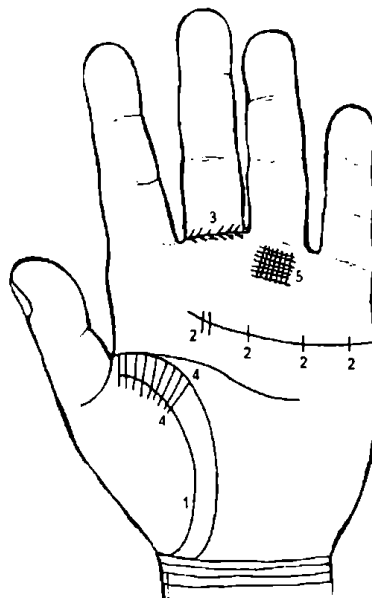


Рисунок 37

К рисунку 37

1. Двойная линия жизни предвещает здоровье в продолжение всей жизни.

2. Линии, пересекающие линию сердца, указывают на большие природные страдания организма и предвещают разрешение от бремени, сопряженное с опасностью для жизни.

3. Разветвляющаяся линия у основания пальца Сатурна свидетельствует о предрасположенности к эпилепсии.

4. Ответвления от линии головы по направлению к бугру Венеры указывают на скрытые болезни.

5. Решетчатые линии на бугре Аполлона служат признаком нервных страданий или даже помешательства.

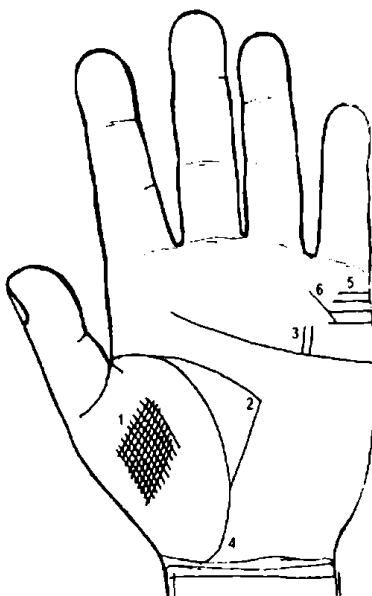


Рисунок 38

К рисунку 38

1. Переплетающиеся линии на бугре Венеры свидетельствуют о секретных болезнях.

2. Маленький и узкий большой треугольник указывает на склонность к заболеванию лихорадками и сильный внутренний жар.

3. Линии, перпендикулярные к линии сердца на бугре Меркурия, служат признаком болезней, соединенных с сильным жаром, и разных желчных заболеваний.

4. Соединение линий жизни и судьбы у первой линии сгиба кисти предвещает опасности и смертельную болезнь вследствие порочной жизни.

5. Число линий, находящихся под № 5, соответствует числу женщин, взаимностью которых пользуется данный человек.

6. Число пересечений вышеуказанных линий (№ 5) соответствует числу нарушений верности.

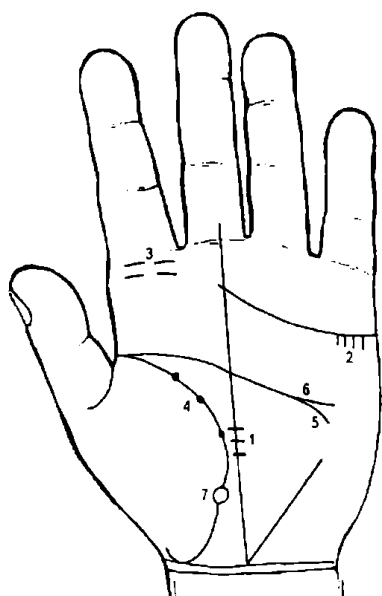


Рисунок 39

К рисунку 39

1. Линия Сатурна, пересеченная в большом треугольнике, предвещает опасность для жизни.
2. Короткие линии, исходящие из линии сердца и идущие вниз, обозначают тяжелые болезни.
3. Короткие кривые линии на бугре Юпитера служат признаком болезни печени и меланхолии.
4. Маленькие узелки на линии жизни указывают на параличные заболевания.
5. Линия головы, заходящая за большой треугольник, предвещает неприятные хлопоты, огорчения, меланхолию.
6. Разветвляющаяся линия головы указывает на печальную старость.
7. Колечко на линии жизни предвещает потерю зрения на том глазу, на какой руке находится знак.

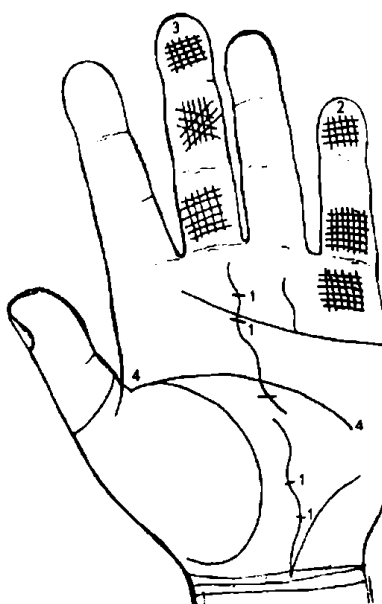


Рисунок 40

К рисунку 40

1. Неправильно сформированная линия Сатурна, пересеченная другими линиями, — признак лихорадки и желудочных страданий.
2. Решетчатые линии на бугре Меркурия и на пальце Меркурия предвещают туберкулез.
3. Решетчатые линии на пальце Сатурна указывают на продолжительные лихорадки, страдания селезенки и меланхолию.
4. Если конец линии головы при прикосновении к линии жизни становится краснее линии жизни, то это тоже служит признаком туберкулеза.

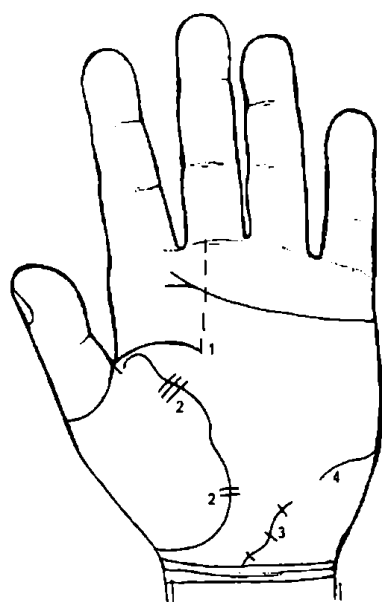


Рисунок 41

К рисунку 41

1. Широкая линия головы, оканчивающаяся под бугром Сатурна, указывает на склонность к эпилепсии.
2. Тонкая или кривая, или пересеченная другими линиями линия жизни служит признаком болезненной организации.
3. Линия Меркурия, тонкая, кривая, пересеченная короткими линиями, свидетельствует о плохом желудке (желудочные недуги).
4. Линия такой формы (№4) на бугре Луны указывает на паралич, затрудненное дыхание, скопление мокроты в легких.

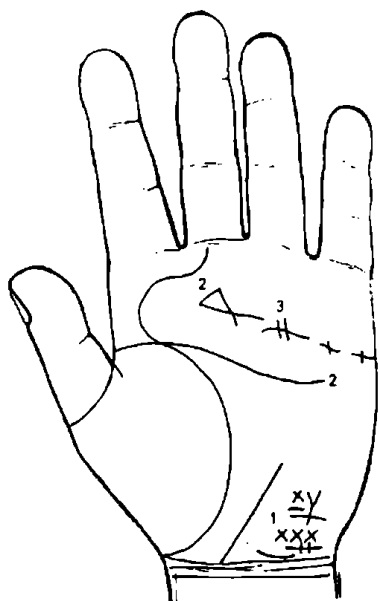


Рисунок 42

К рисунку 42

1. Бугор Луны, изборозженный неправильными, прерывистыми линиями, есть признак эпилепсии, мозговых страданий и водянки.
2. Линия головы, отогнутая назад, указывает на меланхолию и душевные невзгоды.
3. Линия сердца, прерывистая и пересеченная другими линиями, свидетельствует о сильной и продолжительной лихорадке.

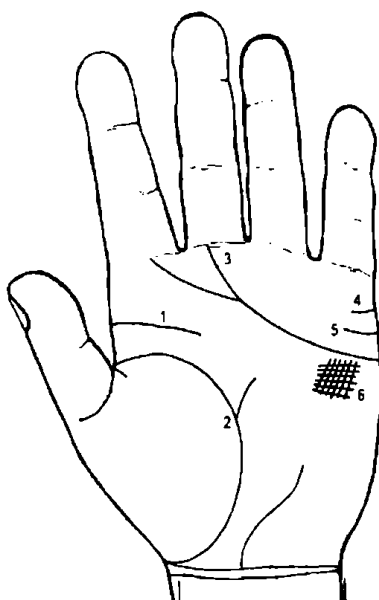


Рисунок 43

К рисунку 43

1. Короткая, толстая, широкая линия головы указывает на предрасположенность к туберкулезу и лихорадке.
2. Линия, восходящая от линии жизни к большому треугольнику, предвещает апоплексию и другие скоропостижные заболевания.
3. Линия сердца, расщепляющаяся на бугре Сатурна и на бугре Юпитера, причем концы этих линий соединяются с линиями сгиба пальцев Юпитера и Сатурна, свидетельствует о помешательстве.
4. Прямая линия на бугре Меркурия предвещает богатое замужество или женитьбу.
5. Линия на бугре Меркурия, слегка отогнутая вниз, предвещает женитьбу на вдове.
6. Решетчатые линии такого вида под линией сердца служат признаком супружеской верности.

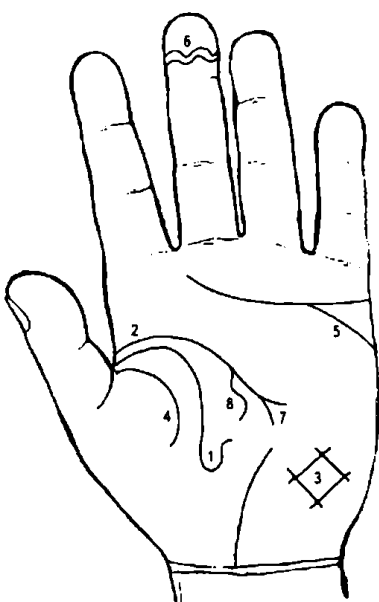


Рисунок 44

К рисунку 44

1. Линия жизни, загибающаяся вверх, служит признаком одышки и катара.
2. Отсутствие линии головы указывает на головокружения.
3. Линии, образующие четырехугольник такой конфигурации на бугре Луны (см. № 3), служат признаком кашля, страдания почек и водянки.
4. Soror vitlis предвещает смерть на чужбине.
5. Ответвление линии сердца по направлению к бугру Луны указывает на склонность к самоубийству.
6. Волнистые линии на дистальной фаланге третьего пальца предвещают смерть от утопления.
7. Расщепленная линия головы свидетельствует о предстоящем печальном конце жизни.
8. Изогнутая линия, отходящая от линии головы, предвещает насильственную смерть.

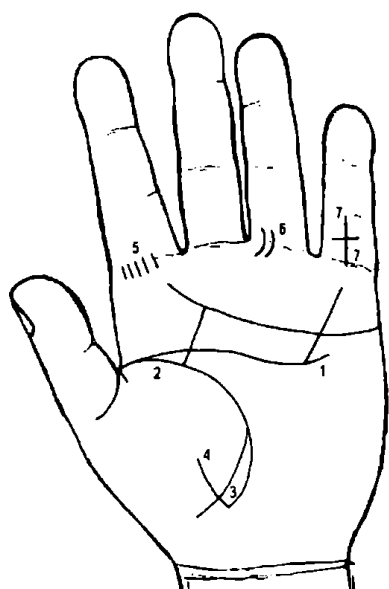


Рисунок 45

К рисунку 45

1. Линия головы, загнутая вверх, служит признаком дизентерии.
2. Неполная линия жизни указывает на ослабленное здоровье.
3. Линия, образующая угол между Венериным бугром и бугром Луны, предвещает опасность для жизни от потери крови.
4. Линия жизни, пересеченная линией, восходящей к бугру Венеры, указывает на опасность для жизни от женщины или от яда.
5. Число линий на бугре Юпитера соответствует количеству ран, полученных или предстоящих.
6. Линия на бугре Аполлона указывает на рану в ноге.
7. Линия на пальце Меркурия, которая пересекает средний и основной суставы, указывает на рану на руке (рана на той руке, на которой имеется этот знак).

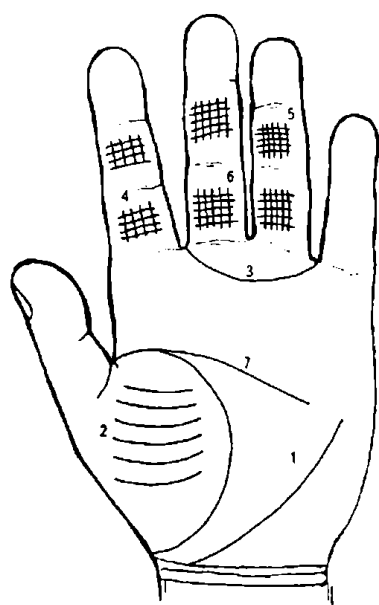


Рис. 46

Рисунок 46

К рисунку 46

1. Правильно развитый большой треугольник указывает на успех в военном деле.
2. Линии на бугре Венеры служат признаком любви к обществу легкомысленных женщин.
3. Развитый Венерин пояс указывает на большую чувственность. Если он имеется на обеих руках, то это указывает на истеричность.
4. Решетчатые линии на пальце Юпитера обозначают неудачу у купцов, юристов, различных дельцов.
5. Решетчатые линии на пальце Аполлона предвещают немилость высокопоставленных лиц.
6. Решетчатые линии на пальце Сатурна обозначают неудачу у духовных лиц и среди народа.
7. Четырехпальцевая сгибательная складка — линия ЧПЛ.

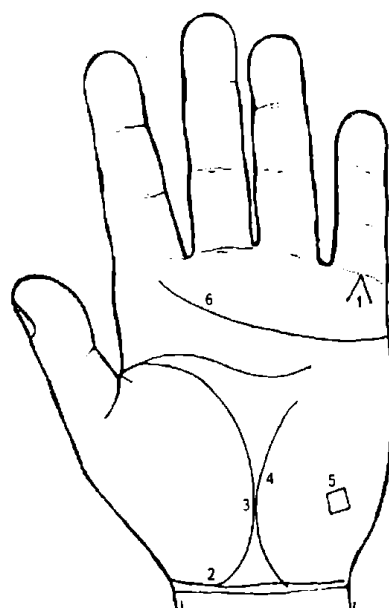


Рисунок 47

К рисунку 47

1. Линии, образующие острый угол на бугре Меркурия, который обращен к основанию пальца Меркурия, предвещают смерть через повешение.
2. Линия жизни, постепенно сливающаяся с линией сгиба кисти, обещает тихую, естественную кончину.
3. Соединение линии жизни с линией Сатурна предвещает смерть на чужбине.
4. Линия Сатурна.
5. Квадрат на бугре Луны служит признаком насильственной смерти от близких людей.
6. Линия сердца, оканчивающаяся на бугре Юпитера, предвещает дурной конец жизни.

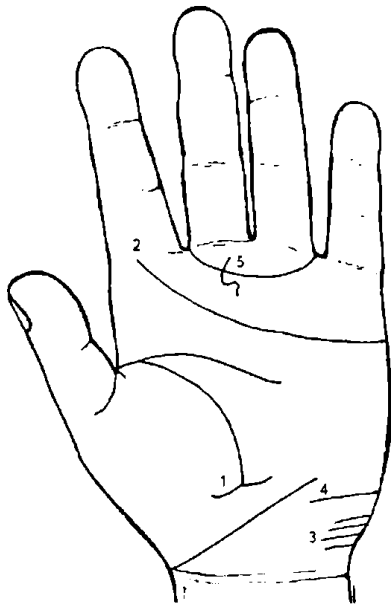


Рисунок 48

К рисунку 48

1. Линия жизни, перерезанная линией, идущей из треугольника, предвещает смерть.
2. Линия сердца, оканчивающаяся на бугре Юпитера у линии сгиба пальца Юпитера, обозначает смерть от непредвиденной причины.
3. Ровные, не пересеченные линии на бугре Луны указывают на удачные морские путешествия.
4. Длинная линия на бугре Луны служит признаком продолжительных путешествий.
5. Венерин пояс, пересеченный волнистой линией, предвещает неудачи на море.

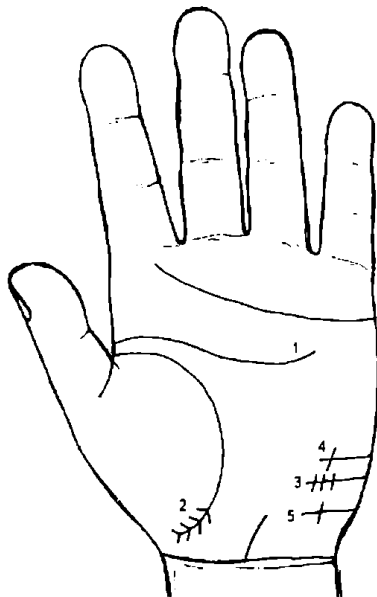


Рисунок 49

К рисунку 49

1. Линия головы, отклоняющаяся к линии сердца, указывает на несчастного человека.
2. Линия жизни, оканчивающаяся так, как это показано под № 2, предвещает смерть вдали от Родины.
3. Линия, пересеченная несколькими линиями на бугре Луны, указывает на трехкратное неудачное путешествие.
4. Линия № 4 на бугре Луны обозначает неудачу в начале путешествия.
5. Линия под № 5 на бугре Луны предвещает неудачу в конце путешествия.

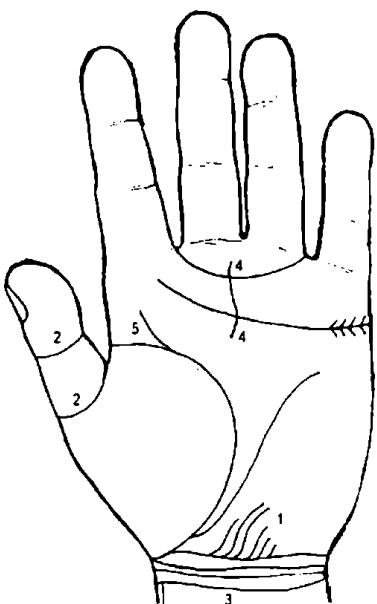


Рисунок 50

К рисунку 50

1. Линии на бугре Луны, направленные к линии сгиба кисти, предвещают несчастье на море.
2. Крупные линии вокруг большого пальца (кольца Поллукса) предвещают смерть через повешение.
3. Правильной формы линии сгиба кисти (браслеты) в количестве 4 штук обозначают достижение глубокой старости и смерть на Родине.
4. Линия на бугре Сатурна, пересекающая Венерин пояс и линию сердца, служит признаком насильственной смерти либо указывает на то, что человек погибнет при пожаре.
5. Ветвь от линии жизни на бугор Юпитера означает честолюбие, если при этом линия сердца доходит до этого места.

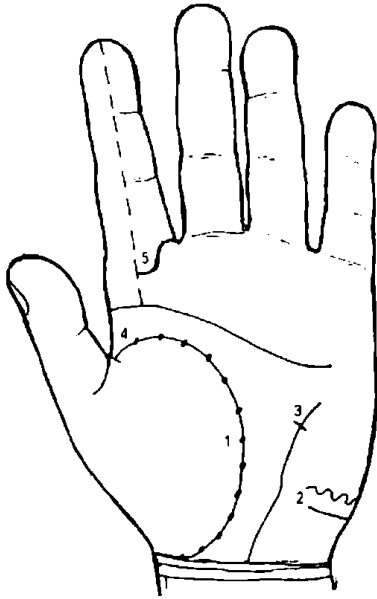


Рисунок 51

К рисунку 51

1. Линия жизни, вся в маленьких дырочках, указывает на опасные для жизни кровотечения.
2. Такое сочетание линий на бугре Луны предвещает смерть от воды.
3. Линия Меркурия, пересеченная линией, выходящей из треугольника, указывает на опасное для жизни ранение.
4. Линия жизни и линия головы, разделенные у своего основания, обозначают скупость, злопамятность и предвещают дурной конец жизни.
5. Палец Юпитера, наполовину замкнутый линией, предвещает смерть от руки преступника.

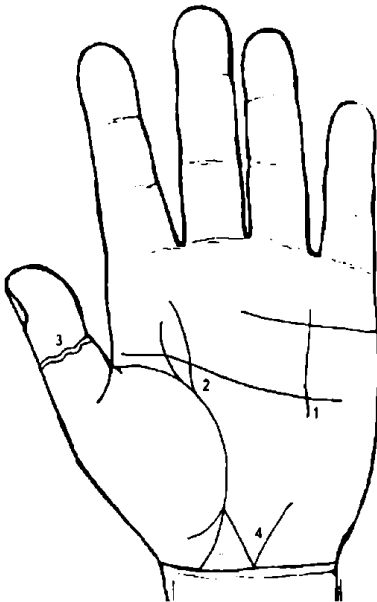


Рисунок 52

К рисунку 52

1. Такая комбинация линий, которая указана на рисунке, предвещает тяжелую смерть в плену.
2. Ответвление от линии жизни, направленное к Сатурну, предостерегает человека об опасности заразиться какой-нибудь инфекционной болезнью, умереть от яда или падения.
3. Волнистые линии на большом пальце угрожают смертью от утопления.
4. Линия жизни, расщепленная на конце, указывает на полную ужаса трагическую смерть.

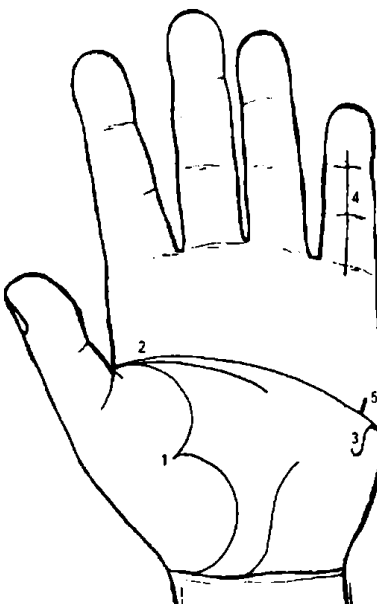


Рисунок 53

К рисунку 53

1. Линия жизни, втянутая под углом по направлению к бугру Венеры, предвещает опасность от пожара.
2. Соединение трех линий в углу большого пальца — линий жизни, головы и сердца — служит дурным признаком и предостерегает от злобы, измены и от жизни, преданной наслаждениям.
3. Линия под № 3 указывает на опасность от диких зверей.
4. Прямая линия на пальце Меркурия (№ 4) предвещает ранение руки.
5. Линия под № 5 предвещает укус или выстрел в ту руку, на которой эта линия находится.

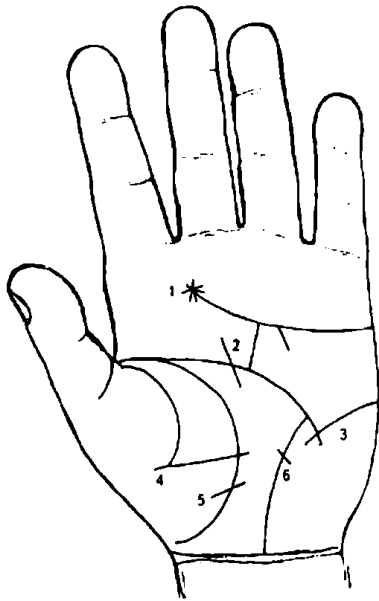


Рисунок 54

К рисунку 54

1. Звезда на конце линии сердца предвещает ранение в шею.
2. Линия, направляющаяся от линии сердца и пересекающая линию головы, предвещает ранение головы.
3. Линия под № 3, пересекающая линию головы, тоже служит признаком опасного поражения головы.
4. Такая комбинация линий указывает на раны, которые человек нанесет сам себе.
5. Линия жизни, перерезанная так, как показано на рисунке, предсказывает нанесение ран другим.
6. Пересеченная линия Меркурия предвещает ранения груди, а также оперативное вмешательство.

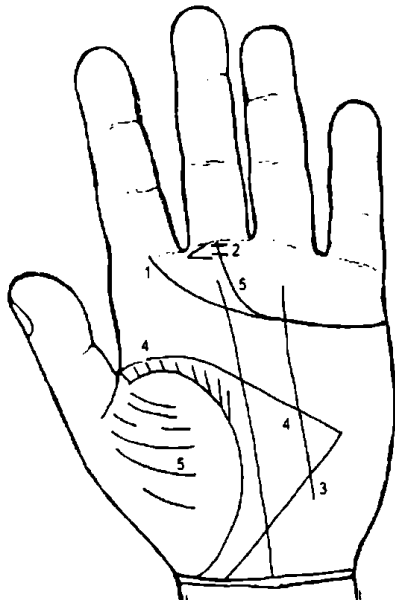


Рисунок 55

К рисунку 55

1. Линии, пересекающие ответвления линии сердца на бугре Юпитера, предостерегают от ранения лба.
2. Линии, пересекающие ответвление линии сердца на бугре Сатурна, служат признаком ранения в полость живота.
3. Линия Аполлона, доходящая до бугра Луны, обозначает удачу в путешествиях.
4. Бугор Юпитера и долина Марса без всяких линий свидетельствуют о счастье и благополучии.
5. Правильные бугры Венеры и Сатурна предвещают счастье этому человеку на Востоке.

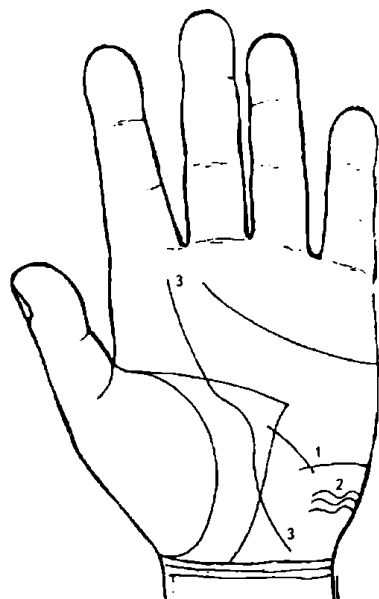


Рисунок 56

К рисунку 56

- Линия на бугре Луны, пересеченная линией, выходящей из треугольника, указывает на опасность для жизни и имущества.
- Волнистые линии на бугре Луны обозначают неудачное путешествие.
- Изогнутая линия судьбы, оканчивающаяся на бугре Юпитера, предвещает несчастье на Родине и счастье на чужбине.

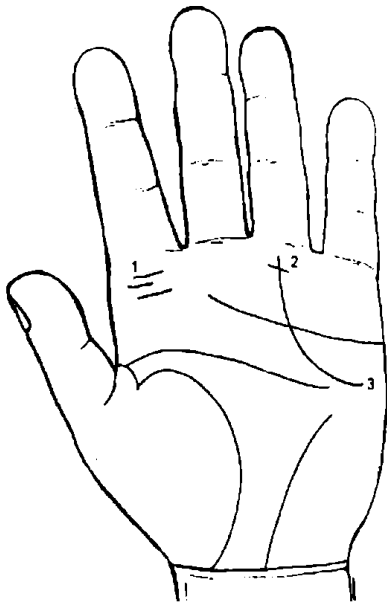


Рисунок 57

К рисунку 57

1. Такие линии (№ 1) на бугре Юпитера служат признаком приобретения почестей через преодоление препятствий.
2. Линия Аполлона, пересеченная одной линией, идущей от бугра Сатурна, или несколько таких линий предвещают потерю чести из-за старых людей или духовных лиц.
3. Линия Солнца, начинающаяся у бугра Марса, указывает на удачу и славу вне Отечества.

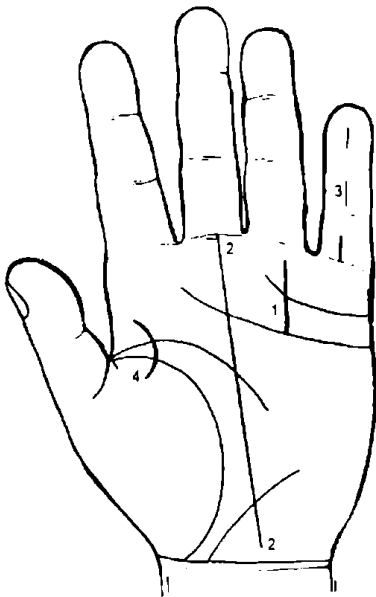


Рисунок 58

К рисунку 58

1. Линия Солнца, пересеченная линией, идущей в место брака, указывает на позор из-за жены.
2. Линия Сатурна, оканчивающаяся на самом бугре Сатурна, служит признаком скорого, неожиданного счастья.
3. Такие линии на пальце Меркурия обозначают неожиданные почести.
4. Дугообразная линия в углу большого пальца есть признак славы и почестей.

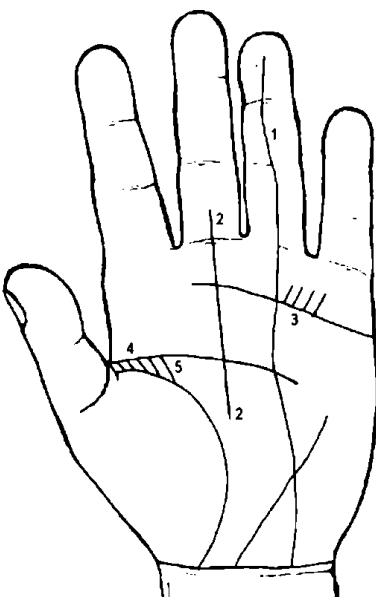


Рисунок 59

К рисунку 59

1. Линия Аполлона, идущая из карпальной линии до самой оконечности пальца Аполлона, предвещает большую славу.
2. Линия Сатурна (№ 2) — такой формы — указывает на почести и выгоды, приобретаемые службой.
3. Линии, подобные этим {№ 3), предвещают получение раны на военной службе.
- 4 и 5 — такая комбинация линий предвещает покровительство и милость высокопоставленных особ.

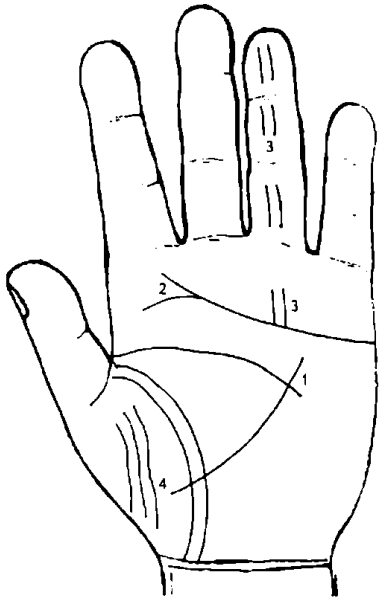


Рисунок 60

К рисунку 60

1. Такая линия, пересекающая длинную линию жизни, предсказывает удачу на войне и военной службе.
2. Такое разветвление линии сердца предвещает удачу и почести в духовном звании.
3. Такие линии на пальце и бугре Аполлона показывают, что данное лицо возвысится над окружающими его людьми.
4. Такая *Soror vitalis* приносит большую удачу на войне.

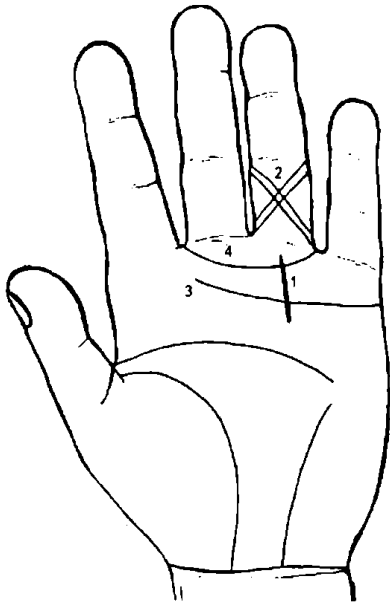


Рисунок 61

К рисунку 61

1. Такое пересечение Венерина пояса и линии сердца обозначает непостоянство в делах, в браке и неустойчивость положения в свете.
2. Такой крест на пальце Аполлона предвещает большие почести.
3. Такая гладкая линия сердца, без всяких ответвлений, указывает на неудачи, преследования и всякого рода превратности Судьбы.
4. Такого рода Венерин пояс предвещает позор вследствие невоздержанного образа жизни.

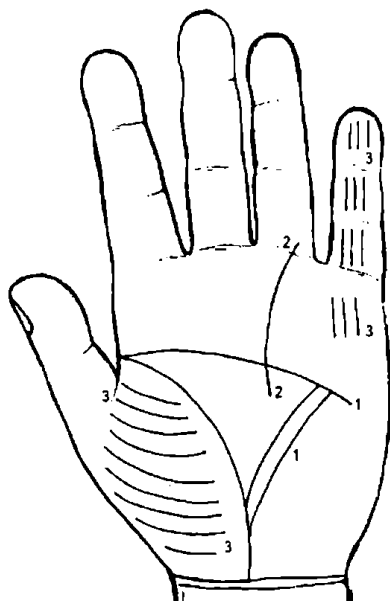


Рисунок 62

К рисунку 62

1. Двойная линия Меркурия предвещает успех в медицине и математике.
2. Линия Аполлона, выходящая из треугольника и доходящая до основания пальца Аполлона, обозначает большую удачу на войне.
3. Ровные, не пересеченные линии на бугре Венеры, на пальце и бугре Меркурия свидетельствуют о поэтическом таланте, красноречии и музыкальных способностях.

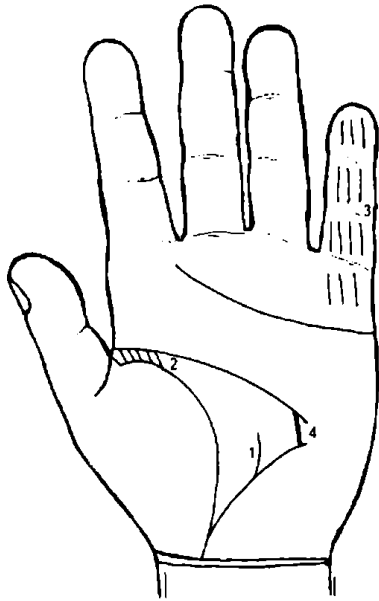


Рисунок 63

К рисунку 63

1. Такая линия в треугольнике указывает на невыгодный брак.
2. Разошедшийся угол, образуемый линиями жизни и головы и заполненный такими маленькими линиями, как показано на рисунке, свидетельствует о понимании музыки.
3. Такие линии на пальце и бугре Меркурия служат признаком способностей к математике и астрономии.
4. Правильный со всех сторон треугольник указывает на большие способности к медицине и техническим наукам.

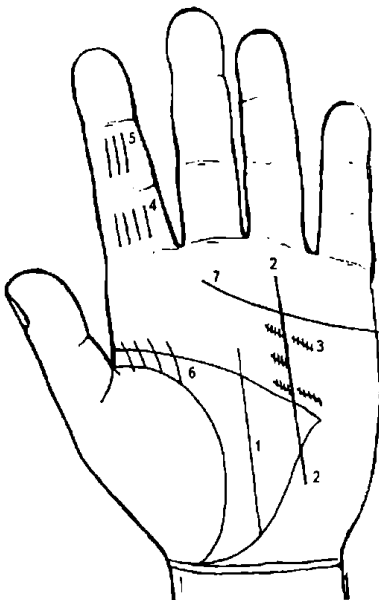


Рисунок 64

К рисунку 64

1. Линия Сатурна, оканчивающаяся у линии головы, служит признаком преуспеяния в естественных науках.
2. Линия Аполлона, такая, как на рисунке, усиливает значение линии № 1.
3. Переплетающиеся линии вокруг линии Аполлона, указывают на врагов, которые хотят повредить, но не могут.
4. Такие линии на проксимальной фаланге пальца Юпитера служат признаком полного счастья.
5. Такие линии на средней фаланге пальца Юпитера предвещают удачу в духовном и судейском звании.
6. Такие линии, идущие от линии жизни, обозначают богатство, счастье и почести.
7. Такая прямая линия сердца предвещает успех на войне.

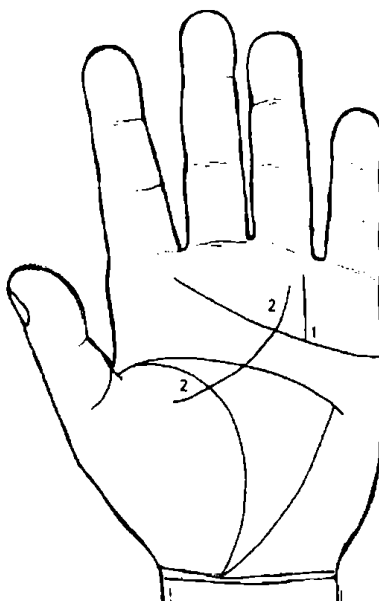


Рисунок 65

К рисунку 65

1. Прямая линия Солнца, исходящая из линии сердца, указывает на жизнь, полную почестей.
2. Дугообразная линия, идущая от бугра Венеры к бугру Аполлона, приносит с собой милость и успех через высокопоставленную особу женского пола.

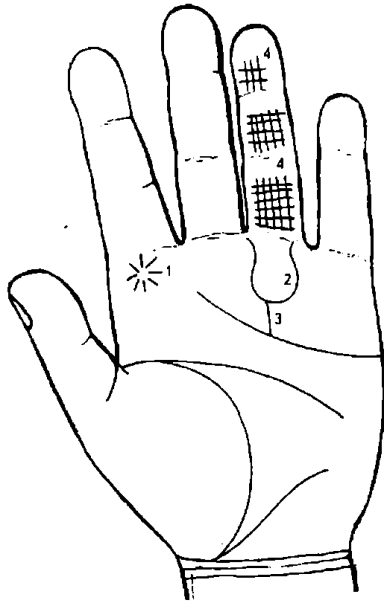


Рисунок 66

К рисунку 66

1. Звезда у основания пальца Юпитера предвещает покровительство начальства, удачу на суде и т. п.
2. Изогнутая линия (вилка) на бугре Аполлона у основания пальца Аполлона обозначает успех и почести.
3. Эта линия Аполлона в сочетании с вилкой (№ 2) указывает на превратности Судьбы на пути к почестям.
4. Такие решетчатые линии на пальце Аполлона — то же, что и п. 3.

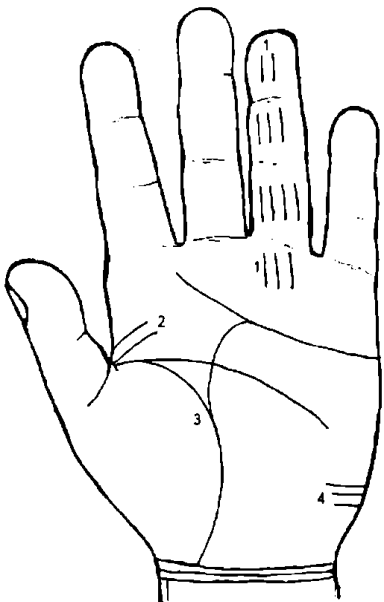


Рисунок 67

К рисунку 67

1. Такие маленькие линии в области бугра Солнца предвещают удачу на пути к почестям.
2. Такие линии предвещают славу.
3. Такое соединение линий жизни и сердца указывает на славу и почести, разумно приобретенные собственными усилиями.
4. Такие линии на бугре Луны служат признаком славы и почестей на чужбине.

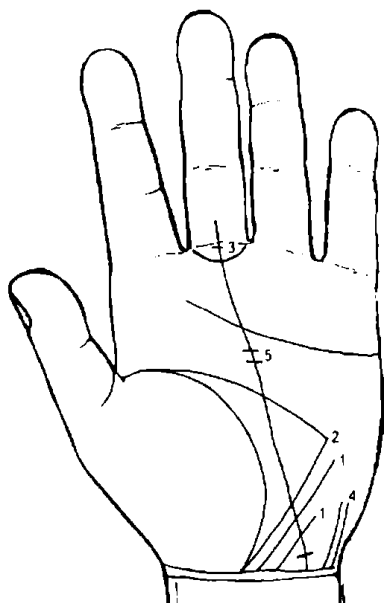


Рисунок 68

К рисунку 68

1. Такие линии на бугре Луны, наклоненные к линии сгиба кисти (карпальной линии), предвещают друзей вдали от Родины.
2. Линия головы и линия Меркурия или другие линии подобного типа, заостренные у бугра Луны, обозначают фальшивых друзей на чужбине.
3. Такая дугообразная линия вокруг пальца Сатурна предвещает плен.
4. Такие линии на бугре Луны предвещают успех и почести благодаря друзьям.
5. Короткие линии, пересекающие линию Сатурна, также предвещают плен.

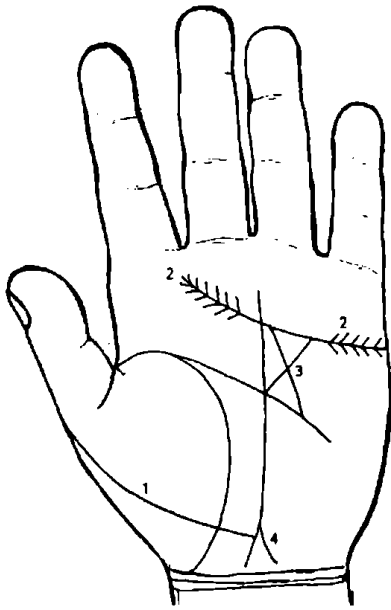


Рисунок 69

К рисунку 69

1. Такая линия, пересекающая бугор Венеры (бывает толстой и очень тонкой, извилистой), предостерегает от врага, желающего погубить данного человека.
2. Такая линия сердца, имеющая в начале и конце «елочки», остриями своими направленными друг к другу, предвещает победу над врагами.
3. Такой крест в большом четырехугольнике указывает на незаслуженные преследования.

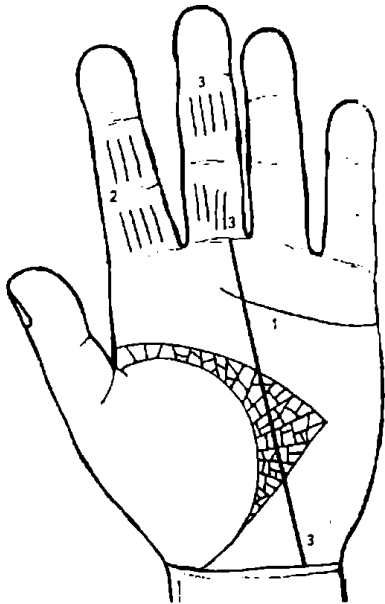


Рисунок 70

К рисунку 70

1. Широкий большой четырехугольник предвещает много друзей и успех в делах.
2. Такие линии на пальцах Юпитера указывают на успех у начальства и у лиц судейского звания.
3. Мелкие линии на протяжении хорошо сформированной линии Сатурна и на пальцах Сатурна предвещают успех в земледелии, горном деле и т. д.

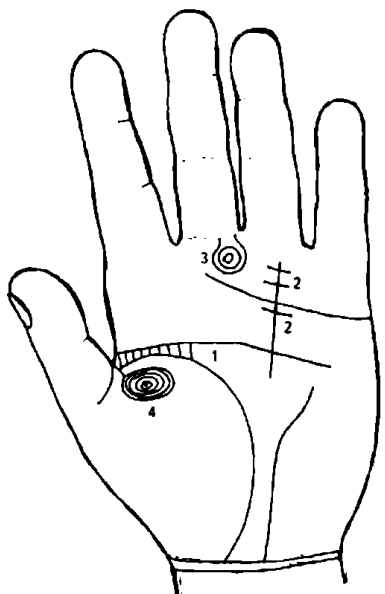


Рисунок 71

К рисунку 71

Соединение линий жизни и головы короткими линиями друг с другом указывает на то, что данный человек избежит какой-то опасности.

Число линий, пересекающих линию Аполлона, соответствует числу препятствий на пути к успеху, почестям.

Концентрические кружки на бугре Сатурна, если он еще и очень высокий, означают замкнутость, склонность к пессимизму.

Концентрические кружки, образованные папиллярными линиями в верхнем углу бугра Венеры, означают двойственное положение в браке.

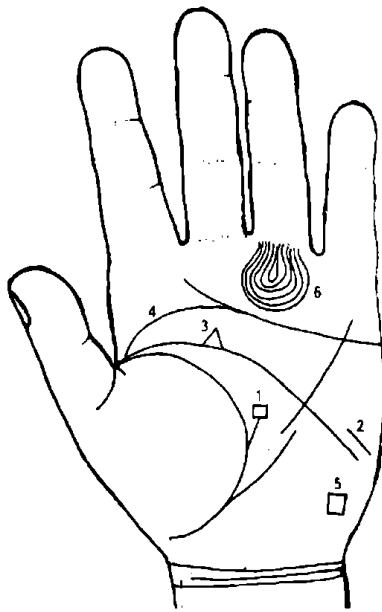


Рисунок 72

К рисунку 72

1. Линия жизни, выпускающая ветвь с четырехугольником на конце в сторону линии головы, предвещает временный спад в материальном отношении.

2. Линия головы, оборванная у своего конца, предвещает получение раны в голову или горло, а иногда служит признаком сумасшествия.

3. Треугольник на линии головы, выпускающий из вершины ветвь, обозначает кровавое несчастье.

4. Если линия жизни, линия головы (№ 2) и линия сердца (№ 4) соединяются у своего основания, то это обстоятельство всегда есть несомненный признак насильственной смерти, связанной с образом жизни, особенно если такое соединение замечается на обеих руках. Если такой знак имеется лишь на одной руке, то он указывает или предупреждает об угрозе насильственной смерти.

5. Квадрат на бугре Луны служит признаком насильственной смерти от близких людей. Например, смерть мужа от рук жены или наоборот; смертельно опасные роды и т. д.

6. Концентрические окружности на вершине бугра Аполлона, образуемые папиллярными линиями, означают характер почтительный, материальный успех, власть, богатство, выгодный брак по расчету.

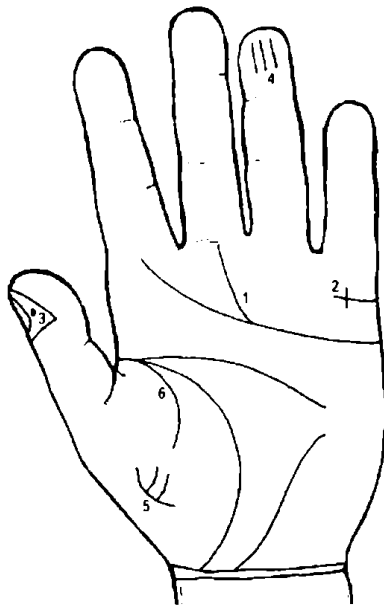


Рисунок 73

К рисунку 73

1. Разветвленная линия сердца предвещает несчастную семейную жизнь.

2. Крест на бугре Меркурия, образуемый линией брачных обстоятельств, перечеркнутой короткой линией вдовства, служит признаком счастливого, плодovitого брака.

3. Черные точки на ногте большого пальца указывают на разногласия с женой.

4. Три черточки на дистальной фаланге пальца Аполлона обозначают сочетание браком с благородной особой.

5. Линии под № 5 указывают на прелюбодеяние.

6. Подобная линия (№ 6) около линии жизни предвещает плодovitый брак.

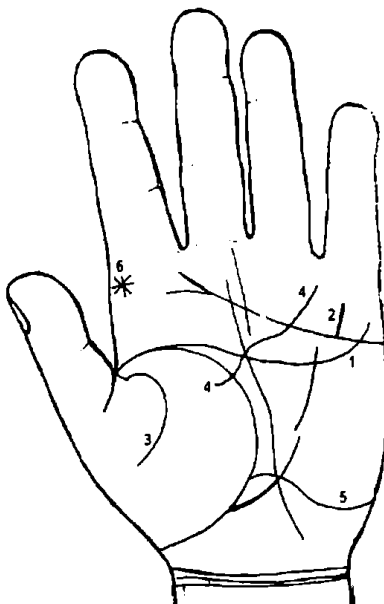


Рисунок 74

К рисунку 74

1. Линия головы, отклоняющаяся к бугру Меркурия, предвещает успех в делах, склонность к коммерции.

2. Четкая и ровная линия на бугре Меркурия указывает на то, что следует ожидать пребывания в чужих странах.

3. Такой формы линия «сестра» жизни на бугре Венеры предвещает перемену места жительства, смерть на чужбине, едали от Родины.

4. Такая линия Аполлона, исходящая из бугра Венеры и оканчивающаяся под пальцем Аполлона или на бугре Аполлона, обозначает милость и успех через высокопоставленных особ.

5. Такая глубокая линия, пересекающая бугор Луны, линию Сатурна и доходящая до линии жизни, предвещает путешествие на большое расстояние как роковое событие либо отъезд в чужую страну на постоянное место жительства, который повлияет на жизнь только с положительной стороны.

6. Звезда на бугре Юпитера — признак счастливой перемены места жительства, перемены места работы, счастья в игре и т. п.

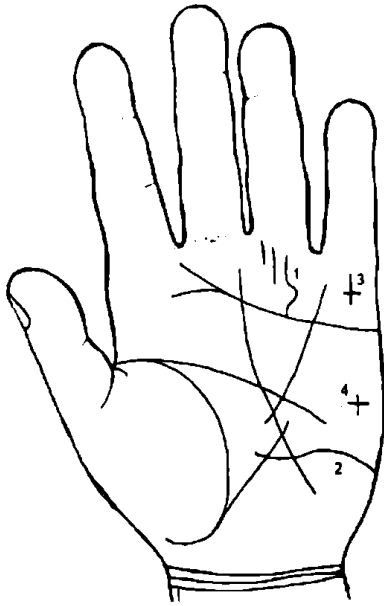


Рисунок 75

К рисунку 75

1. Если линия Аполлона правильно сформирована и вогнута по направлению к бугру Аполлона, а также ее сопровождают одна или две глубокие линии, то это признак славы в искусстве или литературе, богатства и заслуженного успеха в жизни. При этом бугор Луны должен соответствовать этим наклонностям.

2. Такая прерывистая линия, пересекающая бугор Луны, линию Сатурна, предвещает путешествие в чужую страну, но после длительных препятствий со стороны властей.

3. Крест, опрокинутый на бугре Меркурия, означает естественную смерть близкого человека в чужой стране и поездку на его похороны или поминки.

4. Крест на бугре Марса означает угрозу насильственной смерти, например, роды, операции, образ жизни и т. д.

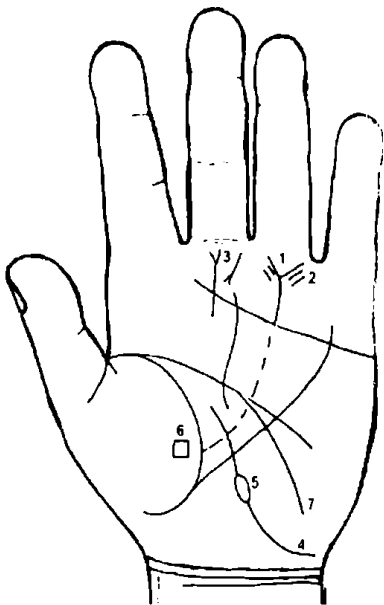


Рисунок 76

К рисунку 76

1. Вилка в конце линии Аполлона обозначает успех, почести и богатство, заработанные своими руками.

2. Если линию Аполлона (Ns 1) сопровождает много мелких линий у корня пальца Аполлона, то это означает артистические наклонности.

3. Такой знак с конусом на бугре Сатурна, направленный вниз, указывает на перенапряжение нервной системы, граничащее с психическим заболеванием.

4. Линия Сатурна, начинающаяся под бугром Луны, искривленная и имеющая островок (№ 5), предвещает арест с поляризацией рассудка.

5. Островок на линии Сатурна может указывать на адюльтер в мыслях.

6. Красноватый четырехугольник на бугре Венеры вблизи линии жизни предвещает конфискацию имущества, потерю имущества или его хищение. Если знак бледный, то событие уже произошло либо знак принимает вид предостережения.

7. Ветвь от линии головы, склоняющаяся к бугру Луны, есть признак легкомыслия и любви к романтизму. (Романтизм — мечтательность.)




Рисунок 77

К рисунку 77

1. Ветвь с конусом, идущая от линии Аполлона на бугор Сатурна в сторону линии головы, предвещает неприятности, связанные со службой (работой).

2. Ветвь с конусом, идущая от линии Аполлона на бугор Сатурна в сторону проксимальной фаланги пальца Сатурна, предвещает повышение по службе, удачу, славу, почет.

3. Треугольник на линии сердца под бугром Меркурия, выпускающий ветвь из своей вершины, предвещает кровавое несчастье.

4. Звезда у основания пальца Юпитера предвещает покровительство сильных мира сего, удачу на суде и т. д.

5. Линия Сатурна, начинающаяся под бугром Луны в виде пунктира (т. е. прерывающаяся), означает угрозу (предупреждение) ареста по политическим мотивам. Иногда такая линия Сатурна указывает на арест по политическим мотивам в родословной: если знак на левой руке — родословная матери; если знак на правой руке — родословная отца. Если субъект левша, то признаки наоборот.

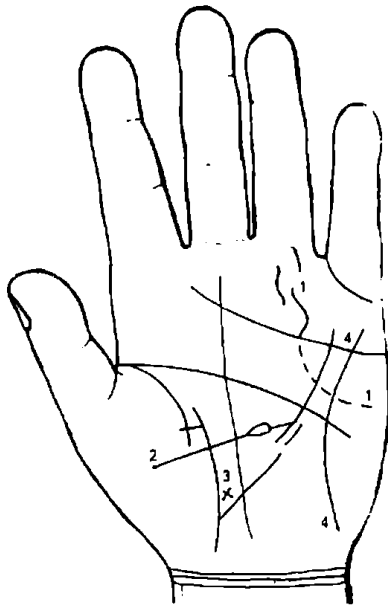


Рисунок 78

К рисунку 78

1. Линия Аполлона, выходящая из бугра Марса, которую в конце сопровождают одна или две короткие линии и которая при этом вогнута в сторону бугра Аполлона, обозначает всемирную славу в изобретательстве, в литературе и искусстве. При этом необходимо учитывать развитие бугров Аполлона и Луны.

2. Линия, выходящая из бугра Венеры, пересекающая линию жизни и линию Сатурна, имеет островок и соединена с линией Меркурия, предвещает, что субъект не получит интеллектуального развития (образовательного центра) из-за дурного воспитания. Обычно такая линия бледная, иногда прерывистая.

3. Крест рядом с линией жизни около основания линии Меркурия в большом треугольнике указывает на склонность к самоубийству.

4. Если из бугра Меркурия выходит полукругом линия, соединяющаяся с бугром Луны, то это свидетельствует о человеке легко увлекающемся, легко верующем во все фантастическое и несбыточное.

Такая же линия означает сильно развитую интуицию. Такую линию можно заметить на руке знаменитых медиумов, при этом палец Сатурна имеет сильно развитый философский узел.

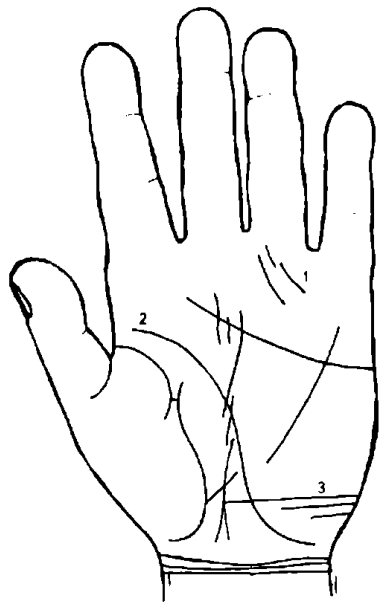


Рисунок 79

К рисунку 79

1. Такая линия Аполлона с сопровождающими ее короткими линиями указывает на славу и приобретение положения благодаря уму, без плутовства.

2. Линия головы, оканчивающаяся под бугром Луны, служит признаком утопления. Если такая линия имеется на обеих руках, то утопление произойдет непременно.

3. Прямая линия, пересекающая бугор Луны и соединяющаяся с линией Сатурна, обозначает беспокойство вследствие тяжелых предчувствий.

Несколько таких линий означают постоянную душевную тревогу.

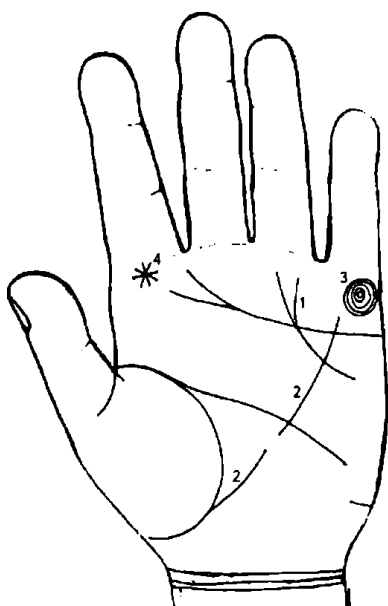


Рисунок 80

К рисунку 80

1. Такая вилкообразная линия Аполлона предвещает покровительство высокопоставленных лиц и почести.

2. Линия Меркурия, прерванная между линиями головы и жизни, изобличает необычайную алчность и жажду богатства, часто доходящую до преступления.

3. Концентрические круги на бугре Меркурия правильной формы, и если при этом бугор высокий, означают способность и находчивость в коммерческих делах.

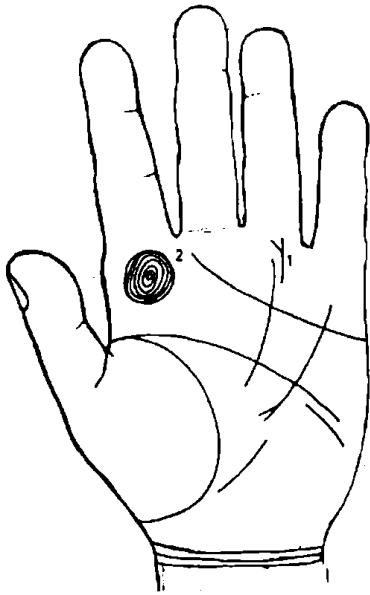
4. Звезда у основания пальца Юпитера предвещает покровительство начальства, удачу на суде и т. п.

К рисунку 81

1. Последний участок линии Аполлона с конусом в направлении основания безымянного пальца предвещает успех и почести на литературном поприще; начало знака является началом успеха — в каком возрасте будет начало, можно определить масштабной линейкой, делая отсчет от линии сердца вверх.

2. Концентрические кружки, образованные из папиллярных линий правильной формы, являются верным признаком успеха в вопросах самолюбия, в делах семейных и денежных. Если линии принимают удлиненную форму, то это означает меньший успех.

Рисунок 81

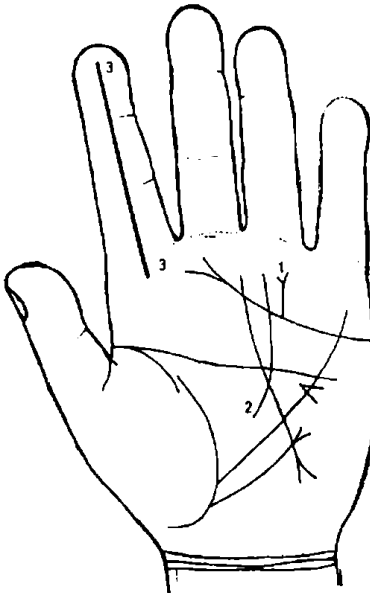
**К рисунку 82**

1. Линия сердца выпускает короткую линию, которая на конце имеет расщепление (т. е. оканчивается конусом) на бугре Аполлона рядом с линией Аполлона (№ 2), — это означает большой успех в науке и большую материальную удачу, славу и почести, связанные с научной деятельностью.

2. Линия Солнца.

3. Бугор Юпитера выпускает прямую линию, проходящую через весь указательный палец. Это признак счастья, достигнутого энергией и умом, а также признак материального благополучия.

Рисунок 82

**К рисунку 83**

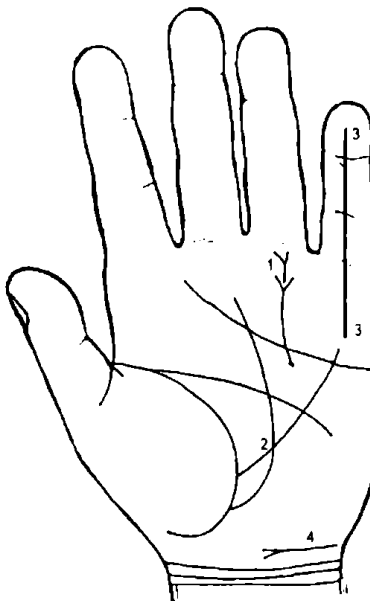
1. Линия Аполлона с двумя вилками под пальцем Аполлона есть признак того, что человек будет иметь два наследства (или богатство).

2. Линия Сатурна, исходящая из линии жизни, предвещает смерть на чужбине.

3. Когда бугор Меркурия выпускает прямую линию, которая проходит по всему пальцу Меркурия (мизинцу), то это означает, что человек обладает благородством и возвышенным умом.

4. Короткая линия с конусом над карпальной линией, направленная в сторону большого пальца, означает покровительство знатного лица, является признаком богатства и почета в обществе.

Рисунок 83



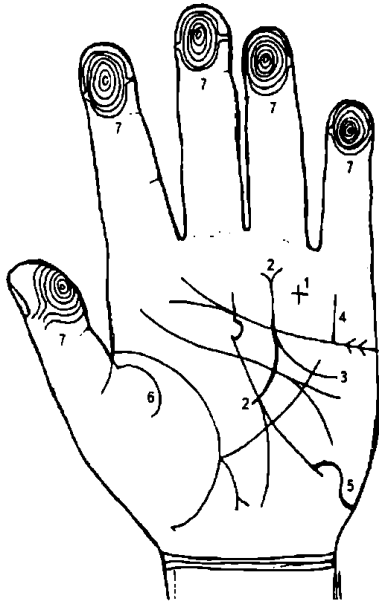
К рисунку 84

Рисунок 84

1. Крест на бугре Аполлона предвещает перемену положения в жизни, материальную удачу, успех.

2. Линия Аполлона, вогнутая в сторону бугра Аполлона и оканчивающаяся вилкой, означает почести, славу и богатство, заслуженный успех в жизни.

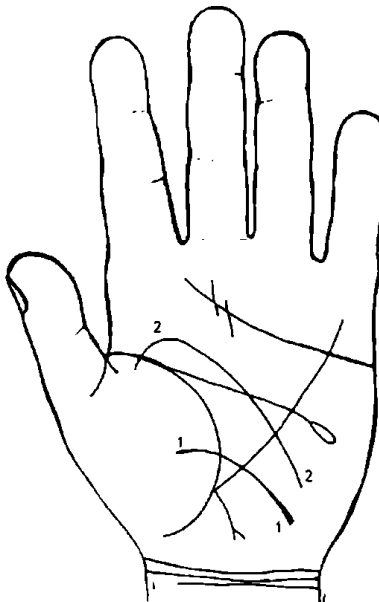
3. Ветвь, исходящая от линии Аполлона (под № 2) на бугор Марса, есть знак славы в чужих странах.

4. Четкая и ровная вертикальная линия на бугре Меркурия указывает, что следует ожидать путешествия в чужую страну.

5. Такая глубокая линия, пересекающая бугор Луны и соединяющаяся с линией Сатурна, предвещает путешествия в чужие страны, находящиеся на большом расстоянии от места рождения данного человека. Здесь имеет место путешествие как событие роковое, т. е. лежащее вне сферы человеческого предвидения, событие неожиданное.

6. «Сестра» линии жизни на бугре Венеры означает перемену места жительства, смерть на чужбине и сильную натуру. Если она прерывиста, то предвещает препятствия со стороны родственников в деле выезда за границу.

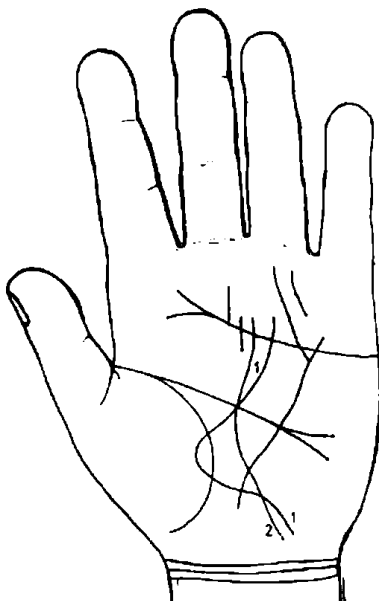
7. Истинные завитки (концентрические окружности) на всех пальцах обеих рук (на дистальных фалангах) показывают, что человек будет всю жизнь зарабатывать деньги или получать их по наследству. Эти завитки на всех пальцах действительно оказываются одним из самых верных признаков успеха в денежных делах.

К рисунку 85

1. Линия, идущая от бугра Луны, пересекающая линию жизни и оканчивающаяся на бугре Венеры (так называемый «Большой обруч»), является признаком более или менее тяжелых преступлений, совершенных человеком.

2. Линия Сатурна, начинающаяся на бугре Луны, пересекающая бугор Юпитера и линию жизни и исчезающая на бугре Венеры, обещает счастливое исполнение честолюбивых желаний. Линия Сатурна влияет на жизненные условия, делая жизнь то счастливой, то несчастной, связанной с брачными обстоятельствами.

Рисунок 85

К рисунку 86

1. Бугор Луны выпускает четкую линию, пересекающую линию жизни, бугор Венеры, снова линию жизни, долину Марса и линии Сатурна, головы и сердца, идущую к пальцу Аполлона. Эта линия предвещает успех в жизни, обусловленный покровительством влиятельных лиц.

2. Если линия Сатурна от бугра Луны поднимается прямо к бугру Сатурна, то перед нами человек, жизнь которого всецело зависит от счастливой случайности.

Рисунок 86

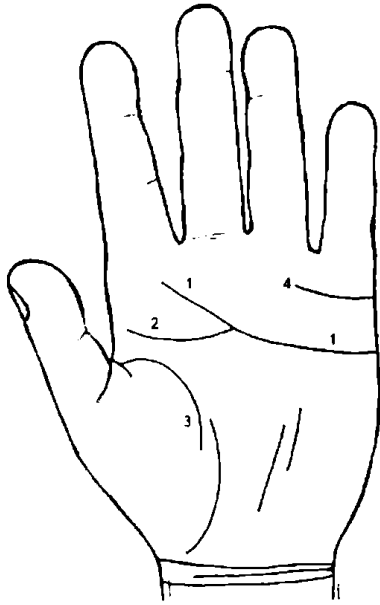
К рисунку 87

Рисунок 87

1. Линия сердца без ветвей предвещает нужду и бедность, если этому не противоречат какие-нибудь другие знаки.

2. Линия головы, соединяющаяся с линией сердца под бугром Сатурна, предвещает быструю смерть от разрыва сердца, если этому сопутствуют другие знаки.

3. Линия жизни, прерванная в пределах 40 лет, предвещает неожиданную смерть из-за разрыва сердца.

4. Ясная и непрерывная линия, идущая от бугра Аполлона к бугру Меркурия, предвещает, что человек примет смерть и падение.

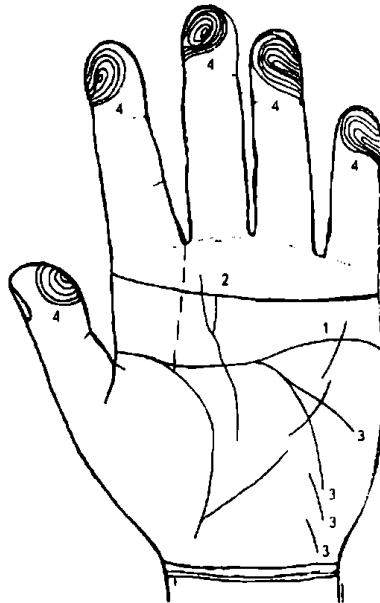
К рисунку 88

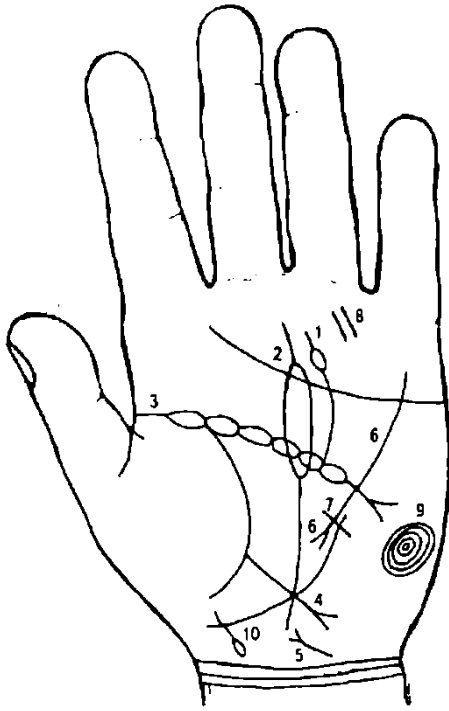
Рисунок 88

1. Линия сердца, соединяющаяся с линией головы (под № 3) под бугром Сатурна, предвещает быструю смерть от разрыва сердца.

2. Линия, идущая параллельно линии сердца по всей руке, начинаясь на бугре Юпитера и кончаясь на бугре Меркурия, и при этом линия эта темного цвета, то она предвещает, что человек примет смерть и нравственное падение.

3. Линия головы, перешедшая на бугор Марса и с перерывами на бугор Луны, означает тяжелую травму головы с ретроградной амнезией.

4. Концентрические окружности, образованные папиллярными линиями, принимающие удлиненную форму, свидетельствуют, что успех будет достигнут упорным трудом с преодолением продолжительных больших препятствий.



К рисунку 89

1. Линия головы, выпустившая ветвь с островком на бугор Сатурна, характерна для пессимиста или мизантропа, мрачно смотрящего на мир и на людей, вечно занятого несбыточными мечтами и планами, полного непрерывной душевной тревоги.

2. Длинный островок на линии Сатурна означает адюльтер в мыслях.

3. Цепеобразная линия головы обозначает головные боли и поляризацию рассудка.

4. Линия с конусом на конце, исходящая от основания линии Меркурия в направлении карпальной линии, обозначает аппендицит с гнойником.

5. Короткая линия с конусом, исходящая от карпальной линии с наклоном в сторону большого пальца, обозначает воспаление мочевого пузыря — цистит, — связанное с переохлаждением.

6. Участок линии Меркурия прерван; линия исходит от бугра Меркурия и оканчивается в большом треугольнике — эти признаки обозначают воспаление поджелудочной железы — панкреатит.

7. Линия Меркурия, пересеченная короткой линией, исходящей из большого треугольника, предвещает опасность для жизни вследствие ранения в грудь.

8. Две параллельные линии, расположенные перпендикулярно линии сердца, показывают, что данное лицо возвысится над окружающими его людьми.

9. Концентрические окружности на бугре Марса, причем первый внутренний кружок выпускает вниз короткую ветвь в сторону бугра Луны, обозначают пониженный гемоглобин в крови, болезнь сердца, жестокосердие, характер сварливый. Являются также признаком притворства и лицемерия (все, что связано с воображением).

10. Линия жизни, на конце своем выпускающая короткую ветвь с островком в направлении карпальной линии с наклоном в сторону бугра Луны, обозначает родовую травму головы ребенка — девочки.

Рисунок 89

Психически больной человек (рис. 90)

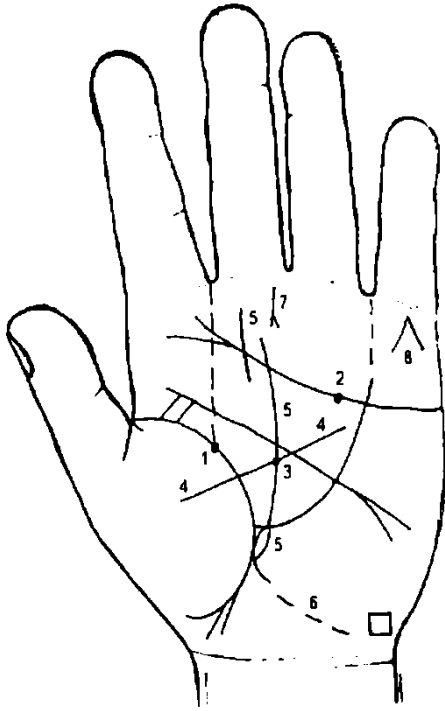


Рисунок 90

1. Хорошо обозначенная черная ямочка или точка указывает на несчастный случай (на рис. — в 19 лет).
2. Черная ямочка или точка, хорошо обозначенная на линии сердца, указывает на душевное потрясение.
3. Черная ямочка или точка, хорошо обозначенная на линии Сатурна, означает несчастный случай (в 19 лет).
4. Линия, исходящая из бугра Венеры, пересекающая черную ямочку на линии Сатурна и исчезающая в большом четырехугольнике, указывает событие, крупную перемену в жизни (здесь — в 19 лет).
5. Если линия жизни выпускает островок с линией Сатурна, то она влияет на жизненные условия, делая жизнь то счастливой, то несчастной, в зависимости от того, хорошо или дурно линия образована. Здесь линия судьбы начинается с островка, что указывает на адюльтер в мыслях.
6. Островок линии Сатурна под № 5 выпускает прерывистую линию под бугор Луны — это предвещает (или предостерегает) арест по политическим мотивам.
7. Короткая линия с конусом на бугре Сатурна, направленная вниз, означает перенапряжение нервной системы.
8. Линии, образующие на бугре Меркурия острый угол, который обращен к основанию пальца Меркурия, предвещают смерть через повешение.

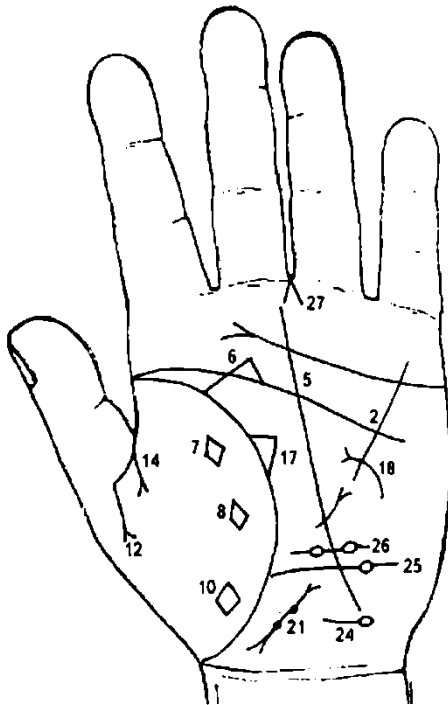


Рисунок 91

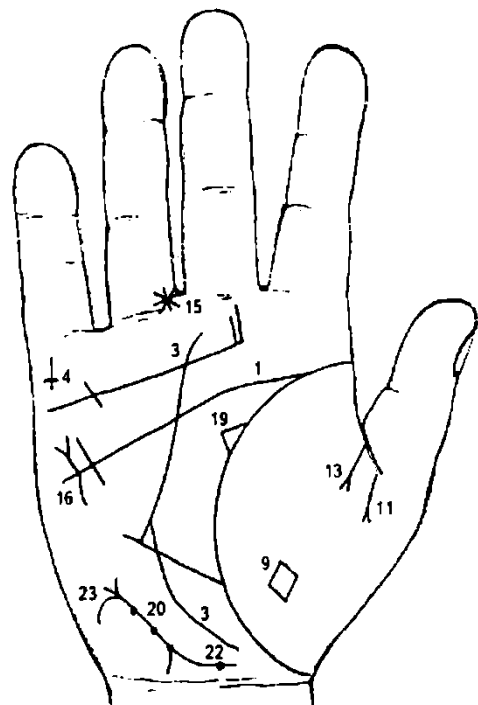


Рисунок 92

К рисункам 91-92

- 1, 2. Полное совпадение линии головы с линией жизни сулит человеку полную неудачу, а также смертельные поражения.
3. Линия Сатурна, исходящая из-под бугра Венеры правой ладони и ее огибающая означает судьбу неудачливую.

4. Крест на бугре Меркурия, расположенный «вверх ногами» на правой ладони, указывает на преждевременную смерть родственника в чужой стране (за рубежом) по родословной отца, если обладатель ладони правша, и наоборот, если левша, то в родословной матери.

5. 6. Линии, исходящие от линии головы под № 5 и от линии жизни под № 6 в пределах большого треугольника, пересекающей линию головы под № 2 и соединяющейся с линией под № 5, означают арест по уголовным мотивам.

7, 8. Четырехугольники на бугре Венеры, расположенные рядом с линией жизни, предвещают конфискацию имущества в связи с арестом по уголовным мотивам; также означают в другом варианте потерю или хищение имущества.

9. Четырехугольник на бугре Венеры правой ладони обозначает раздел имущества вследствие расторжения брака, первого.

10. Четырехугольник на бугре Венеры левой ладони обозначает раздел имущества вследствие расторжения брака, второго.

11. 12. Ветвь, исходящая из первой складки основания большого пальца обеих ладоней в направлении бугра Венеры, оканчивающаяся конусом, предвещает расторжение первого брака из-за неблагоприятного поступка обладателя руки.

13, 14. Расторжение второго брака из-за неблагоприятного поступка обладателя руки.

15. Звездочка на проксимальной фаланге безымянного пальца правой ладони, расположенная со стороны промежности безымянного и среднего пальцев и рядом со складкой основания безымянного пальца, предвещает:

а) порез голени правой ноги или хирургическое вмешательство вследствие варикозного расширения вен;

б) иногда предвещает ожог правой ноги.

16. Такой формы извилистая линия с конусом на конце, расположенная параллельно линии Меркурия правой ладони и вне пределов большого треугольника, конус которой направлен в сторону бугра Меркурия, предвещает фибромиому правой молочной железы.

17. Треугольник на линии жизни левой ладони, расположенный в пределах большого треугольника, у которого верхний катет короче другого, означает левостороннюю непальпируемую мастопатию — выделение секрета из соска левой молочной железы; бывает произвольное или при нажатии на сосок.

18. Дугообразная линия, исходящая из бугра Марса левой ладони, пересекающая линию Меркурия и оканчивающаяся конусом в большом треугольнике, означает кистозный фиброаденоматоз левой молочной железы — операция. Здесь также выделение из соска секрета желто-зеленого цвета.

19. Треугольник на линии жизни правой ладони, расположенный в большом треугольнике, который из своей вершины выпускает продолжение своих катетов (как показано на этом рисунке), предвещает мастит инфильтративный.

20, 21. Короткая линия с конусами на концах означает снизу вверх:

а) конус нижний — шейка матки;

б) короткая линия между конусами — тело матки;

в) конус верхний — зев матки.

Три ямочки розового или темного цвета на теле матки означают три фибромиомы на теле матки (матка бугристая — фиброматозная).

Отклонение верхнего конуса в сторону бугра Луны означает отклонение матки влево.

22. Ямочка или глубокая точка розового или темного цвета на правой ветви нижнего конуса означает фибромиому шейки матки справа (если такие знаки обозначены кружочками — означает кисту).

23. Короткая ветвь, исходящая из основания верхнего конуса, означает бели.

24. Ветвь, исходящая из основания верхнего конуса, оканчивающаяся островком, предвещает аборт с прободением тела матки.

25. Ветвь, исходящая из линии жизни, прямая, пересекающая линию Меркурия в направлении бугра Луны и оканчивающаяся островком, означает эритроцитоз (повышенное содержание эритроцитов в крови) — знак только на левой ладони.

26. Прямая ветвь, исходящая из линии жизни, пересекающая линию Меркурия в направлении бугра Луны левой ладони и оканчивающаяся двумя островками, означает моноцитоз.

27. Конус в межпальцевой промежности среднего и безымянного пальцев левой ладони служит указанием на резекцию матки, вследствие множества фибромиом.

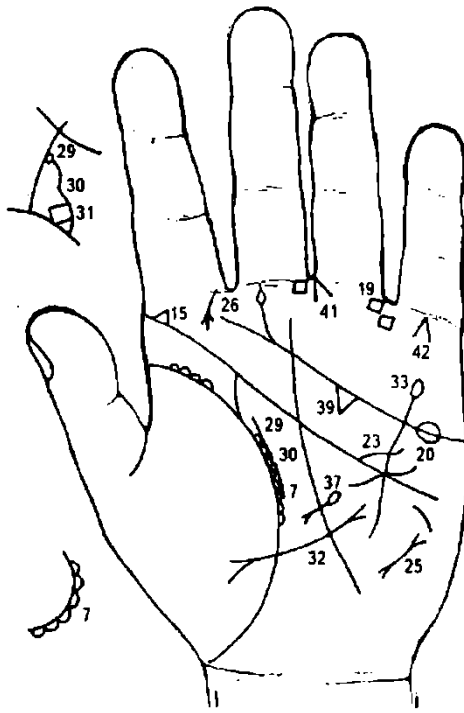


Рисунок 93

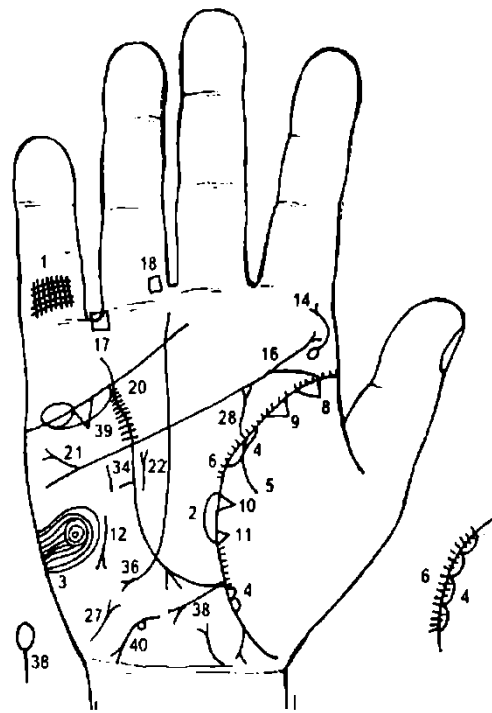


Рисунок 94

К рисункам 93—94

1. Решетка на проксимальной фаланге мизинца правой ладони, расположенная у его основания, обозначает очаговый туберкулез верхней доли правого легкого.

2. Островок на линии жизни правой ладони (возраст 40 лет), расположенный в большом треугольнике, обозначает пневмококковую пневмонию.

3. Концентрические окружности на бугре Марса правой ладони, вытянутые влево, обозначают лейкоцитоз со сдвигом влево.

4. Островки, расположенные по линии жизни на правой ладони на бугре Венеры, а линия жизни выпускает короткие штрихи внутрь островков, обозначают астматический хронический бронхит (бронхиальное дыхание).

Если в островках отсутствуют указанные короткие штрихи, обозначает хронический бронхит.

5. Ветвь, исходящая из линии жизни на бугор Венеры правой ладони, обозначает правосторонний сухой плеврит.

6. Мелкие штрихи, исходящие из линии жизни в большом треугольнике, указывают на брадикардию (замедленная сердечная деятельность)

7. Островки на линии жизни в большом треугольнике служат указанием на брадикардию.

8. Треугольник на линии жизни у ее основания на правой ладони, вершина которого расположена на бугре Венеры (на тенаре), обозначает рубец в верхней доле правого легкого (верхушка).

9. Треугольник, отдельно расположенный на линии жизни на участке до 15—20 лет на правой ладони, вершина которого расположена на тенаре (на бугре Венеры), обозначает фиброзные изменения корня легких.

10. Два треугольника, касательно расположенные друг к другу на линии жизни правой ладони, вершина которых находится на бугре Венеры, а сами треугольники расположены в средней части линии жизни, обозначают уплотнение средней доли правого легкого, так называемый среднедолевой синдром — хронический воспалительный процесс, ограниченный средней долей правого легкого.

11. Треугольник на линии жизни на правой ладони, находящийся ниже касательно расположенных треугольников под № 10, вершина которого находится на бугре Венеры, служит указанием на фиброзные изменения средней доли правого легкого, вследствие хронического панкреатита, как осложнение от перенесенного эпидемического паротита (свинки).

12. Короткая линия с конусом на конце, расположенная параллельно линии Меркурия и направленная вниз вне пределов большого треугольника на правой ладони, обозначает синдром средней доли правого легкого, совместно со знаком под № 10 — хронический воспалительный

процесс, ограниченный средней долей правого легкого; возможны ателектаз за счет давления лимфоузлами или облитерации среднедолевого бронха опухолевым (под № 10) процессом, а также туберкулезный инфильтрат типа лобита.

13. Мелкие островки вдоль линии жизни в большом треугольнике — брадикардия.

14. Ветвь, исходящая из кружочка на бугре Юпитера, вогнутая вправо и оканчивающаяся конусом на правой ладони, обозначает вывих поясничного отдела: IV и V позвонки.

Кружок обозначает смещение диска между IV и V позвонками; диагноз: дискогенный радикулит.

15. Линия извилистая, с конусом, исходящая от линии головы левой ладони на бугре Юпитера в направлении пальца Юпитера, обозначает врожденное S-образное искривление поясничного отдела позвоночника.

16. Ветвь с конусом, исходящая из линии головы на правой ладони с уклоном вправо от оси ладони, обозначает травму (ушиб) крестца позвоночника справа.

17. Четырехугольник на первой складке проксимальной фаланги безымянного пальца, расположенный со стороны мизинца на правой ладони, обозначает варикозное расширение вен бедра и колена правой ноги.

18. Четырехугольник на первой складке проксимальной фаланги безымянного пальца, расположенный со стороны среднего пальца, указывает на варикозное расширение вен в голени правой ноги.

19. Четырехугольник на первой складке проксимальной фаланги безымянного пальца левой ладони, расположенный со стороны мизинца, обозначает варикозное расширение вен бедра и колена левой ноги.

20. Кружочки (или ямочки, или глубокие точки) в большом четырехугольнике, расположенные вдоль линии Меркурия по обе ее стороны на обеих ладонях, обозначают активный ревматоидный артрит.

Здесь — ревматический эндокардит.

21. Короткая линия с конусом, исходящая из линии головы вне пределов большого четырехугольника в направлении бугров Марса и Меркурия, обозначает дефект межпредсердной (конус) и межжелудочковой перегородок (утончение).

22. Короткая прямая линия с конусом на конце в большом треугольнике правой ладони, расположенная параллельно линии Меркурия (иногда пересекает линию головы и оканчивается в большом четырехугольнике, что обозначает значительную гипертрофию правого желудочка и правого предсердия), обозначает гипертрофию правого желудочка и правого предсердия.

23. Короткая линия, исходящая из линии головы, иногда прямая, иногда дугообразная, пересекающая угол, образованный линиями головы и Меркурия, обозначает стеноз устья аорты сердца; знак расположен только на левой руке.

24. Короткая прямая линия с конусом на бугре Марса, конус которой направлен вниз и в направлении линии Меркурия, обозначает тахикардию.

25. Короткая прямая линия с конусами на концах на бугре Марса, но расположенная рядом с линией Меркурия, напротив большого треугольника, указывает на пароксизмальную тахикардию.

26. Короткая линия с конусом, дугообразная (иногда и прямая), исходящая от первой складки проксимальной фаланги указательного пальца со стороны промежности указательного и среднего пальцев, обозначает склерому носа, но так как здесь она является изолированным по локализации заболеванием, то соответствует термину «риносклерома». Склеромное поражение верхних дыхательных путей.

27. Извилистая ветвь с конусом, исходящая от карпальной линии на бугор Луны с наклоном в сторону оси ладони, имеющая вогнутость вправо, обозначает мочевой пузырь: расширен вправо, а конус обозначает цистит.

28. Первая исходящая ветвь из линии жизни на соединении с линией головы, вогнутая вправо, широкая, обозначает мочеточник правой почки (правая ладонь) — расширен и вогнут (перегиб) вправо, песок (расширен и темного цвета).

29. Такая же ветвь на левой ладони обозначает левый мочеточник.

30. Островок, частично расположенный на линии жизни и на мочеточнике в большом треугольнике, а внутри его показан четырехугольник под №31, обозначает: островок — лоханка и чашечка расширены; под № 31 плоский камень типа коралла в лоханке.

31. Четырехугольник (или две перегородки в лоханке под № 30, образующие четырехугольник), обозначает камень типа коралла в лоханке.

Диагноз левой почки: мочекаменная болезнь, пиелонефрит.

32. Линия Меркурия прервана и оканчивается конусом незначительной величины, обозначает опущение желудка слева (левая ладонь).

33. Линия Меркурия продолжена на левой ладони и оканчивается островком — обозначает отравление желудка (может быть и медикаментозное).

34. Короткая и прямая линия вне пределов большого треугольника правой ладони, ограниченная линией Меркурия в средней ее части и короткой линией, расположенной параллельно линии Меркурия, обозначает зарубцованную язву желудка (если она имеет бледный цвет), или рубцующуюся (если она розового цвета) в среднем отделе средней величины.

35. Извилистая линия с конусом на бугре Луны, направленная в сторону карпальной линии и в противоположную сторону от большого пальца, обозначает гепатит токсический аллергический (ПАСК).

36. Прямая короткая ветвь, исходящая из участка печени линии Меркурия, оканчивающаяся конусом в направлении бугра Луны и карпальной линии, обозначает рак печени.

37. Островок, выпускающий короткую ветвь с конусом на конце в большом треугольнике левой ладони, обозначает отравление (островок) поджелудочной железы; хронический панкреатит (здесь вследствие ПАСК).

38. Островок, выпускающий короткую линию в направлении карпальной линии, обозначает дискинезию желчных путей — нарушение моторной функции желчного пузыря и общего желчного протока, а также функций сфинктеров.

39. Высокий треугольник под линией сердца под бугром Меркурия на обеих ладонях указывает на холецистит.

40. Островок, выпускающий извилистую ветвь с конусом на конце, конус которой направлен в сторону карпальной линии на бугре Луны и в противоположную сторону от большого пальца, служит указанием на гемолитическую анемию (гемолитическая желтуха).

41. Конус, исходящий от первой складки безымянного пальца со стороны среднего пальца в противоположную сторону от оси ладони, обозначает трещину бедра.

42. Конус на бугре Меркурия обозначает самоубийство через повешение.

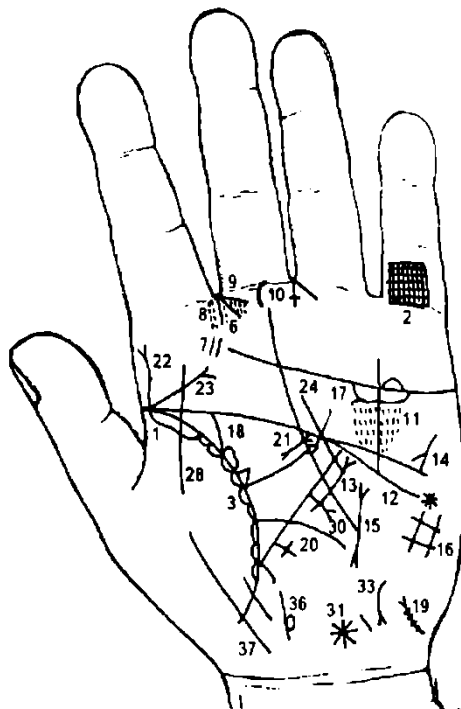


Рисунок 95

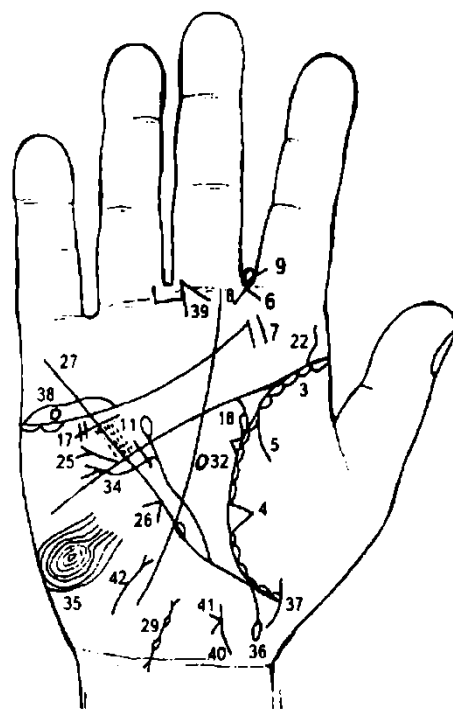


Рисунок 96

К рисункам 95—96

1. Длинный островок в верхней части линии жизни, расположенный вдоль ее на бугре Венеры на левой ладони, обозначает туберкулез верхушки левого легкого.

2. Решетка на проксимальной фаланге мизинца левой руки обозначает туберкулез левого легкого.

3. Островки вдоль линии жизни на обеих руках, которые расположены на ней со стороны бугра Венеры, обозначают хронический бронхит.

4. Треугольник на линии жизни правой ладони в средней ее части и на бугре Венеры обозначает фиброзные изменения в средней доле правого легкого, вследствие воспаления поджелудочной железы (здесь муковисцидоз), как осложнение перенесенного эпидемического паротита.

5. Дугообразная ветвь (иногда прямая, или извилистая), исходящая из линии жизни на бугор Венеры правой ладони, служит указанием на правосторонний сухой плеврит.

6. Линии, образующие острый угол, исходящие из межпальцевой промежности указательного и среднего пальцев, обозначают насморк вазомоторный и аллергический.

7. Две короткие линии, параллельно расположенные на бугре Юпитера, обозначают фолликулярную ангину; тонзиллит хронический.

8. Множество ямочек (глубоких точек) напротив межпальцевой промежности указательного и среднего пальцев на бугре Юпитера обозначают хронический ларингит, катаральный.

9. Прямоугольники в межпальцевой промежности указательного и среднего пальцев обеих рук указывают на двустороннее воспаление лобной пазухи, хроническое, или фронтит хронический.

10. Треугольник на складке проксимальной фаланги среднего пальца левой ладони, расположенный со стороны указательного пальца, вершина которого выпускает извилистую короткую линию вниз параллельно оси ладони, обозначает воспаление среднего уха, хроническое, адгезивное, или адгезивный (слипчивый) катар среднего уха.

Основной симптом — стойкое понижение слуха в той или иной степени, иногда субъективный шум в ушах.

11. Кружочки или ямочки в виде точек, густо расположенные в большом четырехугольнике вдоль линии Меркурия по обе ее стороны, больше со стороны бугра Марса на обеих руках, обозначают ревматоидный эндокардит.

12. Извилистая линия, исходящая из бугра Марса и из-под линии сердца, пересекающая линию Меркурия в большом треугольнике на левой ладони и оканчивающаяся конусом, обозначает гипертрофию левого желудочка и левого предсердия (конус обозначает предсердие).

13. Короткая прямая линия, конус которой направлен вверх, расположенная параллельно линии Меркурия вне пределов большого треугольника, т.е. на бугре Марса, но рядом с линией Меркурия, указывает на стеноз двустворчатого клапана (митрального левого клапана).

14. Короткая линия с конусом на бугре Марса, расположенная под углом и направленная вниз, обозначает тахикардию.

15. Короткая линия с конусами на концах вне пределов большого треугольника, рядом с линией Меркурия на бугре Марса на левой ладони, обозначает пароксизмальную тахикардию предсердия. Если знак широкий и темного цвета — это обозначает переход в мерцательную аритмию, пульс аритмичный.

16. Решетка на бугре Луны означает болезнь почек, печени, водянку, кашель.

17. Дугообразная линия ниже линии сердца под бугром Меркурия, т.е. касательно не расположенная к линии сердца, обозначает опущение почки (здесь обеих) — нефроптоз; воспаление надпочечников.

18. Линия жизни на обеих ладонях выпускает ветвь на соединение с линией головы — обозначает мочеточник расширенный и извилистый; у основания мочеточника островок — обозначает расширение лоханки и чашечки (гидронефроз) обеих почек.

Диагноз: хронический нефрит.

19. Извилистая короткая линия (вогнута влево) с конусом на бугре Луны у карпальной линии с наклоном в сторону оси ладони — обозначает расширение мочевого пузыря влево; черная точка (или розовая ямочка) у основания конуса — означает стеноз шейки мочевого пузыря.

Остальные черные (розовые) точки (ямочки), расположенные по всей поверхности знака, означают или указывают на дивертикул справа.

20. Длинный крест, исходящий из участка печени линии Меркурия, означает кардиальный застой крови в печени; печень увеличена — цирроз; предвещает пункцию печени.

21. Линия с двумя конусами на концах в большом треугольнике левой ладони означает муковисцидоз — панкреато-бронхо-пульмональный кистозный фиброз, Андерсена синдром.

22. Извилистая линия (S-образная), исходящая из линии жизни на бугор Юпитера в направлении указательного пальца на обеих ладонях, означает врожденное искривление поясничного отдела позвоночника, S-образное в плоскости спины.

23. Ветвь с конусом, исходящая из линии жизни на бугор Юпитера в направлении среднего пальца на левой ладони, означает вывих шейного отдела позвоночника кзади слева.

24. Прямая линия (или извилистая), исходящая из бугра Марса на левой ладони, пересекающая угол, образованный линиями Меркурия и головы, и оканчивающаяся в большом

четырёхугольнике, предвещает уменьшение размеров левого желудочка, т. е. стеноз левого желудочка в незначительной степени.

25. Короткая ветвь с конусом на конце, исходящая из линии головы (или от линии головы) в направлении бугра Меркурия на правой ладони, означает дефект межпредсердной и межжелудочковой перегородок (конус на конце знака обозначает межпредсердную перегородку).

26. Конус на линии Меркурия под № 26 вне пределов большого треугольника на правой ладони означает искривление пищевода вправо.

27. Линия Меркурия, у своего основания прерванная островком, означает лейкоз.

28. Линия, пересекающая линию жизни и бугор Венеры, предвещает воспаление брюшины — перитонит, вследствие внематочной беременности и рака желудка.

29. Два островка, соединенные между собой, выпускающие короткие линии с конусами на бугре Луны, расположенные рядом с карпальной линией правой ладони, означают внематочную беременность правой трубы.

30. Ветвь с конусом, исходящая из средней части линии Меркурия в направлении карпальной линии, означает рак желудка слева.

31. Звезда с кружочком на оси ладони у карпальной линии означают родовую травму мозжечка (звездочка) и повреждение гипоталамуса (кружок).

32. Кружок, образуемый папиллярной линией в большом треугольнике правой ладони, передняя доля утолщена, указывает на повреждение (патологию) передней доли гипофиза.

33. Короткая линия с конусом, которая направлена в сторону карпальной линии с наклоном конуса к оси левой ладони, означает тиреотоксический гепатит.

34. Дугообразная линия с конусом на конце, исходящая из большого треугольника, пересекающая линию Меркурия и линию головы и оканчивающаяся на бугре Марса с направлением вверх к бугру Меркурия, предвещает операцию мастита правой молочной железы; конус знака указывает на рак молочной железы.

35. Вытянутые концентрические окружности, образуемые папиллярными линиями, обозначают высокий лейкоцитоз и повышенный протромбин крови.

36. Линия жизни выпускает прямую ветвь, оканчивающуюся островком с правой стороны прямой ветви, с наклоном в противоположную от оси ладони сторону, означает рождение мальчика, у которого правое полушарие мозга больное.

На левой ладони знак оторвался от линии жизни, что предвещает раннюю смерть мальчика вследствие болезни мозга.

37. Ветвь, исходящая из бугра Венеры, пересекающая линию жизни в направлении карпальной линии, конец (головка ребенка) повернут в сторону оси ладони, означает девочку с хорошим здоровьем.

38. Длинный островок над линией сердца под бугром Меркурия, внутри которого расположен кружок (от бледного цвета, розового и желтого), означает воспаление правого яичника (островок); кружок означает кисту на ножке, ее скрутку и кровоизлияние.

39. Конус в межпальцевой промежности среднего и безымянного пальцев правой ладони, вершина которого направлена вверх, предвещает операцию вследствие внематочной беременности правой трубы.

40. Широкая, извилистая линия с конусами на концах на оси ладони у карпальной линии, верхний конец отклонен влево, обозначает отклонение матки влево, спираль, матка миоматозная, меноррагия— маточное кровотечение 9—12 дней.

41. Ветвь короткая, исходящая из основания верхнего конуса (зева матки), обозначает бели.

Примечание: под № 31 повреждение гипоталамуса и под № 32 повреждение передней доли гипофиза взаимосвязано с заболеванием яичников.

Диагноз: кахексия дизифефало-гипофизарная.

42. Извилистая (иногда прямая) линия с конусом на конце на бугре Венеры правой ладони, конус которой направлен в сторону большого треугольника, обозначает тиреотоксикоз правой доли щитовидной железы.

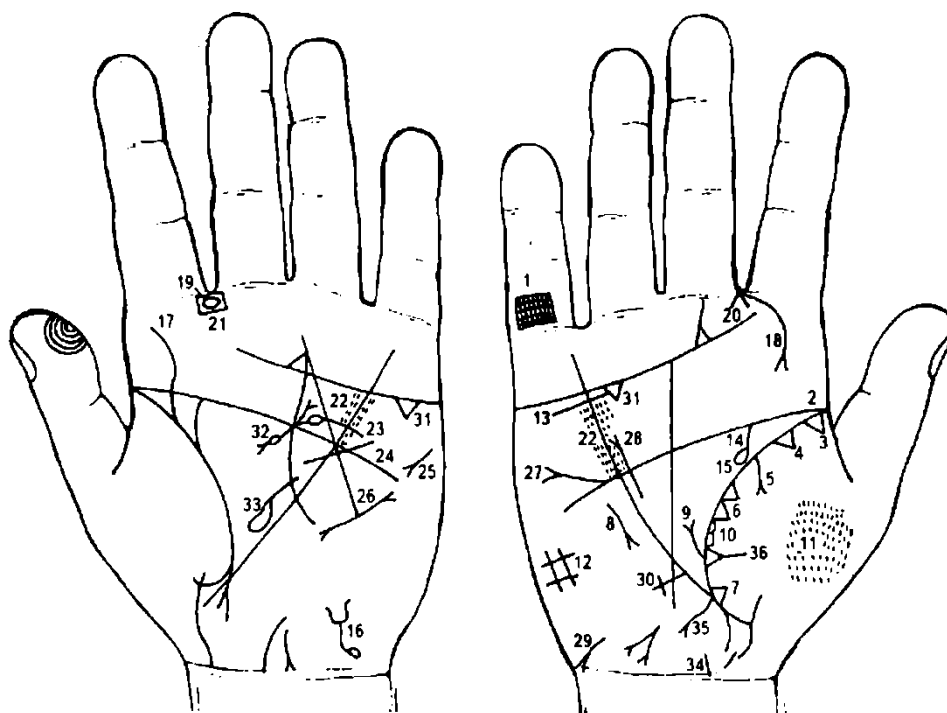


Рисунок 97 Рисунок 98

К рисункам 97-98

1. Решетка на проксимальной фаланге мизинца правой ладони означает туберкулез правого легкого.

2. Островок на линии жизни на бугре Венеры в ее начале (до 6—8 лет) правой ладони означает правостороннюю пневмонию в возрасте 6—8 лет.

3. Треугольник на линии жизни у ее основания на правой ладони, вершина которого расположена на бугре Венеры, означает рубец в верхней доле правого легкого (верхушка).

4. Треугольник, отдельно расположенный на линии жизни правой ладони, вершина которого находится на бугре Венеры, означает фиброзные изменения корня правого легкого.

5. Ветвь, исходящая из линии жизни правой ладони на бугор Венеры и оканчивающаяся конусом, означает экссудативный плеврит, правосторонний.

6. Два треугольника, касательно расположенные друг к другу, основанием которых служит линия жизни правой ладони, вершина которых расположена на бугре Венеры, а второй треугольник (нижний) из вершины выпускает ветвь на бугор Венеры, означает абсцесс средней доли правого легкого (под № 36).

7. Треугольник на линии жизни, расположенный ниже основания линии Меркурия правой ладони, вершина которого на бугре Венеры, обозначает уплотнение нижней доли правого легкого вследствие приподнятой диафрагмы под № 9, справа.

8. Короткая линия с конусом на конце, расположенная параллельно линии Меркурия и направленная вниз вне пределов большого треугольника на правой ладони, означает среднедолевой синдром правого легкого.

9. Ветвь с конусом на конце, исходящая из линии жизни в большом треугольнике правой ладони, означает приподнятую диафрагму справа вследствие экссудативного плеврита.

10. Островки вдоль линии жизни на бугре Венеры предвещают хронический бронхит.

11. Множество ямочек наподобие углубленных точек розового цвета или других цветов обозначают пневмокониоз пылевой.

Основные клинические проявления: диффузный пневмосклероз, умеренно выраженная эмфизема легких, фиброзные изменения корней под № 4 легких и плевры, легочная недостаточность, легочное сердце.

12. Решетка на бугре Луны правой ладони означает болезнь почек, печени, водянку, кашель, нарушение вентиляции легких.

13. Такая короткая линия, ниже линии сердца, под бугром Меркурия (касательно не расположенная к линии сердца) на правой ладони указывает на опущение правой почки и на хроническую недостаточность надпочечника.

14. Ветвь, исходящая из линии жизни, дугообразная или извилистая в большом треугольнике, на соединении с линией головы на правой ладони, указывает мочеточник правой почки: расширен, вогнут вправо (изгиб), песок.

15. У основания мочеточника и на линии жизни островок означает расширение лоханки и чашечки, гидронефроз.

16. Извилистая линия на бугре Луны левой ладони, расположенная у карпальной линии, верхний конец оканчивается конусом, у которого линии также извилисты, а нижний конец знака имеет островок, а весь знак наклонен в сторону оси ладони (большого пальца), означает: вогнутость знака влево — расширение мочевого пузыря влево; островок на нижнем конце знака — повреждение задней стенки мочевого пузыря; конус, линии которого извилисты, — опущение мочевого пузыря и цистит.

17. S-образная линия, исходящая из линии жизни на бугор Юпитера в направлении указательного пальца, означает врожденное искривление поясничного отдела позвоночника в плоскости спины.

18. Короткая и дугообразная линия с конусом на конце, исходящая от первой складки проксимальной фаланги указательного пальца на бугор Юпитера, указывает на риносклерому носа (справа), что говорит о склеромном поражении верхних дыхательных путей правого легкого (может быть также и нижних дыхательных путей).

19. Островок, расположенный в межпальцевой промежности указательного и среднего пальцев левой ладони, служит указанием на заглоточную травму слизистой (например, ожог и др.).

20. Линии, образующие острый угол, исходящие из межпальцевой промежности указательного и среднего пальцев правой ладони, означают правосторонний насморк, вазомоторный и аллергический.

21. Четырехугольник в межпальцевой промежности указательного и среднего пальцев левой ладони означает воспаление лобной пазухи, острое и хроническое, или фронтит острый и хронический.

22. Кружочки или глубокие точки в большом четырехугольнике, во множестве расположенные вдоль линии Меркурия по обе ее стороны на обеих ладонях, указывают на эндокардит ревматический.

23. Короткая линия, исходящая из линии головы, иногда прямая, иногда дугообразная, пересекающая угол, образованный линиями головы и Меркурия и только на левой ладони, означает стеноз устья аорты сердца.

24. Извилистая линия, исходящая из бугра Марса, пересекающая линию Меркурия и линию головы и оканчивающаяся в большом треугольнике левой ладони, означает гипертрофию левого желудочка.

25. Короткая линия с конусом на бугре Марса, расположенная под углом и направленная вниз в направлении линии Марса, но не доходя ее, обозначает тахикардию синусовую.

26. Короткая линия с конусами на концах вне пределов большого треугольника на бугре Марса, расположенная рядом с линией Меркурия на левой ладони, означает пароксизмальную тахикардию.

27. Короткая линия с конусом, исходящая из линии головы вне пределов большого четырехугольника правой ладони в направлении бугров Марса и Меркурия, означает дефект межпредсердной (конус знака) и межжелудочковой перегородок.

28. Короткая прямая линия с конусом на конце, исходящая из большого треугольника правой ладони, расположенная параллельно и рядом с линией Меркурия и оканчивающаяся своим конусом (разветвлением) в большом четырехугольнике, означает гипертрофию правого предсердия (разветвление знака) и гипертрофию правого желудочка.

29. Извилистая линия с конусом (разветвлением) на конце на бугре Луны, направленная в сторону карпальной линии и в противоположную сторону от большого пальца, означает гепатит токсический, аллергический (лекарственный).

30. Крест равносторонний на участке печени линии Меркурия, вне пределов большого треугольника, означает кардиальный (застойный) цирроз печени.

31. Треугольник под линией сердца вне пределов большого четырехугольника (а иногда и в пределах его) обозначает холецистит.

32. Короткая линия, концы которой имеют разветвления (конусы), а между ними островок, означает муковисцидоз; островок знака указывает на недостаточность инсулярного аппарата.

33. Большой островок, выпускающий ветвь, которая прерывается маленьким островком в большом треугольнике левой ладони, означает увеличенную селезенку (спленопатия) и анемию.

34. Ветвь прямая, исходящая из линии жизни ниже основания линии Меркурия, направленная в сторону карпальной линии и большого пальца, означает мальчика. Конец знака означает головку ребенка.

Слева от головы наблюдается глубокая короткая линия, которая указывает на травму левого полушария.

35. Короткая ветвь, исходящая от тела знака ребенка слева, означает дизентерийный сигмоидит у ребенка.

36. Треугольник, выпускающий ветвь из вершины на бугор Венеры, означает абсцесс средней доли правого легкого.

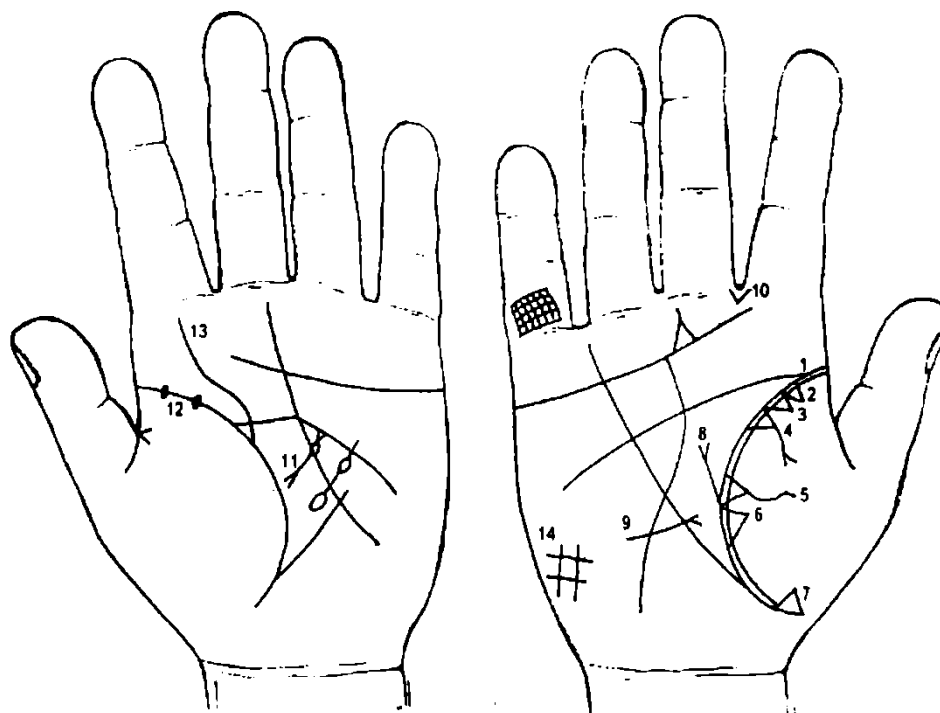


Рисунок 99 Рисунок 100

К рисункам 99, 100

1. Длинный островок в начале линии жизни, расположенный вдоль нее на бугре Венеры на правой ладони, означает туберкулез правого легкого.

2. Треугольник у основания линии жизни на правой ладони, вершина которого расположена на бугре Венеры, означает рубец в верхней доле правого легкого.

3. Треугольник — фиброзные изменения корня правого легкого.

4. Ветвь, исходящая из линии жизни правой ладони на бугор Венеры и оканчивающаяся конусом (разветвлением), означает экссудативный плеврит правого легкого.

5. Треугольник на линии жизни, расположенный выше основания линии Меркурия, а из его вершины исходит ветвь на бугор Венеры, означает гнойный плеврит — эмпиема правого легкого.

6. Треугольник в средней доле правого легкого указывает на фиброзные изменения вследствие панкреатита.

7. Треугольник ниже основания линии Меркурия на линии жизни означает уплотнение нижней доли правого легкого вследствие приподнятой диафрагмы под №

8. Приподнятая диафрагма справа.

9. Короткая линия с конусом (разветвлением), исходящая из бугра Марса правой ладони, пересекающая разрыв линии Меркурия в пределах большого треугольника и оканчивающаяся в большом треугольнике, означает среднедолевой синдром средней доли правого легкого.

10. Линии, исходящие из бугра Юпитера, образуя острый угол, означают стафилококк.

11. Муковисцидоз; недостаточность инсулярного аппарата.

12. Две ямочки на линии жизни у ее основания означают эпидемический паротит (свинка).

13. Врожденное S-образное искривление позвоночника.

14. Решетка на бугре Луны — нарушение вентиляции правого легкого.

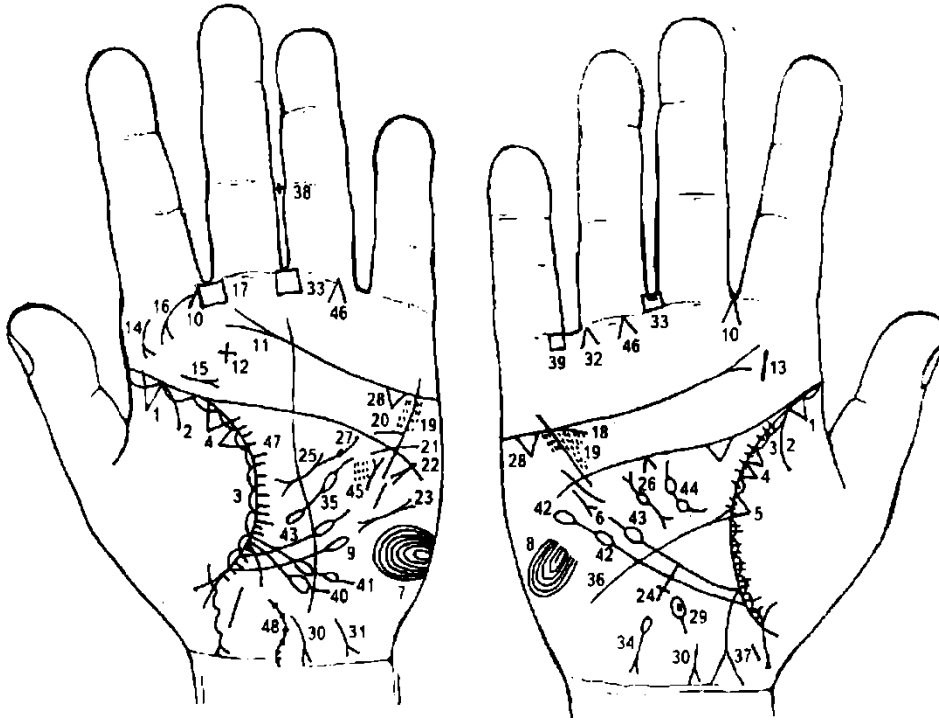


Рисунок 101 Рисунок 102

К рисункам 101, 102

1. Треугольник в начале линии жизни, вершина которого расположена на бугре Венеры на обеих ладонях, означает двусторонний инфильтративный туберкулез.

Примечание: обозначение инфильтративного туберкулеза отличается от других видов туберкулеза тем, что из-под основания треугольника исходит ветвь на бугор Венеры, в данном случае двухсторонний сухой плеврит под № 2,

2. Ветвь, исходящая из линии жизни и основания треугольника под № 1 на бугор Венеры, означает на обеих руках двусторонний сухой плеврит.

3. Островки вдоль линии жизни со стороны бугра Венеры обозначают хроническую пневмонию.

Штрихи, расположенные внутри островка, исходящие от линии жизни, означают астматический бронхит, хронический.

4. Два треугольника на линии жизни, основания которых касательно расположены на бугре Венеры в средней ее части, обозначают двусторонний кистозный фиброз верхней доли легких; бронхоэктазы.

5. Треугольник на линии жизни правой ладони, расположенный на бугре Венеры, выше основания линии Меркурия, означает фиброзные изменения вследствие панкреатита — осложнение от перенесенного эпидемического паротита.

6. Короткая линия с конусом на конце, параллельно расположенная линии Меркурия и направленная вниз вне пределов большого треугольника правой ладони, означает среднедолевой синдром правого легкого.

7. Такие вытянутые узоры из папиллярных линий на бугре Марса левой ладони указывают на умеренный лейкоцитоз, со сдвигом влево.

8. Такие вытянутые узоры из папиллярных линий на бугре Марса правой ладони служат указанием на высокий лейкоцитоз.

9. Ветвь, исходящая из линии жизни левой ладони, из-под основания (ниже основания) линии Меркурия, т. е. вне пределов большого треугольника, и поднимающаяся вверх почти параллельно линии Меркурия, оканчивающаяся одним островком, служит указанием на лимфопению.

10. Линии, образующие острый угол, исходящие из межпальцевой промежности указательного и среднего пальцев в направлении бугра Юпитера на обеих ладонях, означают двусторонний насморк вазомоторный и аллергический.

11. Разветвление линии сердца на бугре Юпитера правой ладони служит указанием на стафилококк.

12. Короткая и прямая линия на бугре Юпитера на уровне линии сердца левой ладони с расположенным рядом крестиком означает ангину фолликулярную; крестик — удаление миндалин; знак имеет две параллельные короткие линии — служит указанием на тонзиллит хронический.

13. Короткая и прямая линия на бугре Юпитера на уровне линии сердца правой ладони означает тонзиллит хронический.

14. 15. Извилистые линии, вертикально или наклонно расположенные на бугре Юпитера, конус которых направлен в сторону линии жизни, означают, соответственно, склерому глотки под № 14 и склерому гортани под № 15 слева.

16. Дугообразная линия с конусом на конце (разветвление), исходящая от первой складки указательного пальца на бугор Юпитера в направлении линии жизни, означает склерому носа слева, а также склеромное поражение верхних дыхательных путей.

Склерома носа иногда является изолированным по локализации заболеванием, что соответствует термину «риносклерома».

17. Четырехугольник в межпальцевой промежности указательного и среднего пальцев левой ладони означает левостороннее воспаление лобной пазухи, острое и хроническое, или фронтит острый и хронический.

18. Дугообразная линия, касательно расположенная к линии Меркурия снизу и под бугром Меркурия, обозначает недостаточность мозгового слоя надпочечника правой почки.

19. Ямочки (глубокие точки) в большом четырехугольнике, во множестве расположенные вдоль линии Меркурия по обе ее стороны, указывают на ревматический эндокардит.

20. Короткая линия, исходящая из линии головы левой ладони, иногда прямая или дугообразная, пересекающая угол, образованный линиями головы и Меркурия, обозначает стеноз устья аорты сердца.

21. Короткая извилистая линия, исходящая из бугра Марса, пересекающая линию Меркурия и линию головы и оканчивающаяся в большом треугольнике, предвещает гипертрофию левого желудочка.

22. Короткая линия, прямая или извилистая, с конусом на конце (разветвление) на бугре Марса, расположенная под углом, конус которой направлен в сторону линии Меркурия, означает тахикардию.

23. Короткая линия с конусами на концах (разветвления) вне пределов большого треугольника левой ладони, но расположенная рядом с линией Меркурия, служит указанием на пароксизмальную тахикардию.

24. Крест на участке печени линии Меркурия правой ладони вне пределов большого треугольника служит указанием на цирроз печени вследствие лечения инфильтративного туберкулеза ПАСКом.

25. Короткая линия с конусами на концах (разветвления) в пределах большого треугольника левой ладони означает муковисцидоз: панкреато-бронхо-пульмональный кистозный фиброз, Андерсена синдром.

26. Короткая линия, концы которой имеют конусы (разветвления), а между ними островок, обозначает муковисцидоз; островок — лекарственное отравление поджелудочной железы, а также он указывает на недостаточность инсулярного аппарата — сахарный диабет; цирроз поджелудочной железы.

27. Точка глубокая на верхнем конусе знака поджелудочной железы под № 25 означает опухоль справа в хвосте поджелудочной железы, доброкачественная.

28. Треугольник значительной величины под линией сердца под бугром Меркурия на обеих ладонях означает калькулезный холецистит.

29. Островок с ямочкой в виде глубокой точки, выпускающий короткую ветвь в направлении карпальной линии, а сам знак расположен рядом с осью ладони правой руки, означает дискинезию желчных путей.

В островке ямочка (или множество точек) — обозначают камень (камни), что служит указанием на механическую желтуху.

30. Короткая линия с конусом (разветвлением) на бугре Луны обеих ладоней, направленная в сторону карпальной линии, а конус направлен в противоположную сторону от оси ладони, обозначает вирусный гепатит — болезнь Боткина.

31. Извилистая линия с конусом на конце на бугре Луны левой ладони, конус которой направлен в противоположную сторону от большого пальца в направлении карпальной линии, означает гепатит токсический аллергический лекарственный.

32. Линии, образующие острый угол (конус), который направлен в межпальцевую промежность безымянного пальца и мизинца, обозначает оперативное удаление желчного пузыря.

33. Четырехугольник в межпальцевой промежности среднего и безымянного пальцев обеих ладоней обозначает воспаление слизистой желудка в значительной степени, нулевая кислотность.

Диагноз: анацидный гастрит.

34. Островок более или менее заметной величины, выпускающий ветвь с конусом (разветвлением) на бугре Марса в направлении карпальной линии, а конус отклонен в противоположную сторону от оси правой ладони, означает гемолитическую анемию (гемолитическую желтуху).

35. Островок, выпускающий ветвь, которая прерывается маленьким островком, знак расположен в большом треугольнике левой ладони, означает увеличенную селезенку (спленопатию), анемию (маленький островок).

36. Ветвь с конусом на конце, исходящая из линии жизни выше основания линии Меркурия в направлении бугра Луны правой ладони, означает язву двенадцатиперстной кишки, дуоденит.

37. Ветвь, исходящая из линии Меркурия правой ладони, оканчивающаяся разветвлениями, которые соединены с карпальной линией, означает аппендицит с местным перитонитом; соединение знака с карпальной линией — воспаление слепой кишки.

Примечание: если уже удален аппендицит, а знак красноватого, розового или бордового цвета, то это означает беспокоящие послеоперационные спайки кишечника справа.

38. Крест в межпальцевой промежности среднего и безымянного пальцев левой ладони предвещает операцию в полости живота — удаление аппендикита.

39. Четырехугольник в межпальцевой промежности безымянного пальца и мизинца на правой ладони предвещает катаральный колит.

40. Ветвь, исходящая из линии жизни выше основания линии Меркурия левой ладони, ее пересекающая в направлении бугра Луны и оканчивающаяся одним островком, означает моноцитоз — наблюдается при хронических инфекциях, эндокардите, листереллозе.

41. Ветвь, исходящая из линии жизни в большом треугольнике левой ладони, пересекающая линию Меркурия в направлении бугра Луны и оканчивающаяся двумя островками, означает микроцитоз — железодефицитная анемия.

42. Ветвь с двумя островками, исходящая из линии жизни ниже основания линии Меркурия правой ладони, означает: нижний островок — лейкопению (пониженное содержание лейкоцитов в крови); второй верхний островок — кроветворный симптом Рустецкого.

43. Линия Меркурия у своего основания прервана островком — предвещает хронический лимфолейкоз (правая ладонь) и отравление желудка.

44. Ветвь, исходящая из линии жизни в большом треугольнике правой ладони с двумя островками, предвещает переливание крови или получение донорской крови, или биоплазмы, или получение физиологического раствора.

45. Короткая прямая линия с конусом, который направлен в сторону линии головы, а сам знак расположен в большом треугольнике и параллельно линии Меркурия в непосредственной близости к линии Меркурия левой ладони, означает лимфогранулематоз.

46. Конус на оси безымянного пальца, вершина которого касается первой складки проксимальной фаланги безымянного пальца, на обеих ладонях обозначает боли трубчатых костей голени обеих ног вследствие кроветворного симптома Рустецкого (злокачественное течение болезни костей).

47. Линия жизни выпускает короткие штрихи в большом треугольнике на обеих ладонях, означает брадикардию — замедленную сердечную деятельность.

48. Вогнутая вправо линия на левой ладони, исходящая из карпальной линии с ямочками на ней в количестве 7, означает шейный отдел, который искривлен вправо, наклон головы влево, отложение солей.

Примечание: пор, № 25 обозначена поджелудочная железа (муковисцидоз).

Верхний конус обозначает хвост поджелудочной железы, который увеличен. На правой ветви конуса под № 27 показана точка (или ямочка), что означает следующее: справа в хвосте доброкачественная опухоль: или папиллома, или аденома (или редко встречающаяся фиброма, липома, гемангиома, лимфангиома, миома, невринома и др.).

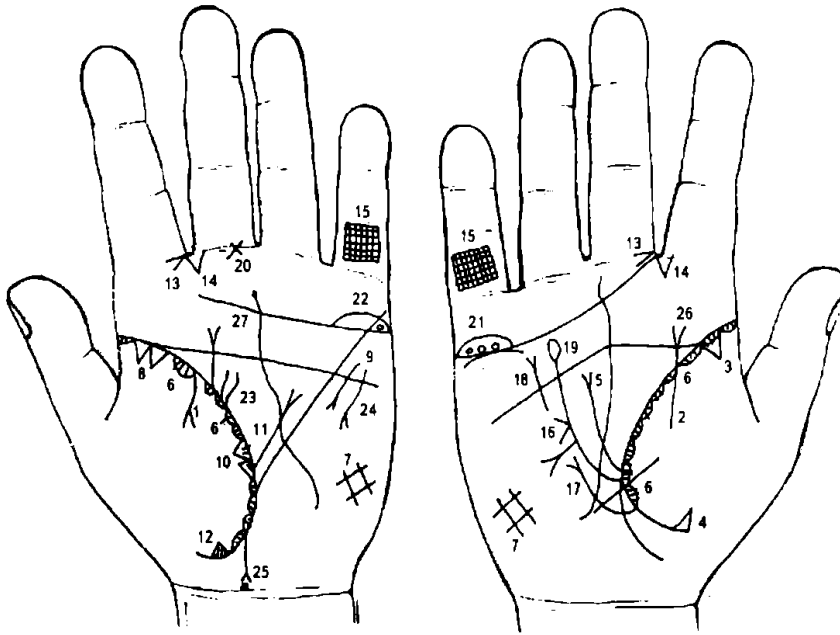


Рисунок 103 Рисунок 104

К рисункам 103, 104

Дугообразная ветвь, исходящая из линии жизни на бугор Венеры в направлении карпальной линии левой ладони с разветвлением конца, означает выпотной, или экссудативный плеврит, левосторонний.

Ветвь, исходящая из линии жизни на бугор Венеры, у которой конец без разветвления (конуса) на правой ладони, означает

сухой или фибринозный плеврит, правосторонний.

Треугольник на линии жизни в ее начале, вершина которого расположена на бугре Венеры правой ладони, означает фиброзные изменения корня правого легкого.

Треугольник на линии жизни ниже основания линии Меркурия, вершина которого расположена на бугре Венеры правой ладони, означает уплотнение нижней доли правого легкого вследствие высокого стояния диафрагмы под № 5.

Ветвь, исходящая из линии жизни выше основания линии Меркурия правой ладони (в большом треугольнике) в направлении линии головы, оканчивающаяся конусом (разветвлением), означает высокое стояние диафрагмы справа, ограничение ее подвижности на больной стороне (симптом Вильямса).

Островки вдоль линии жизни со стороны бугра Венеры на обеих ладонях означают хроническую пневмонию.

Штрихи, расположенные внутри островков, исходящие из линии жизни, служат указанием на астматический хронический бронхит.

Решетка на бугре Луны на обеих ладонях служит указанием на болезнь почек, печени, водянку, кашель, нарушение вентиляции легких.

Два треугольника на линии жизни левой ладони, основания которых расположены касательно между собой (AA) в ее верхней части, а вершины треугольников расположены на бугре Венеры, предвещают рак верхней доли левого легкого.

Винтообразная линия с конусом на конце (с разветвлением на конце), расположенная параллельно линии Меркурия вблизи нее вне пределов большого треугольника, конус которой направлен в сторону основания линии Меркурия, означает травму грудной клетки слева, вследствие оперативного вмешательства в верхнюю долю левого легкого — удаление верхней доли (рак).

Два треугольника на линии жизни левой ладони, в ее средней части, основания которых расположены касательно между собой, а вершина находится на бугре Венеры, означают метастазирование рака верхней доли в нижнюю долю левого легкого; или рак нижней доли левого легкого.

Ветвь, исходящая из линии жизни выше основания линии Меркурия левой ладони (в большом треугольнике) в направлении линии головы и оканчивающаяся конусом (разветвлением), означает высокое стояние диафрагмы слева, ограничение ее подвижности на больной стороне (симптом Вильямса).

Треугольник на линии жизни ниже основания линии Меркурия, вершина которого расположена на бугре Венеры левой ладони, означает уплотнение нижней доли левого легкого, вследствие высокого стояния диафрагмы под № 11.

Такой конус, острый угол которого расположен в межпальцевой промежности указательного и среднего пальцев обеих ладоней, стороны которого направлены на бугор Юпитера, означает двусторонний насморк вазомоторный и аллергический.

Такой конус, острие которого направлено на бугор Юпитера, означает стафилококк.

Решетка на проксимальной фаланге мизинцев означает двусторонний туберкулез легких.

Конус на линии Меркурия в ее средней части вне пределов большого треугольника правой ладони, означает искривление пищевода вправо, а также смещение средостения вправо (более здоровая, чем левое легкое).

Ветвь с конусом, исходящая из линии жизни ниже основания линии Меркурия правой ладони, в направлении бугра Меркурия, означает правостороннюю паховую грыжу.

Дугообразная линия с конусом, пересекающая линию головы вне пределов больших четырехугольника и треугольника, конус которой направлен вверх, указывает на вывих правой ключицы.

Линия Меркурия оканчивается островком — всегда является указанием на тяжелое отравление желудка и кишечника, а иногда и поджелудочной железы.

Такой знак на первой складке проксимальной фаланги среднего пальца, расположенный к промежности № 2, предвещает хроническое воспаление среднего уха, адгезивное, или адгезивный (слипчивый) катар среднего уха.

Длинный островок на линии сердца правой ладони под бугром Меркурия значительной длины, внутри которого расположены три кружочка, обозначает три кисты в правом яичнике на ножке, их перекрутку и кровоизлияние; оофорит (воспаление яичника).

Длинный островок на линии жизни под бугром Меркурия левой ладони, внутри которого кружок (один), означает кисту на ножке, перекрутку и ее кровоизлияние. Воспаление яичника левого — оофорит.

Линия жизни из черных (коричневых, розовых) островков, выпускает две извилистые линии вверх, а верхняя из них длиннее, чем нижняя на левой ладони, предвещает фиброму левой молочной железы, или дополнительная молочная железа — как злокачественная опухоль.

Дугообразная линия, конус которой направлен вниз, а сам знак находится вне пределов большого треугольника, но рядом с линией Меркурия, обозначает операцию левой молочной железы: или фибромиомы, или дополнительной молочной железы.

Звезда с кружочком, находящаяся со стороны правого полушария знака мальчика, обозначает меланому на коже правого полушария головы.

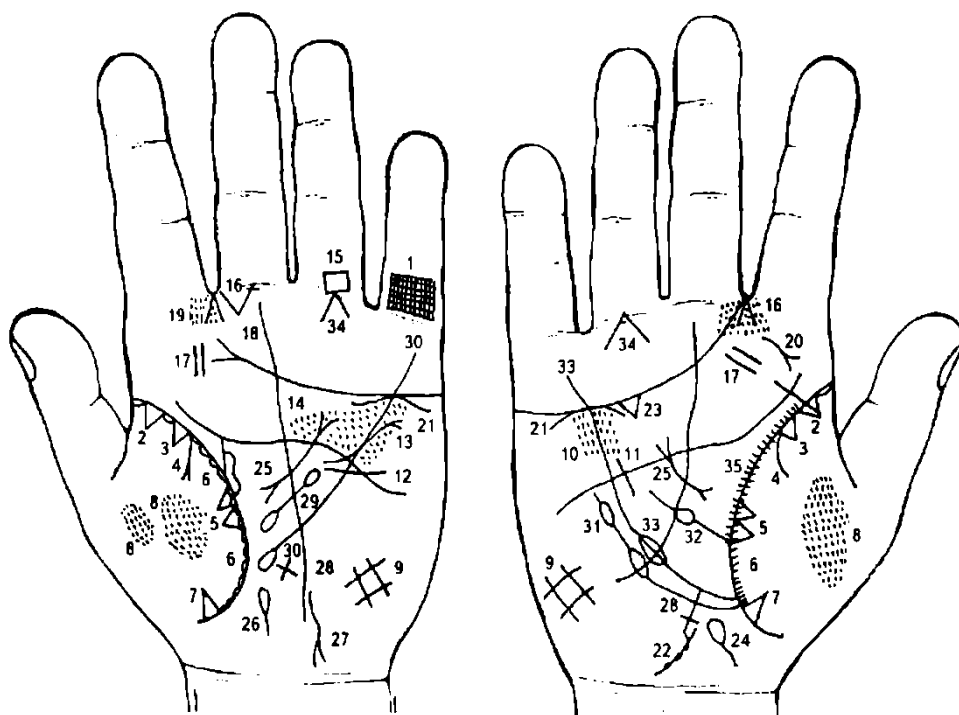


Рисунок 105 Рисунок 106

К рисункам 105, 106

1. Решетчатые линии на проксимальной фаланге V пальца Меркурия левой ладони указывают на туберкулез левого легкого.

2. Треугольник на линии жизни в ее начале, вершина которого расположена на бугре Венеры обеих ладоней, означает фиброзные изменения корня правого и левого легких.

3. Островки вдоль линии жизни от ее основания со стороны бугра Венеры на обеих ладонях — предвещают хронический бронхит.

4. Ветвь, исходящая из линии жизни на бугор Венеры, означает двусторонний сухой плеврит.

5. Два треугольника на линии жизни в ее средней части, основания которых соединены между собой, а вершины расположены на бугре Венеры обеих ладоней, означают уплотнение средней доли правого легкого и верхней доли левого легкого.

6. Сплошные сплетения коротких линий, исходящие из линии жизни на бугор Венеры обеих ладоней, означают хроническую двустороннюю пневмонию, а также служат указанием на бронхоэктазы.

7. Треугольник на линии жизни ниже основания линии Меркурия, вершина которого расположена на бугре Венеры на обеих ладонях, означает уплотнение нижней доли обоих легких, фиброзные изменения.

8. Множество ямочек, густо расположенных между собой, образуя пятно на ладонях, выделяющиеся своим цветом от цвета кожного покрова, означают двусторонний металлоконииоз. Здесь повреждение ткани легкого в его средней доле.

9. Решетка на бугре Луны обеих ладоней служит указанием на болезнь почек, печени, водянку, кашель, нарушение вентиляции в обоих легких.

10. Кружочки (ямочки, глубокие точки) в большом четырехугольнике, расположенные вдоль линии Меркурия по обе ее стороны на двух ладонях, обозначают ревматоидный эндокардит.

11. Короткая прямая линия в большом треугольнике правой ладони, расположенная параллельно линии Меркурия, обозначает увеличенную нагрузку для правого желудочка — гипертрофия правого желудочка.

12. Извилистая линия, исходящая из бугра Марса, пересекающая линии Меркурия и головы и оканчивающаяся в большом треугольнике левой ладони, означает гипертрофию левого желудочка сердца.

13. Линия (извилистая или прямая), исходящая из большого треугольника левой ладони, пересекающая линии головы и Меркурия и оканчивающаяся конусом (разветвлением) на бугре Марса, означает расширение аорты и ее уплотнение известью.

Диагноз: недостаточность артериального клапана.

14. Кружочки (или ямочки, глубокие точки, или островки) над линией головы в большом четырехугольнике левой ладони предвещают недостаточность двустворчатого (митрального) клапана.

15. Четырехугольник ромбовидной формы на первой складке проксимальной фаланги безымянного пальца левой ладони означает варикозное расширение вен голени левой ноги (иногда означает варикозную язву), операция.

Диагноз: гипертензия малого круга кровообращения; недостаточность кровообращения. Гипертензия портальная (воротной вены). Гипотония.

16. Насморк вазомоторный аллергический.

17. Ангина фолликулярная; тонзиллит хронический.

18. Воспаление среднего уха хроническое, катаральное, или хронический катаральный отит левого уха.

19. Ларингит хронический катаральный.

20. Фиброма носоглотки, или фиброма юношеская справа.

21. Хроническая недостаточность мозгового слоя надпочечника обеих почек.

22. Извилистые линии конуса знака мочевого пузыря обозначают его опущение и цистит. Ветвь, исходящая из карпальной линии, — мочевой пузырь. Ямочка на основании конуса — стеноз шейки мочевого пузыря.

23. Холецистит.

24. Дискинезия желчных путей.

25. Муковисцидоз — признаки рака поджелудочной железы.

26. Дискинезия протока поджелудочной железы.

27. Гепатит токсический.

28. Цирроз печени — пункция.

29. Спленопатия — селезенка увеличена, анемия.

30. Хронический лимфолейкоз.

31. Лейкопения и кроветворный симптом Рустичского.

32. Получение донорской крови (переливание крови).

33. Отравление желудка.

34. Миеломная болезнь костей голени обеих ног; боли.

35. Короткие линии, исходящие из линии жизни в большом треугольнике правой ладони, указывают на брадикардию.

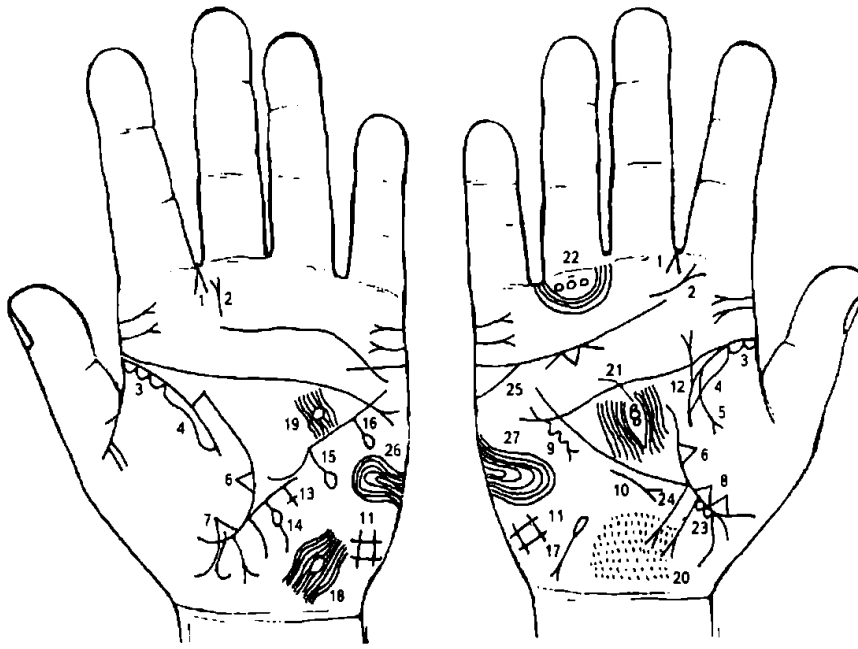


Рисунок 107 Рисунок 108

К рисункам 107, 108

Хроническая пневмония может быть ограниченная (сегмент, доля) или распространенным заболеванием.

1. Линии, образующие острый угол, исходящие из межпальцевой промежности указательного и среднего пальцев в направлении бугра Юпитера на обеих ладонях, предвещают насморк вазомоторный и аллергический двусторонний.

2. Линии, исходящие из

бугра Юпитера, образующие острый угол, означают стафилококк.

3. Островки на линии жизни со стороны бугра Венеры указывают на хронический бронхит.

4. Длинный островок вдоль линии жизни в средней ее части на обеих ладонях означает двустороннюю хроническую пневмонию.

5. Ветвь, исходящая из линии жизни правой ладони на бугор Венеры и оканчивающаяся конусом (разветвлением), означает правосторонний выпот, или правосторонний экссудативный плеврит.

6. Треугольник на линии жизни в ее средней части (расположенный выше основания линии Меркурия), вершина которого находится на бугре Венеры на обеих ладонях, означает фиброзные изменения и уплотнение средней доли правого легкого, и верхней доли левого легкого.

7. Треугольник на линии жизни ниже основания линии Меркурия, вершина которого расположена на бугре Венеры левой ладони, означает фиброзные изменения и уплотнение нижней доли левого легкого.

8. Два треугольника на линии жизни, расположенные ниже основания линии Меркурия правой ладони, основания которых соединены между собой, вершины расположены на бугре Венеры, означают рак нижней доли правого легкого.

9. Винтообразная линия с конусом на конце, расположенная параллельно линии Меркурия вне пределов большого треугольника правой ладони, конус которой направлен в сторону основания линии Меркурия, означает травму грудной клетки справа, вследствие оперативного вмешательства в нижнюю долю правого легкого с целью удаления злокачественной опухоли (рак).

10. Короткая линия с конусом, расположенная параллельно линии Меркурия вне пределов большого треугольника правой ладони и направленная вниз, означает правосторонний среднедолевой синдром.

11. Решетка на бугре Луны обеих ладоней означает болезнь почек, водянку, кашель, нарушение вентиляции легких.

12. Линия жизни, прерванная в возрасте 40 лет, указывает на тяжелую изнурительную болезнь.

13. Крест на участке печени линии Меркурия вне пределов большого треугольника означает цирроз печени кардиальный.

14. Линия Меркурия на участке печени (рядом с ее основанием) выпускает прямую ветвь с островком на конце в направлении бугра Луны, означает дивертикул пищевода нижней трети слева.

15. Прямая ветвь, исходящая из средней части линии Меркурия левой ладони и оканчивающаяся островком, знак направлен на бугор Луны, означает дивертикул пищевода средней трети слева.

16. Прямая ветвь с островком на конце, исходящая из верхней части линии Меркурия на бугор Марса левой ладони, означает дивертикул пищевода верхней трети слева.

17. Островок, выпускающий ветвь с конусом (разветвление), направленную в сторону карпальной линии на бугре Луны и в противоположную сторону от оси ладони, означает гемолитическую анемию.

18. Островок, образуемый папиллярной линией в затылочной доле на левой ладони, означает сотрясение мозга (ушиб) в затылочной доле левого полушария мозга.

19. Кружок, образуемый папиллярной линией в большом треугольнике левой ладони, расположенный вблизи линии головы и прерывающий папиллярные линии (упираются, соединяются с кружочком), означает липому в лобной доле левого полушария. Клиника: лобно-височная область.

20. Множество кружочков, ямочек, глубоких точек над карпальной линией правой ладони, означает обширную патологию в затылочной доле правого полушария мозга.

21. Большой кружок и два кружочка, меньшего диаметра, противоположно расположенные в лобной доле правого полушария мозга, означают: кружок большей величины — опухоль диаметром с 3—5 копеечную монету; два кружочка меньшей величины — две опухоли диаметром с 1—2 копеечную монету. Все три опухоли доброкачественные или являются узлами в подкорковых образованиях лобной доли правого полушария мозга. Знаки под № 18-19-20-21 — психопатия.

22. Три кружочка, рядом расположенные под первой складкой безымянного пальца правой ладони, образуемые папиллярными линиями, а папиллярные линии их обходят (знаки малого таза), означают (кружочки) воспаление седалищного нерва справа; полиневрит правой ноги в значительной степени.

23. Два кружочка, касательно расположенные на линии жизни на участке прямой кишки (участок прямой кишки — на линии жизни между основанием линии Меркурия и первым ребенком) правой ладони, обозначают два послеродовых геморройных узла справа от оси.

24. Ветвь, исходящая из линии жизни с конусом на конце в направлении пересечения оси ладони с карпальной линией, означает трещину прямой кишки с перерождением в свищ справа от оси.

Примечание: ветвь расположена также касательно первого кружочка.

25. Линия сердца выпускает ветвь из-под бугра Меркурия, что предвещает самоубийство.

26. 27. Такие узоры из папиллярных линий на бугре Луны означают лейкоцитоз со сдвигом влево, диспротеннемия.

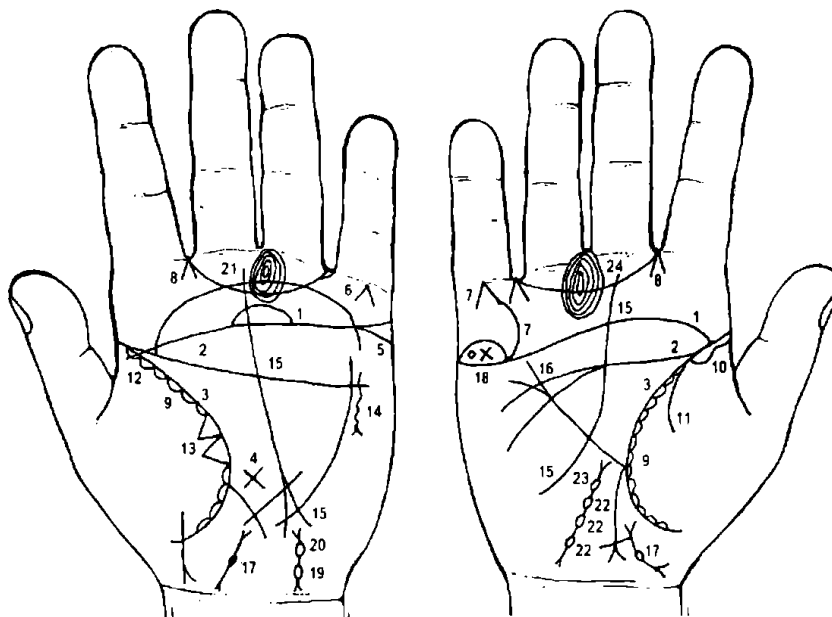


Рисунок 109 Рисунок 110

К рисункам 109, 110

1, 2, 3. Слияние линий сердца, головы и жизни является обстоятельством, указывающим всегда на несомненный признак насильственной смерти, связанный с образом жизни, особенно, если такое соединение замечается на обеих ладонях. Событие по этим знакам нельзя принимать

как неизбежное, так как указанная информация связана с образом жизни; только перемена образа жизни поможет избежать насильственной смерти от близкого или знакомого человека.

4. Крест в большом треугольнике у основания линии Меркурия указывает на склонность к самоубийству.

5. Линия сердца выпускает ветвь из-под основания бугра Меркурия вниз — указывает на склонность к самоубийству по велению чувства.

6. Линии, образующие острый угол на бугре Меркурия, который обращен к первой складке основания мизинца, означают самоубийство через повешение, или насильственную смерть через повешение.

7. Такой же знак под № 7, выпускающий дугу, соединяющуюся с линией сердца, означает самоубийство через повешение по велению чувства.

8. Линии, образующие острый угол, исходящие из межпальцевой промежности в направлении бугра Юпитера на обеих ладонях, означают двусторонний насморк вазомоторный и аллергический.

9. Островки вдоль линии жизни со штрихами внутри со стороны бугра Венеры означают хронический бронхит, астматоидный.

10. Длинный островок вдоль линии жизни от ее основания до 20 лет со стороны бугра Венеры правой ладони указывает на правостороннюю хроническую пневмонию.

11. Ветвь, исходящая из линии жизни на бугор Венеры правой ладони, указывает на правосторонний сухой плеврит.

12. Короткая, прямая и контрастная ветвь, исходящая от линии жизни в пределах до 15 лет, в направлении складки основания большого пальца, означает бронхиальную астму.

13. Два треугольника на линии жизни, расположенные между точкой в 20 лет и основанием линии Меркурия, основания которых соединены между собой, а вершины расположены на бугре Венеры, означают фиброзные изменения верхней доли левого легкого, уплотнение верхней доли — рак верхней доли левого легкого.

14. Винтообразная линия с конусом на конце, расположенная параллельно линии Меркурия вне пределов большого треугольника левой ладони, конус которой направлен в сторону основания линии Меркурия, означает травму грудной клетки слева вследствие оперативного вмешательства в верхнюю долю левого легкого с целью удаления злокачественной опухоли.

15. Такая линия Сатурна (судьбы) на обеих ладонях указывает на неудачливую программу, т. е. человек в своей жизни постоянно подвержен неудачам.

16. Линия Меркурия на правой ладони глубоко разветвлена — означает значительное опущение желудка справа — гастроптоз.

17. Знак матки: отклонение влево; фибромиома тела матки, бели.

18. Островок на линии сердца под бугром Меркурия правой ладони означает воспаление правого яичника.

Кружок в островке означает кисту на ножке, ее скрутку и кровоизлияние.

Крест в островке в лежачем положении указывает на злокачественную опухоль — рак яичника.

19—20. Знак левой маточной трубы на бугре Луны: островки указывают на непрохождение; черная точка в виде ямочки указывает на опухоль в трубе — оперативное вмешательство — иссечение опухоли под № 21.

21. Конус в промежности пальцев № III указывает на иссечение опухоли в левой маточной трубе под № 19-20.

22, 23. Маточная труба правая. Островки под № 22, внутри которых видно по точке (ямочке), а островков три (три глубокие точки внутри) — означают три доброкачественные опухоли, удаление правой трубы вместе с правым яичником под № 18.

Островок под № 23 — склонность к внематочной беременности.

Вывод: удаление обеих маточных труб и обоих яичников.

24. Конус в промежности пальцев № III указывает на удаление правого придатка.

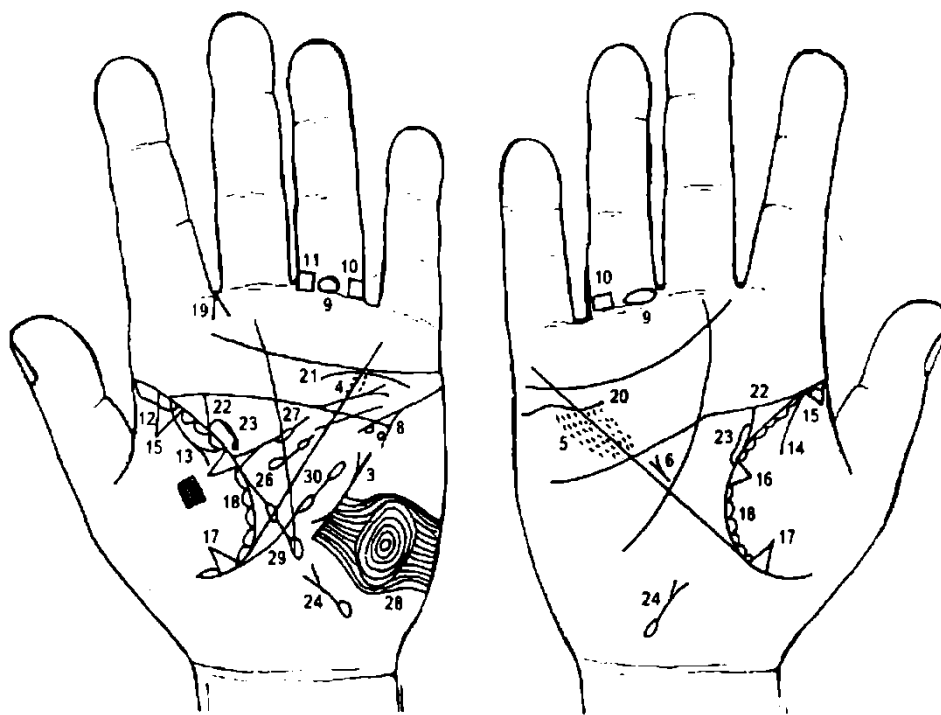


Рисунок 111

Рисунок 112

К рисункам 111, 112

1. Две параллельные линии в первой концентрической окружности, которая образована папиллярными линиями на указательном пальце левой ладони, означают: рубцовые поля в задней стенке левого желудочка; мелкоочаговый инфаркт миокарда в передне-боковой стенке левого желудочка.

2. Короткая линия в первой концентрической окружности, образованной папиллярными линиями на третьей фаланге среднего пальца, служит указанием на повторный мелкоочаговый инфаркт миокарда в переднеперегородочно-боковой стенке левого желудочка в острой фазе течения.

3. Короткая, широкая и весьма контрастная линия с такими разветвлениями на левой ладони вне пределов большого треугольника, расположенная рядом с линией Меркурия, означает пароксизмальную тахикардию; экстрасистолическую аритмию, мерцательную аритмию.

4. Линия, почти прямая, исходящая (из линии головы) из большого треугольника левой ладони, пересекает линию головы, угол, образованный линиями головы и Меркурия, линию Меркурия, и оканчивающаяся конусом (разветвлением), означает недостаточность аортного клапана; расширение аорты и ее уплотнение отложением извести, склероз аорты.

5. Кружочки или глубокие точки в множественном количестве, образуя пятно, расположенное вдоль линии Меркурия по обе ее стороны в большом треугольнике на обеих ладонях, означают ревматоидный эндокардит.

6. Гипертрофия правого желудочка и правого предсердия — гипертензия малого круга кровообращения; недостаточность трехстворчатого клапана.

7. Извилистая линия, исходящая из бугра Марса, пересекающая линии Меркурия и головы, оканчивающаяся в большом треугольнике левой ладони, означает гипертрофию левого желудочка сердца.

8. Такой знак с кружочками в разветвлении означает стенокардию покоя и напряжения.

9. Островок на первой складке проксимальной фаланги безымянного пальца на обеих ладонях означает тромбофлебит обеих ног.

10. Четырехугольник на проксимальной фаланге безымянного пальца, расположенный со стороны мизинца правой ладони, предвещает варикозное расширение вен в районе колена правой ноги.

11. Четырехугольник на первой складке основной фаланги безымянного пальца левой ладони, расположенный со стороны среднего пальца, означает варикозное расширение вен голени левой ноги.

12. Длинный островок вдоль линии жизни от ее основания до 20 лет со стороны бугра Венеры левой ладони означает левостороннюю хроническую пневмонию.

13. Ветвь с разветвлением (конусом) на конце, исходящая из линии жизни на бугор Венеры левой ладони, означает выпот, или экссудативный плеврит.

14. Ветвь, исходящая из линии жизни на бугор Венеры правой ладони, означает правосторонний сухой плеврит.

15. Треугольник на линии жизни со стороны бугра Венеры (до 20 лет) в верхней ее части на обеих ладонях означает фиброзные изменения корня (верхней доли) обоих легких.

16. 17. Треугольники на линии жизни со стороны бугра Венеры на обеих ладонях означают: под № 16 фиброзные изменения средней доли, под № 17 фиброзные изменения нижней доли — уплотнения.

18. Цепеобразные островки на линии жизни со стороны бугра Венеры со штрихами внутри означают астматоидный хронический бронхит.

19. Линии, образующие острый угол, исходящие из межпальцевой промежности указательного и среднего пальцев левой ладони на бугор Юпитера, означают левосторонний насморк вазомоторный и аллергический.

20. Волнистая линия под линией сердца под бугром Меркурия, расположенная ниже линии сердца правой ладони, означает опущение почки — нефроптоз и хроническую недостаточность мозгового слоя надпочечника правой почки.

21. Дугообразная линия, касательно расположенная к линии сердца под бугром Меркурия левой ладони, указывает на хроническую недостаточность мозгового слоя надпочечника левой почки.

22. Дугообразная линия, исходящая из линии жизни на соединение с линией головы на обеих ладонях, означает изгиб мочеточников — одного влево, а другого вправо; расширение; песок.

23. Островок на линии жизни и на мочеточнике означает расширение лоханки и чашечки — гидронефроз.

24. Извилистая линия, ветви которой также извилисты, исходящая из островка (знак расположен на бугре Луны), означает опущение мочевого пузыря, его расширение; островок — травма задней стенки; цистит.

26. Селезенка увеличена — спленопатия; анемия.

27. Треугольник на линии жизни, выпускающий ветвь с островком в пределах большого треугольника левой ладони, означает лимфаденит регионарный подчелюстных лимфатических узлов (скарлатина); островок — малокровие.

28. Концентрические окружности на бугре Луны (или Марса) означают повышенный протромбин крови (сверх нормы).

29. Микроцитоз.

30. Лимфоцитопения; тромбоцитопения.

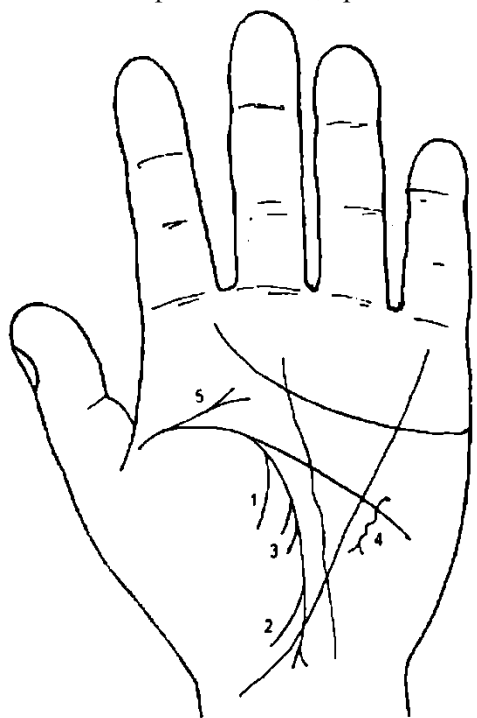


Рисунок 113

К рисунку 113

Гемоторакс — кровоизлияние в полость плевры — встречается при опухолях и геморрагических диатезах, перфорации аневризмы аорты и травмах грудной клетки.

1, 2. Линии, дугообразные (иногда почти прямые), исходящие из линии жизни на бугор Венеры, указывают на гемоторакс левосторонний.

Примечание: здесь как будто показан два раза сухой плеврит, вот таким «двойным» сухим плевритом и обозначается гемоторакс.

3. Две короткие дугообразные линии, исходящие из линии жизни из-под знака под № 1 на бугор Венеры, означают пункцию плевральной полости.

4. Винтообразная линия, конец которой разветвлен, параллельно расположена линии Меркурия вне пределов большого треугольника, означает травму грудной клетки.

5. Ветвь с конусом, исходящая из основания линии жизни левой ладони на бугор Юпитера в направлении среднего пальца, предвещает травму или вывих слева поясничного отдела позвоночника.

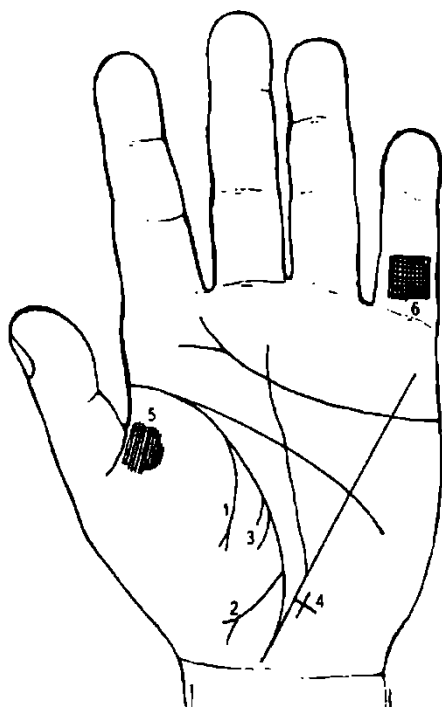


Рисунок 114

К рисунку 114

1, 2. Два знака, указывающие на выпот или экссудативный плеврит, исходящие из одной и той же линии жизни на бугор Венеры, означают гидроторакс (два раза экссудативный плеврит).

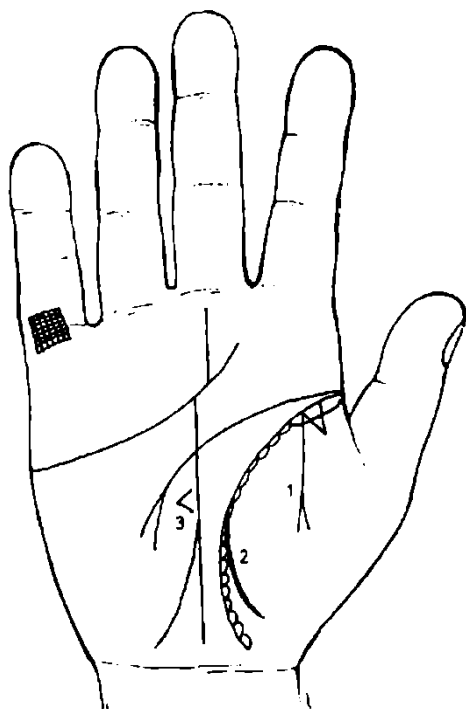
Две короткие дугообразные линии, исходящие из линии жизни из-под знака под № 1 на бугор Венеры, указывают на плевральную пункцию.

Крест на участке печени линии Меркурия вне пределов большого треугольника означает цирроз печени.

Такой узор, образуемый папиллярными линиями на бугре Венеры, означает пункцию плевры (плевральная пункция) напротив среднего сегмента.

Решетчатые линии на проксимальной фаланге V пальца Меркурия левой ладони указывают на туберкулез левого легкого.

Рисунок 115



К рисунку 115

1. Линия на правой ладони, исходящая из линии жизни на бугор Венеры, оканчивающаяся разветвлением (конусом), означает выпот, или экссудативный плеврит.

2. Линия, исходящая из линии жизни на бугор Венеры правой ладони, означает сухой плеврит.

Здесь в сочетании знаков под № 1 и под Ms 2 обозначен правосторонний пневмоторакс спонтанный.

3. Конус, обращенный в противоположную сторону от линии Меркурия на бугор Марса, означает смещение средостения в здоровую сторону (влево).

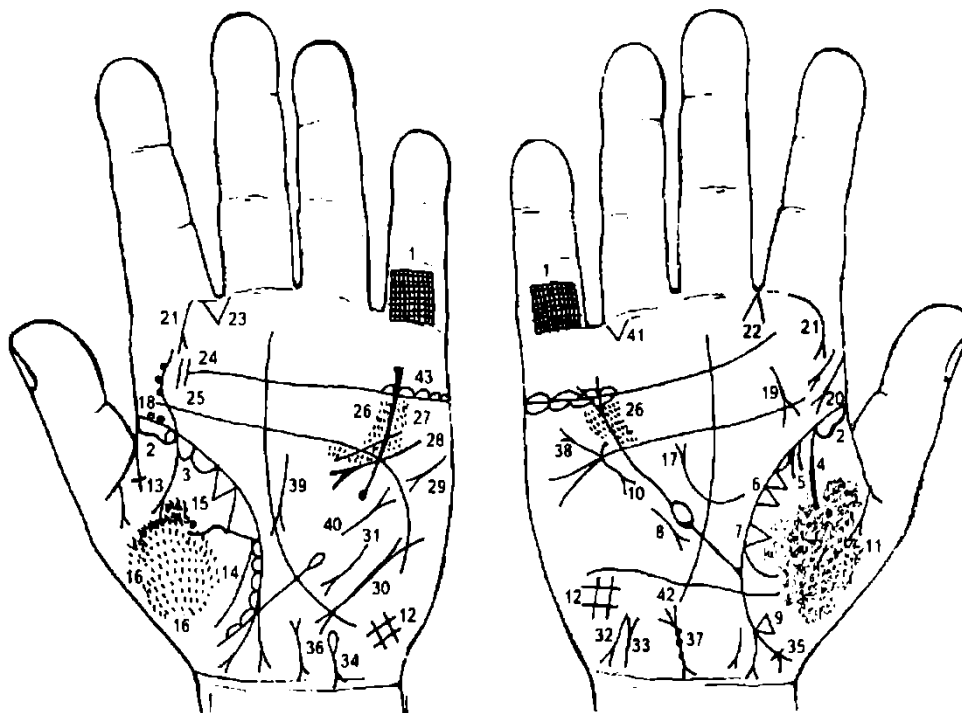


Рисунок 116

Рисунок 117

К рисункам 116, 117

1. Решетчатые линии на проксимальной фаланге пальцев Меркурия указывают на двусторонний туберкулез легких.

2. Длинный островок вдоль линии жизни, расположенный до точки 10 лет со стороны бугра Венеры на обеих ладонях, означает хроническую пневмонию.

3. Островки вдоль линии жизни со стороны бугра Венеры означают хронический бронхит.

4. Два знака сухого плеврита на бугре Венеры правой ладони означают правосторонний гемоторакс.

5. Две короткие дугообразные линии, исходящие из линии жизни из-под знака под № 4 на бугор Венеры правой ладони, указывают на плевральную пункцию — здесь ложная (сделана ошибочно).

6. Два треугольника на линии жизни, расположенные между точкой 20 лет и основанием линии Меркурия, основания которых соединены между собой, а вершины на бугре Венеры правой ладони, означают фиброзные изменения в средней доле правого легкого.

7. Треугольник на линии жизни, расположенный чуть выше основания линии Меркурия, вершина которого находится на бугре Венеры правой ладони, указывает на фиброзные изменения в средней доле правого легкого вследствие панкреатита — как осложнение от заболевания эпидемическим паротитом (свинка) под № 18.

8. Короткая и прямая линия, с конусом (разветвлением), расположенная параллельно линии Меркурия вне пределов большого треугольника правой ладони и направленная вниз, означает правосторонний среднедолевой синдром легкого.

9. Треугольник на линии жизни ниже основания линии Меркурия, вершина которого расположена на бугре Венеры правой ладони, означает уплотнение нижней доли, фиброзные изменения правого легкого.

10. Винтообразная линия с конусом, параллельно расположенная линии Меркурия вне пределов большого треугольника и направленная вниз на правой ладони, означает травму (ушиб) грудной клетки.

11. Глубокие и густо расположенные ямочки (точки) по всей поверхности бугра Венеры, означают в данном случае пневмомикоз, вызванный грибом аспергиллез или другими грибами.

12. Решетка на бугре Луны обеих ладоней означает болезнь почек, водянку, кашель, нарушение вентиляции обоих легких или гиповентиляционный синдром.

13. 14. Знак под № 13, указывающий на экссудативный плеврит, и знак под № 14, указывающий на сухой плеврит, на бугре Венеры левой ладони в своем сочетании обозначают левосторонний пневмоторакс спонтанный.

15. Два треугольника на линии жизни, основания которых соединены между собой, а нижний треугольник из своей вершины выпускает извилистую ветвь на бугор Венеры левой ладони,

означают фиброзные изменения (уплотнения) в верхней доле левого легкого и абсцесс в верхней доле (извилистая линия из вершины треугольника).

16. Глубокие и густо расположенные ямочки (точки) по всей поверхности тенара левой ладони означают пневмомиоз.

17. Ветвь с конусом, исходящая из линии жизни в пределах большого треугольника (как обычно близко от основания линии Меркурия), указывает на высокое стояние диафрагмы справа.

18. Две ямочки коричневого цвета (или сероватого) в начале линии жизни на левой ладони обозначают эпидемический паротит.

19. Фиброма носоглотки, или фиброма юношеская справа.

20. Склерома глотки и гортани.

21. Склерома носа.

22. Насморк вазомоторный и аллергический.

23. Стафилококк.

24. Тонзиллит хронический, миндалины удалены.

25. S-образное искривление поясничного отдела позвоночника; три точки на знаке в его средней части указывают на смещение дисков III, IV, V позвонков.

Диагноз: дискогенный радикулит.

26. Ревматизм; ревматоидный эндокардит.

27. Стеноз устья аорты.

28. Гипертрофия левого желудочка и левого предсердия.

29. Тахикардия.

30. Пароксизмальная тахикардия.

31. Среднедолевой синдром левого легкого.

32. Гепатит токсический аллергический, лекарственный.

33. Мочевой пузырь: цистит, расширен вправо.

34. Гемолитическая анемия.

35. Мальчик — фимоз, дизентерийный сигмоидный (ветвь с конусом).

36. Загиб матки кзади.

37. Матка: три точки на теле — три фибромиомы; шейка матки: две точки справа — две справа фибромиомы шейки.

38. Дефект межпредсердной и межжелудочковой перегородок.

39. Панкреатит.

40. Рубцово-измененный сальник. (Знак на левой ладони.)

41. Непрохождение кишечника. (Знак на правой ладони.)

42. Такая линия, исходящая из бугра Венеры, пересекающая линию жизни и оканчивающаяся на бугре Луны, означает кесарево сечение.

43. Синдром Штейна—Левенталя под линией сердца под бугром Меркурия.

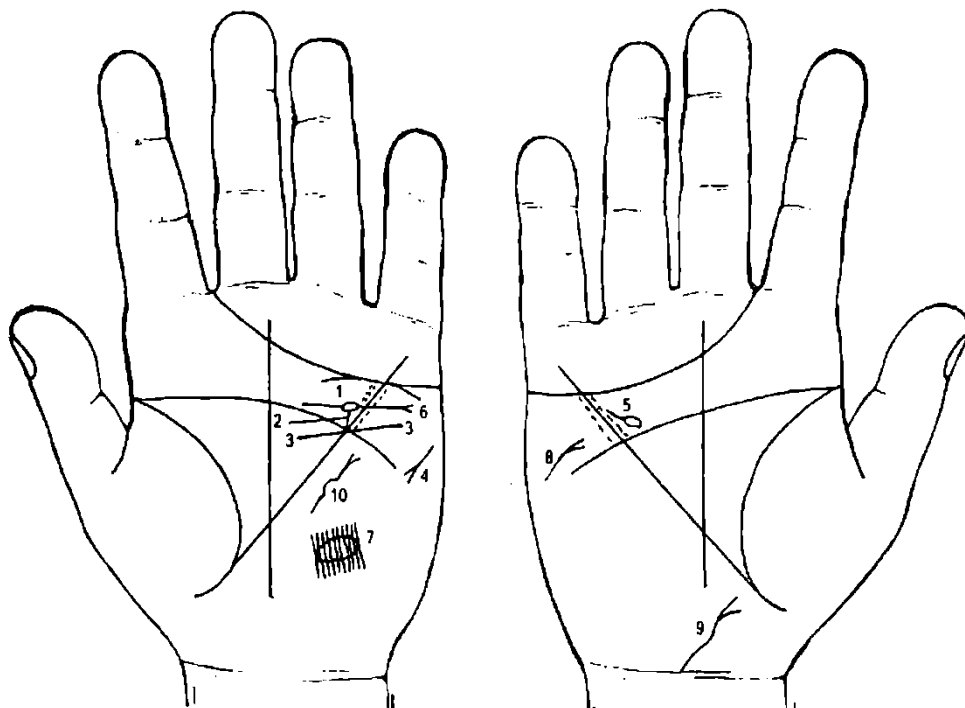


Рисунок 118

Рисунок 119

К рисункам 118, 119

Коарктация аорты — сужение перешейка аорты. Она чаще располагается на аорте после отхождения левой подключичной артерии. Сопровождается гипертрофией левого сердца и гипертрофией стенки левого желудочка. Аорта расширена. Мозговой инсульт, хроническая анемия почек. Гипертензия артериальная. Эндокардит ревматический.

1. Ветвь, исходящая из линии головы левой ладони, в средней части прерывается островком и оканчивается конусом, означает: островок — коарктация аорты; конус — недостаточность клапана аорты, аорта расширена и уплотнена.

2. Ветвь, исходящая из островка знака аорты, соединяющаяся с линией головы, означает коарктацию аорты после отхождения левой подключичной артерии.

3. Линия, исходящая из бугра Марса, пересекающая линии головы и Меркурия, оканчивающаяся в большом треугольнике левой ладони, означает гипертрофию левого желудочка, недостаточность двустворчатого клапана. Гипертензия артериальная верхней половины туловища и головного мозга.

4. Тахикардия.

5. Касательно расположенный островок к линии головы в большом четырехугольнике правой ладони, от которого исходит короткая ветвь в направлении бугра Меркурия, означает дефект (незаращение) межжелудочковой перегородки.

6. Дуга под линией сердца под бугром Меркурия левой ладони означает хроническую недостаточность коры надпочечника левой почки, хроническая анемия почки.

7. Весьма тонкая линия, пересекающая папиллярные линии, образующая островок (или другой вид) в теменной доле левого полушария мозга, служит указанием на ишемию мозга — очаг расположен в теменной доле левого полушария мозга величиной до 6х6 см, вследствие повышенного артериального давления верхней половины туловища.

8. Инсульт правосторонний.

9. Мочевой пузырь расширен вправо, опущен, цистит.

10. Извилистая линия с конусом, расположенная вне пределов большого треугольника левой ладони рядом с линией Меркурия, конус которой направлен в сторону бугра Меркурия, означает травму (удар) грудной клетки, или вскрытие грудной клетки для операции коарктации аорты. Возраст операции 11—18 лет.

У матери на ладони показана преждевременная смерть мальчика.

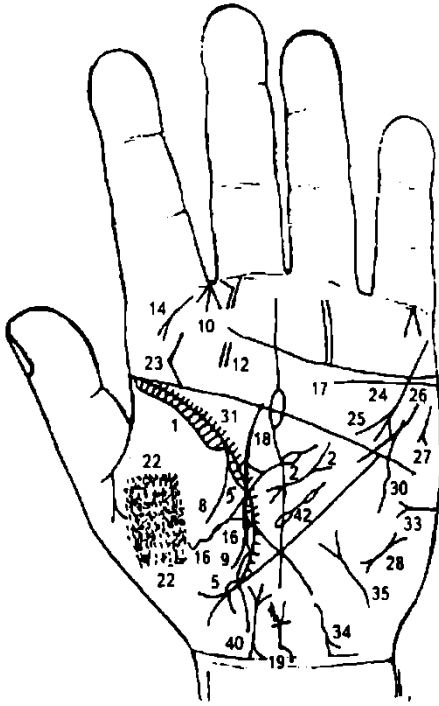


Рисунок 120

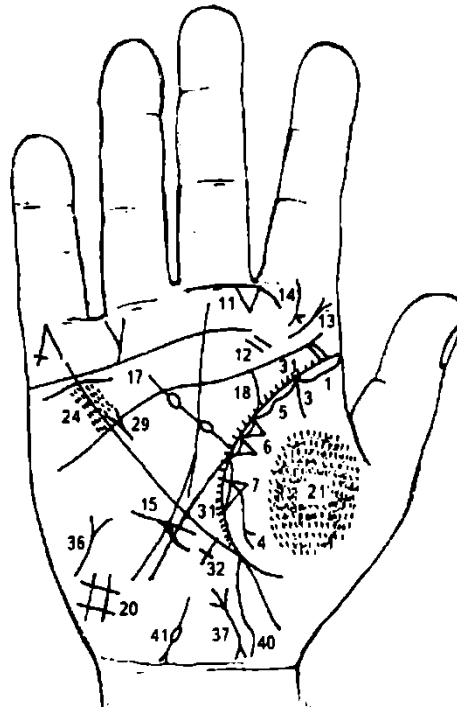


Рисунок 121

К рисункам 120, 121

1. Длинный островок вдоль линии жизни, достигающий до 30-летнего возраста со стороны бугра Венеры на обеих ладонях, означает хроническую двустороннюю пневмонию до 30 лет.
2. Короткая линия с конусами на концах (разветвление на концах) в пределах большого треугольника левой ладони указывает на муковисцидоз.
3. Знак под № 3 указывает на сухой плеврит правосторонний.
4. Знак под № 4 указывает на выпот, или экссудативный плеврит.
- 3, 4. Эти знаки в своем сочетании обозначают спонтанный пневмоторакс.
5. Островки вдоль линии жизни со стороны бугра Венеры на обеих ладонях со штрихами внутри, исходящие из линии жизни, означают хронический бронхит, бронхоспазмы с бронхоэктазами.
6. Два треугольника на линии жизни, основания которых соприкасаются, а вершины на бугре Венеры правой ладони, означают фиброзные изменения верхней доли левого легкого.
7. Треугольник на линии жизни, расположенный чуть выше основания линии Меркурия, вершина которого находится на бугре Венеры правой ладони, указывает на фиброзные изменения в средней доле правого легкого вследствие панкреатита — муковисцидоза.
8. 9. Линии, исходящие из линии жизни на бугор Венеры левой ладони, обозначающие как сухой плеврит, в своем сочетании (два знака сухого плеврита) означают левосторонний гемоторакс.
10. Насморк вазомоторный и аллергический.
11. Стафилококк.
12. Тонзиллит хронический.
13. Стеноз гортани (папиллома).
14. Риносклерома носа.
15. Среднедолевой синдром правого легкого.
16. Треугольник, выпускающий извилистую ветвь из вершины на бугор Венеры левой ладони, означает абсцесс средней доли левого легкого.
17. Волнистая (или дугообразная) линия под линией сердца ниже нее (не касательно), под бугром Меркурия на обеих ладонях, означает двустороннее опускание почек — нефроптоз; хроническая недостаточность надпочечников.
18. Мочеточник — изгиб, расширен, песок.
19. Мочевой пузырь: опущен, расширение двустороннее, стеноз шейки, цистит. Разветвление обозначает уретру: слева в двух местах повреждение.
20. Гиповентиляционный синдром.

21. 22. Пневмокониоз двусторонний.
23. S-образное искривление поясничного отдела позвоночника в полости спины.
24. Ревматоидный эндокардит.
25. Стеноз устья аорты.
26. Гипертрофия левого желудочка.
27. Тахикардия.
28. Пароксизмальная тахикардия.
29. Гипертрофия правого желудочка и правого предсердия.
30. Винтообразная линия, исходящая из нижней части бугра Марса в направлении пересечения линий головы и Меркурия и оканчивающаяся конусом (разветвлением) на левой ладони, означает травму грудной клетки слева: перелом ребра у средостения.
31. Мелкие линии (штрихи), исходящие из линии жизни в пределах большого треугольника, означают брадикардию.
32. Крест на участке линии Меркурия, длинный, означает биллиарный цирроз печени — пункция.
33. Сахар в моче.
34. Гепатит токсический, аллергический, лекарственный.
35. Тиреотоксикоз левой доли щитовидной железы — I стадия.
36. Тиреотоксикоз правой доли щитовидной железы — нижний предел I стадии.
37. Матка: отклонение влево; три фибромиомы тела матки; бели.
40. Аппендицит длинный.
41. Труба маточная правая — закупорка.
42. Селезенка увеличена, анемия.

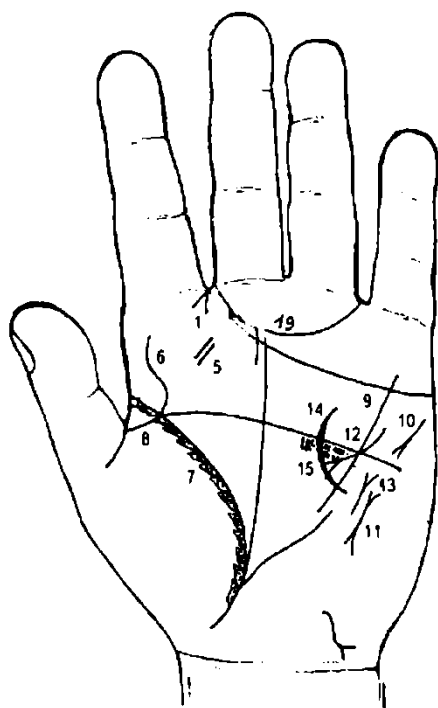


Рисунок 122

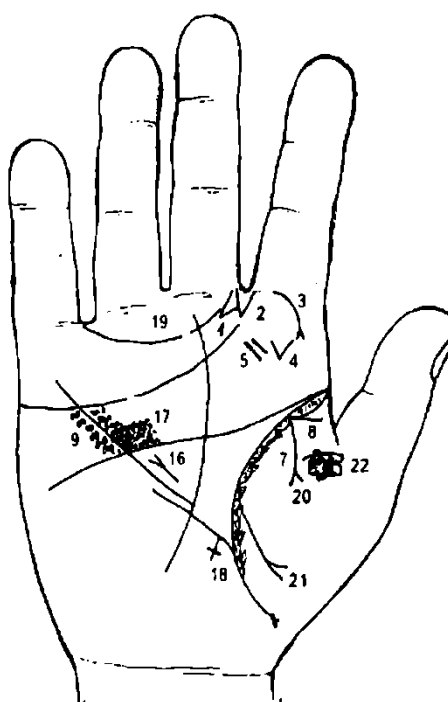


Рисунок 123

К рисункам 122, 123

1. Линии, образующие острый угол, исходящие из межпальцевой промежности указательного и среднего пальцев левой и правой ладони в направлении бугра Юпитера, означают двусторонний насморк вазомоторный и аллергический.
2. Линии, исходящие из бугра Юпитера, образующие острый угол в направлении межпальцевой промежности указательного и среднего пальцев правой ладони, указывают на стафилококк, стрептококк или на эхинококк.
3. Короткая и дугообразная линия с конусом на конце (разветвление), исходящая из первой складки проксимальной фаланги указательного пальца правой ладони в направлении на бугор

Юпитера и линии жизни, означает правостороннюю риносклерому носа. Склеромное поражение верхних дыхательных путей.

4. Такой конус на бугре Юпитера правой ладони, острие которого направлено вниз, указывает на гематому, образовавшуюся после инъекции в правую десну для удаления зуба.

5. Фолликулярная ангина. Тонзиллит хронический.

6. S-образная линия, исходящая из линии жизни на бугор Юпитера левой ладони, означает врожденное S-образное искривление поясничного отдела позвоночника.

7. Островки вдоль линии жизни со стороны бугра Венеры на обеих ладонях со штрихами внутри, исходящие из линии жизни, означают астматический хронический бронхит, бронхоспазмы.

8. Такая прямая линия, исходящая из линии жизни на бугор Венеры в направлении складки средней фаланги большого пальца, означает бронхиальную астму.

9. Кружочки или множественные глубокие точки, образуя пятно, расположенное вдоль линии Меркурия по обе ее стороны в большом четырехугольнике на обеих ладонях, обозначают ревматизм; ревматический эндокардит.

10. Тахикардия.

11. Пароксизмальная тахикардия, мерцательная аритмия.

12. Гипертрофия левого желудочка и правого предсердия.

13. Стеноз отверстия митрального клапана.

14. Стеноз (атрофия) левого желудочка.

15. Правожелудочковая недостаточность кровообращения.

16. Гипертрофия правого желудочка и правого предсердия.

17. Недостаточность трехстворчатого клапана.

18. Печень увеличена — кардиальный цирроз печени.

Диагноз: гипертензия малого круга кровообращения (гипотония). Гипертензия артериальная — гипертония.

19. Склонность к истерии.

20. 21. Правосторонний гидроторакс.

22. Узоры, образуемые папиллярными линиями на бугре Венеры правой ладони, означают плевральную пункцию.

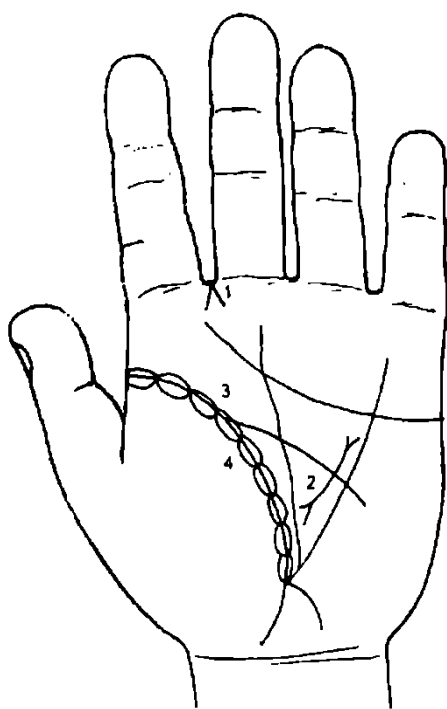


Рис. 123а

Рис. 123а

К рисунку 123а

Бронхоэктазы — расширение бронхов. Встречаются: неспецифическая хроническая пневмония, пневмосклероз, ТБЦ легких, среднедолевой синдром, муковисцидоз, пневмокониоз; пальцы в виде барабанных палочек; легочное сердце, нагноение, амилоидоз.

Насморк вазомоторный и аллергический.

Муковисцидоз.

Островки вдоль линии жизни в большом треугольнике на обеих ладонях означают бронхоэктазы.

Хронический астматический бронхит.

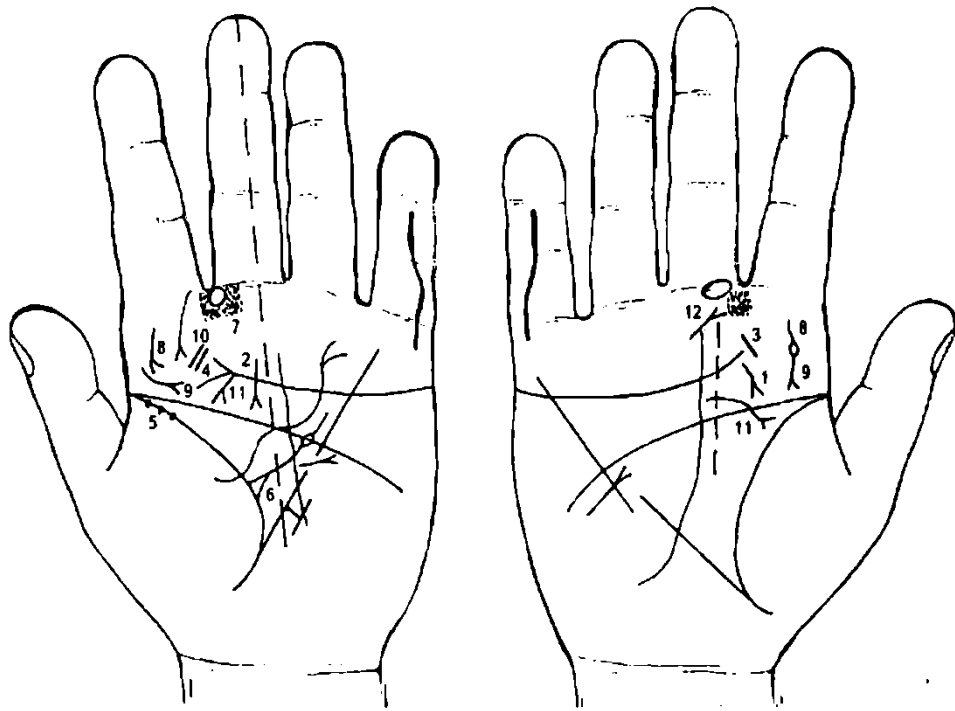


Рисунок 124 Рисунок 125

К рисункам 124, 125

1. Короткая линия, оканчивающаяся вилочкой (разветвлением), расположенная в нижней части бугра Юпитера, как обычно вне пределов большого четырехугольника и почти параллельно линии Сатурна, обозначает аденоиды.

2. Короткая линия, оканчивающаяся конусом (разветвлением), обозначает аденоиды.

3. Короткая линия на бугре Юпитера, расположенная под углом (наклонно) на правой ладони, обозначает ангину — катаральную и фолликулярную.

4. Две короткие, параллельно расположенные линии с наклоном, а рядом с ними крестик, указывают на флегмозную ангину, а крестик — и на оперативное вмешательство.

5. Три глубокие ямочки (точки) на линии жизни в ее начале на левой ладони, указывают на скарлатину.

6. Треугольник на линии жизни левой ладони, выпускающий ветвь с островком в пределах большого треугольника, указывает на лимфаденит регионарных лимфатических подчелюстных узлов (скарлатина), а островок знака служит указанием на анемию.

3, 4, 5, 6. Эти знаки в сочетании указывают на тонзиллит хронический.

7. Глубокая круглая ямочка (кружок), расположенная в промежности указательного и среднего пальцев левой ладони, означает нарыв заглоточный (абсцесс заглоточный).

При этом наблюдается наклон головы в ту сторону, где она находится: если на левой стороне — наклон головы влево, если на правой ладони — наклон головы вправо.

8. Извилистая линия с конусом на конце (разветвлением) на бугре Юпитера, вертикально расположенная, а иногда с уклоном в сторону оси ладони со стороны большого пальца, означает склерому глотки.

9. Такая короткая линия в нижней части бугра Юпитера, конус которой направлен вниз, означает склерому гортани.

Примечание: на правой ладони под общим № 8-9 показана извилистая (иногда слегка прямая) линия с конусом на конце на бугре Юпитера, пересекающая его сверху вниз со стороны большого пальца, такой длинный знак с конусом также означает склерому глотки и гортани.

10. Дугообразная линия (незначительно извилистая) с конусом (разветвлением) на конце, исходящая от первой складки указательного пальца на бугор Юпитера в направлении основания линии жизни, означает склерому.

11. Такой знак, исходящий из нижней части бугра Юпитера, пересекая линию головы в направлении линии жизни, означает фиброму носоглотки, или юношескую фиброму.

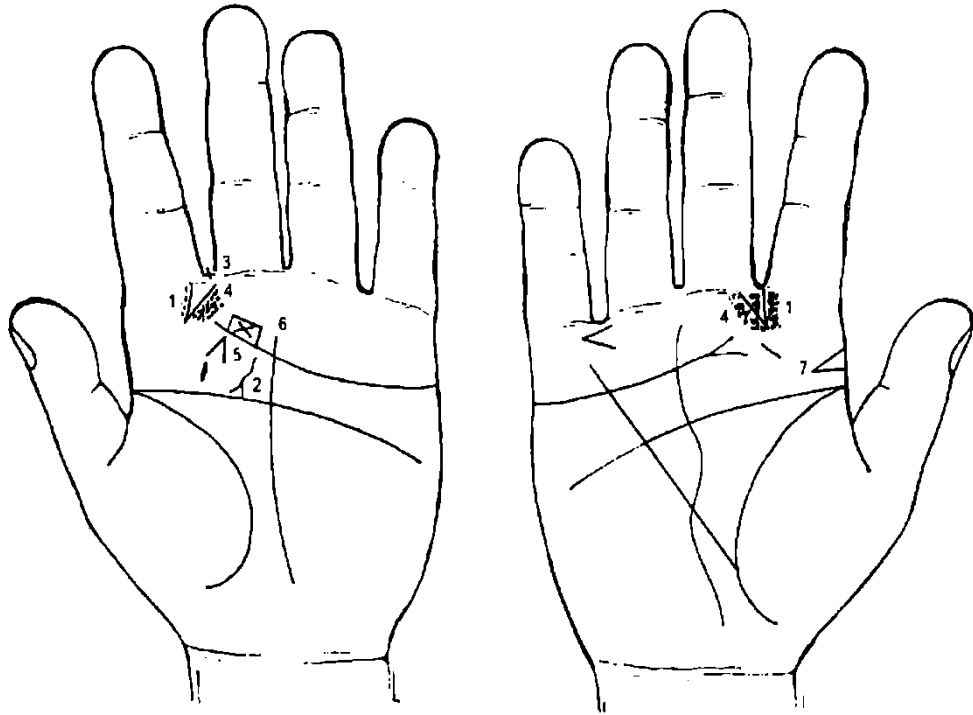


Рисунок 126 Рисунок 127

К рисункам 126, 127

1. Короткая, наклонно расположенная линия, на бугре Юпитера, конус которой направлен в межпальцевую промежность указательного и среднего пальцев, означает атрофический насморк, хронический. На обеих ладонях — двусторонний насморк хронический атрофический, или фарингит хронический атрофический.

2. Извилистая, винтообразная, короткая линия, конец которой разветвлен, исходящая из-под линии сердца, пересекающая нижнюю часть бугра Юпитера в направлении линии жизни (точка в 20 лет), обозначает кисту на ножке в горле, левостороннюю.

3. Крест в межпальцевой промежности указательного и среднего пальцев (ровно стоящий), означает оперативное вмешательство в горло в связи с удалением левосторонней кисты на ножке под № 13.

4. Множество глубоких точек или ямочек на бугре Юпитера напротив межпальцевой промежности указательного и среднего пальцев, указывают на ларингит хронический катаральный.

5. Короткие линии, образующие конус на бугре Юпитера левой ладони, конус которого направлен под углом в направлении среднего пальца, означает травму челюсти слева.

6. Прямоугольник, касательно расположенный на конце линии сердца над ней (может быть расположен в зоне бугра Юпитера или бугра Сатурна, в зависимости от длины линии сердца), внутри которого расположен крест в лежачем положении, указывает на вывих левой челюсти.

7. Конус, вершина которого горизонтально расположена и направлена в сторону оси ладони, находящийся на бугре Юпитера правой ладони с краю, означает флюс вследствие кариеса зуба.

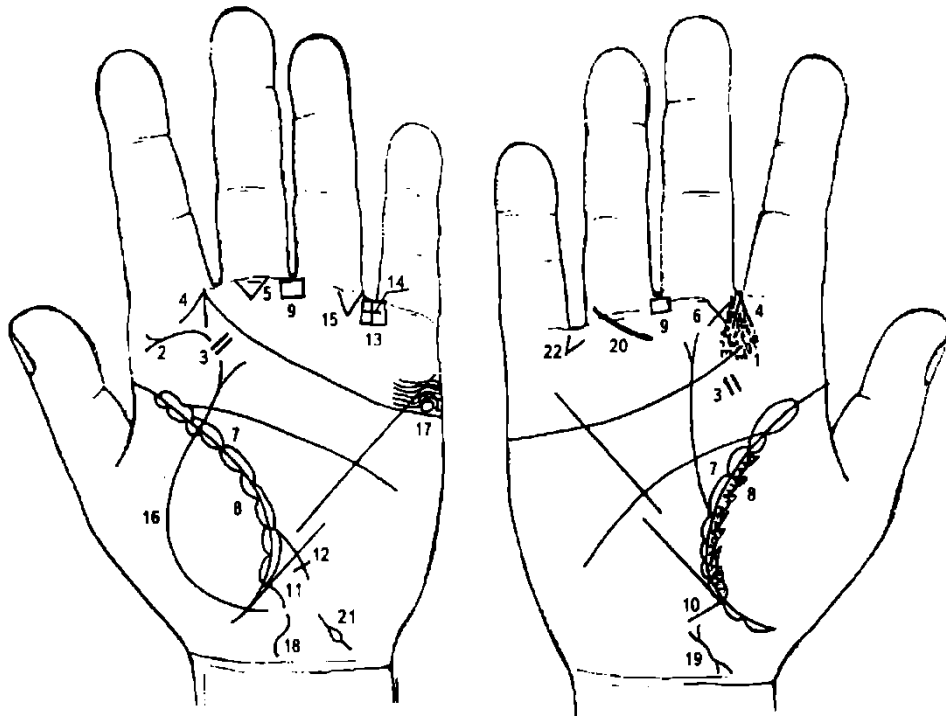


Рисунок 128 Рисунок 129

К рисункам 128, 129

1. Множество глубоких точек (ямочек) на бугре Юпитера напротив межпальцевой промежности указательного и среднего пальцев служат указанием на ларингит хронический катаральный.
2. В сочетании со знаком под № 1 короткая дугообразная, горизонтально расположенная линия на бугре Юпитера левой ладони, конус которой направлен в сторону большого пальца, указывает на левосторонний ларингит хронический атрофический.
3. Две короткие, параллельно расположенные линии на бугре Юпитера, с наклоном, обозначают фолликулярную ангину, удаление миндалин; тонзиллит хронический.
4. Две короткие линии, образующие острый угол и исходящие из межпальцевой промежности указательного и среднего пальцев на бугор Юпитера, означают двусторонний насморк вазомоторный и аллергический.
5. Треугольник на первой складке проксимальной фаланги среднего пальца, расположенный со стороны межпальцевой промежности указательного и среднего пальцев левой ладони, указывает (предвещает) отосклероз левого уха.
6. Крестик (или треугольник с пересекающимися катетами) под первой складкой проксимальной фаланги среднего пальца, расположенный со стороны межпальцевой промежности № II правой ладони, предвещает воспаление среднего уха хроническое катаральное, или хронический катаральный средний отит.
7. Длинные островки вдоль линии жизни в пределах большого треугольника на обеих ладонях означают хроническую двустороннюю пневмонию до старости лет.
8. Островки в виде ступенек вдоль линии жизни со стороны бугра Венеры означают хронический бронхит, а штрихи в островках указывают на астматический бронхит хронический.
9. Четырехугольник в межпальцевой промежности среднего и безымянного пальцев на обеих ладонях означает анацидный гастрит хронический.
10. Ветвь, короткая, исходящая из основания линии Меркурия правой ладони в направлении карпальной линии, означает хронический аппендицит.
11. Ветвь, исходящая из основания линии Меркурия левой ладони в направлении карпальной линии, обозначает воспаление слизистой толстого кишечника.
12. Ветвь, исходящая из линии жизни левой ладони в направлении бугра Луны и оканчивающаяся крестиком, означает сигмоидит — воспаление слизистой сигмовидной кишки.
13. Четырехугольник в межпальцевой промежности безымянного пальца и мизинца левой ладони указывает на колит хронический (воспаление слизистой толстого кишечника).
14. Крест в межпальцевой промежности безымянного пальца и мизинца предвещает оперативное вмешательство в полость живота; здесь заворот сигмы.

15. Треугольник под складкой проксимальной фаланги безымянного пальца, расположенный со стороны межпальцевой промежности под № IV, предвещает заворот сигмовидной кишки.

16. Линия, исходящая из района карпальной линии, пересекающая линию жизни и бугор Венеры левой ладони и оканчивающаяся конусом, обозначает кишечную непроходимость, перитонит вследствие заворота сигмовидной кишки. Здесь дело обошлось без операции. Благоприятный исход посредством сифонных и высоких клизм (расправление заворота вследствие напора воды).

17. Кружок между линией сердца и первой папиллярной линией на бугре Меркурия означает гонорею; заболевание один раз. Сколько таких кружочков, столько и заболеваний у мужчин.

18. Извилистый, широкий знак у карпальной линии на оси ладони означает воспаление предстательной железы вследствие заболевания гонореей — хронический простатит.

19. Извилистая линия с разветвлениями на концах означает хронический простатит.

20. Ветвь, исходящая от первой складки проксимальной фаланги безымянного пальца правой ладони в направлении бугра Юпитера, означает травму ступни правой ноги.

21. Островок, выпускающий с двух сторон маленькие линии на бугре Луны у карпальной линии на руке мужчины, означает воспаление семенного канатика, непрохождение спермы (дискинезия семенного канатика), боли в яичке, левом.

22. Такой конус в межпальцевой промежности безымянного пальца и мизинца, направленный в сторону мизинца правой ладони, означает травму правой ноги (голеностопная часть), операция или ожог.

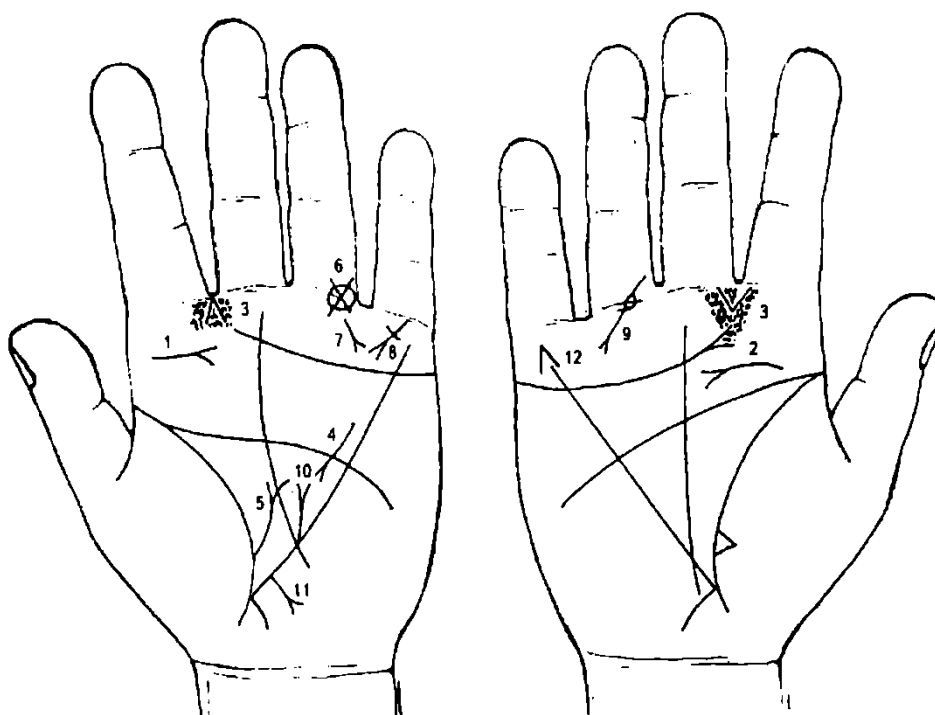


Рисунок 130 Рисунок 131

К рисункам 130, 131

1. Короткая линия с конусом на бугре Юпитера левой ладони, горизонтально расположенная, конус которой направлен в сторону оси ладони, означает полип гортани левосторонний; иногда означает стеноз гортани у взрослого человека.

2. Дугообразная линия с конусом на бугре Юпитера означает папиллому гортани.

3. Множество глубоких точек (ямочек) на бугре Юпитера напротив межпальцевой промежности указательного и среднего пальцев указывают на ларингит хронический катаральный.

4. Панкреатит.

5. Приподнятая диафрагма слева.

6. Островок на первой складке проксимальной фаланги безымянного пальца левой ладони, перечеркнутый крестиком, предвещает тромб в левой ноге, операция (ранение).

7. Линия с конусом, исходящая от первой складки проксимальной фаланги безымянного пальца левой ладони в направлении бугра Марса, означает ранение в голень левой ноги.

8. Короткая линия, исходящая из первой складки проксимальной фаланги мизинца, пересекающая под углом бугор Меркурия в направлении пересечения линий сердца и Аполлона,

оканчивающаяся конусом, обозначает тяжелую травму (ранение) грудной клетки под лопаткой слева и оперативное вмешательство — поперечная линия.

9. Ветвь с конусом, исходящая из проксимальной фаланги безымянного пальца правой ладони, пересекающая первую складку фаланги в направлении бугра Меркурия и оканчивающаяся конусом, а пересечение знака с первой складкой фаланги помечено черной точкой (ямочкой), обозначает дистрофию кости с образованием кистозных полостей; может быть удаление мениска.

Прогноз: неблагоприятный, иногда после хирургического вмешательства нога в колене может не разгибаться.

10. Прямая линия с конусом, исходящая из линии Меркурия (нижняя треть) вверх параллельно оси ладони, означает грыжу пищеводного отверстия; сужение отверстия пищевода.

11. Ветвь с конусом, исходящая из участка печени линии Меркурия, означает рак печени.

12. Линии, образующие острый угол под пальцем Меркурия и исходящие на бугор Меркурия, предвещают насильственную смерть через повешение, или самоубийство через повешение, — суицид (самоубийство).

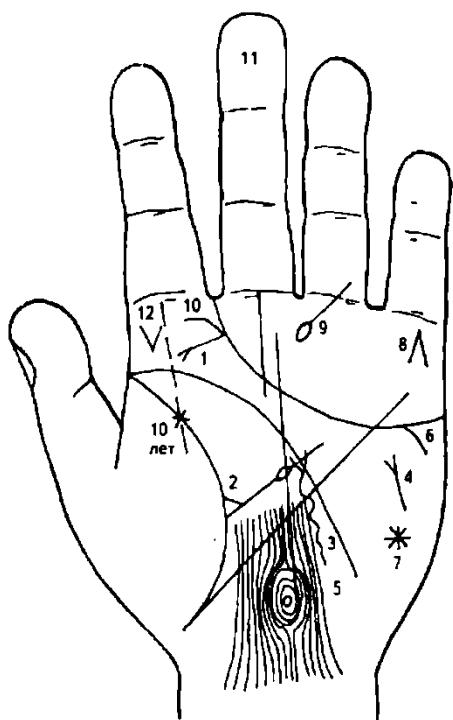


Рисунок 132

К рисунку 132

1. Ветвь, исходящая из линии сердца на бугор Юпитера в направлении линии жизни с точкой ориентирования в 10 лет, при этом она прямая, длинная, с конусом на конце, предвещает рак гортани.

2. Треугольник на линии жизни, выпускающий из вершины линию с островком, указывает на лимфаденит регионарный и анемию (островок).

3. Извилистая линия, исходящая из бугра Луны, пересекающая линию Меркурия и оканчивающаяся разветвлением в верхней части большого треугольника, означает Базедову болезнь, тиреотоксикоз III стадии, резекцию левой доли щитовидной железы.

4. Такая короткая линия с конусом на бугре Марса, расположенная под углом, служит указанием на кахексию (дистрофия) — полное, резкое исхудание и общее истощение организма.

5. Такие узоры из папиллярных линий означают значительные эндокринно-вегетативные нарушения,

связанные с изменениями в области подкорковых образований, которые объясняют депрессивное течение психоза. Внешние факторы могут служить провоцирующим моментом.

6. Ответвление от линии сердца по направлению к бугру Луны указывает на склонность к самоубийству.

7. Звезда на бугре Марса указывает на близкую трагическую смерть.

8. Линии, образующие острый угол под первой складкой проксимальной фаланги пальца Меркурия, предвещают насильственную смерть через повешение (суицид — самоубийство); здесь самоубийство из-за рака гортани.

9. Линия, исходящая из основания безымянного пальца левой ладони, пересекающая первую складку проксимальной фаланги под острым углом в направлении на бугор Сатурна и оканчивающаяся островком, предвещает перелом стопы.

10. Два кружочка (или два островка), касательно расположенные на бугре Юпитера с очень запутанным концом линии сердца в ее разветвлении, указывают на регионарные лимфатические узлы на передней и боковой поверхности шеи, пораженные метастазами раковой опухоли; пункция и биопсия уплотнений лимфоузлов на шее.

11. Длинный палец Сатурна (средний), иногда и средней длины, при этом дистальная фаланга в объеме толще остальных фаланг или равная основной фаланге (проксимальной), свидетельствует о склонности к самоубийству.

12. Конус, вершина которого направлена вниз на бугре Юпитера, означает гематому после инъекции в десну, с целью удаления зуба слева.

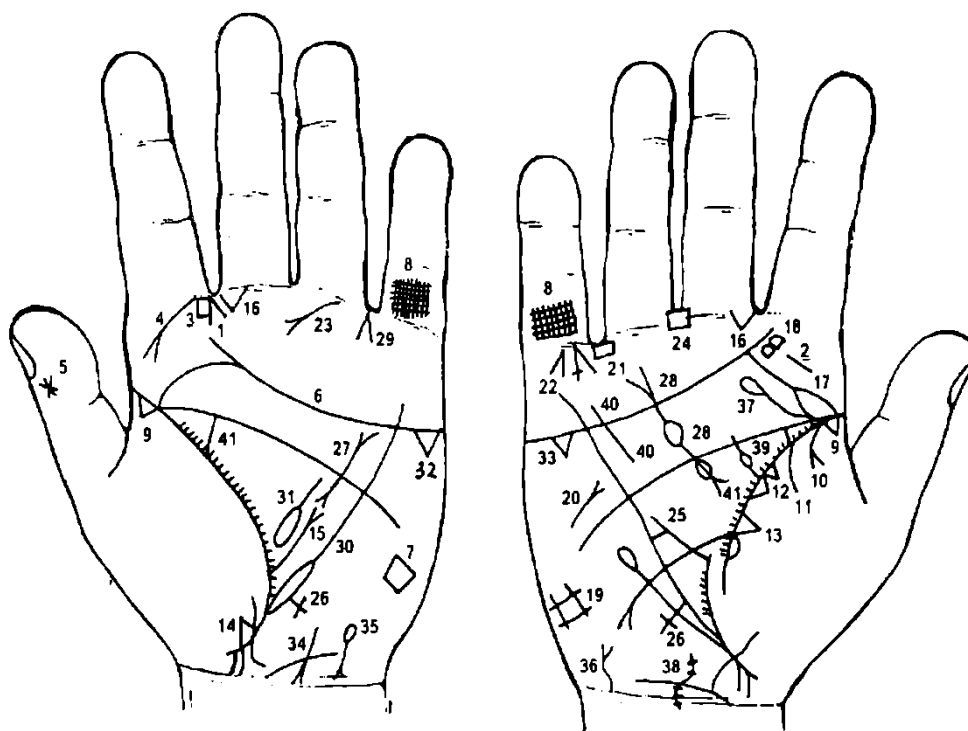


Рисунок 133 Рисунок 134

К рисункам 133, 134

1. Две короткие линии, образующие острый угол и исходящие из межпальцевой промежности указательного и среднего пальцев левой ладони, означают левосторонний насморк — вазомоторный и аллергический.

2. Короткие линии на бугре Юпитера, расположенные против створа межпальцевой промежности указательного и среднего пальцев, означают тонзиллит хронический.

3. Четырехугольник в межпальцевой промежности указательного и среднего пальцев левой ладони указывает на левостороннее воспаление лобной пазухи, хроническое, или левосторонний фронтит, хронический.

4. Дугообразная линия с конусом, исходящая от первой складки проксимальной фаланги указательного пальца левой ладони на бугор Юпитера в направлении линии жизни, означает риносклерому носа (склерома).

5. Звезда на ногтевом суставе большого пальца на его внешней поверхности означает происшествие, лежащее вне сферы человеческого предвидения, т. е. означает событие роковое, неожиданное, неизбежное. Здесь — насильственная смерть.

6. Соединение линий сердца, головы и жизни в углу большого пальца служит дурным знаком, предостерегает от злобы, измены, от жизни, преданной наслаждениям. Также служит предупреждением от насильственной смерти, связанной с образом жизни, от близкого человека (под № 7).

7. Четырехугольник, четко обозначенный на бугре Марса, служит предупреждением о насильственной смерти со стороны близкого человека. Следует изменить свой образ жизни с целью предотвращения события.

8. Решетка на проксимальной фаланге мизинцев указывает на двусторонний очаговый туберкулез. Рубец в верхней доле.

9. Треугольник на линии жизни у ее основания на обеих ладонях, вершина которого расположена на бугре Венеры, обозначает рубец верхней доли в обоих легких (верхушка).

10. Ветвь, исходящая из линии жизни на бугор Венеры правой ладони и оканчивающаяся разветвлением (конусом), обозначает экссудативный плеврит правосторонний.

11. Ветвь, исходящая из линии жизни на бугор Венеры правой ладони, обозначает правосторонний сухой плеврит.

10, 11. Оба знака в сочетании означают правосторонний спонтанный пневмоторакс.

12. Два треугольника на линии жизни в ее средней части, основания которых соединены между собой, вершины расположены на бугре Венеры правой ладони, означают уплотнение средней доли правого легкого (или значительные фиброзные изменения).

13. Треугольник на линии жизни, расположенный выше основания линии Меркурия, вершина которого расположена на бугре Венеры правой ладони, означает фиброзные изменения вследствие панкреатита — осложнение эпидемического паротита (свинки).

14. Треугольник ниже основания линии Меркурия, вершина которого расположена на бугре Венеры левой ладони, означает уплотнение (фиброзные изменения) нижней доли левого легкого.

15. Ветвь с конусом на конце, исходящая из линии жизни в большом треугольнике левой ладони, служит указанием на приподнятую диафрагму слева.

16. Треугольник на первой складке проксимальной фаланги среднего пальца, расположенный рядом с промежностью среднего и указательного пальцев, обозначает отосклероз двусторонний.

17. Ветвь, исходящая из линии сердца правой ладони на бугор Юпитера в направлении линии жизни с точкой ориентирования в 10 лет, при этом прямая и оканчивающаяся разветвлением, которое соединяется с линией жизни (головы), означает рак гортани.

18. Два островка, образуемые папиллярными линиями, касательно расположенные на бугре Юпитера правой ладони, служат указанием на регионарные лимфатические узлы на передней и боковой поверхности шеи, пораженные метастазами раковой опухоли; пункция или биопсия уплотнений лимфоузлов на шее.

19. Решетка на бугре Луны правой ладони означает гиповентиляционный синдром.

20. Такая короткая линия с конусом на конце, расположенная под углом и только на бугре Марса правой ладони, означает кахексию, дистрофию — полное, резкое исхудание и общее истощение организма.

21. Линии, образующие острый угол под пальцем Меркурия на его бугре, предвещают самоубийство через повешение, но знак перечеркнут — это означает попытку самоубийства через повешение.

22. Линия с конусом на бугре Меркурия правой ладони, конус которой направлен вниз, оповещает о том, что в родословной отца пациента кто-то покончил свою жизнь самоубийством через повешение.

23. Ветвь с конусом, исходящая от первой складки основной фаланги безымянного пальца левой ладони в направлении основания линии жизни, означает ампутацию левой ноги выше колена.

24. Четырехугольник в межпальцевой промежности среднего и безымянного пальцев означает воспаление слизистой желудка — хронический гастрит.

25. Перемычка между линией Меркурия и дополнительной (сестрой) линией Меркурия на правой ладони, расположенная в нижней части (рядом с ее основанием), означает зарубцованную язву желудка в его нижнем отделе.

26. Крест на участке печени линии Меркурия означает цирроз печени с пункцией.

27. Такой знак означает муковисцидоз.

28. Два островка, выпускающие линии с конусами (разветвлениями) на концах, означают отравление поджелудочной железой (нижний островок), а также недостаточность инсулярного аппарата (верхний островок) поджелудочной железы.

Знаки под №№ 27 и 28 указывают на рак поджелудочной железы.

29. Такой конус в межпальцевой промежности безымянного пальца и мизинца означает оперативное вмешательство в поджелудочную железу (здесь удаление).

30. Островок, касательно расположенный к линии жизни, который является основанием линии Меркурия, означает лимфолейкоз (лейкоз) хронический.

31. Островок значительной величины в большом треугольнике левой ладони, выпускающий ветвь в направлении линии головы, означает спленомегалию.

32. 33. Треугольник под линией сердца под бугром Меркурия на обеих ладонях означает холецистит.

34. Линия с конусом на бугре Луны, расположенная под углом, но направленная к оси ладони и в направлении карпальной линии, означает гепатит тиреотоксический.

35. Островок, выпускающий ветвь с конусом на бугре Луны в направлении карпальной линии с уклоном в сторону оси ладони, означает гемолитическую анемию, семейно-наследственную.

36. Мочевой пузырь опущен, цистит, воспаление слизистой.

37. Травма шейного отдела позвоночника (ушиб).

38. Сколиоз шейного отдела позвоночника.

39. Ветвь с островком, исходящая из линии жизни в большом треугольнике правой ладони, означает получение донорской крови или биоплазмы, или физиологического раствора, или переливание крови.

40. Прямая короткая линия в четырехугольнике правой ладони, расположенная параллельно линии Меркурия, означает гипертрофию правого желудочка, блокада правой ножки пучка Гиса.

Примечание: знаки под №№ 20, 27, 28, 31 в своем сочетании предвещают стеаторею и холемию (желтчекровие)— интоксикация организма: зуд, брадикардия, геморрагический диатез, угнетение нервной системы.

41. Короткие штрихи, исходящие из линии жизни на всем ее протяжении в большом треугольнике, означают брадикардию.

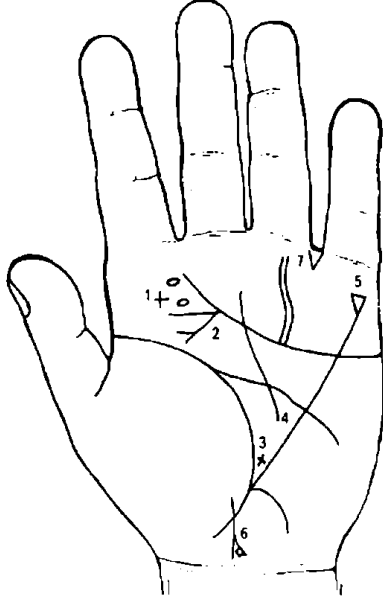


Рисунок 135

К рисунку 135

1. Островки, образуемые папиллярными линиями в количестве двух на бугре Юпитера, и рядом с ними крестик, означают фиброму голосовых связок и ее удаление.

2. Ветвь с конусом, исходящая из линии сердца, идущая на бугор Юпитера в направлении линии жизни в точку ориентирования в 10 лет (разветвлением на конце), предвещает рак голосовых связок (рак голосовой складки) в сочетании со знаком под №1, или рак истинных голосовых связок.

3. Крест на линии Меркурия в створе оси пальца Сатурна грозит близкой смертью.

4. Линия Меркурия, прерванная между линиями жизни и головы, изобличает необычайную алчность и жажду богатства, часто доходящую до преступления.

5. Треугольник на бугре Меркурия означает искусного политика или страсть к естественным наукам.

6. Ветвь, исходящая из бугра Венеры, пересекающая линию жизни в направлении карпальной линии, конец знака разветвлен (головка ребенка) с отклонением в сторону оси ладони, означает девочку, роды трудные (разветвление).

Четырехугольник на правой ветви означает обвитие пуповины вокруг шеи.

Примечание:

I. Если в этом четырехугольнике показан крестик, то это означает, что ребенок будет задушен пуповиной.

II. Если в этом четырехугольнике имеется красное пятно, предвещает, что ребенок родится в мешочке.

7. Треугольник в промежности безымянного пальца и мизинца, выпускающий из вершины ветвь на бугор Аполлона левой ладони, предвещает перелом левой ноги; операцию ноги.

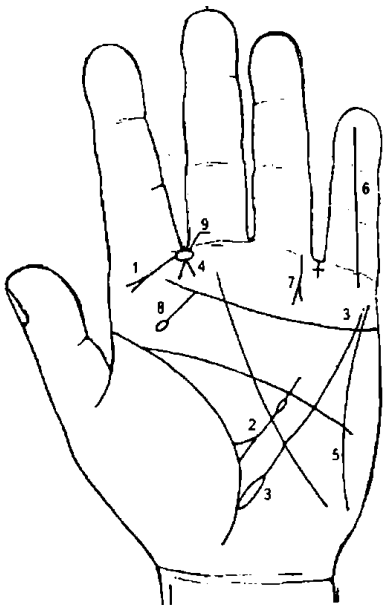


Рисунок 136

К рисунку 136

1. Прямая длинная линия с конусом на конце, исходящая из межпальцевой промежности указательного и среднего пальцев на бугор Юпитера в направлении основания линии жизни, предвещает рак верхнего отдела гортани.

2. Треугольник на линии жизни, вершина которого выпускает ветвь с островком в большом треугольнике, означает лимфаденит регионарный подчелюстных лимфатических узлов.

3. Островок, касательно расположенный к линии жизни левой ладони и являющийся основанием линии Меркурия, предвещает лимфолейкоз хронический (или лейкоз).

4. Две короткие линии, образующие острый угол и исходящие из межпальцевой промежности указательного и среднего пальцев левой ладони, означает левосторонний насморк вазомоторный и аллергический.

5. Бугор Меркурия выпускает дугообразную линию, соединяющуюся с бугром Луны, что свидетельствует, что человек легко увлекающийся, легко верующий во все фантастическое и несбыточное.

Такая же линия означает сильно развитую интуицию. Такую линию интуиции под № 5 замечают на руке знаменитых медиумов, при этом палец Сатурна имеет сильно развитый философский узел.

6. Прямая линия, исходящая из бугра Меркурия, проходящая по всему пальцу Меркурия, означает, что человек благородный и возвышенного ума.

7. Короткая линия с конусом, исходящая из основания пальца Аполлона, прямая, идущая на бугор Аполлона, и с крестиком у своего основания, указывает на тяжелое ранение левой ноги, иногда смертельно опасное.

8. Ветвь, исходящая из линии сердца в направлении линии жизни, оканчивающаяся островком, означает папиллomu с левой стороны гортани; стеноз гортани.

9. Островок в межпальцевой промежности указательного и среднего пальцев левой ладони означает нарыв заглоточный (абсцесс заглоточный).

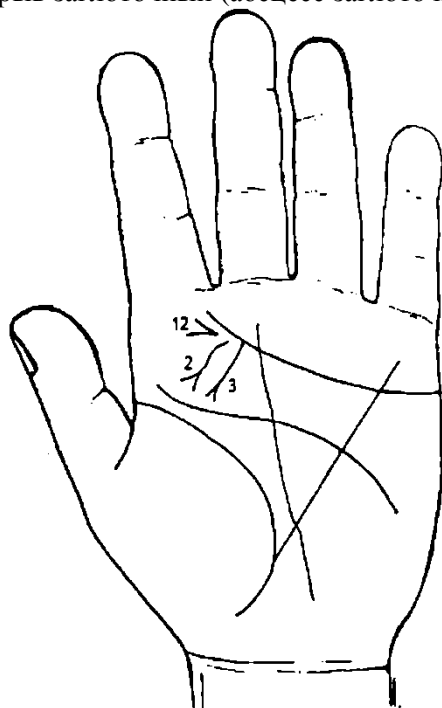


Рисунок 137

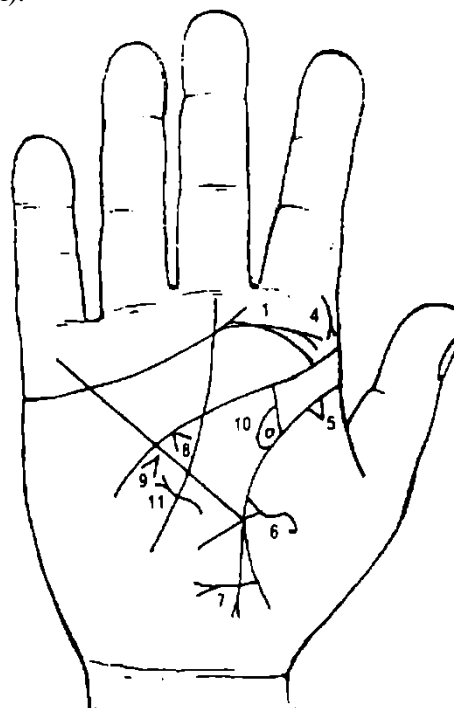


Рисунок 138

К рисункам 137, 138

Папиллома, перерожденная в рак гортани. Симптомы: прогрессирующая охриплость, нередко афония. Папилломатоз гортани может вызвать ее стеноз.

1. Дугообразная линия с конусом на бугре Юпитера правой ладони обозначает правостороннюю папиллomu или стеноз гортани.

2. Извилистая линия в нижней части бугра Юпитера левой ладони, исходящая от линии сердца, конус которой направлен в точку ориентирования на линии жизни в 10 лет, означает хирургическую травму гортани: инъекции новокаина с другими лекарствами.

3. Папиллома. В сочетании знаков под № 2 и под № 3 — папилломатоз гортани; стеноз гортани. Перерождение папилломы в рак гортани.

4. Дугообразная линия с конусом, исходящая от первой складки указательного пальца на бугор Юпитера в направлении линии жизни, указывает на риносклерому носа.

5. Треугольник на линии жизни у ее основания на правой ладони, вершина которого направлена на бугор Венеры, обозначает фиброзные изменения корня.

6. Треугольник, выпускающий ветвь из своей вершины на бугор Венеры правой ладони, означает абсцесс средней доли правого легкого.

7. Ветви, исходящие из линии жизни ниже основания линии Меркурия (участок прямой кишки), пересекающиеся между собой и оканчивающиеся конусами (разветвлением) на правой ладони, обозначают фиброму правой ягодицы — операция.

8. Конус под линией головы правой ладони в большом треугольнике означает спазм пищевода справа.

9. Конус, противоположно расположенный к линии Меркурия правой ладони в верхней ее части (верхняя треть средостения), означает смещение средостения влево.

10. Островок, внутри которого кружок, означает кисту солитарную в лоханке правой почки.




Рисунок 141

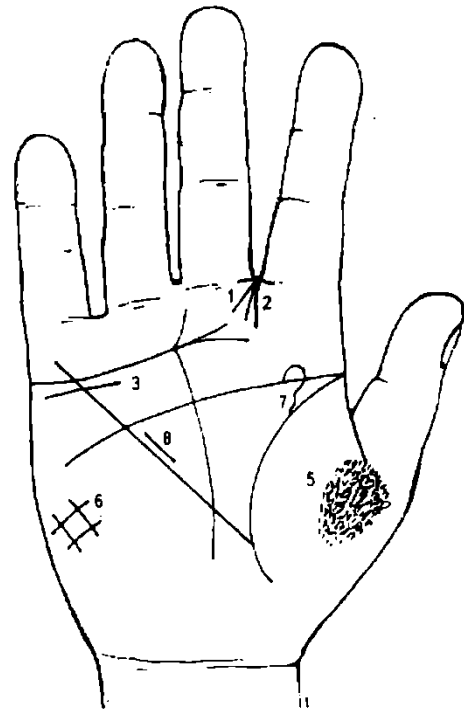


Рисунок 142

К рисункам 141, 142

1. Две короткие линии, образующие острый угол и исходящие из межпальцевой промежности указательного и среднего пальцев на бугор Юпитера обеих ладней, указывают на двусторонний насморк вазомоторный и аллергический.

Если знак находится на одной ладони, является указанием на односторонний насморк вазомоторный и аллергический.

2. Ветвь, исходящая из бугра Юпитера, конус которой соединен с межпальцевым промежутком указательного и среднего пальцев, означает насморк хронический атрофический.

3. Короткая волнистая или дугообразная линия, расположенная чуть ниже линии сердца под бугром Меркурия, обозначает опущение правой почки — нефроптоз, и хроническую недостаточность коры или мозгового слоя надпочечника.

4. Дугообразная линия, касательно расположенная линии сердца под бугром Меркурия левой ладони, указывает на недостаточность коры надпочечника левой почки.

5. Множество глубоких точек (ямочек) на бугре Венеры (на тенаре) означают двусторонний пневмокониоз, пылевой.

6. Решетка на бугре Луны обеих ладоней означает двусторонний гиповентиляционный синдром.

Также означает болезнь почек, водянку печени, кашель, нарушение вентиляции легких.

7. Извилистая линия, исходящая из линии жизни в верхнем углу большого треугольника на соединении с линией головы правой ладони, означает расширение мочеточника, извилистый, песок.

8. Прямая короткая линия в большом треугольнике правой ладони, расположенная параллельно линии Меркурия, означает гипертрофию правого желудочка.

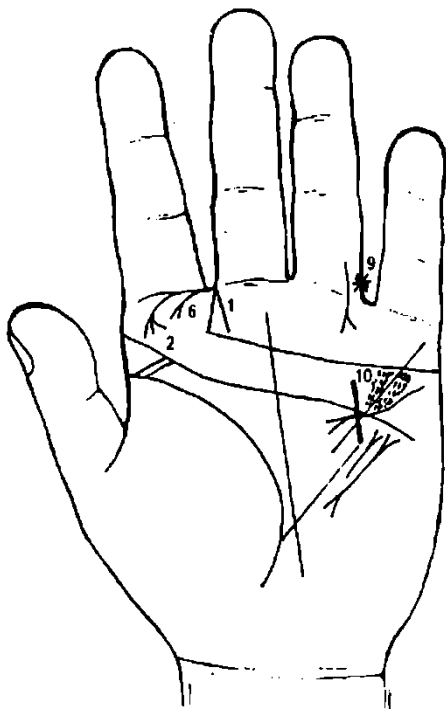


Рисунок 143

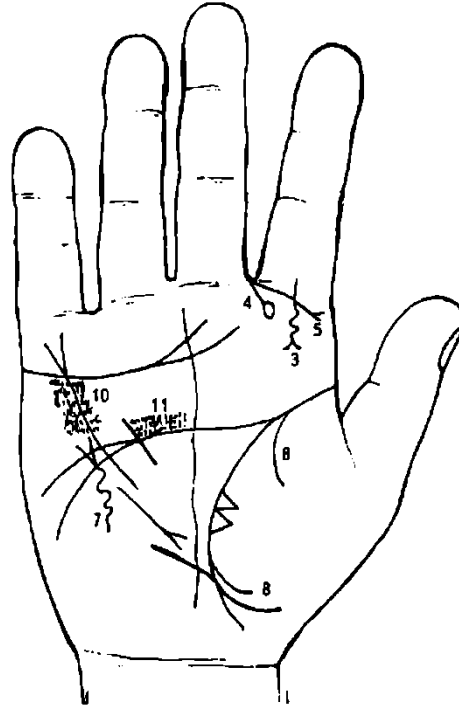


Рисунок 144

К рисункам 143, 144

1. Короткая линия с конусом, исходящая из межпальцевой промежности указательного и среднего пальцев на бугор Юпитера параллельно оси ладони, обозначает рак носа.
- 2, 3. Ветвь на левой ладони и винтообразная линия на правой ладони, исходящие из первой складки проксимальной фаланги указательного пальца на бугор Юпитера и оканчивающиеся конусом (разветвлением), означают склерому носа (здесь — риносклерома).
4. Короткая линия, оканчивающаяся островком, исходящая из межпальцевой промежности указательного и среднего пальцев на бугор Юпитера правой ладони в направлении основания линии жизни, предвещает травму носа и его придаточных пазух справа (правая ладонь).
5. Ветвь с конусом, исходящая из первой складки проксимальной фаланги указательного пальца со стороны среднего пальца на бугор Юпитера с небольшим уклоном, означает воспаление верхнечелюстной пазухи правостороннее, вследствие травмы носа под № 4.
6. Короткая линия с конусом, исходящая из межпальцевой промежности пальцев Сатурна и указательного на бугор Юпитера с незначительным уклоном от ладони в сторону основания линии жизни, означает полипы носа.
7. Винтообразная линия с конусом вне пределов большого треугольника, конус которой направлен вверх на правой ладони, означает травму грудной клетки справа.
8. Две линии, исходящие из линии жизни на бугор Венеры правой ладони, предвещают правосторонний гемоторак вследствие травмы грудной клетки под № 7.
9. Звезда на проксимальной фаланге IV пальца означает родинку (меланому) в правом паху.
10. Кружочки или глубокие точки, в большом количестве расположенные вдоль линии Меркурия по обе стороны на обеих ладонях, означают ревматоидный эндокардит.
11. Кружочки или глубокие точки над линией головы на бугре Марса в большом четырехугольнике левой ладони предвещают митральный порок сердца.

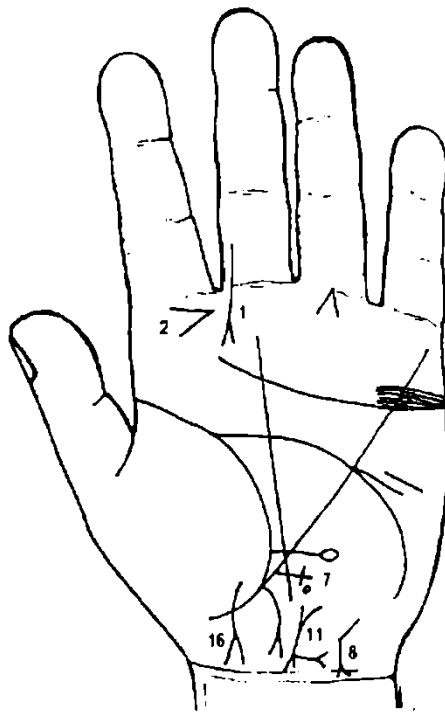


Рисунок 145

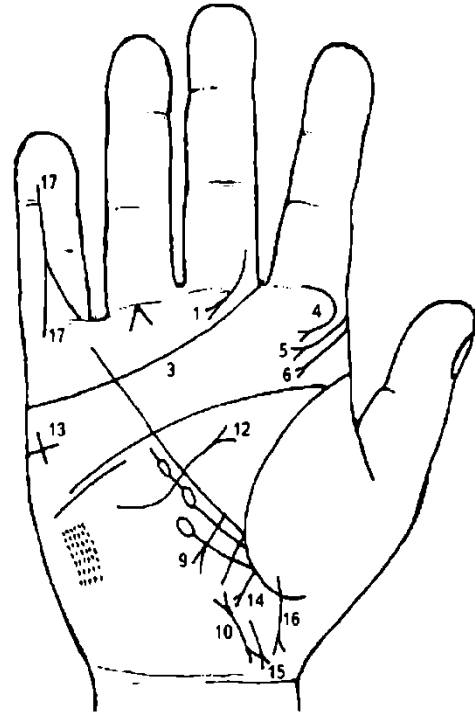


Рисунок 146

К рисункам 145, 146

1. Короткая линия с конусом, исходящая от проксимальной фаланги среднего пальца, близко расположенная к межпальцевой промежности, пересекающая все складки, оканчивающаяся на бугре Юпитера, и более или менее вертикально расположенная на обеих ладонях, предвещает саркому носа и придаточных пазух носа.

2. Конус на бугре Юпитера, направленный в сторону оси ладони и горизонтально расположенный, служит указанием на слюнокаменную болезнь.

3. Линия сердца, оканчивающаяся между указательным и средним пальцами, предвещает тяжелую мучительную смерть.

4. 5, 6. Соответственно — склерома носа, глотки и гортани.

7. Крест на участке печени вне пределов большого треугольника обозначает цирроз печени.

Островок на поперечной линии крестика с правой стороны обозначает отравление печени, правой ее доли.

8. Извилистая линия с конусом на бугре Луны, конус которой направлен в сторону оси ладони и карпальной линии, означает гепатит тиреотоксический.

9. Ветвь с конусом, исходящая от участка печени в направлении карпальной линии, означает рак печени (перерождение цирроза в рак печени).

10. Отклонение матки влево.

11. Рак шейки матки.

12. Извилистая линия, исходящая из бугра Луны, пересекающая линию Меркурия и оканчивающаяся большим конусом (разветвлением) в большом треугольнике, обозначает Базедову болезнь: диффузный зоб II степени, тиреотоксикоз II стадии правой доли щитовидной железы — резекция.

13. Крест на бугре Марса правой ладони означает угрозу насильственной смерти в связи с резекцией щитовидной железы правой доли.

14. Ветвь с конусом, исходящая из линии жизни, при этом прямая, направленная в сторону пересечения оси ладони и карпальной линии правой ладони, означает свищ прямой кишки, связанный с раком шейки матки под № 11.

15. Короткая линия с конусом, который соединяется с карпальной линией, обозначает проктит.

16. Ветвь, исходящая из бугра Венеры, пересекающая линию жизни, конус (головка) направлен к оси ладони, обозначает трудные роды (конус); девочка.

17. Означает кисту, операцию.

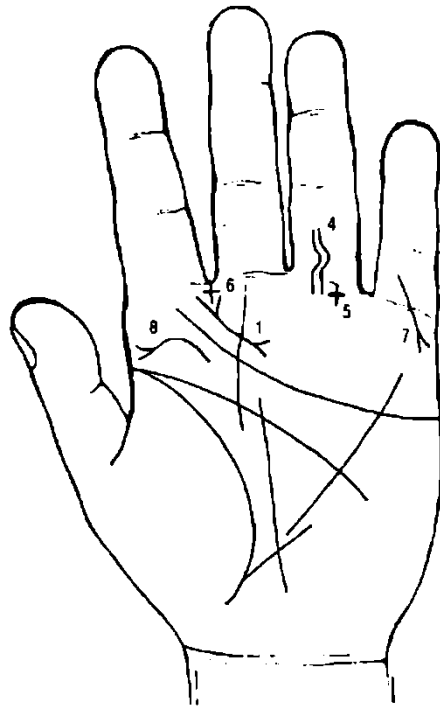


Рисунок 147

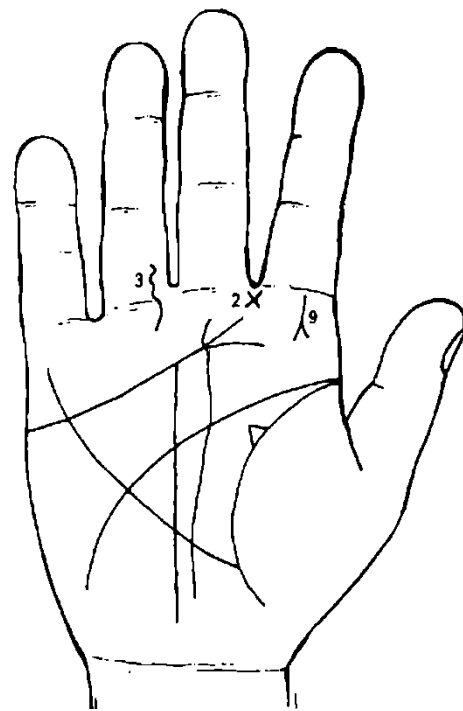


Рисунок 148

К рисункам 147, 148

Такой знак на бугре Юпитера — киста в носу.

Такое расположение креста в межпальцевом промежутке указательного и среднего пальцев означает оперативное вмешательство в носу слева; например, удаление горбинки перегородки носа.

Одна извилистая линия, исходящая из проксимальной фаланги безымянного пальца правой ладони, пересекающая складки правой фаланги и оканчивающаяся на бугре Сатурна, означает травму нерва правой ноги (ушиб, защемление нерва); нога отключена в умеренной степени.

Две извилистые линии, параллельно расположенные, исходящие из проксимальной фаланги безымянного пальца левой ладони, пересекающие складки фаланги и оканчивающиеся на бугре Сатурна, означают две тяжелые травмы нерва левой ноги (ушиб, защемление); нога отключена.

Крест под складкой проксимальной фаланги безымянного пальца, расположенный на продолжении оси пальца, означает травму позвоночника и его мозга.

9. Короткая прямая линия с конусом на конце, исходящая из первой складки проксимальной фаланги и от оси указательного пальца правой ладони на бугор Юпитера, означает атерому шеи справа.

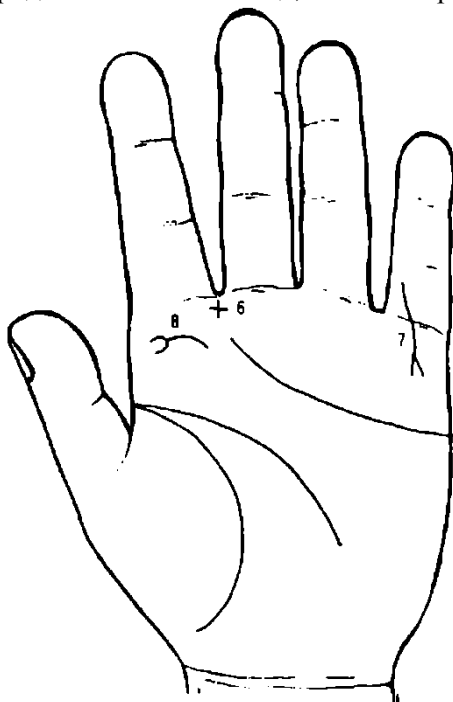


Рисунок 149

К рисунку 149

Крест, вертикально стоящий в межпальцевой промежности указательного и среднего пальцев, означает левостороннее оперативное вмешательство в полость носа; пункцию (проколы) гайморовой полости.

Ветвь с конусом, исходящая из проксимальной фаланги мизинца левой ладони, пересекающая складки этой фаланги в направлении бугра Меркурия, в противоположную сторону от большого пальца, и оканчивающаяся конусом, предвещает трещину (или перелом) левой руки.

Такой знак на бугре Юпитера указывает на ларингит хронический, атрофический.

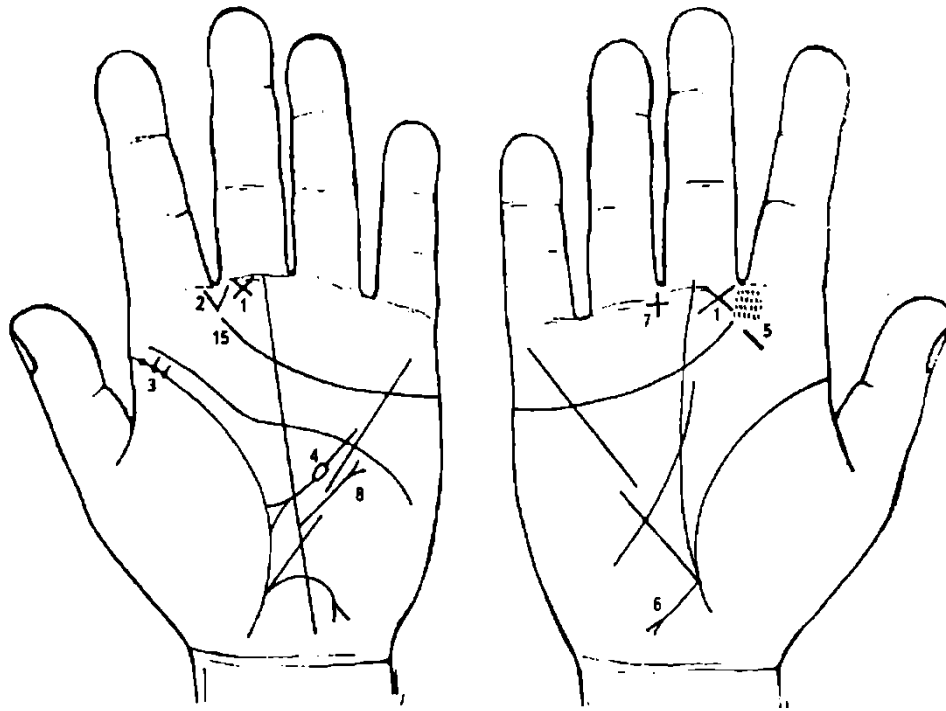


Рисунок 150

Рисунок 151

К рисункам 150, 151

1. Треугольник на первой складке проксимальной фаланги среднего пальца, расположенный со стороны промежности указательного и среднего пальцев, катеты которого пересекаются (&), означает двустороннее воспаление среднего уха хроническое катаральное, или хронический катаральный средний отит.

Если знак находится на одной ладони, то это означает одностороннее воспаление того уха, на какой руке находится знак.

2. Две короткие линии, образующие конус и исходящие из бугра Юпитера в направлении межпальцевой промежности указательного и среднего пальцев, означает (конус) проникновение стафилококка или стрептококка через левую половину носа.

3. Три ямочки (глубокие точки) в начале линии жизни, обозначенные на левой ладони, обозначают скарлатину.

4. Треугольник на линии жизни левой ладони, расположенный в большом треугольнике, выпускающий из своей вершины ветвь с островком, означает лимфаденит регионарный подчелюстных лимфатических узлов; анемию (островок). Указанный знак связан со скарлатиной.

5. Короткая линия с наклоном на буграх Юпитера обеих ладоней означает тонзиллит хронический.

6. Ветвь, исходящая из основания линии Меркурия на бугор Луны правой ладони с конусом на конце, означает хронический аппендицит.

7. Крест, расположенный в промежности среднего и безымянного пальцев, указывает на оперативное вмешательство в полость живота — удаление аппендикита.

8. Линия с конусом, исходящая из большого треугольника, пересекающая разрыв линии Меркурия и оканчивающаяся вне пределов большого треугольника, означает рубцово-измененный сальник.

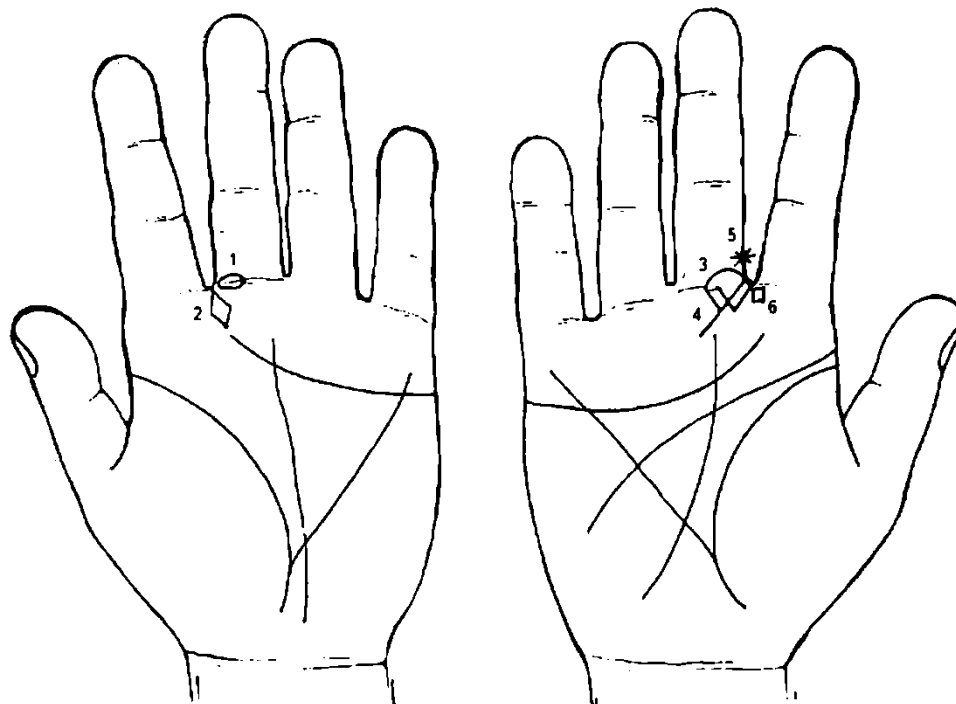


Рисунок 152

Рисунок 153

К рисункам 152, 153

1. Островок на первой складке проксимальной фаланги среднего пальца левой ладони, основанием которого является промежность среднего и указательного пальцев, достигающий до оси среднего пальца, означает неврит слухового нерва левого уха в значительной степени вследствие баротравмы (контузия, удар ладонью, выстрел рядом с ухом и т. д.).

2. Прямоугольник в виде ромба, расположенный рядом со знаком под № 1, указывает на баротравму левого уха, например, контузия.

3. Островок на первой складке проксимальной фаланги среднего пальца правой ладони, основанием которого является промежность среднего и указательного пальцев, достигающий до оси среднего пальца, означает неврит слухового нерва правого уха.

Примечание, чем меньше длина островка, тем меньше и патология.

4. Два треугольника под первой складкой проксимальной фаланги указательного пальца правой ладони, расположенные со стороны промежности среднего и указательного пальцев, а второй треугольник из своей вершины выпускает ветвь, означают мастоидит и костоед. Лечение: радикальная операция на височной кости — трепанация черепа.

5. Звезда на среднем пальце правой ладони у его основания со стороны межпальцевой промежности, является дурным предзнаменованием в связи с заболеванием верхнечелюстной полости носа (рак).

6. Четырехугольник в межпальцевой промежности указательного и среднего пальцев правой ладони обозначает правостороннее воспаление лобной пазухи, хроническое, или правосторонний хронический фронтит.

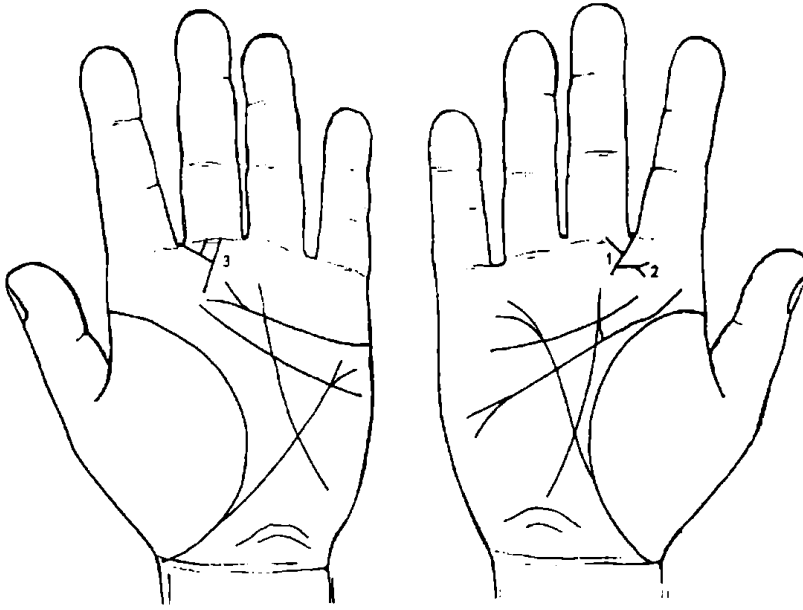


Рисунок 154 Рисунок 155

К рисункам 154, 155

1. Такой треугольник на первой складке проксимальной фаланги среднего пальца правой руки, расположенный со стороны межпальцевой промежности среднего и указательного пальцев, указывает на воспаление среднего уха, хроническое, гнойное, или хронический гнойный отит.

2. Ветвь, исходящая от продолжения катета треугольника под № 1, оканчивающаяся конусом, означает фурункул внутри уха.

3. Два треугольника под первой складкой проксимальной фаланги среднего пальца левой ладони, расположенные со стороны промежутка указательного и среднего пальцев, а второй треугольник из своей вершины выпускает ветвь вниз, означает мастоидит острый, воспаление среднего уха гнойное; операция радикальная на височной кости — трепанация черепа.

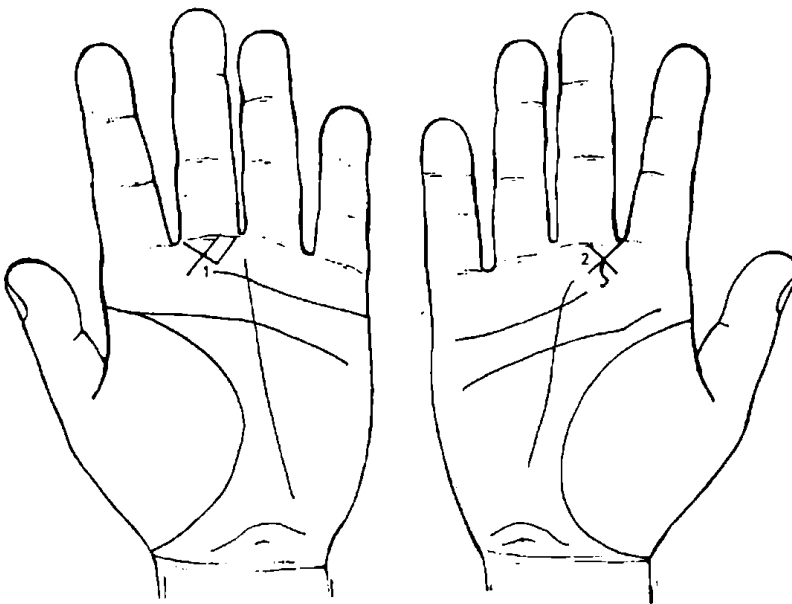


Рисунок 156 Рисунок 157

К рисункам 156, 157

1. Такой знак на первой складке проксимальной фаланги среднего пальца, расположенный со стороны межпальцевой промежности указательного и среднего пальцев левой ладони, предвещает инородное тело уха (левого).

2. Треугольник с пересекающимися катетами под первой складкой проксимальной фаланги среднего пальца правой ладони, из вершины которого исходит извилистая линия вниз, означает воспаление среднего уха хроническое адгезивное.

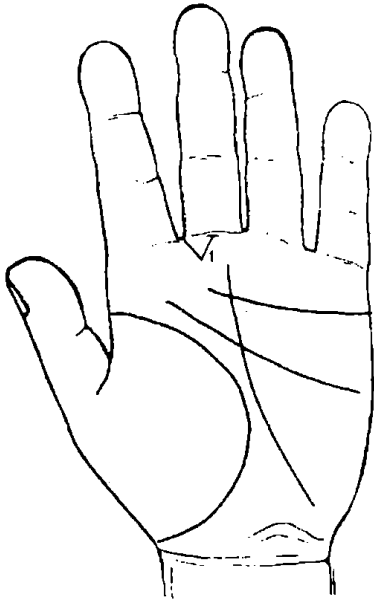


Рисунок 158




Рисунок 159

К рисункам 158, 159

1, 2. Треугольник под первой складкой проксимальной фаланги среднего пальца, расположенный со стороны промежности указательного и среднего пальцев на обеих ладонях, предвещает отосклероз, или отоспонгиоз.

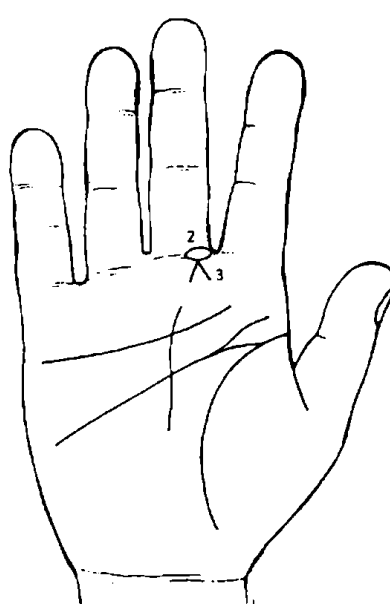
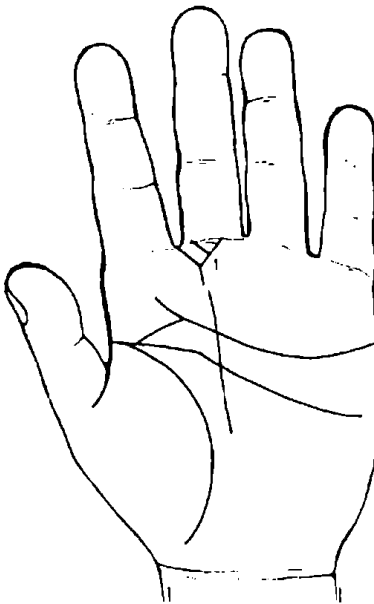


Рисунок 160 Рисунок 161

К рисункам 160, 161

Воспаление среднего уха хроническое гнойное, или хронический гнойный отит с проколом барабанной перегородки.

1. Такой знак под первой складкой проксимальной фаланги среднего пальца левой ладони, расположенный со стороны промежности указательного и среднего пальцев, означает воспаление

среднего уха хроническое гнойное, или хронический гнойный отит (средний) с проколом барабанной перепонки левого уха для истечения гноя.

2. Островок на первой складке проксимальной фаланги среднего пальца правой ладони, расположенный со стороны межпальцевой промежности указательного и среднего пальцев и достигающий до оси среднего пальца, означает неврит слухового (кохлеарного) нерва правого уха.

3. Две короткие линии, исходящие из одной точки на первой складке проксимальной фаланги среднего пальца, образующие конус, который расположен со стороны указательного пальца, означает глухоту.

Приобретенная глухота чаще бывает результатом перенесенного гнойного лабиринтита или неврита слухового нерва. Бывает глухота психогенная, истерическая и пр.

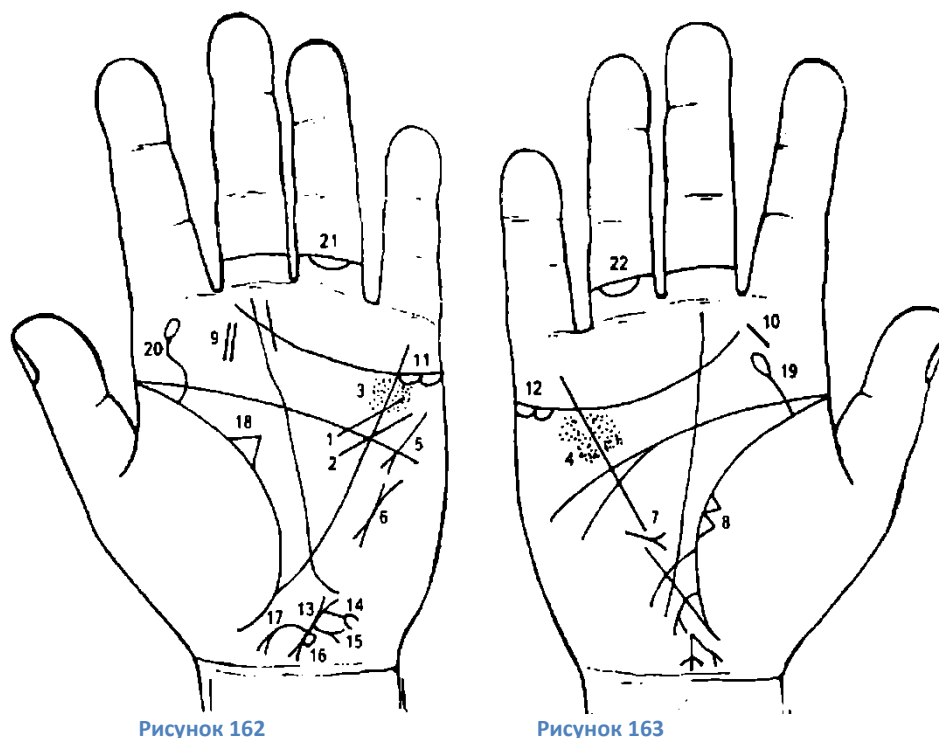


Рисунок 162

Рисунок 163

К рисункам 162, 163

1. Дуга, или прямая линия, пересекающая линию головы (или исходящая из нее) и линию Меркурия левой ладони, означает стеноз устья аорты.

2. Короткая извилистая линия, исходящая из бугра Марса, пересекающая линии головы и Меркурия и оканчивающаяся в большом треугольнике, означает гипертрофию левого желудочка.

3, 4. Мелкие ямочки (глубокие точки) в большом четырехугольнике, расположенные вдоль линии Меркурия по обе ее стороны на обеих ладонях, означают ревматизм; ревматический эндокардит; стрептококк.

5. Короткая линия с конусом на бугре Марса, расположенная под углом в направлении большого четырехугольника или большого треугольника левой ладони, означает тахикардию.

6. Короткая линия с конусами (разветвлениями) на концах вне пределов большого треугольника рядом с линией Меркурия левой ладони означает пароксизмальную тахикардию предсердную (данный диагноз) с переходом в мерцательную аритмию.

7. Короткая линия с конусом (разветвлением), исходящая из бугра Марса правой ладони, пересекающая разрыв линии Меркурия в пределах большого треугольника, конус направлен в сторону основания линии Меркурия, означает правосторонний среднедолевой синдром.

8. Два треугольника, касательно расположенные друг к другу, основанием которым служит линия жизни, вершины находятся на бугре Венеры правой ладони, а сами треугольники расположены между точкой 20 лет на линии жизни и основанием линии Меркурия, означают уплотнение средней доли правого легкого, так называемый среднедолевой синдром.

9, 10. Тонзиллит хронический.

11, 12. Островки под линией сердца под бугром Меркурия означают яичники, продуцирующие сверх нормы гормоны.

13. Короткая линия с конусами на обоих концах (разветвлениями) означает: нижний конус — шейку матки;

линия между конусами — тело матки;
 верхний конус — зев матки.

Здесь отклонение матки влево.

14. Ветвь, исходящая из основания верхнего конуса, которая коротка и также оканчивается конусом, означает бели, зуд вульвы (конус).

15. Ветвь, исходящая из тела матки с конусом, означает периметрит.

16. Кружок, касательно расположенный к основанию нижнего конуса справа, означает лейкоплакию вульвы и шейки матки.

17. Ветвь с конусом, исходящая от тела матки под бугор Венеры в направлении карпальной линии, означает аменорею (прекращение или отсутствие менструации; скудные, непродолжительные или редкие менструации).

18. Неравносторонний треугольник на линии жизни левой ладони в большом треугольнике означает левостороннюю непальпируемую мастопатию.

19. Ветвь, исходящая из верхней части линии жизни в направлении среднего пальца и оканчивающаяся островком, означает травму (ушиб) шейного отдела позвоночника справа.

20. Извилистая ветвь, исходящая из линии жизни на бугор Юпитера левой ладони, оканчивающаяся островком, означает врожденный сколиоз и травму (островок) поясничного отдела позвоночника.

21. 22. Дуга, концы которой соединены со второй складкой проксимальной фаланги, при этом не касается первой складки безымянного пальца на обеих ладонях, обозначает облитерирующий эндартериит — Бергера болезнь.

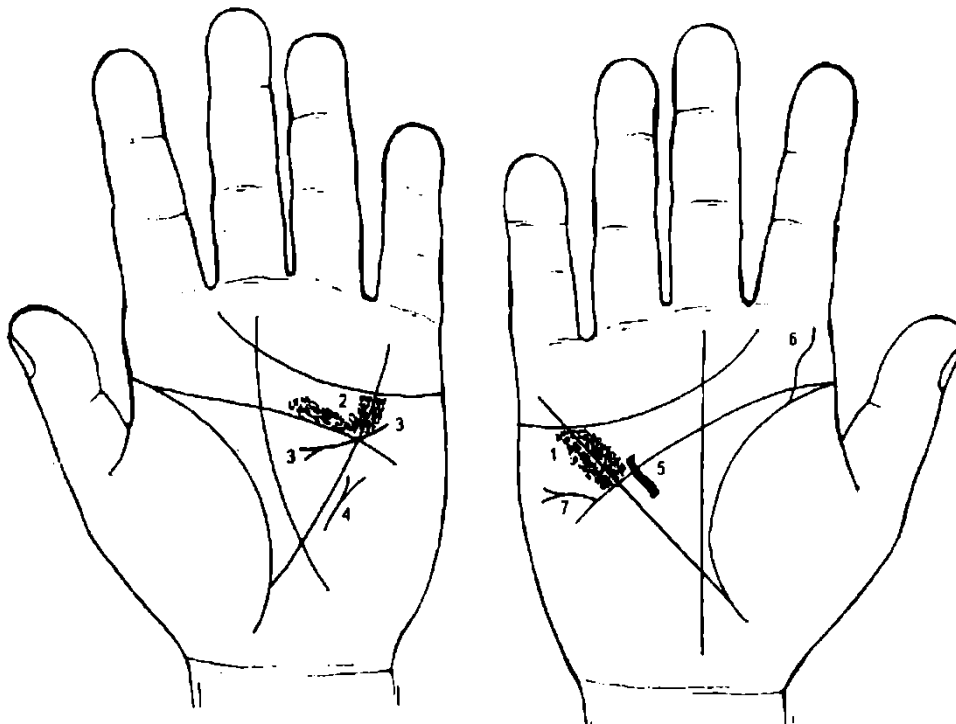


Рисунок 164 Рисунок 165

К рисункам 164, 165

1, 2. Глубокие точки (кружочки, ямочки) в большом четырехугольнике, расположенные вдоль линии Меркурия по обе ее стороны на обеих ладонях, или, другими словами, глубокие точки, расположенные по обе стороны линии Меркурия между линиями сердца и головы, обозначают ревматизм; ревматический эндокардит; ревматоидный артрит. Стрептококк.

3. Короткая, незначительно извилистая линия, исходящая из бугра Марса, пересекающая линии Меркурия и головы и оканчивающаяся конусом (разветвлением) в большом треугольнике левой ладони, означает гипертрофию левого предсердия (конус) и гипертрофию левого желудочка.

4. Кружочки (или глубокие ямочки, точки), или в виде островков над линией головы в большом четырехугольнике левой ладони, служат указанием на недостаточность двустворчатого клапана.

5. Короткая прямая линия в большом треугольнике правой ладони, расположенная более или менее параллельно линии Меркурия (бывает, что пересекает линию головы и оканчивается в большом четырехугольнике), означает гипертрофию правого желудочка.

6. Извилистая линия, восходящая из верхнего участка линии жизни на бугор Юпитера, означает S-образное искривление поясничного отдела позвоночника в плоскости спины, или сколиоз поясничного отдела, врожденный.

7. Ветвь с конусом (разветвлением), исходящая из линии головы в направлении бугра Меркурия правой ладони, означает дефект межпредсердной и межжелудочковой перегородок сердца (утончение, слабость).

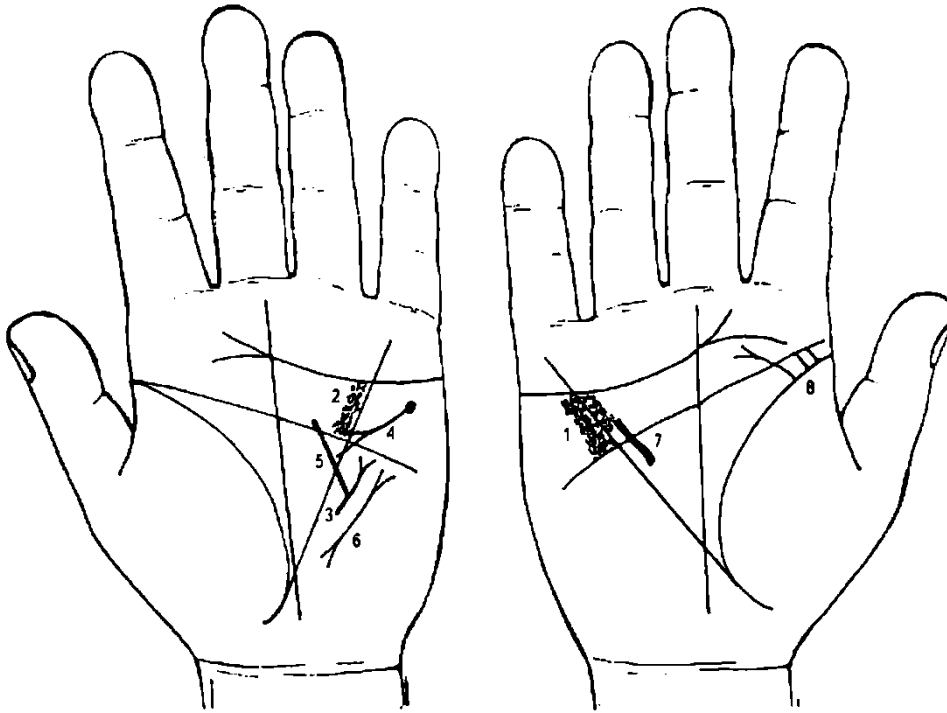


Рисунок 166 Рисунок 167

К рисункам 166, 167

1, 2. Глубокие точки, расположенные вдоль линии Меркурия по обе ее стороны между линиями головы и сердца на обеих ладонях, означают ревматический эндокардит. Стрептококк.

Короткая прямая линия, параллельно расположенная линии Меркурия вне пределов большого треугольника левой ладони, конус которой направлен вверх, означает сужение левого атриовентрикулярного отверстия (митральный стеноз).

Короткая, незначительно изогнутая линия, исходящая из бугра Марса, слегка пересекающая линию Меркурия, а сам знак короткий на левой ладони, указывает на гипертрофию левого предсердия в сочетании со знаком под № 5.

Прямая короткая линия (или незначительно извилистая), исходящая из бугра Марса левой ладони, пересекающая угол, образованный линиями Меркурия и головы, означает уменьшение размеров левого желудочка, т. е. стеноз левого желудочка или его атрофию в незначительной степени, вследствие гипертрофии левого предсердия под № 4.

Короткая линия с разветвлениями (конусами) на обоих концах вне пределов большого треугольника рядом с линией Меркурия левой ладони означает пароксизмальную тахикардию предсердную (в данном диагнозе) с переходом в мерцательную аритмию — пульс аритмичный.

Короткая прямая (или весьма незначительно извилистая) линия, исходящая из большого треугольника правой ладони, расположенная более или менее параллельно линии Меркурия, иногда пересекающая линию головы (бывает вообще расположена в большом четырехугольнике), означает гипертрофию правого желудочка.

Ветвь с конусом, исходящая из линии жизни правой ладони на бугор Юпитера в направлении среднего пальца, означает вывих (перелом) поясничного отдела позвоночника.

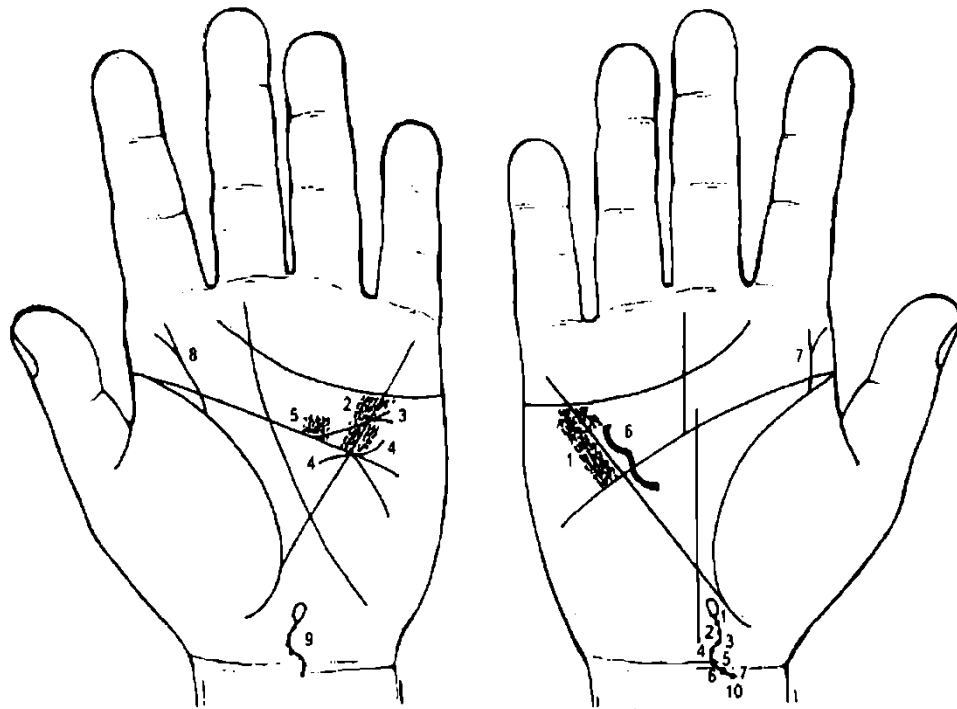


Рисунок 168

Рисунок 169

К рисункам 168, 169

1, 2. Глубокие точки, расположенные вдоль линии Меркурия по обе ее стороны между линиями головы и сердца на обеих ладонях, означают ревматический эндокардит. Стрептококк.

3. Линия прямая, иногда незначительно извилистая (или с признаками дугообразия), исходящая из линии головы, пересекающая линию Меркурия в большом четырехугольнике (т. е. угол, образованный линиями головы и Меркурия) а направлении бугра Меркурия, оканчивающаяся конусом (разветвлением), обозначает недостаточность клапана аорты; расширение аорты и ее уплотнение известно.

4. Незначительно извилистая линия, исходящая из бугра Марса, пересекающая линии головы и Меркурия и оканчивающаяся в большом треугольнике левой ладони, означает гипертрофию левого желудочка и относительную недостаточность митрального клапана в сочетании со знаком под № 5.

5. Глубокие кружочки или глубокие точки над линией головы в большом четырехугольнике левой ладони, иногда островки над линией головы, означают относительную недостаточность двустворчатого (митрального) клапана.

6. Короткая прямая линия (или незначительно извилистая) в большом треугольнике правой ладони, параллельно расположенная линии Меркурия, означает гипертрофию правого желудочка.

7. 8. Ветвь, исходящая из верхнего участка линии жизни (до точки 20 лет), с конусом на конце в направлении на бугор Юпитера, с наклоном в сторону большого пальца на обеих ладонях, означает травму поясничного отдела позвоночника.

9, 10. Ветвь, исходящая из карпальной линии вдоль оси ладони, имеющая искривление влево и вправо и оканчивающаяся островком (первый позвонок шейного отдела позвоночника), означает искривление шейного отдела позвоночника — врожденный сколиоз; островок — первый позвонок, который означает невриному (нейрохирургия).

Точки на линии означают позвонки и отложение солей — остеохондроз шейного отдела позвоночника.

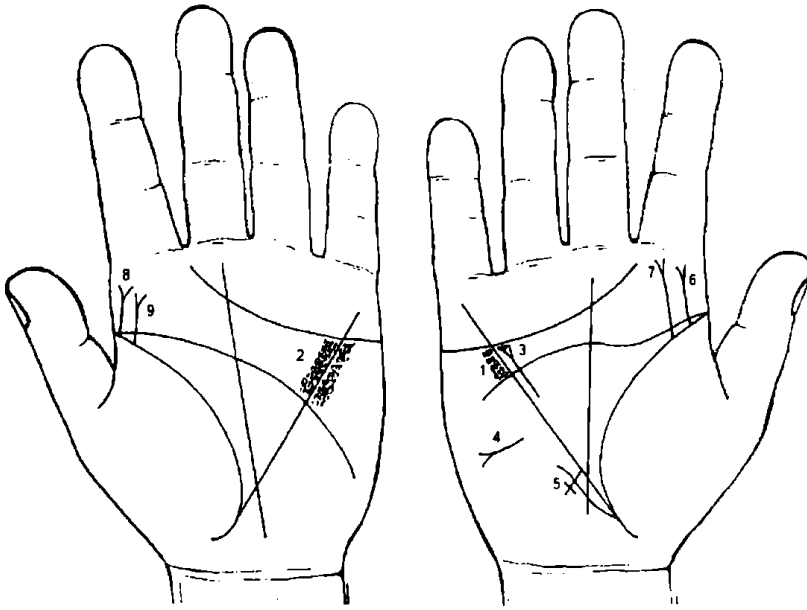


Рисунок 170 Рисунок 171

К рисункам 170, 171

1, 2. Глубокие точки, расположенные вдоль линии Меркурия по обе ее стороны между линиями головы и сердца на обеих ладонях, означают ревматический эндокардит. Стрептококк.

3. Короткая прямая (иногда незначительно извилистая) линия в большом треугольнике, параллельно расположенная линии Меркурия на правой ладони, означает гипертрофию правого желудочка; конус (разветвление) на ее верхнем конце обозначает гипертрофию правого предсердия; в целом знак

означает — гипертрофия правого предсердия и правого желудочка.

4. Короткая линия с конусом (разветвлением) на конце, горизонтально расположенная на бугре Марса правой ладони и напротив большого треугольника, конус которой направлен в противоположную сторону от оси ладони, обозначает асцит.

5. Длинный крест на участке печени линии Меркурия обозначает сердечный фиброз печени; или кардиальный (застойный) цирроз печени; признаки пункции печени.

6, 7, 8, 9. Две короткие линии с конусами на концах, прямые или извилистые, исходящие из линии жизни на обеих ладонях под бугром Юпитера, иногда параллельно на бугор Юпитера, с уклоном в сторону большого пальца, означают: пункцию поясничного отдела позвоночника до 80 раз, связанную с туберкулезным менингитом; искривление поясничного отдела позвоночника, выпадение дисков — как последствие пункций между II и III, III и IV позвонками поясничного отдела позвоночника.

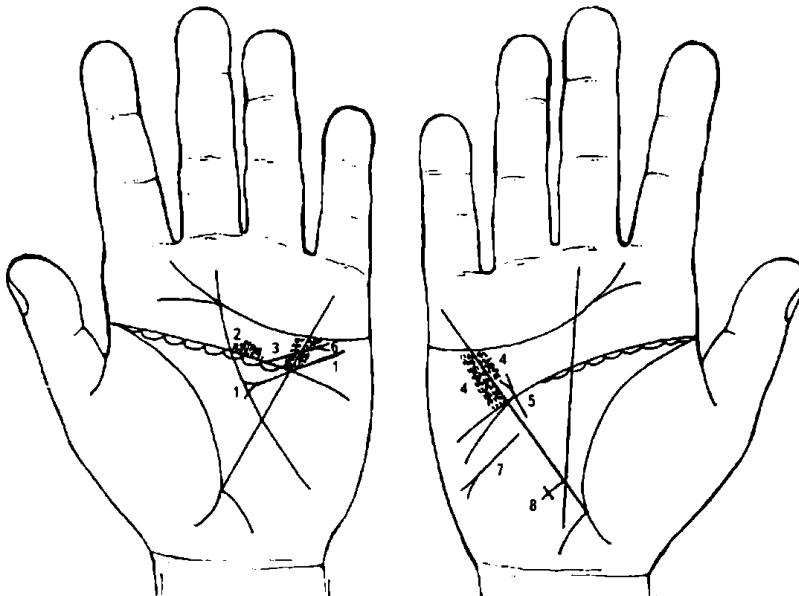


Рисунок 172 Рисунок 173

К рисункам 172, 173

1. Короткая, незначительно извилистая линия, исходящая из бугра Марса, пересекающая линии Меркурия и головы и оканчивающаяся конусом (разветвлением) в большом треугольнике левой ладони, означает гипертрофию левого желудочка и левого предсердия, а также служит указанием на недостаточность двустворчатого клапана.

2. Островки и глубокие точки над линией головы в большом четырехугольнике левой ладони служат указанием на недостаточность двустворчатого клапана в сочетании со знаком под № 1.

3, 4. Глубокие точки, расположенные по обе стороны линии Меркурия между линиями головы и сердца, означают ревматизм; ревматический эндокардит.

5. Короткая и прямая (иногда незначительно извилистая) линия с конусом на конце в большом треугольнике правой ладони, расположенная параллельно и рядом с линией Меркурия, означает гипертрофию правого желудочка и правого предсердия — недостаточность трехстворчатого клапана.

6. Прямая линия с конусом (разветвлением) на конце, исходящая из линии головы левой ладони, пересекающая линию Меркурия в большом четырехугольнике в направлении бугра Марса, означает недостаточность клапана аорты; расширение аорты и ее уплотнение известью.

7. Короткая линия с конусом (разветвлением) на конце, горизонтально расположенная на бугре Марса правой ладони, напротив большого треугольника, конус которой направлен в противоположную сторону от оси ладони, означает асцит.

8. Крест, длинный, на участке печени линии Меркурия, означает сердечный фиброз печени; кардиальный (застойный) цирроз печени; предвещает пункцию печени.

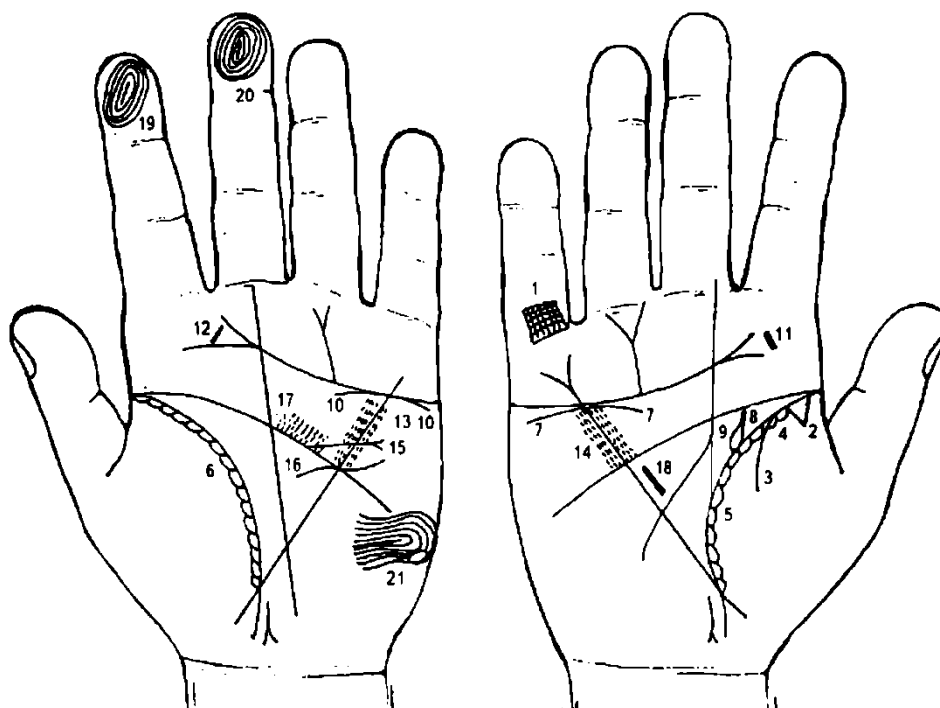


Рисунок 174 Рисунок 175

К рисункам 174, 175

1. Такая решетка на проксимальной фаланге мизинца правой ладони означает туберкулез верхушки правого легкого, очаговый.

2. Треугольник у основания линии жизни на правой ладони, вершина которого расположена на бугре Венеры, означает рубец верхушки в правом легком вследствие очагового туберкулеза.

3. Ветвь, исходящая из линии жизни на бугор Венеры правой ладони, означает правосторонний сухой плеврит.

4. Островки на линии жизни правой ладони, расположенные со стороны бугра Венеры, означают хроническую неспецифическую пневмонию до 20-летнего возраста, правостороннюю.

5. 6. Мелкие островки вдоль линии жизни со стороны бугра Венеры означают хронический бронхит.

7. Такая короткая линия, расположенная под линией сердца и ниже ее, под бугром Меркурия правой ладони, означает опущение правой почки — нефроптоз, а также недостаточность коры надпочечника.

8. Извилистая (S-образная), иногда с преломлением, исходящая из линии жизни от точки координат не ниже 20 лет в направлении линии головы правой ладони на соединение с ней, линия означает искривление (перегиб) и расширение правого мочеточника; песок.

Две точки, или поперечных штриха на мочеточнике означают два камня с отхождением (если не показано оперативное вмешательство).

9. Островок, образуемый линией жизни и линией мочеточника под № 8 в большом треугольнике правой ладони, означает расширение лоханки и чашечки — гидронефроз.

10. Дугообразная линия, касательно расположенная к линии сердца под ней и под бугром Меркурия, означает хроническую недостаточность коры надпочечника.

11. 12. Тонзиллит хронический.

13, 14. Глубокие точки, расположенные по обе стороны линии Меркурия между линиями головы и сердца, означают ревматизм; ревматический эндокардит.

15. Линия — прямая, исходящая из линии головы, пересекающая линию Меркурия в большом четырехугольнике и оканчивающаяся конусом (разветвлением) на левой ладони, обозначает недостаточность клапана аорты; расширение аорты и ее уплотнение.

16. Незначительно извилистая линия, исходящая из бугра Марса, пересекающая линии головы и Меркурия и оканчивающаяся в большом треугольнике левой ладони, означает гипертрофию левого желудочка и относительную недостаточность митрального клапана (двустворчатого) в сочетании со знаком под № 17.

17. Островки и глубокие точки над линией головы в большом четырехугольнике левой ладони указывают на относительную недостаточность митрального клапана в сочетании со знаком под № 16.

18. Гипертензия правого желудочка.

19. 20. Короткие и прямые линии внутри первой концентрической окружности на указательном и среднем пальцах дистальной фаланги означают мелкоочаговый инфаркт миокарда.

21. Лейкоцитоз высокий, протромбин повышенный.

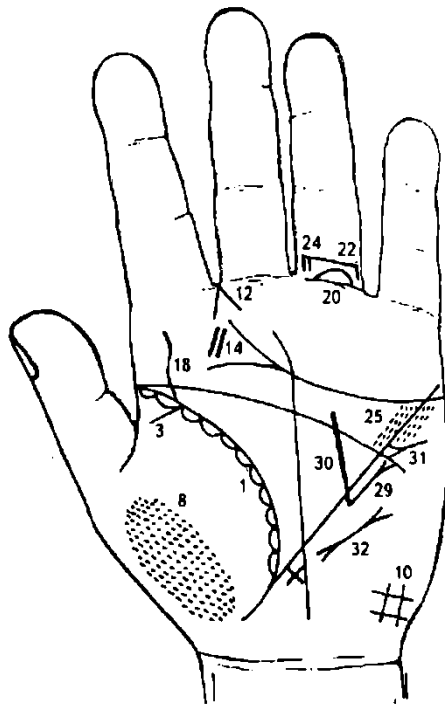


Рисунок 176

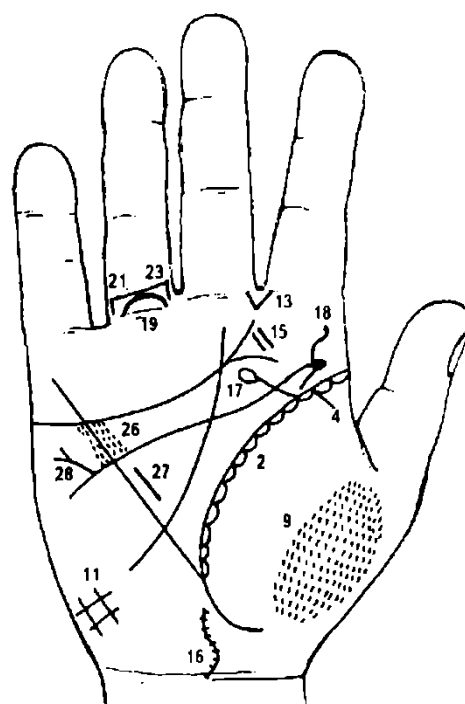


Рисунок 177

К рисункам 176, 177

1, 2. Астматический бронхит, хронический бронхоспазм.

3, 4. Бронхиальная астма.

8, 9. Пневмокониоз.

10, 11. Служит указанием на нарушение вентиляции легких.

12. Левосторонний насморк, вазомоторный и аллергический.

13. Стафилококк (или стрептококк).

14. 15. Тонзиллит хронический, миндалины удалены.

16. S-образная линия, исходящая из карпальной линии вдоль оси ладони, обозначает S-образное искривление шейного отдела позвоночника — сколиоз.

Ямочки, или мелкие пересекающие штрихи в количестве 7 штук обозначают позвонки шейного отдела позвоночника — отложение солей (солевые шипы), остеохондроз.

17. Ветвь, исходящая из линии жизни под бугром Юпитера, оканчивающаяся островком в направлении бугра Сатурна, обозначает травму шейного отдела позвоночника справа.

18. Линия извилистая — S-образная, исходящая из верхнего участка линии жизни вверх на бугор Юпитера, указывает на врожденное S-образное искривление поясничного отдела позвоночника — сколиоз врожденный.

19. 20. Островок на первой складке проксимальной фаланги безымянного пальца на обеих ладонях обозначает флебит (тромбофлебит) обеих ног.

21, 22. Четырехугольник над первой складкой проксимальной фаланги, расположенный со стороны промежности безымянного пальца и мизинца на обеих руках, означает варикозное расширение вен — бедро-колени.

23, 24. Четырехугольник над первой складкой проксимальной фаланги, расположенный со стороны промежности безымянного и среднего пальцев на обеих руках, означает варикозное расширение вен голени обеих ног.

25, 26. Ревматизм, ревматоидный эндокардит.

27. Гипертрофия правого желудочка; блокада правой ножки пучка Гиса.

28. Дефект (слабость) межпредсердной и межжелудочковой перегородок.

29. Митральный стеноз.

30. Означает уменьшение размеров левого желудочка, т. е. стеноз левого желудочка или его атрофию, вследствие гипертрофии левого предсердия.

31. Гипертрофия левого предсердия.

32. Пароксизмальная тахикардия; аритмия.

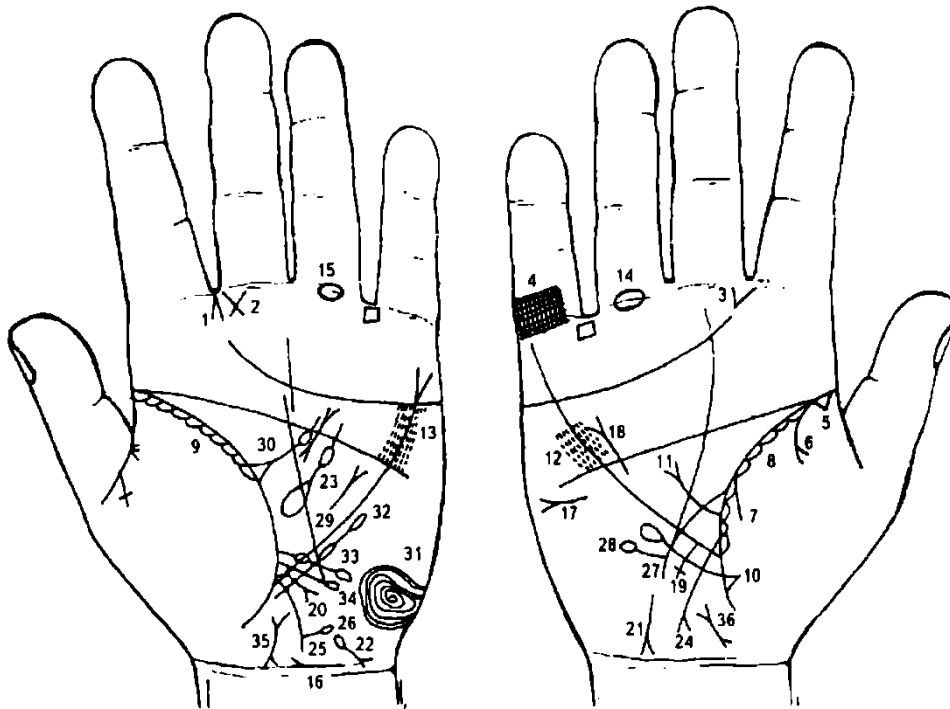


Рисунок 178 Рисунок 179

К рисункам 178, 179

1. Насморк вазомоторный и аллергический.
2. Воспаление среднего уха хроническое гнойное, или хронический гнойный отит левого уха.
3. Стафилококк (стрептококк).
4. Решетка на проксимальной фаланге правого мизинца означает туберкулез правого легкого.
5. Очаговый зарубцованный туберкулез верхушки правого легкого.
6. 7. Пневмоторакс спонтанный. Знак под № 6 — экссудативный плеврит; знак под № 7 — сухой плеврит; оба знака расшифровываются в сочетании.
- 8, 9. Астматический бронхит хронический.
10. Уплотнение нижней доли правого легкого.
11. Ветвь, исходящая из линии жизни правой ладони в большом треугольнике в направлении линии головы и оканчивающаяся конусом (разветвлением), означает приподнятую диафрагму справа.

12. 13. Глубокие точки, расположенные вдоль линии Меркурия по обе ее стороны между линиями головы и сердца на обеих ладонях, означают ревматический эндокардит.
- 14, 15. Островок на первой складке проксимальной фаланги безымянного пальца означает флебит или тромбофлебит голеностопной части обеих ног.
16. Мочевой пузырь: незначительно расширен вправо, цистит.
17. Асцит.
18. Означает гипертрофию правого желудочка и правого предсердия; блокаду правой ножки пучка Гиса; недостаточность трехстворчатого клапана.
19. Крест длинный, исходящий из участка печени линии Меркурия правой ладони, означает цирроз печени и ее пункцию.
20. Ветвь, исходящая из участка печени линии Меркурия и оканчивающаяся конусом (разветвлением), означает рак печени (цирроз печени — рак печени).
21. Извилистая линия с конусом (разветвлением) на конце, конус направлен в противоположную сторону от оси ладони, а ветви конуса соприкасаются с карпальной линией (не всегда), означает гепатит токсический аллергический (лекарственный и т. д.).
22. Островок, выпускающий ветвь с конусом (разветвлением) в направлении карпальной линии в противоположную от оси ладони сторону, означает приобретенную гемолитическую анемию.
23. Островок значительной величины, выпускающий ветвь с островком незначительной величины в направлении линии головы в большом треугольнике левой ладони, означает спленомегалию (селезенка увеличена) и анемию.
24. Ветвь, исходящая из основания линии Меркурия правой ладони в направлении карпальной линии и оканчивающаяся разветвлением, означает аппендицит хронический с обострением, местный перитонит.
25. Ветвь, исходящая из ободочной толстой кишки (левая ладонь) вверх и оканчивающаяся островком, означает дивертикул в селезеночном углу толстой кишки.
26. Ветвь, исходящая из ободочной толстой кишки (левая ладонь) вверх и оканчивающаяся островком, означает дивертикул в селезеночном углу толстой кишки.
27. Ветвь, исходящая из линии жизни выше основания линии Меркурия в направлении бугра Луны, означает дуоденит — воспаление слизистой 12-перстной кишки. Знак на правой ладони.
28. Ветвь, исходящая от знака 12-перстной кишки под № 27 вверх на правой ладони и оканчивающаяся островком, здесь на рисунке означает дивертикул в верхней части 12-перстной кишки.
29. Короткая линия с конусом, расположенная почти параллельно линии Меркурия левой ладони в пределах большого треугольника, означает лимфогранулематоз.
30. Треугольник на линии жизни левой ладони в большом треугольнике, выпускающий ветвь с островком в направлении линии головы, означает регионарный лимфаденит лимфатических узлов.
31. Концентрические окружности на бугре Марса (Луны) означают лейкоцитоз высокий, повышенный тромбин; несдержанность характера (иногда жестокость); эндокринно-вегетативные нарушения, связанные с изменениями в области подкорковых образований — депрессивное течение психоза.
32. Ветвь, исходящая из линии жизни ниже основания линии Меркурия левой ладони и оканчивающаяся двумя островками, означает тромбоцитопению; островки, снизу вверх, соответственно, — лимфопению, лимфоцитопению.
33. Линия, исходящая из линии жизни левой ладони с двумя островками в направлении бугра Луны, означает лимфоцитоз.
34. Ветвь, исходящая из линии жизни левой ладони выше основания линии Меркурия в направлении бугра Луны и оканчивающаяся островком, означает моноцитоз (наблюдается при хронических инфекциях, мононуклеозе инфекционном, сыпном тифе, затяжном септическом эндокардите, листереллезе).
35. 36. Отклонение матки влево.

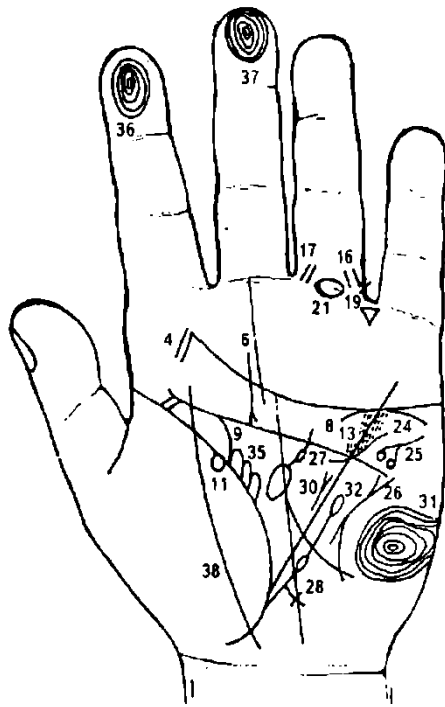


Рисунок 180

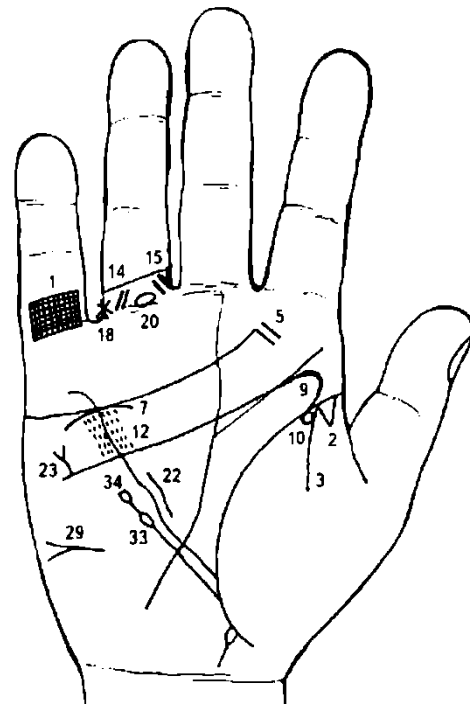


Рисунок 181

К рисункам 180, 181.

1. Решетка на проксимальной фаланге мизинца правой ладони означает туберкулез верхней доли правого легкого.
2. Очаговый туберкулез верхушки правого легкого, зарубцованный.
3. Линия, исходящая из линии жизни на бугор Венеры правой ладони, означает правосторонний сухой плеврит.
- 4, 5. Тонзиллит хронический.
6. Аденоидные разрастания.
8. Дугообразная линия, касательно расположенная под линией сердца под бугром Меркурия на обеих ладонях, означает хроническую недостаточность коры надпочечников.
9. Расширение мочеточников; песок; расширение лоханок и чашек обеих почек — гидронефроз.
- 10, 11. Кружок, касательно расположенный к линии жизни со стороны бугра Венеры на обеих ладонях, означает частичную потерю зрения обоих глаз.
- 12, 13. Ревматизм активный; ревматический эндокардит.
- 14, 15, 16, 17. Варикозное расширение вен на обеих ногах: колено-голень.
- 18, 19. Звезда между первой и второй складками проксимальной фаланги безымянного пальца, расположенная со стороны промежности на обеих ладонях, означает оперативное вмешательство, связанное с варикозным расширением вен.
- 20, 21. Островок на первой складке проксимальной фаланги безымянного пальца на обеих ладонях, означает флебит (тромбофлебит) обеих ног.
22. Гипертрофия правого желудочка сердца, блокада правой ножки пучка Гиса.
23. Дефект межпредсердной и межжелудочковой перегородок.
24. Короткая, извилистая линия, исходящая из бугра Марса левой ладони, пересекающая линии головы и Меркурия и оканчивающаяся в большом треугольнике, означает гипертрофию левого желудочка.
25. Короткая линия с конусом на конце, на ветвях которого касательно расположены кружочки, а сам знак расположен на бугре Марса левой ладони под углом в направлении большого четырехугольника или большого треугольника, означает тахикардию, а кружочки на обеих ветвях знака указывают на стенокардию покоя и напряжения.
26. Пароксизмальная тахикардия, склонность к мерцательной аритмии (в сочетании со стенокардией покоя и напряжения), гипертония.
27. Селезенка увеличена, анемия.
28. Кардиальный (застойный) цирроз печени.
29. Асцит.

30. Лимфогранулематоз.
31. Концентрические окружности, образуемые папиллярными линиями на бугре Луны, означают высокий лейкоцитоз, повышенный протромбин, несдержанность, жестокосердие.
32. Лимфоцитопения и тромбоцитопения.
33. Лейкопения.
34. Кроветворный симптом Рустицкого.
35. Два островка на линии жизни левой ладони, расположенные со стороны большого треугольника, означают два предынфарктных состояния.
36. 37. Прямая папиллярная линия в первой концентрической окружности, образованной папиллярными линиями на дистальной фаланге указательного и среднего пальцев левой ладони, нижний конец которых имеет уклон в сторону бугра Аполлона, предвещает обширный инфаркт миокарда передней стенки левого желудочка.
38. Такая линия, пересекающая линию жизни и весь бугор Венеры, означает воспаление брюшины.

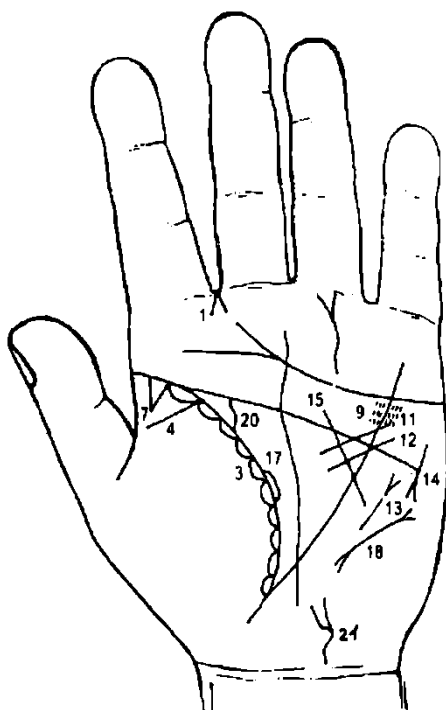


Рисунок 182

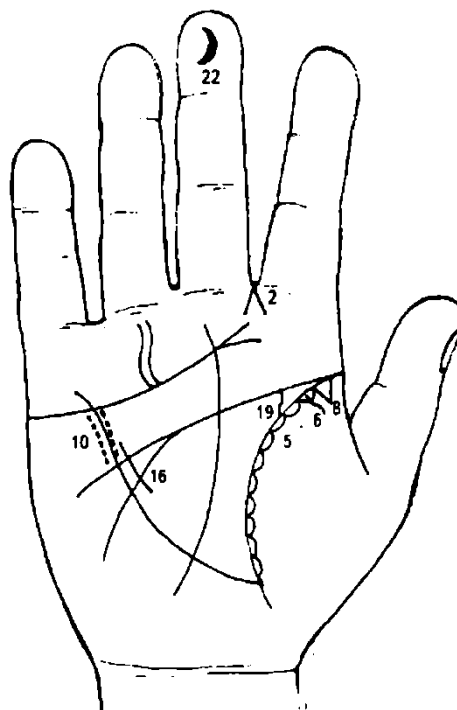


Рисунок 183

К рисункам 182, 183

- 1, 2. Двусторонний насморк, вазомоторный и аллергический.
- 3, 4, 5, 6. Бронхиальная астма.
- 7, 8. Треугольник на линии жизни в ее верхней части, вершина которого расположена на бугре Венеры, означает двустороннее фиброзное изменение корня легких; бронхоспазм.
- 9, 10. Ревматизм, ревматический эндокардит.
11. Стеноз устья аорты.
12. Гипертрофия левого предсердия и левого желудочка.
13. Сужение левого атриовентрикулярного отверстия (митральный стеноз).
14. Тахикардия. Кружок внутри конуса на его одной ветви означает стенокардию напряжения; аритмия синусовая; коронарная недостаточность кровообращения.
15. Уменьшение размеров левого желудочка.
16. Гипертрофия правого желудочка, блокада правой ножки пучка Гиса.
17. Островок на линии жизни левой ладони в большом треугольнике означает предынфарктное состояние.
18. Пароксизмальная тахикардия, признаки мерцательной аритмии.
19. 20. Мочеточники: расширены и извилисты; песок (соль).
21. Такой извилистый знак с разветвлением означает расширение мочевого пузыря, цистит, опущение.

22. Дугообразная линия на дистальной фаланге среднего пальца правой ладони означает мелкоочаговый инфаркт миокарда.

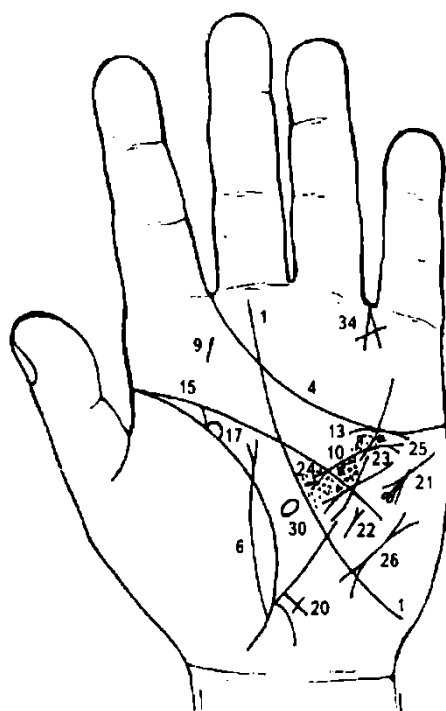


Рисунок 184

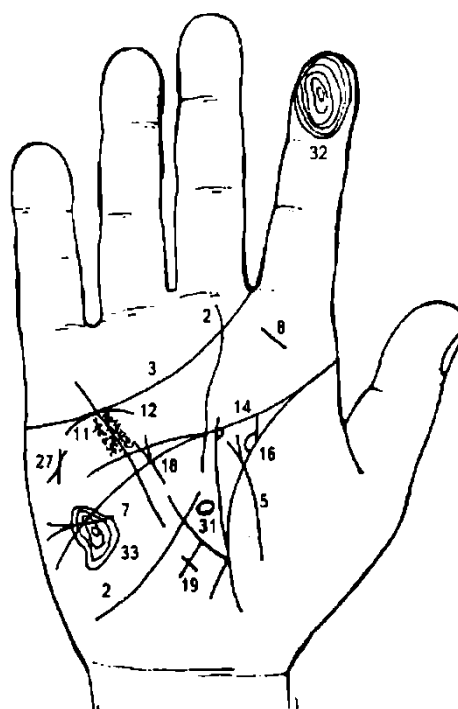


Рисунок 185

К рисункам 184, 185

1. Линия Сатурна пересекает долину Марса (большой треугольник) и оканчивается под проксимальной фалангой пальца Сатурна — означает, что перед нами человек, которому жизнь приготовила лишь тяжелую борьбу за существование и множество забот морального и физического (болезни) свойства. Если при этом линия Сатурна поднимается от бугра Луны, то перед нами человек, жизнь которого всецело зависит от счастливого случая, случайности (бугор Луны, вообще, есть символ изменчивости и непостоянства).

2. Такая линия Сатурна служит знаком неприятностей и болезней, происходящих вследствие неумеренного пользования благами жизни.

3, 4. Линия сердца, оканчивающаяся в промежности указательного и среднего пальцев, предвещает дурной конец жизни, тяжелую мучительную смерть.

5, 6. Дугообразная линия, пересекающая линию жизни и бугор Венеры, оканчивается разветвлением (конусом) на обеих ладонях, означает воспаление брюшины; накопление (наличие) свободной жидкости в брюшной полости вследствие сердечной недостаточности.

Короткая линия с конусом на конце, горизонтально расположенная на бугре Марса и против большого треугольника правой ладони, конус которой направлен в противоположную сторону от оси ладони, обозначает асцит — наличие свободной жидкости в брюшной полости.

9. Тонзиллит хронический.

10, 11. Глубокие точки, расположенные вдоль линии Меркурия по обе ее стороны между линиями сердца и головы на обеих ладонях, означают ревматизм активный, ревматический эндокардит.

12, 13. Дугообразная линия, касательно расположенная к линии сердца снизу и под бугром Меркурия на обеих ладонях, означает хроническую недостаточность коры надпочечников.

14, 15. Мочеточники — расширены, песок.

16, 17. Лоханка и чашечка — расширены, гидронефроз.

18. Гипертрофия правого предсердия и правого желудочка. Трикуспинальная недостаточность трехстворчатого клапана.

19, 20. Крест длинный на участке печени на обеих ладонях означает цирроз (застой) кардиальный; пункцию печени.

21. Стенокардия покоя и напряжения; тахикардия; недостаточность коронарного кровообращения.

22. Стеноз левого атриовентрикулярного отверстия (митральный стеноз).
 23. Гипертрофия левого предсердия и левого желудочка.
 24. Глубокие кружочки, мелкие цепеобразные островки под линией головы в большом треугольнике левой ладони указывают на правожелудочковую недостаточность кровообращения.
 25. Недостаточность клапана аорты.
 26. Пароксизмальная тахикардия, мерцательная аритмия.
 27. Такой знак на бугре Марса правой ладони предвещает общую дистрофию (исхудание), печень цирротична, кожа желтушна; лечение не всегда эффективно.
 30, 31. Эллипс, образованный папиллярной линией в большом треугольнике, означает дисфункцию гипофиза, овальной формы. Здесь нарушение гормональных соотношений в системе гипофиз—надпочечники.
 32. Прямая и короткая линия на пальце Юпитера в первой концентрической окружности дистальной фаланги указательного пальца правой ладони означает инфаркт миокарда задней стенки левого желудочка.
 33. Такой сложный узор, образуемый папиллярными линиями на бугре Марса правой ладони, предвещает обширный инфаркт миокарда.
 34. Линии, образующие острый угол на бугре Меркурия, который обращен к первой складке основания пальца Меркурия, означают суицид (самоубийство), но знак перечеркнут — это означает попытку суицида.

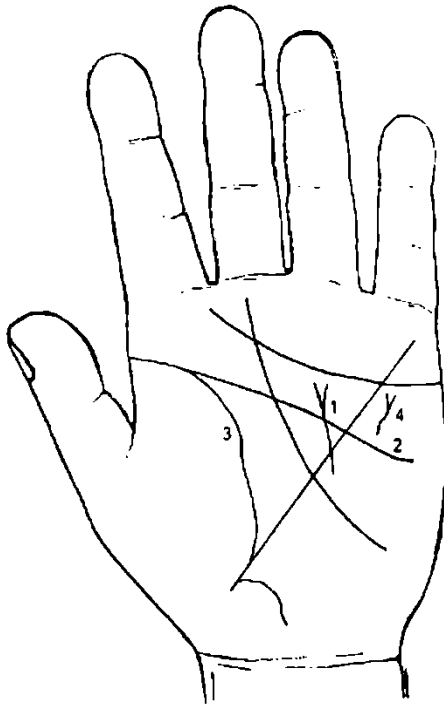


Рисунок 186

К рисунку 186

1. Прямая короткая линия, исходящая из бугра Марса, пересекающая линии Меркурия и головы, оканчивающаяся конусом (разветвлением) в большом четырехугольнике левой ладони, означает стеноз левого митрального клапана и оперативное вмешательство (конус).

2, 3. Такое полное совпадение линий жизни и головы — один из самых дурных признаков, он сулит человеку полную неудачу, а также смертельно опасные поражения.

4. Извилистая линия с конусом на бугре Марса левой ладони, близко и почти параллельно расположенная к линии Меркурия против большого четырехугольника, означает удар, ушиб, ранение в переднюю стенку грудной клетки; перелом ключицы или ребра слева.

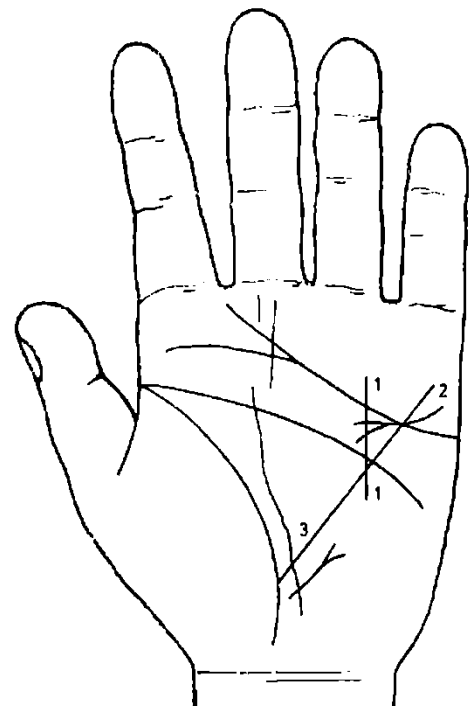
Здесь связано с операцией на сердце (перелом ребра).

Рисунок 187

К рисунку 187

1, 3. Прямая короткая линия, исходящая из бугра Марса, пересекающая линии Меркурия и головы, оканчивающаяся в большом четырехугольнике левой ладони, означает незначительный стеноз левого митрального клапана; оперативное вмешательство не предвидится. Также иногда означает относительное уменьшение левого желудочка при гипертрофии левого предсердия.

2. Гипертрофия левого предсердия и желудочка.



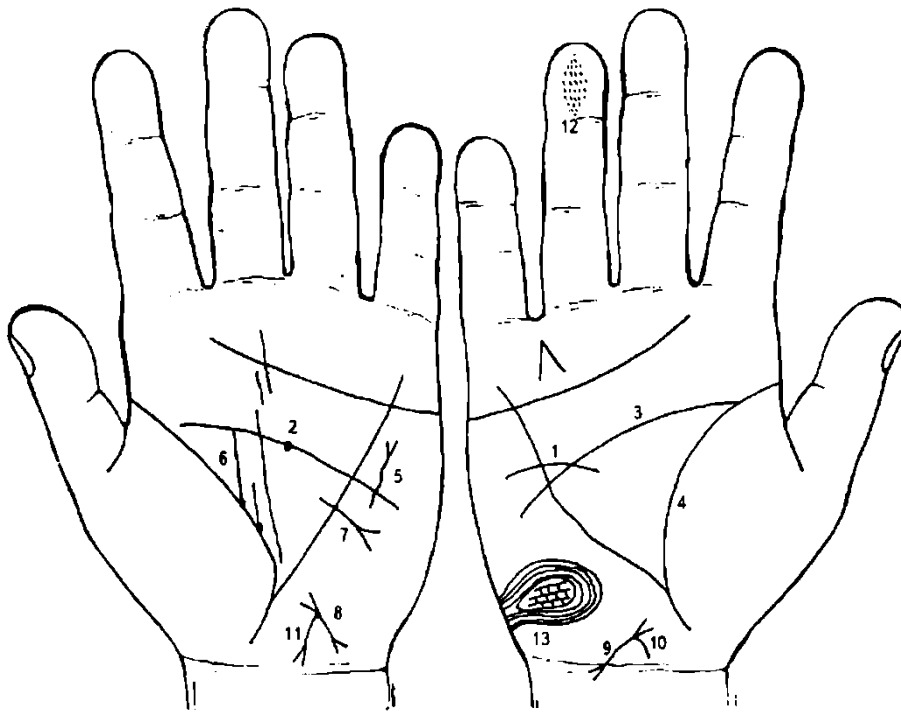


Рисунок 188

Рисунок 189

К рисункам 188, 189

Незаращение межжелудочковой перегородки или дефект ее наблюдается при сбросе крови из левых полостей сердца в правые.

1. Дугообразная линия, исходящая из большого треугольника правой ладони, пересекающая линию головы, угол, образованный линией головы и линией Меркурия в большом четырехугольнике, пересекает линию Меркурия, означает незаращение межжелудочковой перегородки (или, другими словами, дефект межжелудочковой перегородки).

2. Темно-красная точка (ямочка) на линии головы предвещает потрясение.

3. 4. Такое полное совпадение линий головы и жизни предвещает полную неудачу, а также смертельно опасное ранение (операции).

5. Означает удар, ушиб, травму, ранение в переднюю стенку грудной клетки, перелом ключицы или ребра слева. Здесь — операция на сердце.

6. Линия жизни выпускает ветвь из глубокой ямочки (точки), параллельно оси левой ладони на соединение с линией головы; рядом с ней линия жизни выпускает параллельно первой из точки короткую линию, обе линии в совокупности означают рак левой молочной железы (около 45 лет).

7. Линия с конусом, исходящая из большого треугольника, пересекающая линию Меркурия под линией головы, означает оперативное вмешательство в левую молочную железу. Конус (разветвление) знака указывает на ампутацию молочной железы.

8, 9. Отклонение матки вправо.

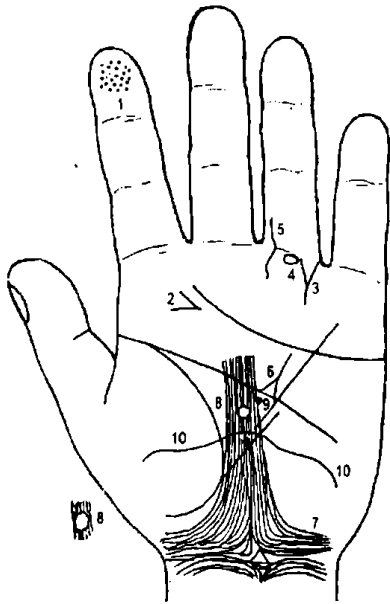
10. Бели.

11. Зуд вульвы.

12. Множество глубоких точек, густо расположенных в виде пятна, — разрыв межжелудочковой перегородки.

13. Такой узор из папиллярных линий — незаращение межжелудочковой перегородки.

Рисунок 190



К рисунку 190

Множество кружочков или глубоких точек, густо расположенных в виде пятна на дистальной фаланге указательного пальца левой ладони, предвещают мелкоочаговый инфаркт миокарда.

Линии, образующие острый угол на бугре Юпитера, острие которого направлено в сторону оси ладони, означают слюнокаменную болезнь.

Треугольник на первой складке проксимальной фаланги безымянного пальца левой ладони, выпускающий ветвь из своей вершины, означает ушиб левой ноги (или таза).

Островок под первой складкой проксимальной фаланги безымянного пальца левой ладони, который расположен на продолжении оси пальца, означает травму седалищного нерва слева.

Извилистая линия, исходящая из проксимальной фаланги безымянного пальца левой ладони, пересекающая складки (первые) и оканчивающаяся на бугре Сатурна, означает болезнь левой ноги; иногда полиневрит.

Треугольник над линией головы, расположенный в большом четырехугольнике, выпускающий из вершины ветвь в направлении линии сердца, означает тяжелое ранение в левое полушарие мозга (длинное и глубокое — смертельно опасное).

Такие узоры папиллярных линий означают эндокринно-вегетативные нарушения, связанные с изменениями в области подкорковых образований и объясняющие депрессивное течение психоза.

Кружок беловатого или желтоватого цвета, прерывающий папиллярные линии в средней части лобной доли левого полушария мозга на оси ладони, означает липому в средней части лобной доли левого полушария мозга.

Если цвет кружочка коричневый или янтарный, то служит указанием (цвет) на оперативное вмешательство.

Глубокая точка серебристого цвета указывает на сильные колючие боли в области лба над левым глазом.

Извилистая линия, исходящая из бугра Венеры, почти горизонтально пересекающая линии жизни и Меркурия, означает кесарево сечение; лобное предлежание плода.

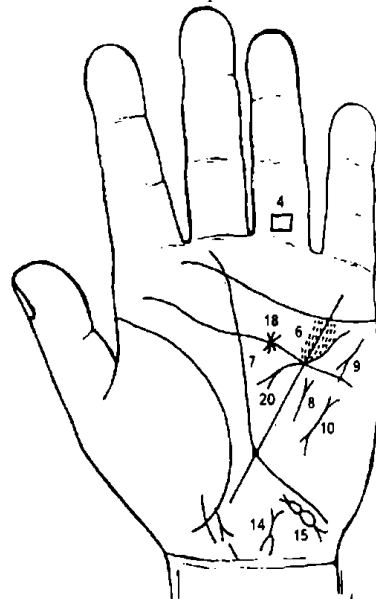


Рисунок 191

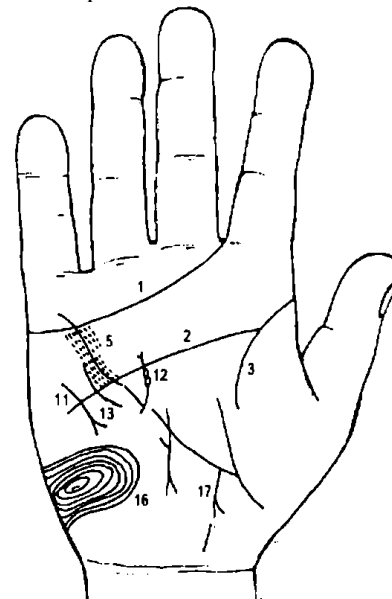


Рисунок 192

К рисункам 191, 192

Трикуспидальный порок, как правило, присоединяется к митральному стенозу. Правожелудочковая недостаточность кровообращения. Мерцательная аритмия.

1. Линия сердца, оканчивающаяся в промежности указательного и среднего пальцев, предвещает дурной конец жизни, тяжелую мучительную смерть.

2, 3. Такое полное совпадение на длине до 20 лет и более линий головы и жизни предвещает полную неудачу, а также смертельно опасные ранения (операции).

4. Ромб на первой складке проксимальной фаланги безымянного пальца левой ладони означает тромбофлебит и варикозное расширение вен, варикозную язву голени левой ноги.

5, 6. Глубокие точки, густо расположенные вдоль линии Меркурия по обе ее стороны между линиями сердца и головы, означают ревматизм; ревматический эндокардит.

7. Островки под линией головы левой ладони означают правожелудочковую недостаточность кровообращения.

8. Митральный стеноз.

9. Тахикардия.

10. Пароксизмальная тахикардия.

11. Короткая прямая линия на бугре Марса правой ладони, параллельно расположенная линии Меркурия, конус которой направлен вниз, означает мерцательную аритмию.

12. Линия с двумя островками, пересекающая угол, образованный линиями Меркурия и головы правой ладони, предвещает рассечение сросшихся створок и растяжение отверстия трехстворчатого клапана.

13. Дугообразная линия вне пределов большого треугольника, пересекающая линию головы правой ладони, предвещает удар в грудную клетку, травму грудной клетки. Здесь связано с операцией на сердце.

14. Знак матки; нижний конец П-образный, означает удаление шейки матки, отклонение влево.

15. Такой знак на бугре Луны левой ладони означает спайки в двух местах в левой маточной трубе — непроходимость.

16. Щитовидная железа имеет два конуса (нижний дополнительный) на правой ладони, указывает (нижний конус) на злокачественную опухоль справа — рак щитовидной железы.

17. Линия жизни, ниже основания линии Меркурия, выпускает ветвь с конусом; ветвь конуса прервана и соединяется с карпальной линией, означает выкидыш или преждевременные роды и раннюю смерть ребенка (девочка).

18. Звезда на линии головы — тяжелая болезнь; рана, опасная для жизни.

20. Гипертрофия левого желудочка и левого предсердия; недостаточность митрального клапана.

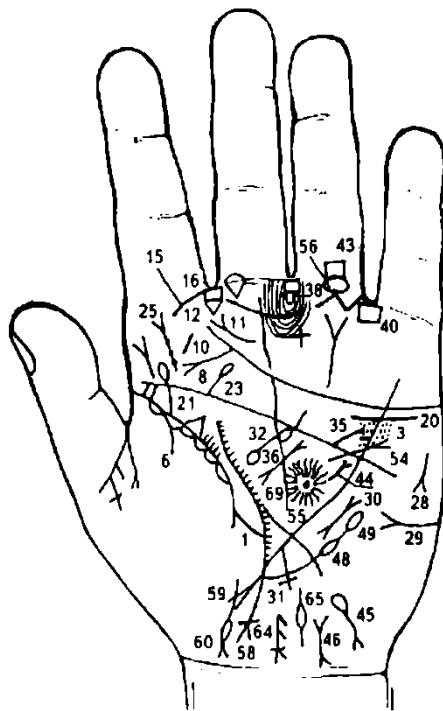


Рисунок 193

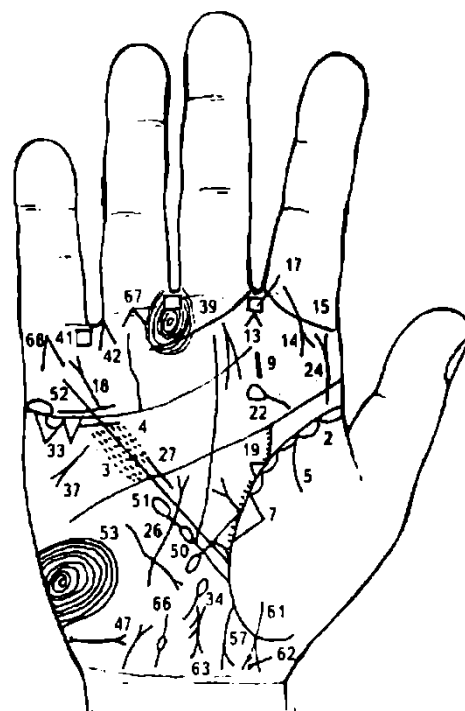


Рисунок 194

К рисункам 193, 194

1, 2. Островки вдоль линии жизни, расположенные со стороны бугра Венеры обеих ладоней, означают хронический бронхит. Склеромное поражение дыхательных путей.

3, 4. Глубокие точки, густо расположенные вдоль линии Меркурия по обе ее стороны между линиями сердца и головы, означают ревматизм; ревматический эндокардит. Если знак слабо

показан, то это указывает на стертую форму ревматического эндокардита. Когда знак в своей массе (глубокие точки) четко показан, — указывает на активный ревматизм.

5, 6. Ветвь, исходящая из линии жизни (10—12 лет) на бугор Венеры обеих ладоней, означает двусторонний гемоторакс в возрасте 10-12 лет, вследствие ревматизма.

7. Треугольник в средней доле правого легкого означает фиброзные изменения в средней доле правого легкого вследствие муковисцидоза, осложнение от перенесенного эпидемического паротита (свинки).

8. Короткая линия с конусом на конце, исходящая из линии сердца в направлении линии жизни (к точке 10 лет), означает фиброму носоглотки, или юношескую фиброму.

9. 10. Такая короткая линия на бугре Юпитера означает тонзиллит хронический; миндалины удалены.

11. Такой знак с конусом, который направлен в сторону промежности указательного и среднего пальцев левой ладони, означает левосторонний насморк хронический и атрофический.

12, 13. Множество глубоких точек на бугре Марса, тянущихся к промежности № II на обеих ладонях, в сочетании со знаком под № 11 означают фарингит хронический, атрофический.

14. Ветвь с конусом на правой ладони, исходящая из первой складки проксимальной фаланги указательного пальца на бугор Юпитера, означает правостороннюю риносклерому носа.

15. Такая ветвь, исходящая из промежности II—III на обеих ладонях, означает двустороннее воспаление верхнечелюстной пазухи, хроническое, или двусторонний хронический гайморит; справа один, а слева три прокола.

Примечание: проколы не показаны.

17. Четырехугольник в промежности указательного и среднего пальцев на обеих ладонях означает двустороннее воспаление лобной пазухи, хроническое, или двусторонний фронтит хронический.

18. Короткие линии под линией сердца, между которыми имеется зазор, а сам знак расположен под бугром Меркурия правой ладони, означает опущение правой почки — нефроптоз, а также хроническую недостаточность коры надпочечника.

19. Ветвь, исходящая из линии жизни правой ладони в направлении бугра Юпитера и на соединение (или пересечение), означает правый мочеточник, который расширен, перегиб; песок.

20. Волнистая линия под линией сердца под бугром Меркурия, расположенная ниже линии сердца левой ладони, означает опущение левой почки — нефроптоз; хроническая недостаточность коры надпочечника.

21. Ветвь, исходящая из линии жизни левой ладони в направлении бугра Юпитера и оканчивающаяся островком, означает перегиб мочеточника; расширение, песок; островок на конце знака означает миеломную почку (болезнь Рустицкого—Калера).

Островок на линии жизни у основания мочеточника означает лоханку и чашечку, которые расширены.

22, 23. Линия головы под бугром Юпитера обеих ладоней выпускает ветвь в направлении линии сердца и бугра Сатурна, оканчивающаяся островком, означает двустороннюю травму или ушиб (врожденная травма) шейного отдела позвоночника.

24. Извилистая ветвь, исходящая из линии жизни или из линии головы на бугор Юпитера в направлении указательного пальца правой ладони, означает врожденное искривление поясничного отдела позвоночника (сколиоз).

25. Извилистая ветвь, восходящая из линии головы левой ладони (иногда из линии жизни) на бугор Юпитера в направлении указательного пальца, означает врожденный сколиоз поясничного отдела позвоночника. В средней части знака показаны три точки или три кружочка, они указывают на смещение дисков между II—III—IV позвонками поясничного отдела позвоночника.

26. Извилистая короткая линия на бугре Марса, расположенная почти параллельно линии Меркурия правой ладони, означает сколиоз грудного отдела позвоночника, искривление влево.

27. Гипертрофия правого желудочка; блокада правой ножки пучка Гиса.

28. Тахикардия.

29. Сахар в моче.

30. Пароксизмальная тахикардия.

31. Длинный крест на участке печени линии Меркурия левой ладони означает кардиальный (застойный) цирроз печени.

32. Большой островок в большом треугольнике левой ладони, выпускающий ветвь с маленьким островком в направлении линии головы, означают: большой островок — увеличенную селезенку (спленопатия), малый островок — анемию (малокровие).

33. Два треугольника под линией сердца под бугром Меркурия правой ладони означают калькулезный холецистит.
34. Островок, выпускающий ветвь в направлении карпальной линии, почти параллельно оси ладони (правой), означает дискинезию желчных путей.
35. Короткая ветвь, исходящая из линии головы левой ладони, означает стеноз устья аорты.
36. Хронический панкреатит; муковисцидоз смешанной формы.
37. Дистрофия (признаки стеатореи).
- 38, 39. Четырехугольники в межпальцевых промежностях среднего и безымянного пальцев на обеих ладонях служат указанием на анацидный гастрит хронический.
- 40, 41. Четырехугольники в межпальцевой промежности безымянного пальца и мизинца на обеих ладонях предвещают колит хронический катаральный.
42. Линии, образующие конус, острый угол которого направлен в промежность безымянного пальца и мизинца правой ладони, предвещают оперативное удаление желчного пузыря (здесь калькулезный холецистит).
43. Четырехугольник ромбовидной формы над первой складкой проксимальной фаланги безымянного пальца левой ладони означает варикозное расширение вен голени — варикозную язву.
44. Лимфогранулематоз.
45. Гемолитическая анемия.
46. Гепатит токсический аллергический, лекарственный.
47. Мочевой пузырь — цистит.
48. Лимфоцитопения.
49. Тромбоцитопения.
50. Лейкопения.
51. Кроветворный симптом Рустичко.
52. Линия Меркурия на правой ладони начинается с островка, что означает лейкоз; лимфолейкоз хронический.
53. Лейкоцитоз высокий.
54. Линия прямая (или незначительно извилистая), исходящая из большого треугольника левой ладони, проходящая через пересечение линий головы и Меркурия и оканчивающаяся конусом на бугре Марса, означает тромбы в полости левого предсердия.
55. Такой островок, образуемый прерванными папиллярными линиями в большом треугольнике левой ладони (здесь средняя часть лобной доли), указывает на мозговой инсульт в левом полушарии мозга (афазия).
56. Островок на первой складке проксимальной фаланги безымянного пальца левой ладони предвещает тромбофлебит левой ноги.
57. Ветвь, исходящая из основания линии Меркурия правой ладони в направлении карпальной линии, оканчивающаяся конусом (разветвлением), означает аппендицит хронический и восходящую ветвь толстой кишки.
58. Ветвь, исходящая из основания линии Меркурия левой ладони в направлении карпальной линии, оканчивающаяся конусом, у основания которого пересекается короткая линия, означает правую часть прямого участка ободочной толстой кишки и ее нисходящую часть. Поперечная линия, короткая у основания конуса, означает аномалию плавного перехода сигмовидной кишки в прямую.
59. Линия, исходящая из бугра Венеры, пересекающая линию жизни в направлении карпальной линии, конус (голова ребенка) направлен одновременно в сторону оси ладони, обозначает девочку; трудные роды (конус).
60. Грудная клетка девочки — такое обозначение указывает на двустороннюю пневмонию.
61. Девочка.
62. Травма родовая в левом полушарии мозга девочки; головные боли.
63. 64. Матка: загиб кзади, опущение I степени; две фибромы на теле матки; бели; периметрит.
- 65, 66. Трубы маточные — непроходимость после 30, 35 лет.
67. Такой знак под первой складкой проксимальной фаланги безымянного пальца на обеих ладонях указывает на боли в трубчатых костях голени.
68. Самоубийство через повешение.
69. Короткие штрихи (линии), исходящие из линии жизни в большом треугольнике, означают брадикардию.

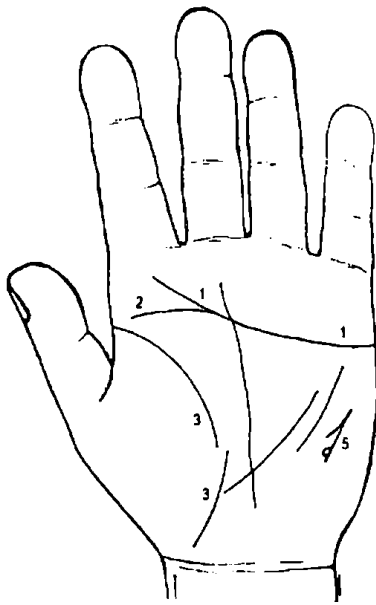


Рисунок 195

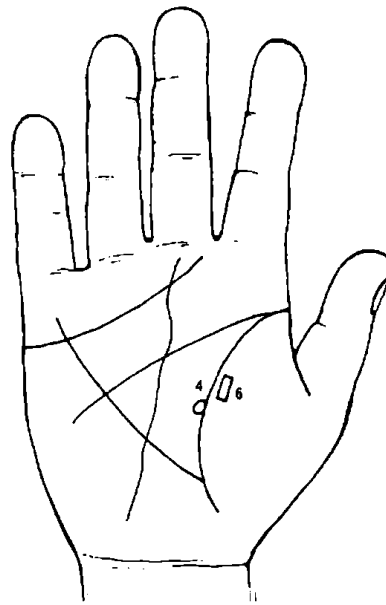


Рисунок 196

К рисункам 195, 196

1. Линия сердца без ветвей предвещает нужду и бедность, если этому не противоречат какие-нибудь другие знаки.
2. Линия головы соединяется с линией сердца под бугром Сатурна, предвещает быструю смерть от обширного инфаркта миокарда (разрыв сердца), если этому сопутствуют другие знаки.
3. Линия жизни прервана в 40 лет — предвещает неожиданную смерть вследствие разрыва сердца.
4. Кружок, касательно расположенный к линии жизни в большом треугольнике правой ладони (в 40 лет), предвещает предынфарктное состояние сердца.
5. Линия с конусом на конце на бугре Марса левой ладони, конус направлен вниз, внутри расположен, касательно, кружок — означает тахикардию, синусовую аритмию и стенокардию напряжения.
6. Четырехугольник на бугре Венеры предвещает потерю имущества, конфискацию имущества, арест супруга.

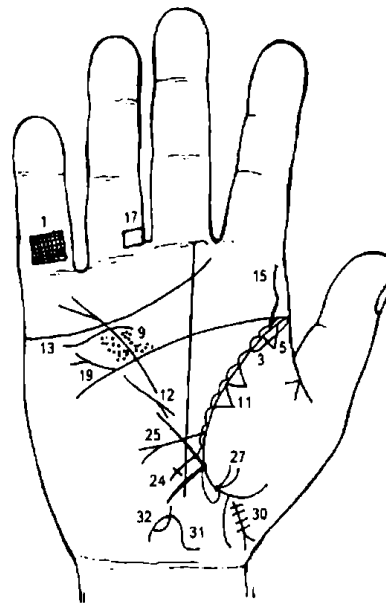
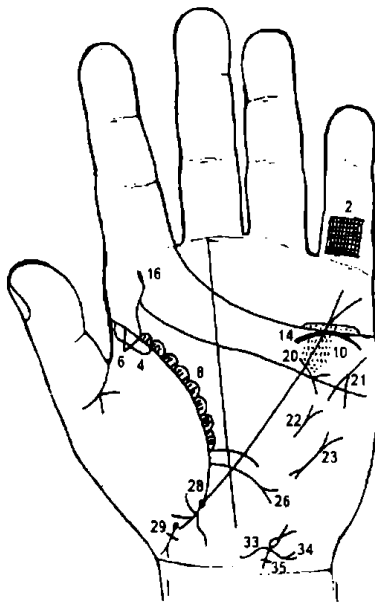


Рисунок 197 Рисунок 198

К рисункам 197-198

- 1, 2. Решетка на проксимальной фаланге мизинца на обеих ладонях обозначает двусторонний туберкулез легких.
- 3, 4. Длинный островок вдоль линии жизни на бугре Венеры на ее верхнем участке на обеих руках обозначает туберкулез верхушки обоих легких — очаговый или кавернозный.

5, 6. Треугольник на верхнем участке линии жизни, вершина которого расположена на бугре Венеры на обеих руках, означает рубец, как следствие туберкулеза легких.

7, 8. Островки вдоль линии жизни в большом треугольнике означают бронхоэктазы.

Линия жизни выпускает мелкие ветви в этих островках — означает брадикардию.

9, 10. Глубокие точки (ямочки) по обе стороны линии Меркурия, расположенные между линиями головы и сердца, означают ревматизм.

11. Два треугольника, основания которых касательно расположены на бугре Венеры правой ладони, указывают на туберкулезный инфильтрат типа лобита в средней доле правого легкого.

12. Короткая линия, исходящая из бугра Марса, пересекающая разрыв линии Меркурия правой ладони, конус которой направлен в большой треугольник и в сторону основания линии Меркурия, означает правосторонний среднедолевой синдром правого легкого.

13. Волнистая линия под линией сердца правой ладони и под бугром Меркурия, касательно не расположенная, означает опущение правой почки — нефроптоз, а также указывает на недостаточность мозгового слоя надпочечников.

14. Дугообразная линия, касательно расположенная под линией сердца и под бугром Меркурия, означает хроническую недостаточность мозгового слоя надпочечников.

15, 16. Извилистая линия, восходящая из линии жизни на бугор Юпитера, означает врожденный сколиоз поясничного отдела позвоночника.

17, 18. Четырехугольник, расположенный между первой и второй складками безымянного пальца, на его оси или ближе к среднему пальцу, означает варикозное расширение вен голени обеих ног.

19. Ветвь с конусом (разветвлением), исходящая из линии головы правой ладони в направлении бугра Меркурия, означает дефект межпредсердной и межжелудочковой перегородок (утончение, слабость перегородок).

20. Линия, исходящая из линии головы левой ладони в большом четырехугольнике, пересекающая линию Меркурия в направлении основания линии сердца, означает стеноз устья аорты.

21. Короткая ветвь с конусом на конце на бугре Марса левой ладони, конус направлен вниз, означает тахикардию; если на обеих ветвях конуса и в его внутренней поверхности расположены по одному кружочку, касательно ветви конуса, это означает стенокардию покоя и напряжения.

22. Короткая прямая линия, расположенная параллельно линии Меркурия левой ладони, вне пределов большого треугольника, конус которой направлен вверх, означает сужение левого атриовентрикулярного отверстия — митральный стеноз.

23. Короткая линия с разветвлениями на обоих концах вне пределов большого треугольника (а иногда и вне пределов большого четырехугольника) левой ладони означает пароксизмальную тахикардию.

24. Длинный крест на участке печени линии Меркурия правой ладони означает кардиальный (застойный) цирроз печени.

25, 26. Ветвь, исходящая из линии жизни, чуть выше основания линии Меркурия, пересекая ее в направлении бугра Луны, и оканчивающаяся конусом на обеих ладонях, предвещает прободную язву двенадцатиперстной кишки.

27, 28. Ямочка на участке прямой кишки линии жизни на обеих ладонях означает два геморройных узла. Исходящие от них ветви в направлении карпальной линии означают две трещины в прямой кишке.

Знак мальчика на левой ладони оборвался в самом начале — предвещает тяжелую и изнурительную болезнь. Знак мальчика после обрыва своего начинается с ямочки (точки), расщепляется, ветви соединяются с карпальной линией — означают преждевременную или раннюю смерть ребенка. Поперечная короткая линия, расположенная чуть выше основания расщепления, означает травму грудного отдела позвоночника — нейрохирургия, и парез центральной нервной системы позвоночника; паралич ног.

Знак мальчика оторвался от линии жизни правой ладони, при этом весь знак покрыт мелкими поперечными линиями до самого основания расщепления, обозначает парез центральной нервной системы позвоночника — паралич, вследствие оперативного вмешательства в грудной отдел позвоночника. Расщепление знака указывает на трудные роды, а его соединение с карпальной линией — на раннюю смерть ребенка.

Тело матки — отклонение влево.

От зева матки исходящий островок, оканчивающийся короткой линией, означает пункцию тела матки.

Тело матки — отклонение влево.

Короткая ветвь, исходящая из верхнего конуса знака тела матки, означающего зев матки, и оканчивающаяся конусом, означает бели и зуд вульвы.

35. Островок, касательно расположенный к основанию конуса (зев матки), и исходящая от него ветвь в направлении карпальной линии, оканчивающаяся в виде крестика с уклоном влево, означает: островок — травма зева, вследствие аборта; исходящая от островка линия влево с крестиком — перегородка влагалища, шейки и тела матки.

Здесь левая часть матки менее развита по отношению к правой части вследствие смещения перегородки больше влево, а поэтому для оплодотворения член надо направлять в правую часть матки.

Примечание: в яичниках и трубах патологии не наблюдается, но необходимо отметить, что яичник со стороны менее развитой части матки (левой) будет воспаляться и увеличиваться с приближением менструации; по окончании менструации яичник (левый) становится вновь в нормальное положение.

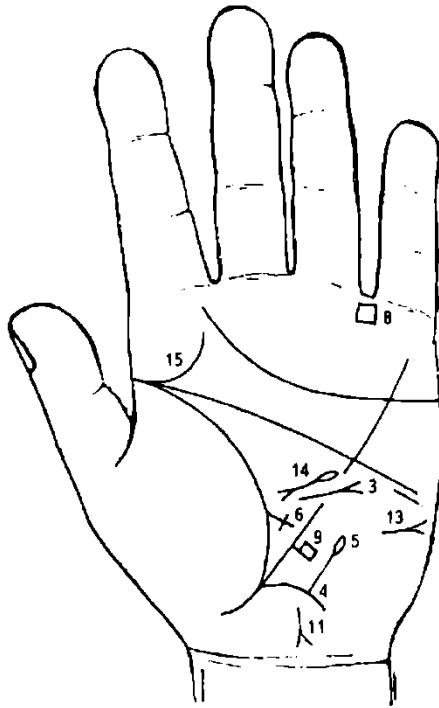


Рисунок 199

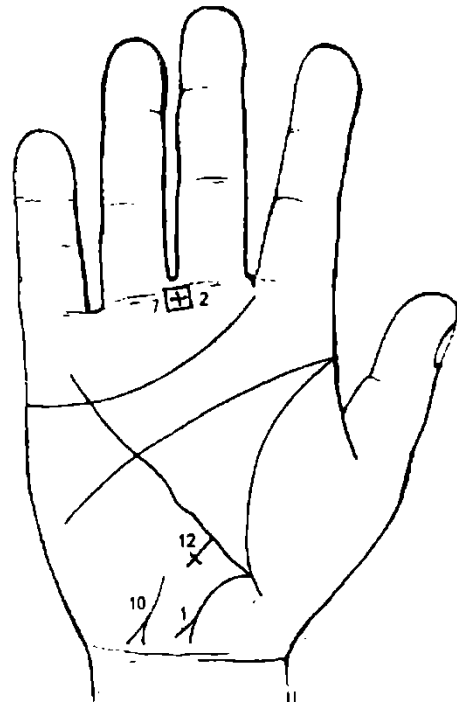


Рисунок 200

К рисункам 199, 200

1. Ветвь, исходящая из основания линии Меркурия правой ладони в направлении карпальной линии, оканчивается конусом (разветвлением), означает аппендицит хронический с местным перитонитом (гнойный). Если цвет знака розовый, то это означает срочное удаление аппендикита или послеоперационные спайки.

2. Крест в межпальцевой промежности среднего и безымянного пальцев правой ладони (бывает он показан и на левой ладони) предвещает оперативное вмешательство в полость живота — удаление аппендикита.

3. Линия с конусом (разветвлением) на конце, исходящая из большого треугольника левой ладони, пересекает в месте обрыва линию Меркурия в направлении бугра Марса и линии головы, означает рубцово-измененный сальник, связанный с операцией в полости живота и удалением аппендикита. Этот рубцово-измененный сальник является как бы сторожем рубца и не является злокачественной опухолью.

4. Ветвь, исходящая из основания линии Меркурия левой ладони в направлении карпальной линии, означает от оси тела влево поперечную, нисходящую и далее сигмовидную кишку — воспаление слизистой.

5. Ветвь с островком на конце, исходящая от толстой кишки (нисходящая ветвь) под № 4 в направлении бугра Марса, означает на левой ладони дивертикул в толстой кишке, в ее селезеночном углу.

6. Ветвь в виде креста, исходящая из линии жизни чуть выше основания линии Меркурия, оз

7. начал сигмоидит — воспаление сигмовидной кишки. Проявляется локальной болезненностью в левой подвздошной области, наличием слизи и крови (при язвенном) в кале, тенезмами.

8. Четырехугольник в межпальцевой промежности среднего и безымянного пальцев правой ладони (или левой) означает воспаление слизистой стенок желудка — хронический гастрит.

9. Четырехугольник, расположенный в межпальцевой промежности безымянного пальца и мизинца левой ладони (или на правой ладони), означает воспаление слизистой толстого кишечника — колит катаральный, хронический толстого кишечника.

10. Ветвь с флажком (четырёхугольником), исходящая из участка печени линии Меркурия левой ладони, означает (указывает) болезнь печени.

11. Короткая прямая (извилистая) линия, конец которой расщеплен (конус) на бугре Луны правой ладони, конус (разветвление) направлен вниз в сторону карпальной линии и противоположную от оси ладони, означает гепатит сывороточный в сочетании со знаком под № 11.

12. Короткая прямая (извилистая) линия, конец которой оканчивается разветвлением, сам знак расположен на бугре Луны и направлен вниз в направлении карпальной линии и в противоположную от оси ладони сторону, а хвост знака имеет обозначение в виде креста, означает шприцевой гепатит или в сочетании со знаком под № 10 болезнь Боткина — сывороточный гепатит — вирусный гепатит печени (вирус В).

13. Длинный крест на участке печени линии Меркурия правой ладони означает цирроз печени; пункция.

14. Короткая линия с конусом (разветвлением) на бугре Марса, горизонтально расположенная и направленная в противоположную сторону от оси ладони, означает асцит.

15. Короткая линия, исходящая из островка в большом треугольнике левой ладони в направлении линии жизни и вниз и оканчивающаяся конусом (разветвлением), означает отравление поджелудочной железы вследствие внедрения вируса гепатита. Недостаточность инсулярного аппарата (островок). Отравление поджелудочной железы — островок.

16. Дугообразная ветвь, исходящая из линии жизни на бугор Юпитера левой ладони, означает сифилис или врожденный сифилис.

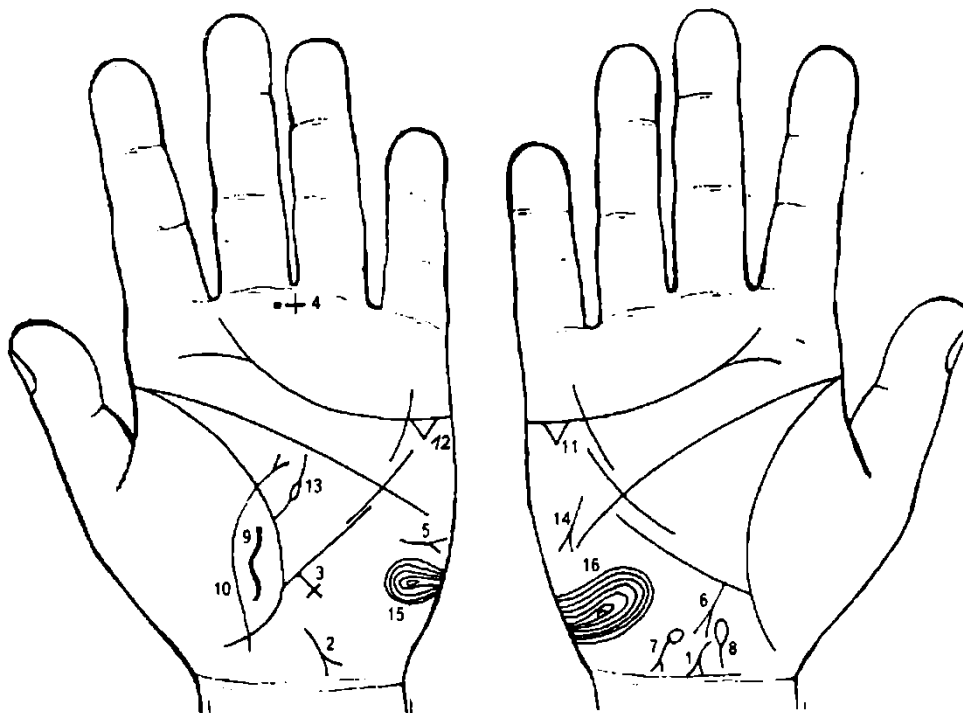


Рисунок 201

Рисунок 202

К рисункам 201, 202

1, 2. Короткая линия на бугре Луны с конусом на конце (разветвлением), которая направлена в противоположную сторону от оси ладони и устремляется к карпальной линии на обеих ладонях, означает в своем сочетании со знаками под № 1 и № 2 гепатит инфекционный (вирус А).

3. Длинный крест на участке печени линии Меркурия левой ладони предвещает цирроз печени (пункция).

4. Крест с точкой справа, расположенные в межпальцевой промежности среднего и безымянного пальцев левой ладони, служат указанием на пункцию печени (брюшины).

5. Короткая линия с конусом на бугре Марса левой ладони, горизонтально расположенная, конус направлен в противоположную сторону от оси ладони, означает асцит (наличие свободной жидкости в полости брюшины). Транссудат в брюшной полости бывает при сердечной недостаточности, тяжелых гепатитах, гелиотропной болезни, циррозе печени, сдавливании воротной вены и пилетромбозе, обтурации печеночных вен, синдроме Мейгса, микседеме, синдроме менетрие, нефротическом синдроме. При наличии транссудата следует подумать прежде всего о туберкулезном перитоните и карциноматозе брюшины.

Рак печени характеризуется увеличением печени, бугристостью, значительной плотностью и небольшой болезненностью при пальпации. При диффузном (инфильтративном) раке и раке-циррозе поверхность печени может быть ровной. Портальная гипертензия и желтуха наблюдаются при раке-циррозе, а также дискинезии желчных путей; асцит, лихорадка, анемия, лейкоцитоз, похудение, повышение СОЭ.

6. Ветвь с конусом, исходящая от участка печени линии Меркурия правой ладони, означает рак печени в сочетании с циррозом печени под № 3.

7. Островок, выпускающий ветвь с конусом на конце на бугре Луны правой ладони, конус направлен в сторону карпальной линии и в противоположную сторону от оси ладони, означает приобретенную гемолитическую анемию (гемолитическую желтуху).

8. Островок на оси правой ладони, расположенный ниже основания линии Меркурия, выпускающий ветвь в направлении карпальной линии, означает дискинезию желчных путей (нарушение моторной функции желчного пузыря и общего желчного протока, а также функций сфинктеров).

9. Такая извилистая (хомутообразная) линия, расположенная напротив основания линии Меркурия на бугре Венеры левой ладони, означает пункцию брюшины.

10. Дугообразная линия (иногда извилистая), пересекающая линию жизни и бугор Венеры левой ладони и оканчивающаяся конусом в большом треугольнике, означает воспаление брюшины.

11, 12. Два треугольника под линией сердца под бугром Меркурия на обеих ладонях в своем сочетании означают калькулезный холецистит; здесь рак желчного пузыря (или метастазирование рака печени).

13. Ветвь, исходящая из линии жизни левой ладони с островком в большом треугольнике, означает анемию (малокровие).

14. Короткая линия с конусом на бугре Марса правой ладони, направленная под углом вниз, означает похудение, указывает на дистрофию (стеаторея).

15. 16. Концентрические окружности, образуемые папиллярными линиями на буграх Марса обеих ладоней, указывают на лейкоцитоз.

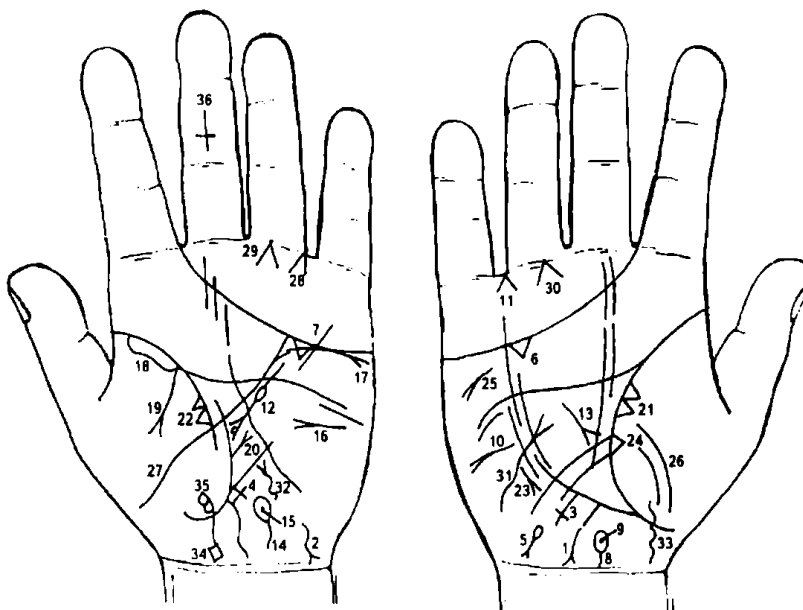


Рисунок 203 Рисунок 204

К рисункам 203, 204

1, 2. Короткие извилистые линии на бугре Луны с конусом (разветвлением) на конце, которые направлены в противоположную сторону от оси ладони и в направлении карпальной линии на обеих ладонях, в своем сочетании означают инфекционный гепатит (вирус А).

3, 4. Крест, длинный, на участке печени линии Меркурия

обеих ладоней означает цирроз печени, и в своем сочетании служит указанием на пункцию печени.

5. Островок, выпускающий ветвь с конусом на бугре Луны правой ладони, конус направлен в сторону карпальной линии и в противоположную сторону от оси ладони, означает гемолитическую анемию, приобретенную.

6, 7. Треугольник под линией сердца под бугром Меркурия в своем сочетании на обеих руках означает калькулезный холецистит.

8. Островок, выпускающий короткую ветвь в направлении карпальной линии, расположенный на оси правой ладони, означает дискинезию желчных путей.

9. Глубокая точка (или ямочка в виде кружочка), расположенная внутри островка под № 8, означает механическую желтуху.

10. Короткая линия с конусом на бугре Марса правой ладони, горизонтально расположенная, конус (разветвление) которой направлен в противоположную сторону от оси ладони, означает асцит.

11. Линии, образующие конус, острый угол которого направлен в промежность безымянного пальца и мизинца правой ладони, указывает на оперативное удаление желчного пузыря.

12. Короткая линия с островком, исходящая из большого треугольника, пересекающая линию головы и оканчивающаяся разветвлением в большом треугольнике левой ладони, означает хронический панкреатит.

Островок, прерывающий линию знака, означает недостаточность инсулярного аппарата. Кружок, касательно расположенный внутри конуса (разветвления), означает опухоль в головке (справа) поджелудочной железы — киста или аденома.

13. Короткая линия с конусом (разветвлением) в большом треугольнике, конус которой направлен вниз, в сочетании со знаком под № 12 означает рак головки поджелудочной железы.

14. Островок, выпускающий короткую ветвь в направлении карпальной линии, расположенный на оси левой ладони, означает дискинезию протока поджелудочной железы.

15. Глубокая точка (или ямочка в виде кружочка), расположенная внутри островка под № 14, означает инородное тело в фатеровом соске (например, камень).

16. Короткая линия с конусом на левой ладони, горизонтально расположенная, означает сахарный диабет (сахар в крови; сахар в моче).

17. Дугообразная линия под линией сердца (под бугром Меркурия) левой ладони с конусом на конце служит указанием прорастания рака поджелудочной железы в левую почку.

18. Островок вдоль линии жизни левой ладони означает левостороннюю пневмонию.

19. Ветвь, исходящая из линии жизни и из-под островка под № 18 на бугор Венеры левой ладони, означает экссудативный плеврит левосторонний, который дал осложнение на поджелудочную железу.

20. Ветвь, исходящая из линии жизни в большом треугольнике левой ладони, оканчивающаяся конусом, означает высоко приподнятую диафрагму, как следствие экссудативного плеврита.

21. 22. Два треугольника на линии жизни, расположенные между точкой 20 лет и основанием линии Меркурия, основания которых соединены между собой, а вершины расположены на бугре Венеры обеих ладоней, предвещают метастазирование рака поджелудочной железы в верхнюю долю легких.

23. Короткая, прямая линия с конусом (разветвлением), расположенная параллельно линии Меркурия вне пределов большого треугольника правой ладони и направленная вниз, означает правосторонний среднедолевой синдром.

24. Треугольник на линии жизни, вершина которого находится на бугре Венеры правой ладони, означает фиброзные изменения, вследствие панкреатита в правом легком (средняя доля).

25. Короткая линия с конусом (разветвлением) на бугре Марса правой ладони, направленная под углом вниз, означает похудение, указывает на дистрофию; стеаторею.

26. Дугообразные линии на бугре Венеры правой ладони предвещают воспаление брюшины.

27. Ветвь, исходящая из бугра Венеры левой ладони, пересекающая линию жизни, большой треугольник и линию головы, оканчивающаяся конусом (разветвлением), означает прорастание рака поджелудочной железы по забрюшинной клетчатке.

28. Линии, образующие конус, острый угол которого направлен в промежность безымянного пальца и мизинца левой ладони, служат указанием на резекцию головки поджелудочной железы.

29. 30. Линии, образующие конус под углом 90°, острие которого лежит (присоединяется) к первой складке проксимальной фаланги безымянного пальца, при этом указанный острый угол находится на оси пальца, означают боли костей голени; кроветворный симптом Рустицкого.

31, 32. Извилистая линия, исходящая из бугра Луны обеих ладоней в направлении линии головы и оканчивающаяся конусом (разветвлением), означает тиреотоксикоз правой и левой долек в пределах I и II стадии; Базедова болезнь I-II степени.

33. Ветвь, исходящая из бугра Венеры правой ладони, пересекающая линию жизни ниже основания линии Меркурия в направлении карпальной линии, конец которой повернут в сторону оси, означает девочку.

34. Знак девочки оканчивается четырехугольником (флажком) — означает обвитие пуповины вокруг шеи девочки.

35. Два кружочка, касательно расположенные к знаку ребенка, а нижний к линии жизни, означают: нижний — частичную потерю зрения правым глазом; верхний — косоглазие правым глазом в сторону носа.

36. Крест вверх ногами на средней фаланге среднего пальца, поперечина которого показывает 20—22 число, а средняя фаланга — январь месяц, служит указанием дня рождения пациента и его преждевременной естественной смерти, вследствие рака поджелудочной железы.

Примечание: при обследовании мозга показано наличие дисфункции гипофиза, значительных эндокринно-вегетативных нарушений в подкорковых образованиях в обоих полушариях мозга; вегетативно-сосудистая дистония (спазмы сосудов).

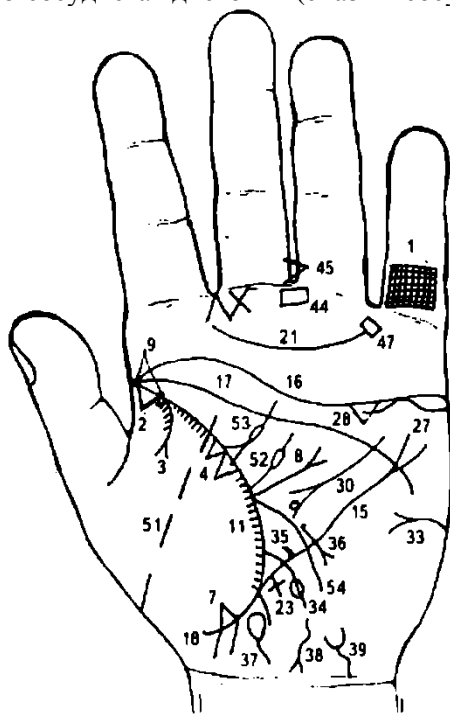


Рисунок 205

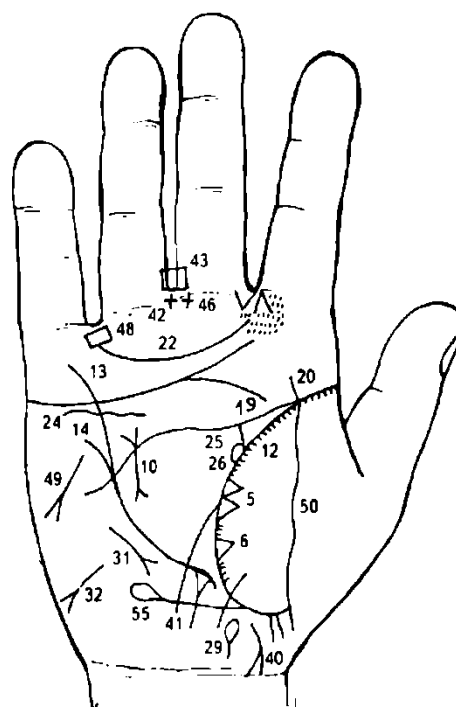


Рисунок 206

К рисункам 205, 206

1. Решетка на проксимальной фаланге мизинца левой ладони означает туберкулез левого легкого.

2. Треугольник на линии жизни у ее основания, вершина которого лежит на бугре Венеры левой

3. ладони, служит указанием на очаговый туберкулез верхушки левого легкого.

4. Ветвь, исходящая из линии жизни и из-под треугольника на бугор Венеры, оканчивающаяся конусом (разветвлением), означает левосторонний экссудативный плеврит.

5. Два треугольника на линии жизни, расположенные между точкой 20 лет и основанием линии Меркурия, основания которых соединены между собой, а вершины треугольников лежат на бугре Венеры, означают метастазирование рака головки поджелудочной железы в среднюю долю правого и в верхнюю долю левого легких.

6. Треугольник на линии жизни правой ладони означает фиброзные изменения вследствие муковисцидоза под № 10, как осложнение от перенесенного эпидемического паротита под № 9.

7. Треугольник на линии жизни ниже основания линии Меркурия левой ладони, вершина которого лежит на бугре Венеры, означает уплотнение нижней доли левого легкого вследствие приподнятой диафрагмы под № 8.

8. Ветвь, исходящая из линии жизни в большом треугольнике левой ладони в направлении линии головы и оканчивающаяся конусом, означает приподнятую диафрагму.

9. Две глубокие ямочки (точки) на основании линии жизни левой ладони (до точки 12 лет) означают эпидемический паротит.

10. Короткая линия, прямая, с конусами на концах в пределах большого треугольника указывает на муковисцидоз.

11, 12. Линия жизни обеих ладоней выпускает густо расположенные штрихи на бугор Венеры, означает бронхоэктазы.

13. Разветвленная линия Меркурия означает опущение желудка — гастроптоз.

14. Треугольник на участке печени линии Меркурия правой ладони, выпускающий ветвь из своей вершины, означает травму или ушиб печени справа.

15. Разветвленная линия Меркурия левой ладони означает опущение желудка — гастроптоз.

16, 17, 18. Слияние линий сердца, головы и жизни является обстоятельством, указывающим всегда на несомненный (если знак на обеих ладонях) признак насильственной смерти; в данном случае показана угроза насильственной смерти, которую можно избежать, переменив образ жизни.

19, 20. Полное совпадение линии головы и жизни правой ладони означает одно из самых дурных признаков; оно сулит человеку полную неудачу, а также смертельные ранения (например, операция, несчастный случай).

21, 22. Трирадиус (Венерин пояс) хорошо развит и образует правильный непрерывный полукруг

(дугу), начинающийся и оканчивающийся в положенных пунктах, — означает, что обладатель его полон дурных страстей и привычек.

23. Крест, длинный, на участке печени линии Меркурия левой ладони означает цирроз печени и ее пункцию.

24. Волнистая линия под линией сердца и под бугром Меркурия, не входящая в соприкосновение с линией сердца, служит указанием на нефроптоз правой почки и на хроническую недостаточность надпочечников.

25. Линия, исходящая из линии жизни в направлении линии головы, при этом извилистая, означает расширенный и извилистый правый мочеточник; песок.

26. Островок на линии жизни и знаке мочеточника под № 25 означает расширенные лоханку и чашечку; гидронефроз.

27. Дугообразная линия, касательно расположенная к линии сердца под бугром Меркурия левой ладони, означает прораствание рака головки поджелудочной железы в левую почку.

28. Треугольник под линией сердца под бугром Меркурия левой ладони означает хронический холецистит.

29. Островок, выпускающий ветвь в направлении карпальной линии правой ладони, означает дискинезию желчных путей.

30. Короткая линия, исходящая из большого четырехугольника, пересекающая линию головы и оканчивающаяся разветвлением в большом треугольнике левой ладони, означает хронический панкреатит; кружок, касательно расположенный внутри конуса (разветвления), означает опухоль в головке поджелудочной железы справа: киста или аденома. В сочетании со знаком под № 10 означает рак головки поджелудочной железы.

31. Короткая, прямая линия с конусом, параллельно расположенная линии Меркурия вне пределов большого треугольника правой ладони и направленная вниз, означает правосторонний среднедолевой синдром.

32. Асцит.

33. Сахар в моче.

34. Ветвь с островком, исходящая чуть выше основания линии Меркурия левой ладони, пересекающая линию Меркурия в направлении бугра Луны, означает прободную язву в нижнем отделе желудка (или рядом с отверстием пищевода).

35. Короткая линия, исходящая из линии Меркурия в большой треугольник, означает нерубцующуюся язву желудка.

36. Ветвь, исходящая из линии Меркурия левой ладони в направлении бугра Луны и карпальной линии, оканчивающаяся конусом (разветвлением), означает злокачественную опухоль в верхнем отделе желудка — рак желудка (или метастазирование рака поджелудочной железы в желудок).

37. Островок, выпускающий ветвь в направлении карпальной линии левой ладони, означает дискинезию протока поджелудочной железы.

38. Винтообразная (извилистая) линия с конусом на бугре Луны левой ладони, направленная в сторону карпальной линии и к оси ладони, означает гепатит тиреотоксический.

39. Ветвь, исходящая из карпальной линии, винтообразная с конусом на конце в направлении бугра Луны и оси ладони, означает расширение, опущение мочевого пузыря, цистит.

40. Короткая линия с разветвлением, ветви которой соединены с карпальной линией правой ладони, означает проктит.

41. Ветвь, исходящая из основания линии Меркурия левой ладони в направлении карпальной линии, означает аппендицит хронический.

42. Крест в межпальцевой промежности среднего и безымянного пальцев правой ладони, означает хирургическое лечение хронического аппендицита; удаление.

43. 44. Четырехугольники в межпальцевой промежности среднего и безымянного пальцев (на обеих ладонях) означают воспаление слизистой желудка в значительной степени.

Диагноз: анацидный гастрит хронический.

45. Конус в межпальцевой промежности среднего и безымянного пальцев левой ладони, острие которого направлено в сторону безымянного пальца, означает (предвещает) резекцию желудка вследствие рака желудка.

46. Крест (второй) в межпальцевой промежности среднего и безымянного пальцев правой ладони означает оперативное вмешательство, связанное со второй язвой желудка.

47. 48. Четырехугольники в межпальцевой промежности безымянного пальца и мизинца (на обеих ладонях) означают колит катаральный.

49. Короткая линия с конусом на бугре Марса правой ладони, направленная вниз под углом, означает похудение, указывает на стеаторею, на дистрофию.

50. 51. Линии, пересекающие линию жизни и бугор Венеры на обеих руках, обозначают воспаление брюшины; перитонит; метастазы рака поджелудочной железы по забрюшинной клетчатке.

52. Ветвь, исходящая из линии жизни левой ладони в большом треугольнике с островком в направлении линии головы, означает малокровие (анемию).

53. Треугольник на линии жизни левой ладони в большом треугольнике, выпускающий из своей вершины ветвь с островком в направлении линии головы, означает лимфаденит регионарный лимфатических узлов; анемию.

54. Ветвь, исходящая из линии жизни левой ладони, пересекающая линию Меркурия в направлении бугра Луны, означает воспаление слизистой тонкого кишечника.

55. Ветвь, исходящая из линии жизни чуть ниже основания линии Меркурия правой ладони в направлении линии головы, означает лейкопению.

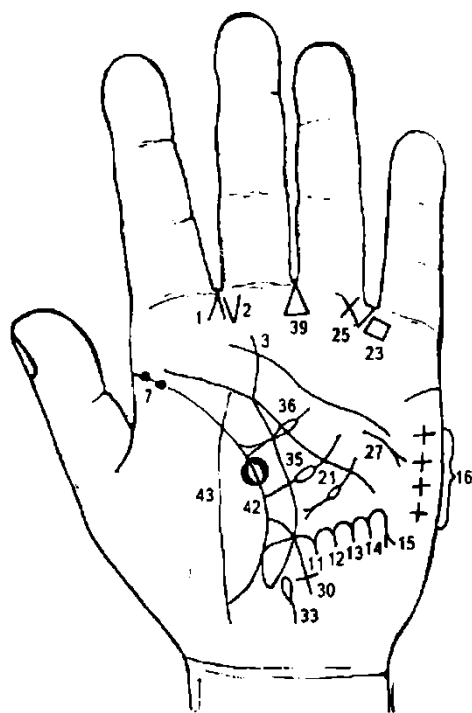


Рисунок 207

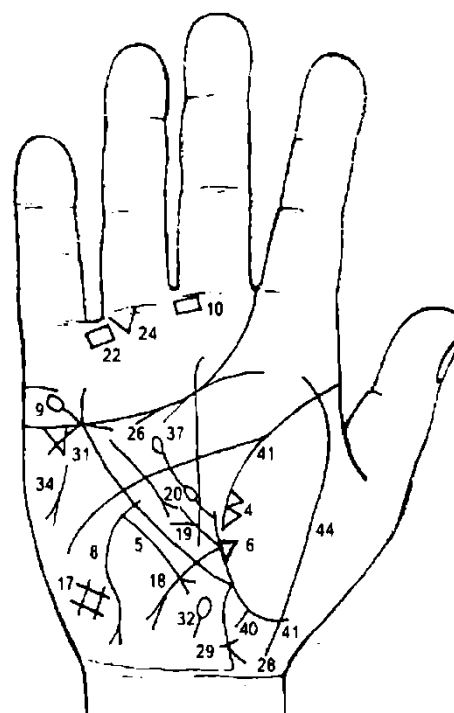


Рисунок 208

К рисункам 207, 208.

1. Две короткие линии, образующие острый угол в межпальцевой промежности указательного и среднего пальцев, исходящие на бугор Юпитера, означают насморк вазомоторный и аллергический.

2. Две короткие линии, образующие острый угол на бугре Юпитера и направленные в межпальцевую промежность указательного и среднего пальцев, обозначают стафилококк.

3. Линия Сатурна (судьбы) начинается от линии жизни и с островка — она влияет на жизненные условия, делая жизнь несчастливой (дурно образована); островок в начале линии Сатурна указывает на раздвоенность судьбы, на адюльтер в мыслях.

4. Два треугольника на линии жизни, которые соединены между собой, а их вершины лежат на бугре Венеры правой ладони, означают правосторонний среднедолевой синдром за счет сдавления лимфатическими узлами.

5. Среднедолевой правосторонний синдром легкого.

6. Треугольник — фиброзные изменения в средней доле правого легкого вследствие панкреатита.

7. Две глубокие точки (ямочки) коричневого, красноватого или темного цвета на линии жизни у ее основания (до 12 лет) означают эпидемический паротит (свинка).

8. Линия Меркурия выпускает длинную извилистую линию в направлении бугра Луны и карпальной линии и оканчивается разветвлением, означает переход рака желудка на пищевод (также такой знак означает рак пищевода).

9. Линия Меркурия оканчивается разветвлением и островком, означает гастроптоз (разветвление) и отравление желудка (островок).

10. Четырехугольник в межпальцевой промежности среднего и указательного пальцев правой ладони означает воспаление слизистой желудка.

12, 13, 14. Короткие ветви, исходящие из линии Меркурия левой ладони на бугор Луны, означают четыре не рубцующиеся язвы желудка по малой кривизне.

15. Ветвь с конусом, исходящая из линии Меркурия левой ладони, означает возникновение рака желудка из язвы желудка.

16. Четыре креста на бугре Марса левой ладони предвещают четыре угрозы насильственной смерти вследствие четырех операций, связанных с язвами желудка.

17. Решетка на гипотенаре правой ладони означает нарушение вентиляции правого легкого, болезнь печени, почек, водянку, кашель.

18. Ветвь, исходящая из линии жизни из большого треугольника правой ладони на бугор Луны, означает 12-перстную кишку: дуоденит— воспаление слизистой; аномалия шейки.

19. Ветвь с конусом, исходящая из основания знака двенадцатиперстной кишки под №18 правой ладони в направлении линии головы, означает язву в луковице 12-перстной кишки, луковица утолщена (увеличена).

20. Короткая линия, исходящая из большого четырехугольника правой ладони, пересекающая линию головы и оканчивающаяся в большом треугольнике конусом (разветвлением) на конце, в сочетании со знаком под № 21 означает панкреатит хронический.

21. Линия, исходящая из большого четырехугольника левой ладони, пересекающая линию головы, прерывающаяся кружочком (или глубокой точкой) и оканчивающаяся конусом на конце в большом треугольнике, означает в сочетании со знаком под № 20 ульцерогенный аденоматоз поджелудочной железы.

Характеризуется образованием язв в желудке и 12-перстной кишке, стеатореей и диареей (дискинезия пищеварительного тракта, нарушение тонуса и перистальтики органов пищеварения, имеющих гладкую мускулатуру: пищевод, желудок, желчевыводящие пути, кишечник) или обозначает Золлингера—Эллисона синдром.

22. 23. Четырехугольник в межпальцевой промежности безымянного пальца и мизинца на обеих ладонях означает колит катаральный.

24. Треугольник на первой складке проксимальной фаланги безымянного пальца правой ладони, расположенный со стороны промежности под № IV, вершина которого направлена вниз, означает непроходимость всего кишечника в сочетании со знаком под № 25.

25. Треугольник в сочетании со знаком под № 24 означает полную кишечную непроходимость.

26. Дугообразная линия, касательно расположенная под линией сердца под бугром Меркурия правой ладони, означает хроническую недостаточность правого надпочечника.

27. Дугообразная линия, касательно расположенная под линией сердца под бугром Меркурия левой ладони, оканчивается конусом — означает хроническую недостаточность мозгового слоя левого надпочечника.

28. Ветвь, исходящая из основания линии Меркурия в направлении карпальной линии правой ладони, оканчивается конусом, означает восходящую и правую половину ободочной части толстой кишки; конус означает аппендицит хронический с местным перитонитом.

29. Короткая поперечная линия чуть выше основания конуса означает иногда послеоперационные спайки, связанные с удалением аппендикита.

30. Ветвь, исходящая из линии жизни чуть выше основания линии Меркурия левой ладони, пересекающая линию Меркурия (не всегда) и оканчивающаяся крестиком, означает сигмоидит.

31. Треугольник под линией сердца под бугром Меркурия правой ладони означает хронический холецистит.

32. Островок, выпускающий ветвь вдоль оси правой ладони в направлении карпальной линии, означает дискинезию желчных путей.

33. Островок на оси ладони, выпускающий ветвь вниз, означает дискинезию протока поджелудочной железы.

34. Короткая линия с конусом на бугре Марса правой ладони, направленная вниз под углом, означает похудение, стеаторею, дистрофию.

35. Ветвь с островком, исходящая из линии жизни левой ладони в большом треугольнике в направлении линии головы, означает анемию.

36. Треугольник на линии жизни в большом треугольнике левой ладони, из своей вершины выпускающий ветвь с островком в направлении линии головы, означает лимфаденит регионарный лимфатических узлов.

37. Ветвь, исходящая из линии жизни правой ладони с двумя островками, пересекающая линию головы, означает получение донорской крови или биоплазмы, или физиологического раствора — многократно (два островка).

39. Треугольник, расположенный в межпальцевой промежности среднего и безымянного пальцев левой ладони вершиной вверх, означает тотальную резекцию желудка, в связи с раком желудка четвертой группы.

40. Прямая ветвь, исходящая из линии жизни (участок прямой кишки) правой ладони в направлении пересечения оси ладони и карпальной линии, означает трещину в прямой кишке средней величины справа от оси.

41. Линия жизни правой ладони прервана в возрасте 53—55 лет, в сочетании со знаком под № 42 означает летальный исход.

42. Глубокая круглая ямочка бурого или темного цвета на линии жизни левой ладони в сочетании со знаком под № 41 означает летальный исход (смерть пациента в 53—55 лет).

43. 44. Линия, пересекающая линию жизни и бугор Венеры обеих ладоней, служит указанием на перитонит.

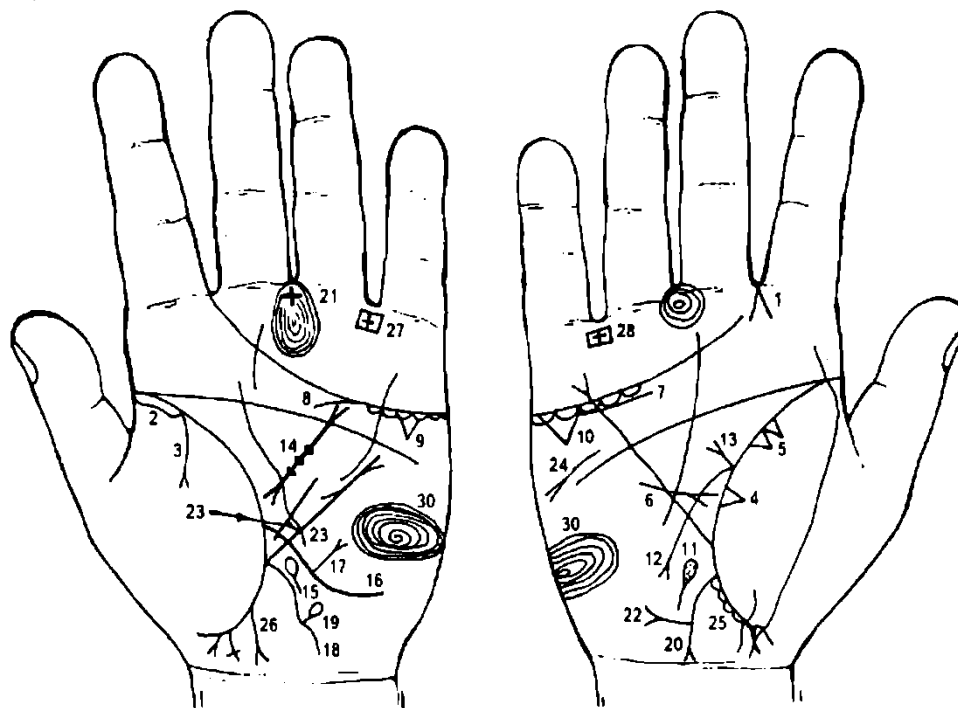


Рисунок 209

Рисунок 210

К рисункам 209, 210

1. Правосторонний насморк вазомоторный и аллергический.
2. Длинный островок вдоль линии жизни (до 20 лет) на левой ладони означает хроническую пневмонию, левостороннюю.
3. Ветвь, исходящая из-под знака по № 2 и из линии жизни на бугор Венеры левой ладони, оканчивается конусом — означает левосторонний экссудативный плеврит.

4. Фиброзные изменения (треугольник) в средней доле правого легкого вследствие хронического панкреатита.

5. Два треугольника означают уплотнения в средней доле правого легкого, или метастазы, или правосторонний среднедолевой синдром за счет сдавления лимфатическими узлами.

6. Такой знак — прямая линия с конусом, исходящая из бугра Марса, пересекающая разрыв линии Меркурия правой ладони и оканчивающаяся в большом треугольнике, означает правосторонний среднедолевой синдром.

7. Нефроптоз; хроническая недостаточность правого надпочечника.

8. Надпочечник левой почки — хроническая недостаточность.

9. 10. Треугольник под линией сердца и под бугром Меркурия на обеих ладонях означает калькулезный холецистит.

11. Островок на линии оси правой ладони, выпускающий ветвь в направлении карпальной линии, а в островке кружочки или глубокие точки, означает дискинезию желчных путей и выделение камней с калом; механическая желтуха.

12. Ветвь, исходящая из линии жизни, пересекающая линию Меркурия в направлении бугра Луны и оканчивающаяся конусом, означает язву 12-перстной кишки, внедуоденальную.

13. Ветвь с конусом на конце, исходящая из основания знака 12-перстной кишки под № 12, означает язву 12-перстной кишки в луковице.

14. Прямая линия, широкая, темного цвета с конусами на концах в большом треугольнике левой ладони означает муковисцидоз — рак поджелудочной железы.

15. Островок на оси левой ладони, внутри которого глубокие точки, предвещает дискинезию общего протока поджелудочной железы (камни).

16. Ветвь (линия), исходящая из линии жизни в большом треугольнике левой ладони на бугор Луны, означает тонкую кишку — воспаление слизистой.

17. Ветвь, исходящая из линии под № 16 (означающая тонкий кишечник) вверх в направлении бугра Марса и оканчивающаяся конусом (разветвлением), означает полип тонкой кишки — вообще весьма редкое заболевание и является скорее всего казусом. Вместе с тем, при поражении тонкой кишки злокачественной опухолью прогноз неблагоприятный.

18. Ветвь, исходящая из основания линии Меркурия левой ладони в направлении бугра Луны и карпальной линии, означает левую сторону толстого кишечника.

19. Ветвь, исходящая от толстой кишки под № 18 в направлении бугра Марса и оканчивающаяся островком, означает дивертикул толстой кишки в селезеночном углу.

20. Ветвь, исходящая из основания линии Меркурия правой ладони в направлении карпальной линии, оканчивается конусом (разветвлением) — означает правую сторону кишечника; конус — хронический аппендицит с местным перитонитом и его удаление (операция под № 21).

21. Крест в межпальцевой промежности указательного и среднего пальцев левой ладони означает оперативное удаление аппендикита.

22. Ветвь, исходящая из правой стороны толстого кишечника в направлении бугра Марса и оканчивающаяся конусом, означает полип толстой кишки в печеночном углу.

23. Короткая линия, исходящая из нижней части линии Меркурия в большой треугольник левой ладони, ограниченная короткой линией, означает язву желудка в нижнем отделе — зарубцованную или рубцующуюся незначительной величины.

24. Дистрофия.

25. Островки вдоль линии жизни между основанием линии Меркурия и первым ребенком (участок линии жизни, означающий прямую кишку), означают поражение слизистой оболочки прямой кишки и поверхности анального отверстия.

26. Ветвь, исходящая из участка прямой кишки линии жизни в направлении карпальной линии, изогнутая, конус (разветвление) которой направлен в сторону оси ладони, означает проктит.

27. 28. Четырехугольники с крестиком внутри, расположенные в межпальцевой промежности безымянного пальца и мизинца обеих ладоней, означают колит язвенный неспецифический — осложнение от перенесенной дизентерии.

29. Рубцово-измененный сальник.

30. Концентрические окружности, образованные папиллярными линиями на буграх Марса обеих ладоней, указывают на лейкоцитоз.

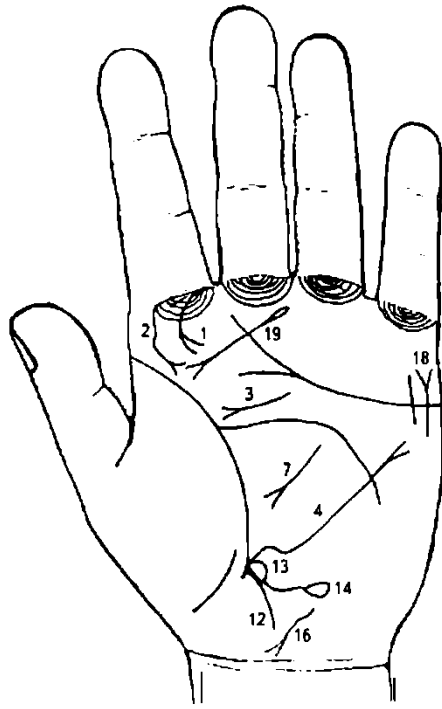


Рисунок 211

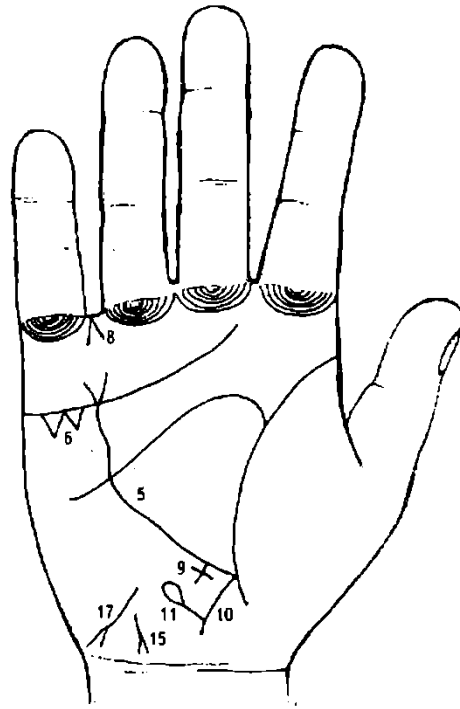


Рисунок 212

К рисункам 211, 212.

1. Склерома носа.
2. Склерома глотки и гортани.
3. Фиброма носоглотки, или юношеская фиброма.
4. 5. Линия Меркурия на обеих ладонях оканчивается разветвлением (расщеплением), означает опущение желудка — гастроптоз.
6. Два треугольника под линией сердца под бугром Меркурия на правой ладони означают холелитиаз (камни желчного пузыря и желчевыводных путей).
Основные проявления: приступы болей в правом подреберье с иррадиацией в правую половину грудной клетки и шеи; иногда механическая желтуха. Нередко осложняется острым панкреатитом (холецистопанкреатит). Камни могут выходить (после приступа) с калом.
7. Извилистая линия с конусом на конце в большом треугольнике левой ладони, конус обычно направлен в сторону линии жизни, означает хронический (или острый) панкреатит.
8. Конус в межпальцевой промежности безымянного пальца и мизинца правой ладони, который направлен вверх, означает оперативное вмешательство — удаление желчного пузыря.
9. Длинный крест на участке печени линии Меркурия правой ладони обозначает цирроз печени, пункцию.
10. Ветвь, исходящая из основания линии Меркурия в направлении карпальной линии правой ладони, означает восходящую ветвь и правую половину ободочной толстой кишки; одновременно означает хронический аппендицит.
11. Ветвь, исходящая от восходящей ветви толстого кишечника под № 10 в направлении бугра Марса, оканчивается островком — означает дивертикул в печеночном углу.
12. Ветвь, исходящая из основания линии Меркурия в направлении карпальной линии левой ладони, означает левую половину ободочной части толстой кишки и нисходящую ее часть.
13. Островок у основания знака толстой кишки под № 12, касательно расположенный также к линии Меркурия, означает отечность толстой кишки.
14. Ветвь, исходящая из островка под № 13 в направлении бугра Луны и оканчивающаяся островком (вариант), означает дивертикул в селезеночном углу.
15. 16. Извилистая линия с конусом на конце, направленная в сторону карпальной линии и к оси ладони на обеих руках, означает сывороточный (вирус В) гепатит.
17. Извилистая линия с конусом на конце, конус которой направлен в противоположную оси ладони сторону, обозначает гепатит токсический аллергический.
18. Прямая линия, исходящая из бугра Марса левой ладони, пересекающая линию сердца и оканчивающаяся конусом на бугре Меркурия, означает талант в спорте.

19. Линия, имеющая основанием островок, исходящая из подпальцевого трирадиуса среднего пальца левой ладони в направлении складки большого пальца, пересекающая бугор Юпитера и оканчивающаяся конусом, указывает на аденому левой доли щитовидной железы — операция.

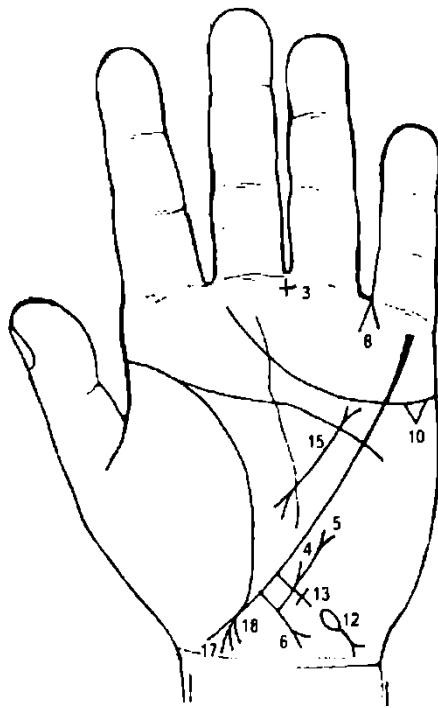


Рисунок 213

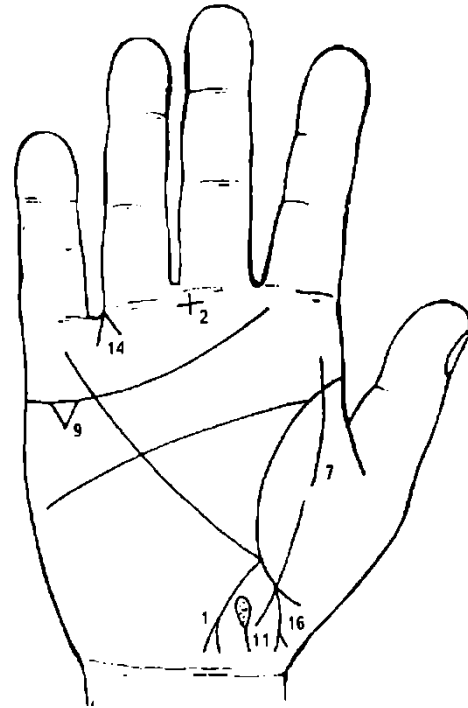


Рисунок 214

К рисункам 213, 214

Ветвь, исходящая из основания линии Меркурия правой ладони с конусом на конце в направлении карпальной линии, означает хронический аппендицит с местным перитонитом.

2, 3. Крест в межпальцевой промежности среднего и безымянного пальцев означает операцию аппендицита (его удаление).

4. Ветвь, исходящая от толстого кишечника под № 6 вверх, обозначает свищ послеоперационный.

5. Продолжение ветви под № 4, которая оканчивается конусом, означает грыжу послеоперационную.

6. Ветвь, исходящая из основания линии Меркурия левой ладони с конусом на конце в направлении карпальной линии, означает левую часть поперечной ободочной кишки и ее нисходящую ветвь; колит хронический.

7. Линия, пересекающая линию жизни и бугор Венеры, означает воспаление брюшины.

8. Конус в промежности безымянного пальца и мизинца левой ладони предвещает операцию грыжи послеоперационной.

9, 10. Треугольник под линией сердца под бугром Меркурия значительной величины на обеих ладонях означает холелитиаз с признаками механической желтухи.

11. Островок на оси ладони, расположенный ниже основания линии Меркурия правой ладони, выпускающий ветвь в направлении карпальной линии, а в островке наблюдаются глубокие точки (или кружочки), означает: островок с ветвью — дискинезия желчных путей; точки или кружочки в островке — камни в общем желчном протоке — механическая желтуха.

12. Островок, выпускающий ветвь с конусом на бугре Луны в направлении карпальной линии в противоположную сторону от большого пальца, означает гемолитическую анемию приобретенную.

13. Длинный крест на участке печени линии Меркурия предвещает цирроз печени и ее пункцию.

14. Конус в промежности безымянного пальца и мизинца, направленный вверх на правой ладони, служит указанием на оперативное удаление желчного пузыря.

15. Прямая и широкая линия темного цвета в большом треугольнике, на концах которой имеются конусы, расположенная на левой ладони, означает муковисцидоз; рак поджелудочной железы.

16. Ветвь с конусом, исходящая из линии жизни ниже основания линии Меркурия, с наклоном в сторону большого пальца и в направлении карпальной линии, означает мальчика, трудные роды (конус).

17. Означает мальчика.

18. Знак мальчика под № 17 выпускает справа короткую ветвь в направлении карпальной линии, означает задержку правого яичка у мальчика; крипторхизм. Если же ребенок (мальчик) болел эпидемическим паротитом, то такой знак обозначает рахит.

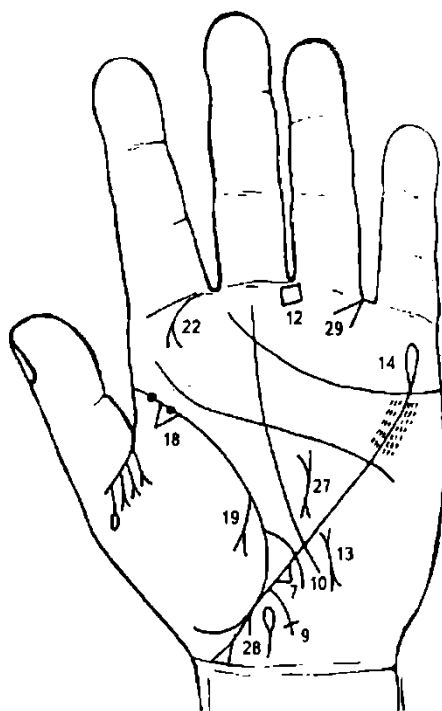


Рисунок 215

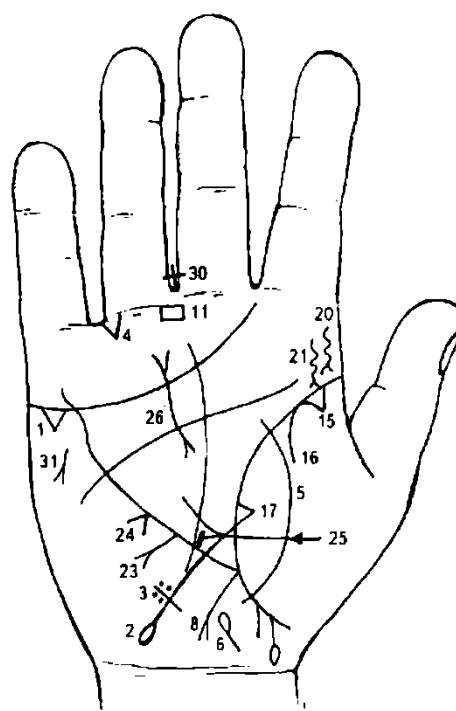


Рисунок 216

К рисункам 215, 216

1. Треугольник под линией сердца под бугром Меркурия левой или правой ладони означает холецистит (чаще на правой ладони).

2. Ветвь, исходящая из линии жизни чуть выше основания линии Меркурия, пересекающая большой треугольник в направлении бугра Луны и карпальной линии правой ладони, оканчивающаяся островком, обозначает 12-перстную кишку, а островок — ее сдавливание вследствие рака поджелудочной железы; дуоденит.

3. Знак 12-перстной кишки в ее верхней трети пересекает короткая линия, вокруг которой в ее верхней части расположены глубокие точки (ямочки) розового и темного цвета, означают: поперечная короткая линия указывает на аномалию 12-перстной кишки; глубокие точки (ямочки) вокруг поперечной линии — каловое ущемление — грыжа, ущемленная 12-перстная кишка.

4. Треугольник на первой складке проксимальной фаланги безымянного пальца правой ладони, расположенный рядом с промежностью безымянного пальца и мизинца, предвещает кишечную непроходимость.

5. Линия, пересекающая линию жизни и бугор Венеры правой ладони, означает перитонит вследствие ущемленной грыжи 12-перстной кишки и рака поджелудочной железы.

6. Дискинезия желчных путей.

Лямблиоз — паразитарная инвазия. Помимо скрытого носительства, встречается дуоденит, энтероколит, аппендицит, холецистит, холангит. Наблюдается эозинофилия, крапивница.

7. Треугольник на участке печени линии Меркурия левой ладони, вершина которого лежит вне пределов большого треугольника, означает лямблиоз (энтероколит).

8. Ветвь, исходящая из основания линии Меркурия правой ладони в направлении карпальной линии, оканчивающаяся разветвлением, означает аппендицит хронический с местным перитонитом (гнойный) — удаление под № 30.

9. Линия, исходящая из основания линии Меркурия в направлении карпальной линии левой ладони и оканчивающаяся в виде крестика (короткая поперечная линия), означает воспаление слизистой толстого кишечника вообще, а крест — аномалию перехода сигмовидной кишки в прямую.

10. Линия, исходящая из линии жизни чуть выше основания линии Меркурия, пересекающая основание большого треугольника и линию Меркурия левой ладони в направлении бугра Луны и карпальной линии, означает тонкий кишечник — воспаление слизистой.

11. 12. Четырехугольник, расположенный в межпальцевой промежности среднего и безымянного пальцев обеих ладоней, означает анацидный гастрит.

13. Ветвь с конусом, исходящая из нижней части линии Меркурия в направлении карпальной линии, означает рак нижнего отдела желудка (или метастазирование рака поджелудочной железы).

14. Линия Меркурия, оканчивающаяся островком, означает отравление желудка вообще (разные причины).

15. Рубец верхушки правого легкого.

16. Сухой плеврит, правосторонний.

17. Фиброзные изменения в средней доле правого легкого вследствие панкреатита, как осложнение от перенесенного эпидемического паротита.

18. Треугольник на линии жизни — фиброзные изменения корня левого легкого.

19. Линия, исходящая из линии жизни левой ладони на бугор Венеры, оканчивающаяся разветвлением, означает экссудативный плеврит, который повлиял на поджелудочную железу.

20. 21. Склерома глотки и гортани.

22. Склерома носа.

23. Ветвь, исходящая из линии Меркурия в направлении бугра Марса (вверх), означает полип среднего отдела желудка (или верхнего отдела).

24. Конус на линии Меркурия вне пределов большого треугольника правой ладони, означает искривление пищевода вправо.

25. Язва желудка в нижнем отделе.

26. 27. Рак поджелудочной железы — знаки широкие и темного цвета.

28. Дискинезия протока поджелудочной железы.

29. Конус, вершина которого направлена в межпальцевую промежность безымянного пальца и мизинца левой ладони, означает операцию поджелудочной железы — удаление.

30. Крестик — удаление аппендицита.

31. Дистрофия.

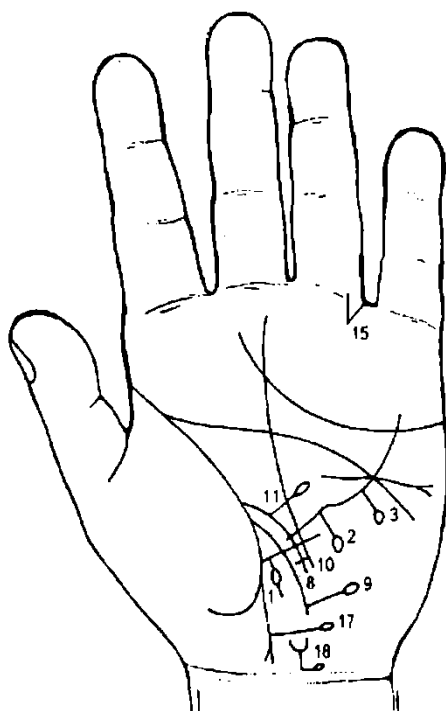


Рисунок 217

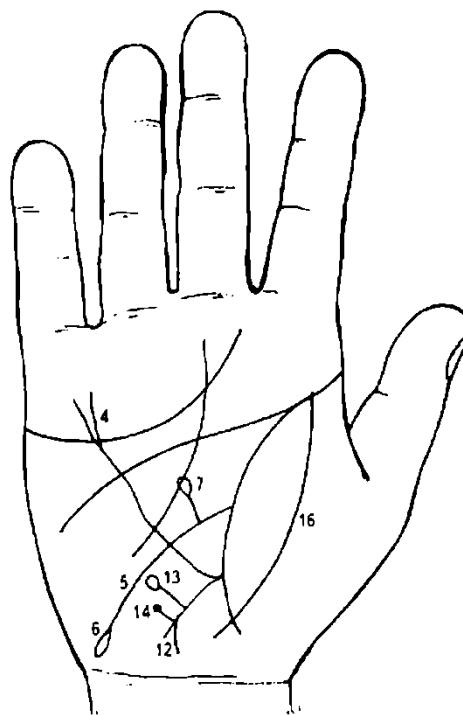


Рисунок 218

К рисункам 217, 218

1. Линия Меркурия на участке печени (рядом с ее основанием) выпускает прямую ветвь с островком на конце в направлении бугра Луны и карпальной линии левой ладони, означает дивертикул пищевода в нижней трети слева.

2. Прямая ветвь, исходящая из средней части линии Меркурия левой ладони с островком на конце в направлении бугра Луны, означает дивертикул пищевода в средней трети слева.

3. Прямая ветвь, исходящая из верхней части линии Меркурия, но в пределах большого треугольника, с островком на конце в направлении бугра Марса (Луны), означает дивертикул пищевода в верхней трети слева.

4. Разветвление линии Меркурия означает гастроптоз.

5. Ветвь, исходящая от линии жизни чуть выше основания линии Меркурия правой ладони, пересекающая большой треугольник и линию Меркурия, оканчивается на бугре Луны (гипотенар), означает 12-перстную кишку — дуоденит.

6. Знак двенадцатиперстной кишки оканчивается островком — указывает на сдавление двенадцатиперстной кишки, шейка увеличена.

7. Ветвь с островком, исходящая от знака 12-перстной кишки (под № 5) от ее средней части вверх, означает дивертикул средней трети 12-перстной кишки.

8. Ветвь, исходящая от линии жизни, пересекает линию Меркурия левой ладони в направлении бугра Луны, означает воспаление слизистой всего тонкого кишечника.

9. Прямая ветвь с островком, исходящая от знака тонкого кишечника под № 8 (левая ладонь) вверх, означает дивертикул в подвздошной кишке — меккелев дивертикул.

10. Ветвь, исходящая из линии жизни с пересекающейся короткой линией на конце (образуя крестик на левой ладони), означает сигмовидную кишку — сигмоидит.

11. Прямая линия с островком, исходящая из сигмовидной кишки под № 10 в направлении линии головы, означает дивертикул сигмовидной кишки.

12. Ветвь с разветвлением, исходящая из основания линии Меркурия правой ладони в направлении карпальной линии, означает восходящую ветвь толстой кишки и правую часть ободочной поперечной кишки; одновременно означает хронический аппендицит с местным перитонитом (разветвление).

13. Прямая ветвь с дивертикулом под № 13 означает новообразование (или изъязвление) в печеночном углу толстой кишки.

Треугольник на первой складке проксимальной фаланги безымянного пальца, расположенный со стороны IV промежности, означает кишечную непроходимость.

Линия, пересекающая линию жизни и бугор Венеры, означает перитонит.

Прямая ветвь с островком, исходящая из средней части нисходящей ободочной кишки, означает дивертикул в селезеночном углу (может быть также в сигмовидной кишке).

Знак мочевого пузыря: расщепление — опущение и цистит; извилистость — расширение; островок — дивертикул.

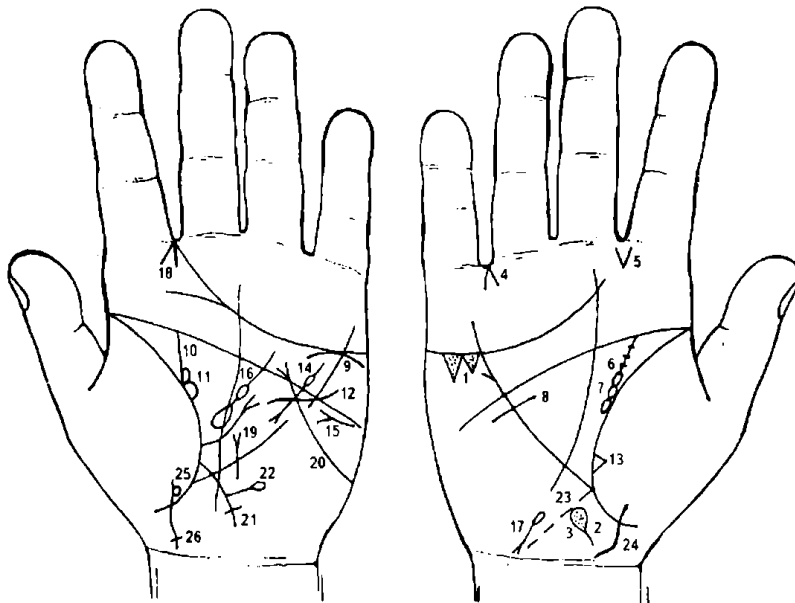


Рисунок 219 Рисунок 220

К рисункам 219, 220

1. Два треугольника под линией сердца и под бугром Меркурия правой ладони, основания которых между собой соединены (иногда в треугольниках глубокие точки, означающие камни в желчном пузыре), означают холелитиаз — желчекаменную болезнь.

2. Островок на оси правой ладони, расположенный ниже основания линии Меркурия, выпускающий короткую ветвь в направлении карпальной линии, означает дискинезию желчных путей.

3. Глубокие точки (или ямочки, кружочки) внутри островка под № 2 означают механическую желтуху.

4. Линии, образующие острый угол, острие которого направлено в промежность безымянного пальца и мизинца правой ладони, означают операцию желчного пузыря.

5. Линии, исходящие из межпальцевой промежности указательного и среднего пальцев правой ладони, означают стафилококк, вследствие чего служат указанием на холецистит хронический.

6. Извилистая широкая ветвь, исходящая из линии жизни на соединение с линией головы правой ладони, которую пересекают мелкие штрихи, означает мочеточник правой почки; извилистость служит указанием на перегиб мочеточника; мелкие штрихи, пересекающие мочеточник, — мелкие камни в мочеточнике с отхождением.

7. Островок, расположенный частично на линии жизни и мочеточника, означает правую почку: лоханка и чашечка расширены; черные ямочки в островке указывают на количество черных (билирубиновых) камней в лоханке почки.

8. Короткая и широкая (дугообразная или волнистая) линия, касательно расположенная под линией головы правой ладони, означает опущение почки — нефроптоз.

9. Дугообразная линия, касательно расположенная к линии сердца под бугром Меркурия левой ладони, означает левый надпочечник — хроническая недостаточность.

10. Прямая, широкая линия, исходящая из линии жизни на соединение с линией головы, означает левый мочеточник — расширенный, песок.

11. Островок, частично расположенный на линии жизни и мочеточника под № 10, означает расширенную лоханку и чашечку. Черные точки в островке означают количество черных (билирубиновых) камней.

12. Незначительно извилистая линия, исходящая из бугра Марса левой ладони, пересекающая линию головы и Меркурия и оканчивающаяся в большом треугольнике, означает гипертрофию левого желудочка; здесь — гипертензия артериальная почечная.

13. Треугольник на линии жизни, близко расположенный к основанию линии Меркурия правой ладони, вершина которого лежит на бугре Венеры, означает фиброзные изменения вследствие хронического панкреатита.

14. Короткая линия с островком, исходящая из большого четырехугольника левой ладони, оканчивающаяся в большом треугольнике разветвлением (конусом), означает хронический панкреатит; островок на знаке (тело поджелудочной железы) означает недостаточность инсулярного аппарата.

15. Горизонтальная линия на бугре Марса левой ладони, конус которой направлен в сторону линии Меркурия, служит указанием на сахарный диабет (сахар в моче).

16. Островок средних размеров в большом треугольнике левой ладони, выпускающий ветвь с островком в направлении линии головы, означает увеличенную селезенку, анемию — спленопатию — вследствие гемолитической анемии (желтухи) приобретенной.

17. Островок, выпускающий ветвь с конусом на конце на бугре Луны в направлении карпальной линии, в противоположную сторону от оси ладони, означает гемолитическую анемию приобретенную.

18. Две короткие линии, образующие острый угол в межпальцевой промежности указательного и среднего пальцев левой ладони, исходящие из промежности на бугор Юпитера, означают (конус) левосторонний насморк вазомоторный и аллергический.

19. Линия Меркурия левой ладони, выпускающая ветвь с конусом, вертикально, внутрь большого треугольника, указывает на грыжу пищевода отверстия диафрагмы (расширение пищеводного отверстия диафрагмы).

20. Линия, начинающаяся с края ладони — бугра Луны левой ладони, пересекающая линии Меркурия и головы и заканчивающаяся конусом (разветвлением) в большом четырехугольнике, означает грыжу пищеводного отверстия пищевода II степени (вариант обозначения).

21. Линия, исходящая из основания большого треугольника левой ладони, пересекающая линию Меркурия, оканчивающаяся крестиком на бугре Луны, означает сигмовидную кишку — сигмоидит.

22. Ветвь с островком, исходящая из знака сигмовидной кишки в направлении бугра Марса, означает дивертикул сигмовидной кишки.

Диагноз: в сочетании всех выше означенных болезней означает Сента синдром.

23. Пунктирная линия, исходящая из основания линии Меркурия в направлении бугра Луны и карпальной линии правой ладони, означает, что слепая кишка растянута.

24. Знак девочки.

25. Кружок, касательно расположенный к знаку девочки на бугре Венеры с левой стороны на левой ладони, означает частичную потерю зрения левым глазом.

26. Поперечная линия на конце знака девочки, образующая крестик, означает головные боли в левом полушарии мозга девочки.

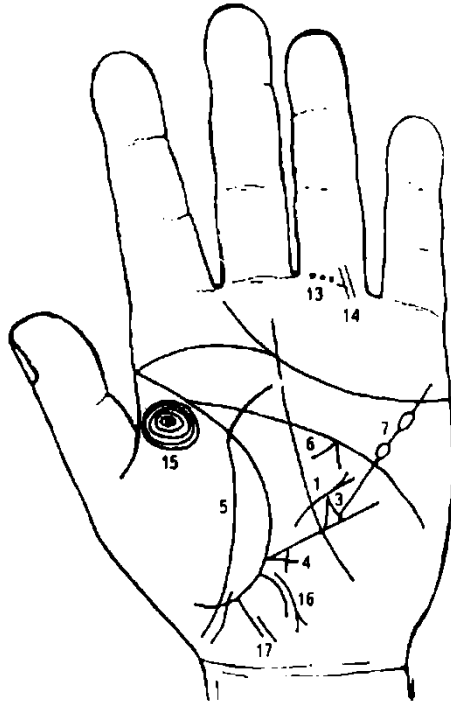


Рисунок 221

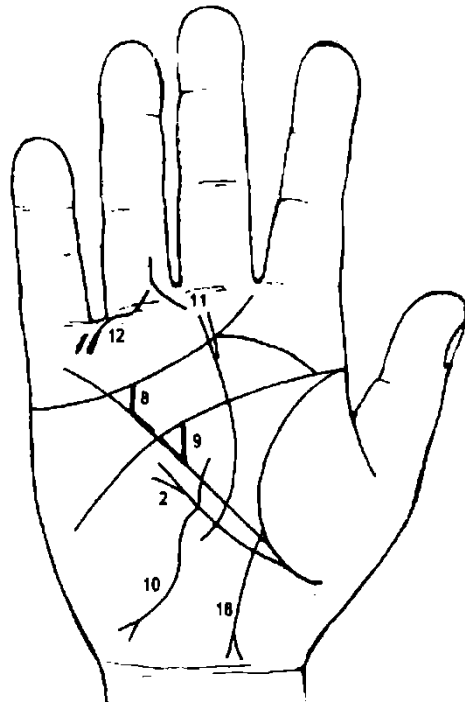


Рисунок 222

К рисункам 221, 222

1. Изогнутая линия, оканчивающаяся конусом, расположенная под небольшим углом к линии Меркурия в большом треугольнике левой ладони, конус которой направлен в сторону линии головы, означает пупочную грыжу.

2. Ветвь, исходящая из линии жизни чуть ниже основания линии Меркурия правой ладони в направлении линии головы (или бугра Луны), оканчивается расщеплением (разветвлением) — означает правостороннюю паховую грыжу.

Если такой же знак на левой ладони, то это будет означать левостороннюю паховую грыжу.

3. Треугольник на участке печени линии Меркурия левой ладони, вершина которого расположена в большом треугольнике, означает грыжу диафрагмальную.

4. Треугольник на участке печени линии Меркурия левой ладони, выпускающий из своей вершины продолжение катетов на незначительную величину, означает ранение в печень (например, пулевое, пуля находится в печени, не удаляется).

5. Линия, пересекающая линию жизни и бугор Венеры, предвещает перитонит вследствие пупочной грыжи.

6. Конус под линией головы в большом треугольнике левой ладони указывает на спазм пищевода слева.

7. Линия Меркурия оканчивается двумя островками — означает отравление желудка два раза.

8. Короткая линия, исходящая из линии сердца на соединение с линией Меркурия, означает горе и заботы.

9. Линия, исходящая из линии головы на соединение с линией Меркурия в большом треугольнике правой ладони, образуя треугольник, предвещает кровавое несчастье; здесь операция рака пищевода.

10. Линия, длинная и извилистая, исходящая из большого треугольника правой ладони на бугор Луны, доходит до карпальной линии и оканчивается разветвлением — указывает на рак пищевода.

11. Короткая прямая линия, исходящая из проксимальной фаланги безымянного пальца, соединяющаяся с первой складкой, а затем под углом более 90° направляющаяся в сторону большого пальца правой ладони, означает ушиб ступни и опухоль правой ноги.

12. Ветвь, исходящая из первой складки проксимальной фаланги безымянного пальца правой ладони в направлении бугра Меркурия, конец которой прерван уступом в сторону складки, указывает на образование жидкости в коленном суставе правой ноги.

13. Три черные точки (или ямочки) на первой складке проксимальной фаланги безымянного пальца левой ладони означают три тромбофлебита левой ноги, рядом расположенные.

14. Две линии, исходящие из проксимальной фаланги безымянного пальца левой ладони, пересекающие складки фаланги в сторону бугра Аполлона, предвещают две операции ноги — операции тромба.

15. Концентрические окружности, образуемые папиллярными линиями на бугре Венеры, предвещают двойственное положение в любви, связанное с браком.

16. Ветвь, исходящая из основания линии Меркурия левой ладони, прерванная уступом, оканчивающаяся расщеплением, предвещает гнойный аппендицит, спайку кишечника, заворот кишечника (здесь сигмовидной кишки).

17. Прямая и длинная ветвь, исходящая из участка прямой кишки линии жизни в направлении пересечения карпальной линии и оси ладони, конец которой оборван уступом, означает папиллomu прямой кишки — доброкачественную опухоль, но иногда перерождающуюся в рак прямой кишки.

Знак папилломы прямой кишки почти в два раза длиннее, чем знак трещины прямой кишки.

Ветвь, исходящая из основания линии Меркурия правой ладони, с разветвлением, и соединяющаяся с карпальной линией, означает хронический аппендицит с местным перитонитом и воспаление слепой кишки (соединение), послеоперационные спайки.

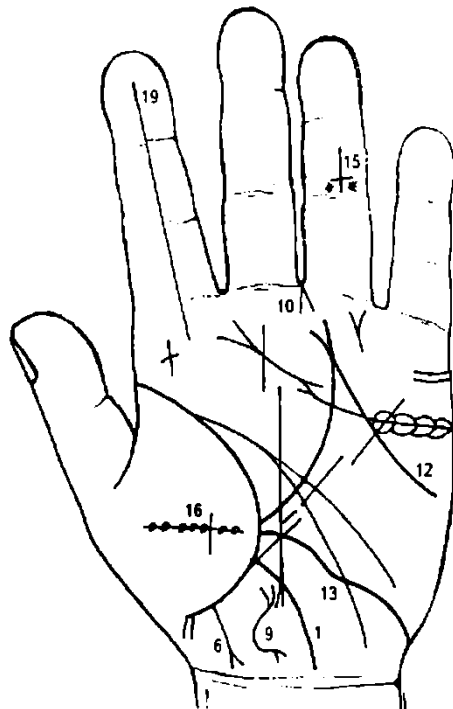


Рисунок 223

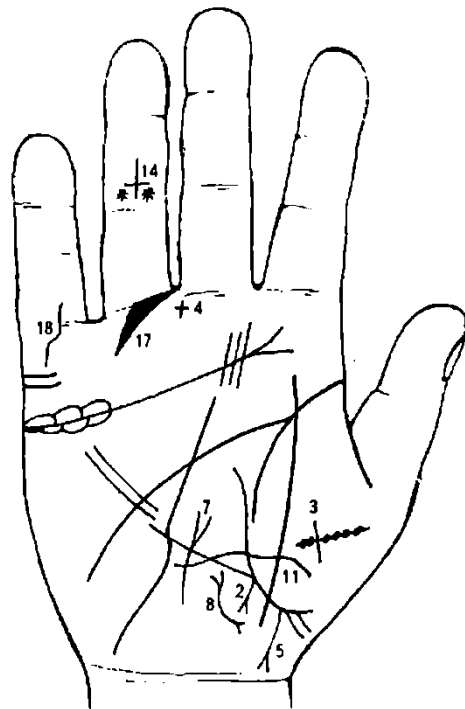


Рисунок 224

К рисункам 223, 224

1. Ветвь, исходящая из основания линии Меркурия левой ладони на соединение с карпальной линией, означает свищ слепой кишки.

2. Ветвь, исходящая из основания линии Меркурия правой ладони в направлении карпальной линии, оканчивающаяся конусом (разветвлением), означает хронический аппендицит с местным перитонитом.

3. Линия, пересекающая линию жизни и бугор Венеры, означает перитонит.

4. Крест в промежности среднего и безымянного пальцев на правой ладони означает удаление аппендикита.

5. 6. Линия жизни обеих ладоней выпускает ветвь с разветвлением на конце в направлении оси ладони, а ветви разветвлений соединяются с карпальной линией, означает свищ прямой кишки внутренний — парапроктит; перерождение в рак прямой кишки.

7. Извилистая линия с конусом на конце, исходящая из бугра Луны правой ладони и пересекающая линию Меркурия, означает тиреотоксикоз правой доли щитовидной железы в пределах I стадии.

8, 9. Извилистая, широкая линия с конусами на концах, расположенная ближе к оси ладони и карпальной линии, означает: близко расположенная матка, отклонение влево; фиброматозная, эндометрит (удаление).

10. Линии, образующие острый угол, острие которого направлено в промежность среднего и безымянного пальцев левой ладони, означают гинекологическую операцию: ампутация тела матки (или резекция).

11. Такая волнистая линия, исходящая из бугра Венеры правой ладони, пересекающая линии жизни и Меркурия у ее основания, означает кесарево сечение.

12. Линия, исходящая из линии Аполлона, пересекающая линию сердца и линию Меркурия, оканчивающаяся на бугре Марса правой ладони, предвещает долгое пребывание в чужой стране, славу и почет.

13. Линия, исходящая из бугра Луны, пересекающая линию Меркурия, соединяющаяся с линией жизни правой ладони, предвещает роковое (неизбежное) путешествие на большое расстояние (6—12 тыс. км), которое изменит жизненные условия (знак соединяется с линией жизни).

14. 15. Крест, расположенный вверх ногами на средней фаланге безымянных пальцев обеих ладоней, означает рождение нареченного (мужа, или жены) и его преждевременную смерть.

Две звездочки по бокам головы креста (голова и шея человека) означают его арест.

16. Опрокинутый крест с черными точками по всей вертикальной линии на бугре Венеры означает: черные точки — травма позвоночника, перелом и повреждение спинного мозга; паралич; преждевременная смерть мужа.

17. Конусообразная ветвь, исходящая из первой складки проксимальной фаланги безымянного пальца правой ладони в направлении бугра Меркурия, указывает на операцию правой ноги ниже колена.

18. Извилистая линия, исходящая из проксимальной фаланги мизинца правой ладони, пересекающая первые складки и оканчивающаяся на бугре Меркурия, предвещает ранение в правую руку (опасность от железа; порез вен и т. д.).

19. Прямая ветвь, исходящая из бугра Юпитера, проходящая через весь указательный палец,— признак счастья, достигнутого энергией и умом, а также материальное благополучие.

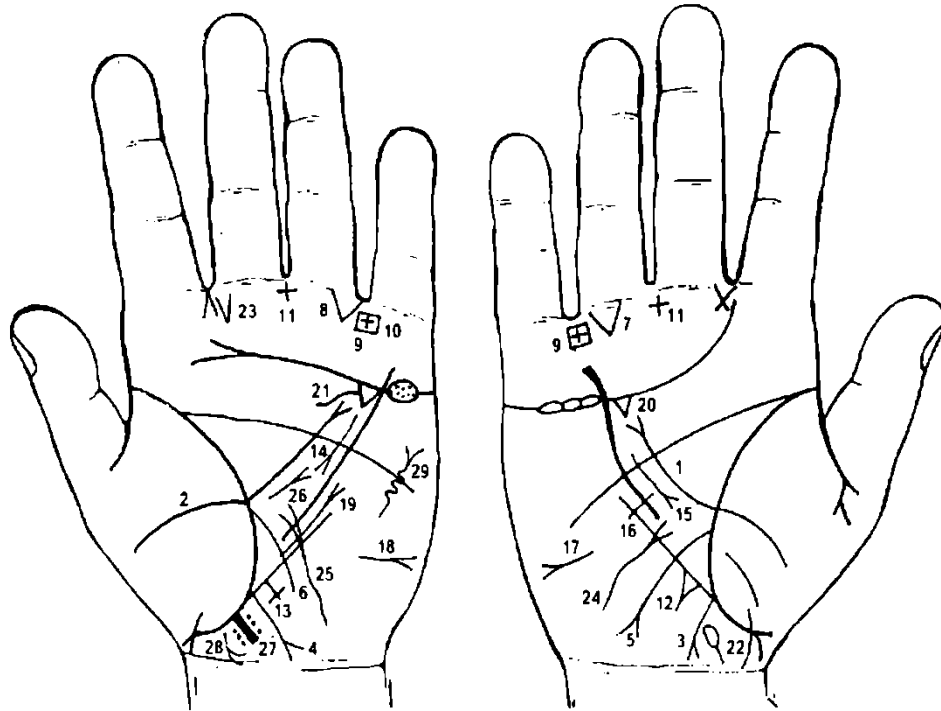


Рисунок 225

Рисунок 226

К рисункам 225, 226

1, 2. Ветвь, исходящая из бугра Венеры на обеих ладонях, пересекающая линию жизни, большой треугольник, линию головы, оканчивается разветвлением в большом четырехугольнике — означает перитонит разлитой, вследствие острого аппендицита, который дает прободение в свободную брюшную полость (с исходом в разлитой гнойный перитонит).

3, 4. Ветвь, исходящая из основания линии Меркурия на обеих ладонях в направлении карпальной линии и оканчивающаяся разветвлением, означает в сочетании знаков под № 3 и № 4 острый флегмонозный аппендицит с прободением в свободную брюшную полость, с исходом в разлитой гнойный перитонит.

5. Линия, исходящая из линии жизни чуть выше основания линии Меркурия правой ладони, пересекающая линию Меркурия в направлении бугра Луны и оканчивающаяся конусом (разветвлением), означает язву 12-перстной кишки.

6. Ветвь, исходящая из линии жизни левой ладони в направлении бугра Луны, означает воспаление слизистой всего тонкого кишечника.

7, 8. Треугольник под первой складкой проксимальной фаланги безымянного пальца обеих ладоней, расположенный ближе к промежности под № IV, означает кишечную непроходимость.

9, 10. Крест в четырехугольнике, расположенный в промежности безымянного пальца и мизинца на обеих ладонях, означает язвенный колит неспецифический.

11 Крест в межпальцевой промежности среднего и безымянного пальцев на обеих ладонях служит указанием на оперативное вмешательство с целью удаления аппендикита.

Треугольник на участке печени линии Меркурия, выпускающий ветвь из своей вершины, означает ушиб (травму) печени.

Крест на участке печени линии Меркурия левой ладони означает цирроз печени.

15. Хронический панкреатит.

16. Перемычка на прерванной линии Меркурия в средней ее части служит указанием на язву желудка.

17, 18. Асцит.

19. Рубцово-измененный сальник.

20, 21. Калькулезный холецистит.

22. Дискинезия желчных путей.

23. Стафилококк.

24, 25. Извилистая линия с разветвлением на конце, исходящая из бугра Луны на обеих ладонях, пересекающая линию Меркурия, означает Базедову болезнь I степени, тиреотоксикоз правой и левой долек I стадии.

26. Короткая дугообразная линия с конусом в большом треугольнике левой ладони, пересекающая ось ладони в направлении линии головы, означает грыжу белой линии.

27. Прямая линия, исходящая из участка прямой кишки линии жизни левой ладони в направлении карпальной линии и оси ладони, конец которой окружен глубокими точками (ямочками), как бы образуя клубок, означает инородное тело прямой кишки; в данном случае скопление каловых масс (чаще проктит).

28. Проктит: может развиваться перитонит или паропроктит при инородном теле прямой кишки.

29. Винтообразная линия с конусом на бугре Марса левой ладони, конус направлен в сторону бугра Марса, означает опухоль или ушиб в грудную клетку слева; опухоль доброкачественная.

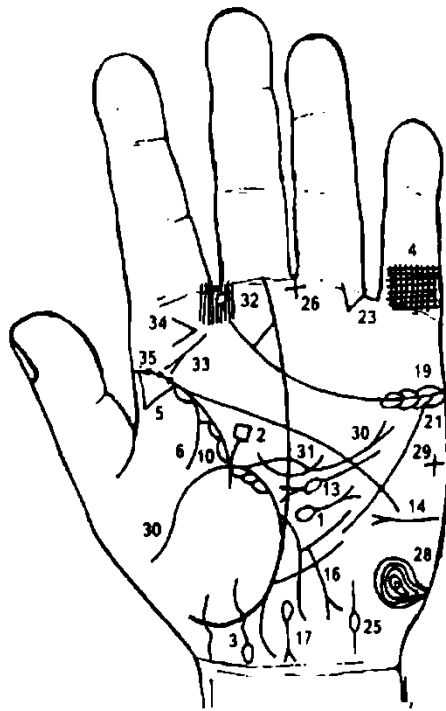


Рисунок 227

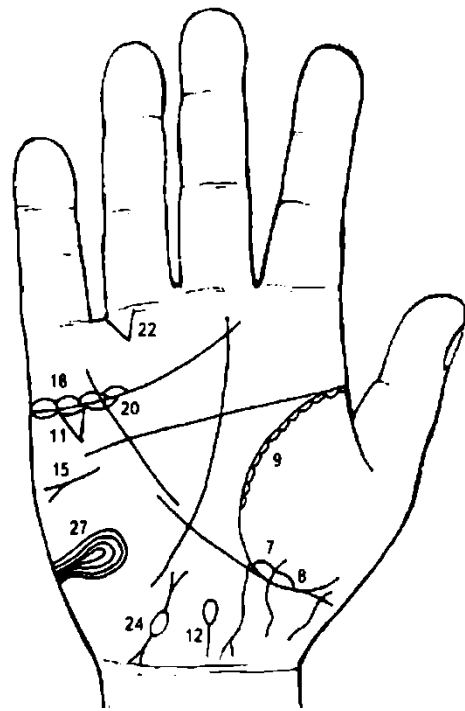


Рисунок 228

К рисункам 227, 228

1. Островок, выпускающий ветвь в направлении линии головы в большом треугольнике и оканчивающийся конусом, означает грыжу пупочную гнойную.

2. Ветвь, исходящая из линии жизни в большом треугольнике левой ладони в направлении линии головы и оканчивающаяся четырехугольником, предвещает временный материальный спад.

3. Линия, исходящая из бугра Венеры, пересекает линию жизни в направлении карпальной линии и оканчивается островком, который повернут в сторону оси ладони, означает ребенка, девочку, получившую травму обоих полушарий мозга (головы).

4. Решетка на проксимальной фаланге мизинца левой ладони означает туберкулез левого легкого.

5. Треугольник на линии жизни у ее основания на левой ладони, вершина которого расположена на бугре Венеры, означает рубец в верхней доле левого легкого.

6. Ветвь, исходящая из линии жизни и из-под основания треугольника, означает левосторонний сухой плеврит.

7. Длинный островок вдоль линии жизни, расположенный ниже основания линии Меркурия и на бугре Венеры, означает правостороннюю пневмонию нижней доли левого легкого.

8. Ветвь, исходящая из линии жизни и из-под островка под № 7 на бугор Венеры правой ладони, означает правосторонний сухой плеврит.

В сочетании знаков под № 7 и № 8 означает плевропневмонию.

9, 10. Островки вдоль линии жизни, расположенные со стороны бугра Венеры, обозначают хронический бронхит.

11. Треугольник под линией сердца и под бугром Меркурия правой ладони означает хронический холецистит.

12. Островок на оси ладони (правой), выпускающий ветвь в направлении карпальной линии, означает дискинезию желчных путей.

13. Муковисцидоз; знак с островком означает недостаточность инсулярного аппарата.

14. Горизонтальная линия с конусом на бугре Марса левой ладони, конус которой направлен в сторону линии Меркурия, означает сахарный диабет.

15. Асцит.

16. Ветвь с конусом, исходящая из линии Меркурия (нижняя треть) в направлении карпальной линии, означает рак желудка.

17. Гемолитическая анемия приобретенная.

18, 19. Островки над линией сердца под бугром Меркурия обеих ладоней означают двустороннее воспаление яичников — оофорит.

20, 21. Островки под линией сердца под бугром Меркурия означают продуцирование мужских гормонов сверх нормы. Синдром Штейна—Левенталя.

22, 23. Треугольник под первой складкой проксимальной фаланги безымянного пальца на обеих ладонях, расположенный со стороны промежности безымянного пальца и мизинца, означает механическую кишечную непроходимость.

24, 25. Трубы маточные — непроходимость.

Крест в межпальцевой промежности среднего и безымянного пальцев левой ладони означает операцию в полости живота.

27, 28. Лейкоцитоз высокий.

29. Крест на бугре Марса левой ладони указывает на опасность (угрозу) насильственной смерти.

30. Ветвь, исходящая из бугра Венеры левой ладони, пересекающая линию жизни, большой треугольник и линию головы, означает перитонит туберкулезный хронический в сочетании со знаком под № 31.

31. Дугообразная линия, пересекающая линию Сатурна и знак перитонита, совместно со знаком под № 30 означает перитонит туберкулезный хронический.

32. Кружок, расположенный в межпальцевой промежности указательного и среднего пальцев левой ладони, который прерывает папиллярные линии, означает папиллому (абсцесс) заглочный слева.

33. Рак горла.

34. Конус, горизонтально расположенный посередине бугра Юпитера, острие которого направлено в сторону оси левой ладони, означает травму челюсти, связанную с удалением верхнего последнего коренного зуба слева.

35. Три ямочки темного цвета на линии жизни левой ладони означают скарлатину.

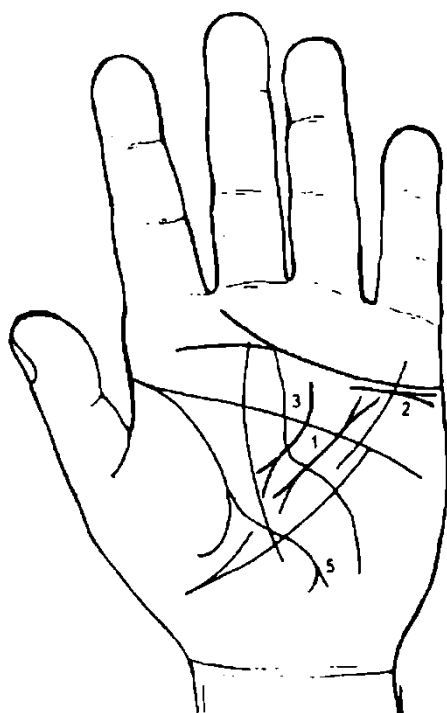


Рисунок 229

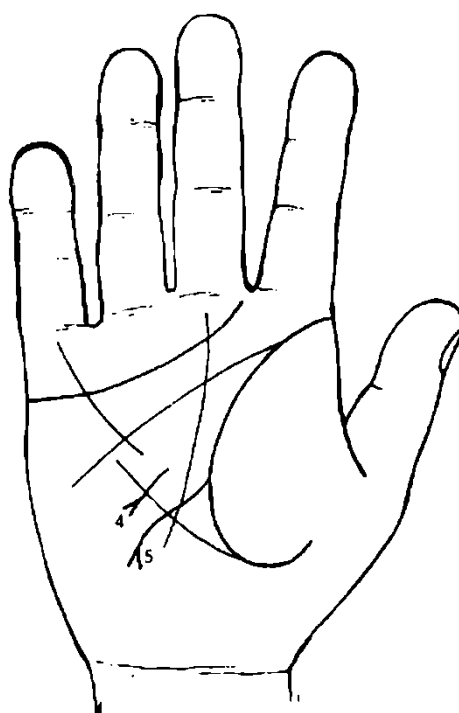


Рисунок 230

К рисункам 229, 230

1. Прямая короткая и широкая линия темного цвета в большом треугольнике левой ладони, на концах которой конусы, означает муковисцидоз; рак поджелудочной железы.

2. Дугообразная линия с конусом под линией сердца под бугром Меркурия левой ладони означает прорастание рака головки поджелудочной железы в надпочечник левой почки (метастазы).

3. Ветвь, исходящая из большого четырехугольника левой ладони, пересекающая линию головы и оканчивающаяся разветвлением в большом треугольнике, означает хронический панкреатит.

4. Прямая ветвь с конусом на конце, исходящая из линии Меркурия в направлении бугра Луны и карпальной линии, означает рак желудка.
5. Извилистая линия, исходящая из линии жизни обеих ладоней (правой и левой), пересекающая линию Меркурия в направлении бугра Луны и оканчивающаяся конусом (разветвлением), означает прободную язву 12-перстной кишки.

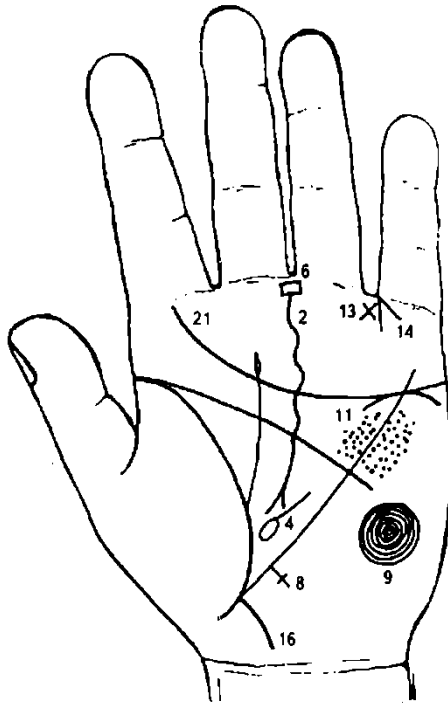


Рисунок 231

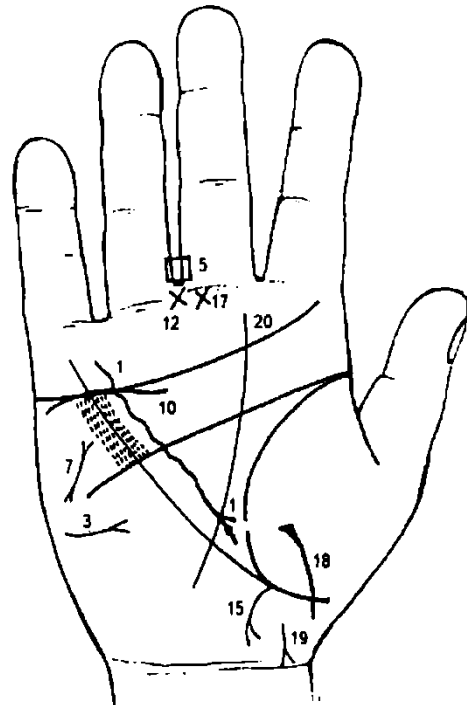


Рисунок 232

К рисункам 231, 232

Панкреолитиаз — камни поджелудочной железы; течение бывает скрытое, по типу панкреатической ахилии и рецидивирующего панкреатита.

1. Извилистая линия, исходящая из пределов большого четырехугольника правой ладони, пересекающая линию головы, оканчивающаяся в большом треугольнике разветвлением, на левой ветке которого имеется глубокая ямочка (точка) розового или темного цвета, означает панкреатит хронический; камень в головке поджелудочной железы, расположен слева.

Извилистая линия означает тело поджелудочной железы. Если на теле имеются ямочки (точки), они указывают на камни в теле (протоке).

Панкреолероз — (цирроз и фиброз поджелудочной железы) наблюдается при хроническом панкреатите, гемохроматозе, муковисцидозе. Основные клинические проявления: сахарный диабет, бронховый диабет, панкреатическая ахилия (анацидный гастрит) с нарушением пищеварения (поносы, стеария, исхудание).

2. Извилистая линия, исходящая из бугра Сатурна, его середины, пересекающая линию сердца, большой четырехугольник, линию головы и оканчивающаяся в большом треугольнике левой ладони, означает панкреосклероз.

3. Горизонтальная линия с конусом на бугре Марса или Луны правой ладони, конус направлен в сторону оси ладони, означает бронзовый диабет, или гемохроматоз.

Гемохроматоз — нарушение обмена железа с постепенным отложением в тканях и органах и избыточным образованием соединительной ткани в них. Чаще всего поражаются надпочечники (гиперпигментация кожи), печень (пигментный цирроз), поджелудочная железа (бронзовый диабет), сердце (кардиосклероз). Может развиваться сидероахрестическая анемия. Содержание железа в крови повышено.

4. Островок, касательно расположенный к линии жизни в большом треугольнике левой ладони и рядом с основанием линии Меркурия, выпускающий ветвь в направлении линии головы, означает, что селезенка увеличена (спленопатия невоспалительного характера), служит указанием на гемохроматоз.

5. 6. Четырехугольник, расположенный в межпальцевой промежности среднего и безымянного пальцев обеих ладоней, указывает на анацидный гастрит.

7. Короткая прямая линия с конусами на концах на бугре Марса правой ладони, направленная под углом вниз, означает общую дистрофию (исхудание), печень цирротична, кожа желтушна с зеленовато-темным оттенком. Лечение не всегда эффективно.

8. Крестик на участке печени линии Меркурия левой ладони означает пигментный цирроз печени.

9. Концентрические окружности на бугре Луны левой ладони, образуемые папиллярными линиями, означают: высокий лейкоцитоз, повышенный протромбин, количество железа в крови повышено, а также несдержанность характера и невыносимость его, бешеный нрав и жестокосердечие.

10. 11. Дугообразная линия, касательно расположенная к линии сердца снизу и под бугром Меркурия на обеих ладонях, означает поражение надпочечников — прорастание рака поджелудочной железы.

12, 13. Крест, лежащий в межпальцевой промежности среднего и безымянного пальцев обеих ладоней, означает оперативное вмешательство вследствие рака головки поджелудочной железы.

14. Конус, острие которого направлено в межпальцевую промежность среднего и безымянного пальцев только на левой ладони, означает резекцию головки поджелудочной железы или ее полное удаление.

15. Ветвь, исходящая из основания линии Меркурия правой ладони в направлении карпальной линии, при этом широкая, розового или темного цвета, с конусом на конце, означает хронический аппендицит с местным перитонитом, послеоперационные спайки.

16. Ветвь, исходящая из основания линии Меркурия левой ладони в направлении карпальной линии, означает колит катаральный, сигмоидит.

17. Крест в межпальцевой промежности правой ладони означает операцию аппендицита.

18. Дугообразная линия, пересекающая линию жизни и оканчивающаяся на бугре Венеры правой ладони, означает правостороннее воспаление брюшины.

Вывод: в сочетании панкреолитиаза, панкреосклероза — рак поджелудочной железы.

19. Линия с конусом, которая соединяется с карпальной линией правой ладони, означает проктит.

20. 21. Линия сердца оканчивается под первой складкой указательного пальца — дурной конец жизни.

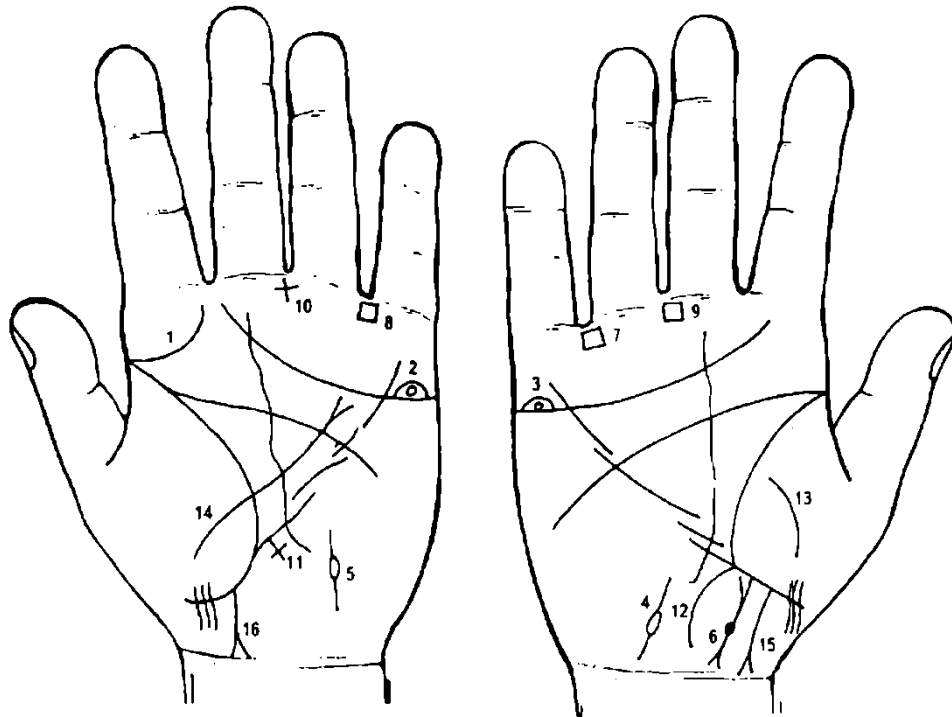


Рисунок 233

Рисунок 234

К рисункам 233, 234

1. Дугообразная ветвь, исходящая из линии жизни левой ладони на бугор Юпитера, вогнутая в сторону оси ладони, означает сифилис.

2, 3. Островок над линией сердца под бугром Меркурия, внутри которого расположен (не всегда) кружок, служит указанием на гонорею; оба яичка опухли.

4, 5. Островок, выпускающий в двух направлениях ветви на бугре Луны, означает дискинезию семенных канатиков, боли в яичках.

6. Короткая линия с конусами (не всегда) на концах означает простатит хронический; глубокая ямочка на знаке означает аденому предстательной железы.

7, 8. Четырехугольник в межпальцевой промежности безымянного пальца и мизинца на обеих ладонях означает колит катаральный хронический.

9. Четырехугольник в межпальцевой промежности среднего и безымянного пальцев правой ладони означает хронический гастрит.

10. Крест с черной ямочкой (точкой) в межпальцевой промежности среднего и безымянного пальцев левой ладони предвещает хирургическое вмешательство в области живота — пункция брюшины.

11. Длинный крест на участке печени линии Меркурия левой ладони означает цирроз печени с пункцией.

12. Ветвь, исходящая из основания линии Меркурия правой ладони в направлении карпальной линии, означает аппендицит хронический.

13. Дугообразная линия на бугре Венеры правой ладони предвещает воспаление кишечника или спайки, связанные с аппендицитом.

14. Линия, исходящая из бугра Венеры левой ладони, пересекающая линию жизни, большой треугольник, линию головы и оканчивающаяся разветвлением в большом четырехугольнике, означает перитонит вследствие рака прямой кишки.

15. Ветвь, исходящая из участка прямой кишки линии жизни правой ладони в направлении карпальной линии, при этом правая ветвь не соединяется с карпальной линией, а левая ветвь соединяется с ней, служит указанием на свищ прямой кишки вследствие аденомы предстательной железы.

16. Ветвь, исходящая из участка прямой кишки линии жизни левой ладони в направлении карпальной линии, разветвляется, ветви соединяются с карпальной линией; означает в сочетании со знаком под № 15 рак прямой кишки.

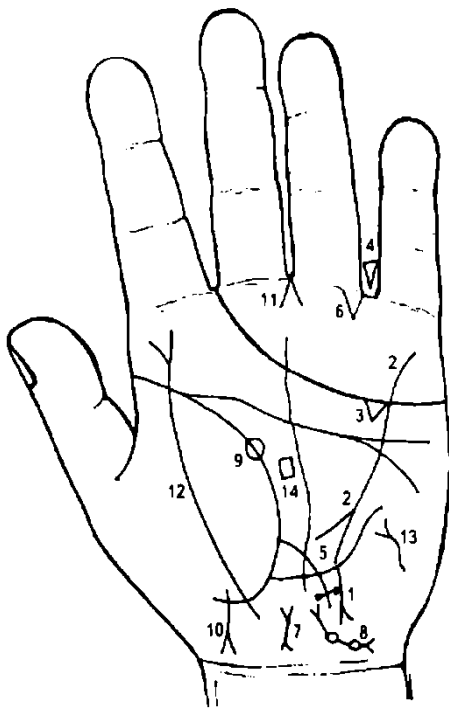


Рисунок 235

К рисунку 235

Ветвь, исходящая из средней трети линии Меркурия в направлении карпальной линии, означает рак желудка в средней трети малой кривизны.

Такая извилистая линия, исходящая из бугра Меркурия, пересекающая линии сердца и головы и оканчивающаяся разветвлением в большом треугольнике левой ладони, означает панкреатит хронический.

Треугольник под линией сердца и под бугром Меркурия означает холецистит хронический.

Треугольник в промежности безымянного пальца и мизинца, вершина которого направлена вниз, означает удар в левую сторону живота; ушиб тонкого кишечника с возможными осложнениями.

Ветвь, исходящая из линии жизни левой ладони, пересекающая линию Меркурия в направлении бугра Луны, оканчивающаяся крестиком — поперечной короткой линией, по концам которой имеются две глубокие точки темного или розового цвета, означает две

доброкачественные опухоли в тонкой кишке, вследствие ушиба брюшины; воспаление брюшины.

Кишечная непроходимость слева.

Загиб матки кзади.

Островок, выпускающий короткие линии с конусом, а ниже островка имеется кружок, означает левостороннюю внематочную беременность; кружок — опухоль; островок — непроходимость маточной трубы.

Глубокая ямочка (здесь в 25 лет) на линии жизни означает угрозу внезапной смерти вследствие внематочной беременности. Но знак только

на одной ладони, значит болезнь примет благоприятный оборот.

Линия, исходящая из бугра Венеры, пересекающая линию жизни, конец которой оканчивается разветвлением, а ветви соединяются с карпальной линией, означает девочку, выкидыш; или мертвый ребенок в расположении матки.

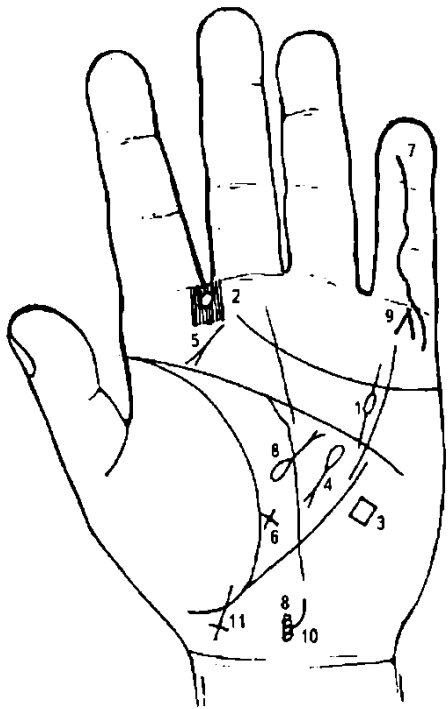
Конус в межпальцевой промежности среднего и безымянного пальцев левой ладони означает хирургическое вмешательство, связанное с внематочной беременностью.

Дугообразная линия, пересекающая линию жизни и бугор Венеры и оканчивающаяся разветвлением, означает перитонит.

Извилистая (иногда прямая) линия на бугре Луны с конусом на конце, в направлении линии Меркурия, означает тиреотоксикоз левой доли в пределах I стадии.

Четырехугольник в средней части большого треугольника левой ладони означает невралгию тройничного нерва слева.

Рисунок 236



К рисунку 236

1. Островок, выпускающий короткие линии в большом четырехугольнике, означает отравление желудка (здесь вследствие приема сулемы с целью самоубийства).

2. Кружок в межпальцевой промежности указательного и среднего пальцев левой ладони, который прерывает папиллярные линии, означает заглоточный абсцесс слева от оси, вследствие приема сулемы; наклон головы влево, опрокидывание головы.

3. Четырехугольник вне пределов большого треугольника, но расположенный в непосредственной близости к линии Меркурия, предвещает ожог желудка вследствие приема ядовитого вещества (здесь сулемы).

4. Островок, выпускающий ветвь с конусом на конце в большом треугольнике левой ладони, конус направлен вниз, означает отравление поджелудочной железы.

5. Короткая прямая линия с конусом на конце, расположенная под углом на бугре Юпитера, конус направлен на точку линии жизни 10—12 лет, означает перерождение заглоточного абсцесса в рак гортани.

6. Крест на линии жизни в нижнем углу большого треугольника означает склонность к самоубийству.

7. Извилистая линия, исходящая из дистальной фаланги мизинца, пересекающая весь мизинец и оканчивающаяся на бугре Меркурия, означает ранение левой руки; порез вены на руке.

8. Прямая линия с конусом на конце, расположенная в большом треугольнике, конус которой направлен в сторону линий Меркурия и головы, означает пупочную грыжу. У основания знака,

над ним островок означает, что грыжа более уплотнена справа.

9. Линии, образующие острый угол под пальцем Меркурия (на бугре Меркурия), предвещают смерть через повешение (самоубийство).

10. Перелом шейного отдела позвоночника: пятый позвонок — вывих влево.

11. Мальчик — фимоз.

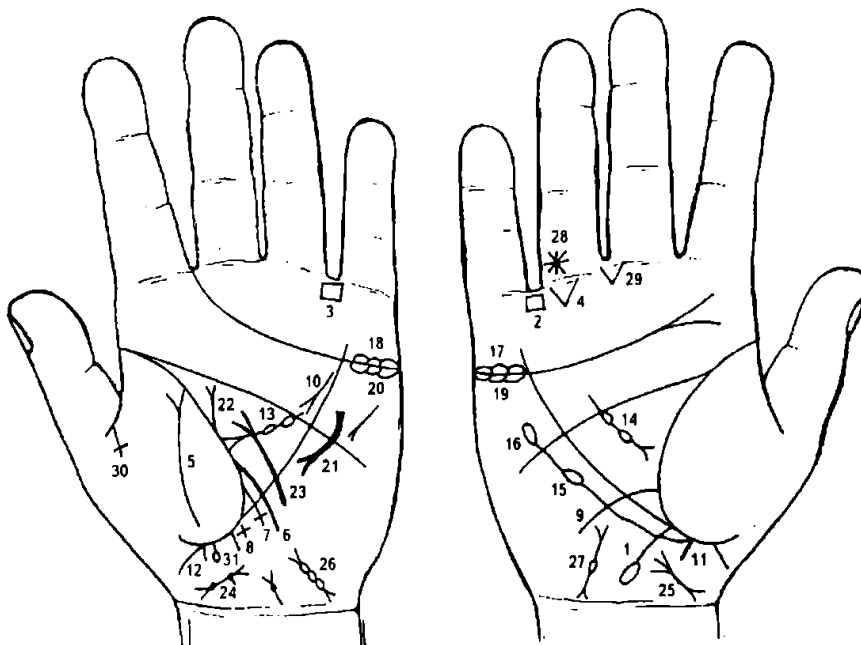


Рисунок
Рисунок 238

К рисункам 237, 238

1. Ветвь, исходящая из основания линии Меркурия правой ладони в направлении бугра Луны и карпальной линии, оканчивается островком, означает язву в печеночном углу толстой кишки (новообразование).
- 2, 3. Четырехугольник в межпальцевой промежности безымянного пальца и мизинца на обеих ладонях означает колит катаральный.
4. Треугольник под первой складкой безымянного пальца правой ладони, расположенный со стороны мизинца, указывает на правостороннюю кишечную непроходимость.
5. Дугообразная линия на бугре Венеры левой ладони, оканчивающаяся расщеплением, указывает на перитонит.
6. Ветвь, исходящая из линии жизни выше основания линии Меркурия, пересекающая линию Меркурия в направлении бугра Луны и карпальной линии, означает воспаление слизистой тонкого кишечника.
7. Ветвь, исходящая из линии жизни левой ладони в большом треугольнике между тонкой кишкой под № 6 и основанием линии Меркурия в направлении бугра Луны и оканчивающаяся крестиком, означает сигмоидит — воспаление сигмовидной кишки — хроническая кишечная непроходимость.
8. Крест на участке печени линии Меркурия левой ладони означает пигментный цирроз печени.
9. Ветвь, исходящая из линии жизни чуть выше основания линии Меркурия, пересекающая линию Меркурия в направлении бугра Луны и карпальной линии, означает дуоденит — воспаление слизистой 12-перстной кишки.
10. Хронический панкреатит.
11. 12. Прямая ветвь, исходящая из участка прямой кишки линии жизни на обеих ладонях в направлении карпальной линии, означает трещины справа и слева от оси (две трещины) в прямой кишке.
13. Треугольник на линии жизни, выпускающий из своей вершины ветвь с двумя островками в большом треугольнике левой ладони, означает лимфаденопатию — увеличение лимфоузлов (периферических). Наблюдается при гнойно-воспалительных процессах (регионарные лимфадениты), туберкулезе, сифилисе, листерезе, токсоплазмозе, бруцеллезе, лимфогранулематозе, метастазах злокачественных опухолей и т. д.
Знак под № 13 означает анемию.
14. Треугольник на линии жизни правой ладони, выпускающий из своей вершины ветвь с двумя островками в большом треугольнике, обозначает: или переливание крови, или получение донорской крови, или биоплазмы, или получение физиологического раствора, или все вместе.
15. Ветвь, исходящая из линии жизни ниже основания линии Меркурия правой ладони в направлении линии головы, оканчивается островком — означает лейкопению.
16. Ветвь, исходящая из островка под № 15 в направлении линии головы, оканчивается островком, означает кроветворный синдром Рустицкого.
17. 18. Островки над линией сердца под бугром Меркурия на обеих ладонях означают двустороннее воспаление яичников — двусторонний оофорит.
- 19, 20. Островки под линией сердца под бугром Меркурия на обеих ладонях означают двустороннее продуцирование мужских гормонов сверх нормы — синдром Штейна—Левенталя.
21. Дугообразная линия с конусом (разветвлением), пересекающая линию головы левой ладони вниз, означает дополнительную молочную железу или фибромиому левой молочной железы.
22. Ветвь с конусом, исходящая из линии жизни вертикально, означает кисту молочной железы или кистозный фиброаденоматоз левой молочной железы.
23. Дугообразная линия, исходящая из бугра Луны, пересекающая линию Меркурия левой ладони и оканчивающаяся в большом треугольнике разветвлением, означает операцию левой молочной железы, в связи с кистозным фиброаденоматозом.
24. Короткая линия с конусами, расположенная на оси ладони, верхний конус наклонен влево в направлении бугра Луны левой ладони, и из основания верхнего конуса исходит короткая ветвь в направлении карпальной линии, означает отклонение матки влево; короткая ветвь — бели; две ямочки (или глубокие точки) на теле матки справа со стороны верхнего конуса (зева) означают два миомных узла на теле матки справа.
25. Матка отклонена влево.

26. Множество островков, соединенных между собой на бугре Луны у карпальной линии, выпускающих короткие линии, знак наклонен в сторону большого пальца левой ладони, означают закупорку — непроходимость левой маточной трубы (множество спаек).

27. Островок, выпускающий ветви с конусами на концах (конусы не всегда) на бугре Луны правой ладони с наклоном в сторону большого пальца, означает непроходимость правой маточной трубы.

28. Звездочка на складке проксимальной фаланги безымянного пальца правой ладони, расположенная рядом с межпальцевой промежностью безымянного пальца и мизинца, означает родинку в правом паху — злокачественная опухоль — меланома. Гипофиз в средней доле увеличен.

29. Две линии, исходящие из межпальцевой промежности среднего и безымянного пальцев, образующие острый угол на бугре Сатурна, означают (конус) операцию в полости живота — здесь удаление меланомы в правом паху под № 28.

30. Распад брака — овдовение.

31. Прямая ветвь, исходящая из участка прямой кишки линии жизни, оканчивающаяся островком, означает геморройный узел, выпадение.

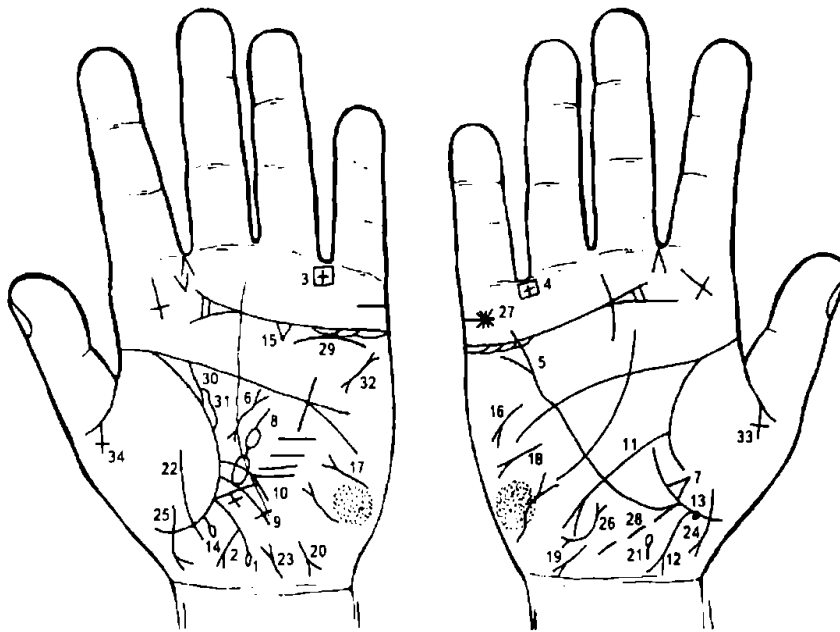


Рисунок 239 Рисунок 240

К рисункам 239, 240

1. Ветвь, исходящая из основания линии Меркурия левой ладони в направлении карпальной линии, оканчивается островком, означает язву толстой кишки в селезеночном углу.

2. Знак толстой кишки под № 1 (охватывает левую часть поперечной и нисходящей ветви) выпускает ветвь с конусом в направлении карпальной линии левой ладони, служит

указанием на язвы в толстой кишке в нисходящей ветви.

3. Крест, вертикальный, в четырехугольнике, расположенный в межпальцевой промежности безымянного пальца и мизинца, означает язвенный колит неспецифический.

4. Крест, лежащий в четырехугольнике, расположенный в межпальцевой промежности безымянного пальца и мизинца правой ладони, означает колит язвенный неспецифический — оперативное вмешательство.

5. Линия Меркурия оканчивается разветвлением на правой ладони, означает гастроптоз.

6. Волнистая линия с конусами на концах в большом треугольнике левой ладони означает муковисцидоз смешанной формы (легочно-кишечная форма).

7. Треугольник на линии жизни у основания линии Меркурия, вершина которого расположена на бугре Венеры правой ладони, означает фиброзные изменения в средней доле правого легкого вследствие муковисцидоза.

8. Островок значительной величины, выпускающий ветвь с островком в большом треугольнике левой ладони в направлении линии головы, означает увеличенную селезенку (большой островок) и значительное малокровие (анемия).

9. Ветвь, исходящая из линии жизни чуть выше основания линии Меркурия левой ладони, пересекающая ее в направлении бугра Луны и оканчивающаяся крестиком, означает сигмоидит.

10. Ветвь, исходящая из линии жизни левой ладони, пересекающая линию Меркурия в направлении бугра Луны, означает воспаление слизистой тонкой кишки.

11. Ветвь, исходящая из линии жизни правой ладони, пересекающая большой треугольник у его основания в направлении бугра Луны, означает язву 12-перстной кишки.

12. Ветвь, исходящая из участка прямой кишки линии жизни правой ладони в направлении карпальной линии, конус ее направлен в противоположную сторону от большого пальца, означает проктит.

13. Черная или розового цвета ямочка на участке прямой кишки линии жизни правой ладони означает геморройный узел справа от оси прямой кишки.

14. Прямая ветвь с островками на конце, исходящая из участка прямой кишки линии жизни левой ладони в направлении «пересечения» карпальной линии и оси ладони, означает геморройный узел с выпадением.

15. Треугольник под линией сердца левой ладони означает холецистит хронический.

16. Дистрофия.

17. Сахарный диабет (сахар в моче).

18. Асцит.

19. 20. Вирусный гепатит инфекционный (вирус А).

21. Дискинезия желчных путей.

22. Дугообразная линия, пересекающая линию жизни и оканчивающаяся на бугре Венеры левой ладони, означает периколит.

23. Цистит.

24. 25. Девочка с трудными родами.

26. Матка — отклонение влево; опущение.

27. Звезда на брачной линии означает (предвещает) насильственную смерть мужа.

28. Пунктирная линия, исходящая из основания линии Меркурия в направлении карпальной линии правой ладони, означает растянутую слепую кишку.

29. Дугообразная линия ниже линии сердца под бугром Меркурия левой ладони означает опущение левой почки — нефроптоз.

30. Извилистая линия, исходящая из линии жизни левой ладони с двумя точками на ней, означает — мочеточник извилист; расширен, песок. Количество глубоких точек — количество камней.

31. Островок вдоль знака мочеточника означает расширение лоханки и чашечки — гидронефроз.

32. Пароксизмальная тахикардия, мерцательная аритмия.

33. 34. Овдовение вследствие трагической смерти мужа (распад брака).

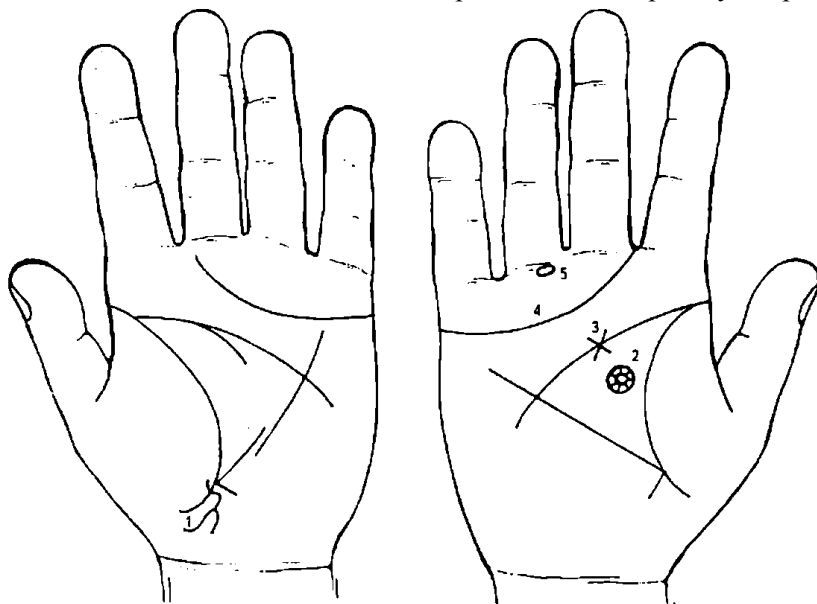


Рисунок 241 Рисунок 242

К рисункам 241, 242

Бугор Венеры левой ладони выпускает извилистую линию, которая пересекает линию жизни в направлении карпальной линии и оканчивается расщеплением в сторону большого пальца, означает внутренний свищ в прямой кишке (вскрытие в кишку); паропроктит.

В большой окружности звезда, в месте пересечения лучей — кружок, знак, образуемый

папиллярными линиями в пределах передней части лобной доли правого полушария мозга, означает кисту в области лба.

Крест на линии головы правой ладони является признаком тяжелой болезни головного мозга или получения раны в голову (см. под № 2).

Линия сердца, оканчивающаяся между указательным и средним пальцами, предвещает тяжелую смерть.

Прямоугольник на продолжении оси безымянного пальца под первой складкой проксимальной фаланги означает ушиб седалищного нерва (справа).

20. Тиреотоксикоз левой доли щитовидной железы в пределах первой стадии.

21. Извилистая линия с конусом на конце у основания бугра Луны, конус которой направлен в сторону карпальной линии и большого пальца, означает гепатит тиреотоксический.

22. Ветвь, исходящая из карпальной линии, пересекающая ось ладони и оканчивающаяся конусом на бугре Луны, означает двойственное положение в брачных обстоятельствах (раздвоение).

Ветвь, исходящая ниже основания линии Меркурия правой ладони в направлении линии головы и оканчивающаяся островком, означает лейкопению.

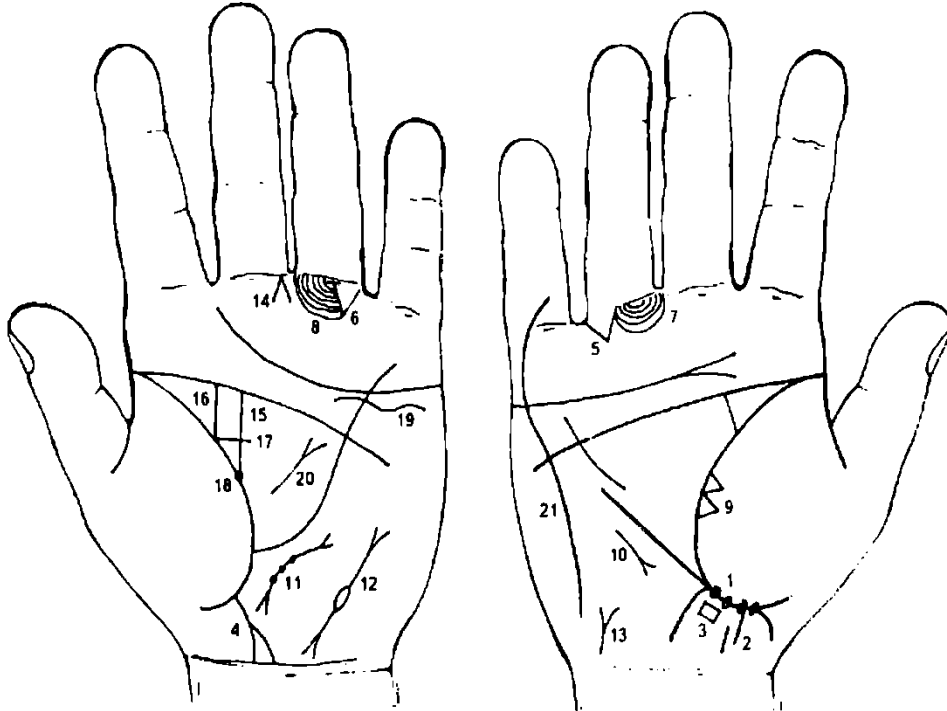


Рисунок 245

Рисунок 246

К рисункам 245, 246

1. Глубокие ямки (точки) на участке прямой кишки линии жизни правой ладони в количестве четырех означают четыре геморройных узла справа от оси.

2. Прямая ветвь, широкая, темно-красного цвета (бордового) или темного цвета, конец которой оборван уступом, означает папиллomu прямой кишки, исходящую из геморройного узла.

3. Четырехугольник под геморройными узлами предвещает перерождение геморройного узла в папиллomu прямой кишки.

4. Прямая ветвь, исходящая из линии жизни в направлении карпальной линии, конец которой разветвлен в противоположную сторону от большого пальца, означает перерождение папилломы прямой кишки в рак прямой кишки.

5. 6. Треугольник под первой складкой основной фаланги безымянного пальца, расположенный со стороны межпальцевой промежности на обеих ладонях, означает кишечную непроходимость.

7, 8. Папиллярные линии под основанием безымянного пальца дугообразно расположены, означают малый таз. Здесь папиллярные линии размазанные, как бы стертые, что означает метастазирование рака прямой кишки по лимфатическим путям вверх по ходу верхней геморроидальной артерии, а также вширь по тазовой клетчатке.

9. Два треугольника на линии жизни на участке большого треугольника, основания которых соединены между собой, а вершины расположены на бугре Венеры правой ладони, означают уплотнение в средней доле правого легкого — метастазирование рака прямой кишки в среднюю долю правого легкого.

10. Короткая прямая линия с конусом, расположенная рядом с линией Меркурия правой ладони вне пределов большого треугольника и направленная вниз, означает правосторонний среднедолевой синдром.

11. Знак матки; на теле три ямки предвещают метастазирование рака прямой кишки в матку и во влагалище. Матка близко расположена, отклонение влево.

12. Островок значительной величины, выпускающий две ветви с конусами на бугре Луны левой ладони, предвещает левостороннюю внематочную беременность.

13. Цистит.

Такой знак означает иногда успех в коммерческих делах.

14. Гинекологическая операция — удаление левой маточной трубы.

15. Удвоенная почка.

Удвоенная почка — это наиболее частый порок развития, в большинстве случаев встречается у женщин. Такая почка увеличена, имеет две лоханки. Нижняя лоханка несколько больше, чем верхняя. Лоханки имеют свои мочеточки, обычно открывающиеся двумя устьями в мочевом пузыре. Реже мочеточки соединены в тазовом отделе в один ствол и открываются в мочевом пузыре одним устьем.

Если в мочевом пузыре на одной стороне обнаружены два устья мочеточника, то, как правило, дистально расположенное устье соответствует верхней лоханке, а проксимальное — нижней.

Такие больные в лечении не нуждаются. Однако при нарушении пассажа мочи в одной из почек могут развиваться гидронефроз, опухоли, пиелонефрит, образовываться камни.

Встречается одностороннее и двустороннее удвоение почек.

15, 16. Две прямые параллельные линии, исходящие из линии жизни большого треугольника с наклоном в сторону указательного пальца левой ладони, означают: под № 15 — мочеточник нижней лоханки, под № 16 — мочеточник верхней лоханки.

17. Перемычка, исходящая из основания знака под № 16 и пересекающая (или соединяющая) знак под № 15, служит указанием на удвоенную почку (здесь левая).

18. Глубокая точка (ямочка) у основания знака под № 15 (нижняя лоханка) означает камень в нижней лоханке удвоенной почки.

19. Короткая и широкая линия под линией сердца, расположенная ниже ее под бугром Меркурия, означает опущение левой почки. Если просвет между знаком почки и линией сердца значительный, то это означает плавающую почку.

20. Грыжа пупочная.

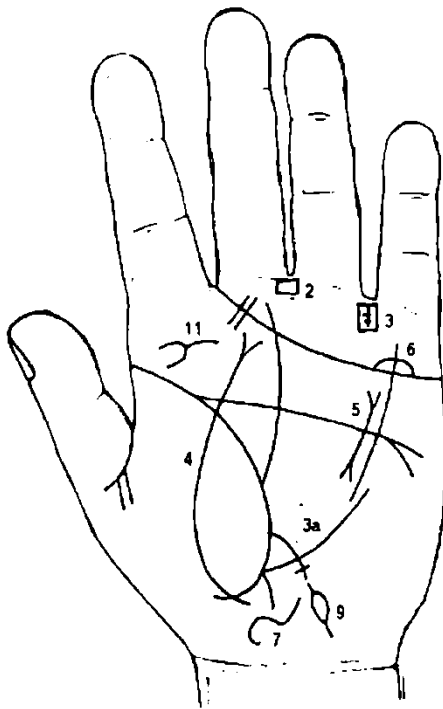


Рисунок 247

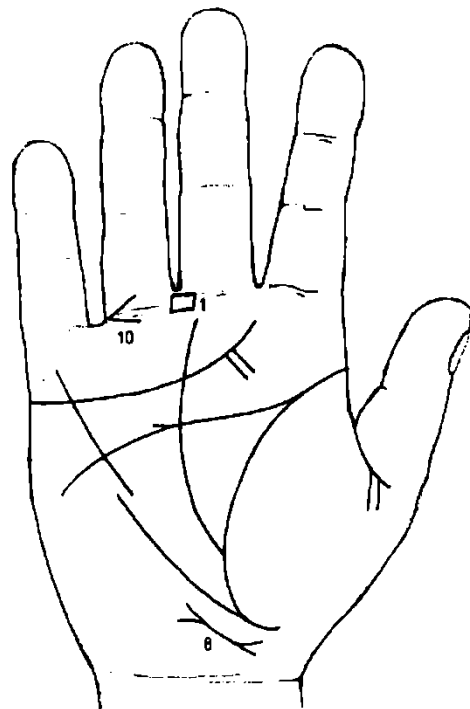


Рисунок 248

К рисункам 247, 248

1, 2. Четырехугольник в межпальцевой промежности среднего и безымянного пальцев обеих ладоней означает анацидный гастрит.

3. Четырехугольник с крестом внутри, расположенный в межпальцевой промежности безымянного пальца и мизинца левой ладони, означает заворот сигмовидной кишки; операция.

Если крест у своего основания перечеркнут короткой линией, то это означает операцию заворота сигмовидной кишки; консервативное лечение: сифонные и высокие клизмы (расправление заворота) (знак 3а).

4. Линия, пересекающая линию жизни, бугор Венеры и оканчивающаяся на бугре Юпитера левой ладони разветвлением, означает перитонит.

5. Линия с конусами, исходящая из большого четырехугольника и оканчивающаяся в большом треугольнике левой ладони, означает муковисцидоз — панкреато-бронхо-пульмональный кистозный фиброз, Андерсена синдром.

6. Такой островок над линией сердца под бугром Меркурия левой ладони означает гонорею.

7. Извилистый широкий знак у карпальной линии левой ладони означает воспаление предстательной железы: больше увеличена слева от оси.

8. Извилистая линия с конусами у карпальной линии правой ладони означает простатит.

В сочетании со знаком под № 7 означает хронический простатит, как следствие гонореи.

9. Островок, выпускающий ветви на бугре Луны левой ладони, означает воспаление семенного канатика — непрохождение спермы, боли в левом яичке.

10. Такой знак, исходящий из первой складки безымянного пальца, означает травму ступни, ушиб, растяжение.

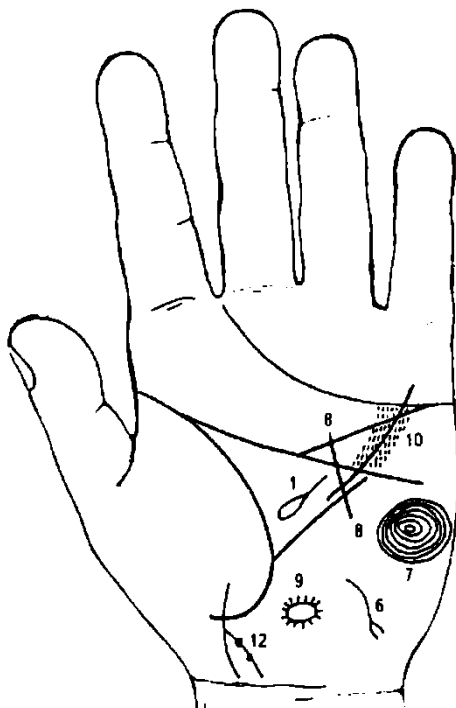


Рисунок 249

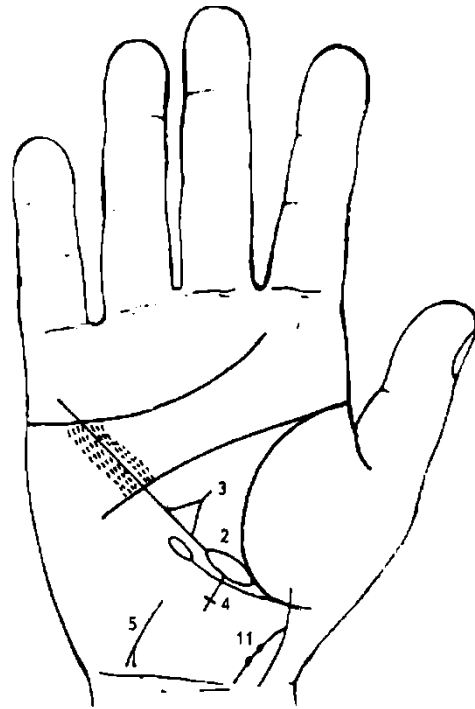


Рисунок 250

К рисункам 249, 250

1. Островок, отдельно расположенный в большом треугольнике левой ладони, выпускающий ветвь в направлении линии головы, означает увеличенную селезенку.

2. Линия Меркурия, основание которой начинается с островка, расположенного касательно к линии жизни правой ладони, означает лейкоз.

3. Треугольник на линии Меркурия, выпускающий из своей вершины короткую ветвь, знак находится в большом треугольнике правой ладони, означает спленомегалию в сочетании со знаками под NeNs 1, 2, 3, 4, 5, 6, 7.

4. Крест на участке печени линии Меркурия правой ладони означает цирроз печени.

5. 6. Извилистая линия (иногда прямая) с конусом на конце у основания бугра Луны, конус направлен в сторону карпальной линии и в противоположную сторону от большого пальца на обеих ладонях, означает вирусный инфекционный гепатит (вирус А) — Боткина болезнь.

7. Концентрические окружности, образуемые папиллярными линиями на бугре Луны, означают высокий лейкоцитоз. Здесь налицо сочетание спленомегалии и лейкоцитоза, которые в сочетании указывают на лейкоз.

8. Прямая линия, пересекающая угол, образованный линиями Меркурия и головы левой ладони, означает стеноз двустворчатого клапана (митральный стеноз) без оперативного вмешательства.

9. Кружок, или овал, незначительно вдавленный между папиллярными линиями, от которого исходит множество коротких ветвей (штрихов); знак расположен на левой ладони чуть ниже основания линии Меркурия — означает опухоль в турецком седле, доброкачественную, в левом полушарии мозга.

10. Линия, исходящая из линии головы левой ладони, пересекающая линию Меркурия и соединяющаяся с линией сердца под бугром Меркурия, предвещает перелом левой ключицы (травма).

11. 12. Линия, исходящая из бугра Венеры, пересекающая линию жизни и первую складку (карпальную линию) кисти с поворотом в сторону бугра Луны, означает девочку с преждевременной естественной смертью. Знак девочки выпускает ветвь с двумя точками (ямочками) темного цвета, которые означают, что в левом полушарии мозга две доброкачественные опухоли — весенне-осенний энцефалит.

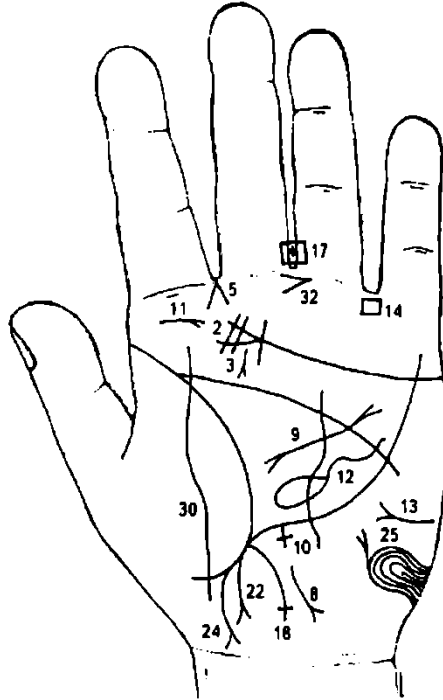


Рисунок 251

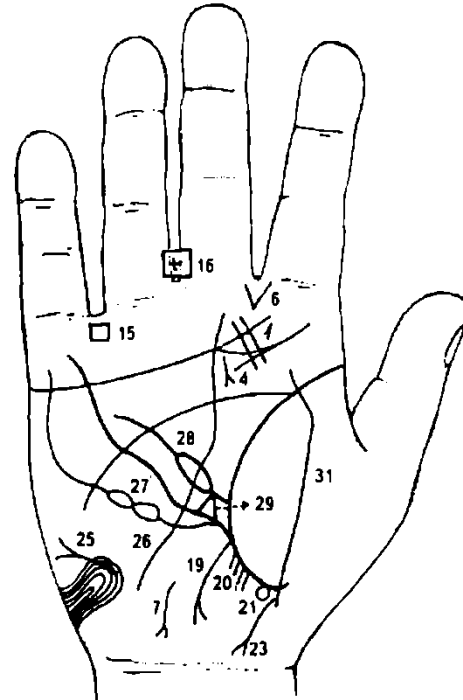


Рисунок 252

К рисункам 251, 252

1, 2. Две параллельные короткие линии на буграх Юпитера, расположенные на линии сердца, означают мононуклеоз инфекционный — моноцитарная ангина, болезнь Филатова—Пфейфера — острое инфекционное заболевание (неясной этиологии). Ангина, лихорадка, увеличение заднешейных узлов (лимфоузлов), а также печени и селезенки. Лейкоцитоз. Иногда желтуха.

3, 4. Короткая линия с конусом на конце рядом с линией Сатурна на бугре Юпитера, параллельно расположенная (не всегда), означает аденоидные разрастания (третья миндалина).

Конус, острие которого направлено в межпальцевую промежность указательного и среднего пальцев левой ладони, означает левосторонний насморк вазомоторный и аллергический.

Конус, исходящий из межпальцевой промежности указательного и среднего пальцев правой ладони, служит указанием на стафилококк (стрептококк).

8. Гепатит вирусный — Боткина болезнь.

9. Извилистая линия с конусами на концах, исходящая из большого четырехугольника и оканчивающаяся в большом треугольнике левой ладони, указывает на муковисцидоз — панкреато-бронхо-пульмональный кистозный фиброз, Андерсена синдром.

10. Крест на участке печени линии Меркурия левой ладони означает порталный цирроз печени.

11. Полип гортани.

12. Островок значительной величины, отдельно расположенный в большом треугольнике левой ладони, выпускающий ветвь в направлении линии головы, означает увеличенную селезенку — спленомегалию в сочетании с другими знаками.

13. Горизонтальная линия с конусом на бугре Марса левой ладони означает бронзовый диабет.

14. 15. Четырехугольники в межпальцевой промежности безымянного пальца и мизинца обеих ладоней означают колит катаральный в значительной степени.

16, 17. Четырехугольники в межпальцевой промежности среднего и безымянного пальцев обеих ладоней означают анацидный гастрит. Крест в четырехугольнике — операция в полости живота.

18. Ветвь, исходящая из основания линии Меркурия левой ладони, означает левую часть поперечной ободочной толстой кишки и сигмовидную кишку; если она оканчивается крестиком,

означает воспаление слизистой, аномалию (крестик на конце) плавного перехода сигмовидной кишки в прямую.

19. Ветвь, исходящая из основания линии Меркурия правой ладони в направлении карпальной линии, оканчивается разветвлением — означает хронический аппендицит с местным перитонитом.

20. Мелкие линии, исходящие из участка прямой кишки линии жизни правой ладони в количестве четырех, означают четыре незначительной величины трещины в прямой кишке справа от оси.

21. Кружок или ямочка, касательно расположенная к линии жизни на участке прямой кишки, означает геморройный узел справа от оси без выпадения.

22. Дугообразная ветвь, исходящая из участка прямой кишки линии жизни левой ладони в направлении карпальной линии и бугра Луны, конец которой расщеплен, предвещает свищ в прямой кишке слева от оси.

23. 24. Линия, исходящая из участка прямой кишки линии жизни в направлении карпальной линии и бугра Луны, конец которой расщеплен (на обеих ладонях), при этом исходящая линия дугообразная, означает проктит — парапроктит.

25. Асцит.

26. Линия с островком, исходящая из основания линии Меркурия правой ладони, означает лейкопению.

27. Касательно расположенный островок к островку под № 26, выпускающий ветвь в направлении бугра Меркурия, означает кровяной симптом Рустичского.

28. Ветвь, исходящая из линии жизни в большом треугольнике правой ладони, прерывающаяся островком, предвещает или переливание крови, или получение донорской крови, или биоплазмы, или получение физиологического раствора. Может быть применено все вышеуказанное в процессе лечения спленомегалии.

29. Треугольник на линии Меркурия в большом треугольнике правой ладони, выпускающий из своей вершины короткую ветвь, означает в сочетании со знаком под № 12 спленомегалию.

30. 31. Воспаление брюшины — перитонит.

32. Конус в межпальцевой промежности — резекция желудка.

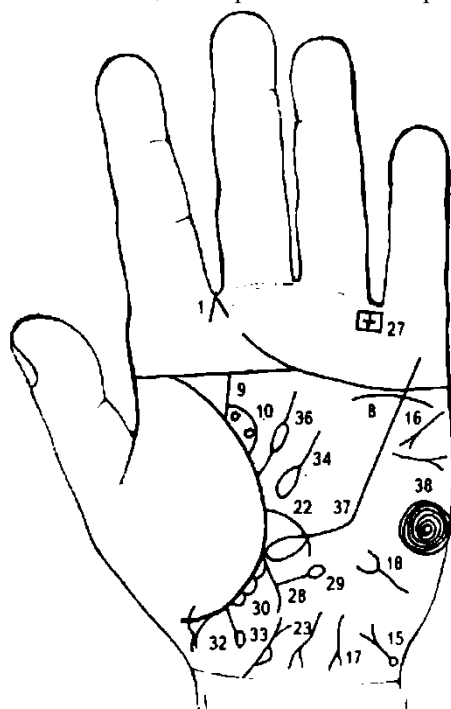


Рисунок 253

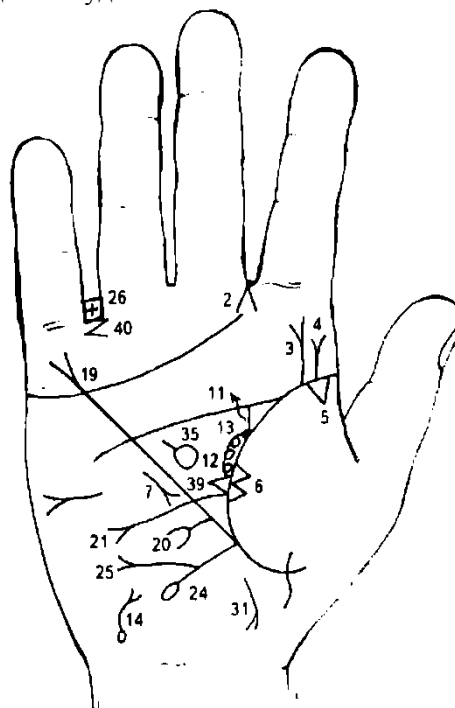


Рисунок 254

К рисункам 253, 254

1, 2. Линии, образующие острый угол, исходящие из межпальцевой промежности указательного и среднего пальцев обеих рук в направлении бугров Юпитера, означают двусторонний насморк вазомоторный и аллергический.

3, 4. Ветви, исходящие из линии жизни на бугор Юпитера с конусами на концах с наклоном в сторону большого пальца правой ладони, обозначают травму поясничного отдела, сколиоз (искривление). Пункция диска между II и III позвонками; смещение диска.

5. Треугольник в верхней доле правого легкого указывает на фиброзные изменения корня.

6. Два треугольника на линии жизни правой ладони, расположенные между точками в 20 лет и основанием линии Меркурия, вершины которых лежат на бугре Венеры, при этом основания

треугольников соприкасаются между собой, означают уплотнение, или метастазирование в среднюю долю правого легкого.

7. Короткая линия с конусом, расположенная параллельно линии Меркурия вне пределов большого треугольника правой ладони, конус которой направлен вниз, означает правосторонний среднедолевой синдром.

8. Дугообразная линия, касательно расположенная под линией сердца и бугром Меркурия левой ладони, означает хроническую недостаточность левого надпочечника.

9. Ветвь, исходящая из линии жизни левой ладони на соединение с линией головы, имеющая уклон в сторону указательного пальца, означает расширенный мочеточник, песок.

10. Островок, частично расположенный на линии жизни и знаке мочеточника под № 9, означает расширенные лоханку и чашечку левой почки. Два кружочка — две кисты в лоханке.

11. Мочеточник правый расширен, песок.

12. Лоханка и чашечка расширены. Два кружочка — две кисты в лоханке.

13. Темного цвета ямочка в лоханке рядом с мочеточником служит указанием на камень в лоханке, имеющий склонность к закупорке мочеточника.

14. 15. Извилистая линия, исходящая из островка, который расположен у карпальной линии на бугре Луны обеих ладоней в направлении линии Меркурия и оканчивающаяся конусом, означает мочевой пузырь: островок — повреждение задней стенки; извилистая линия — расширение мочевого пузыря; конус — цистит.

Островок у задней стенки означает также истинный дивертикул.

16. Тахикардия.

17. Извилистая линия (иногда прямая) на бугре Луны левой ладони с конусом на конце, который направлен в сторону карпальной линии и ее пересечения с осью ладони, означает гепатит тиреотоксический.

18. Извилистая линия (иногда прямая) на бугре Луны левой ладони с конусом, которая имеет направление в сторону линии Меркурия, означает тиреотоксикоз левой доли щитовидной железы в пределах первой стадии.

19. Линия Меркурия оканчивается разветвлением — означает гастроптоз.

20. Ветвь, исходящая из участка печени линии Меркурия на бугор Луны и в направлении карпальной линии, оканчивающаяся конусом, означает рак печени.

21. Ветвь, исходящая из линии жизни правой ладони, пересекающая линию Меркурия в направлении бугра Луны, оканчивающаяся конусом, означает язву 12-перстной кишки.

22. Воспаление слизистой тонкой кишки.

23. Извилистая линия с конусом на конце у основания бугра Луны, конус которой направлен в сторону карпальной линии и большого пальца, означает гепатит тиреотоксический.

24. Ветвь, исходящая из основания линии Меркурия правой ладони в направлении карпальной линии и оканчивающаяся островком, означает язву в печеночном углу.

25. Ветвь с конусом на конце, исходящая из знака под № 24 в направлении бугра Луны, означает полип или рак в печеночном углу толстой кишки.

26, 27. Крест в четырехугольнике, расположенном в межпальцевой промежности безымянного пальца и мизинца на обеих ладонях, означает колит язвенный неспецифический.

28. Ветвь, исходящая из основания линии Меркурия левой ладони в направлении карпальной линии, означает воспаление слизистой толстой кишки.

29. Ветвь, исходящая из ветви под № 28 в направлении бугра Марса левой ладони и оканчивающаяся островком, означает дивертикул в селезеночном углу.

30. Островки (или один длинный островок) на линии жизни (участок прямой кишки) левой ладони означают опухоль — плотную и бугристую, с плотными краями — на поверхности анального отверстия слева от оси, что является указанием на анальный плоскоклеточный рак прямой кишки.

31. Проктит.

32. Геморройный узел с выпадением.

33. Изогнутая линия, исходящая из основания левой ладони, оканчивающаяся конусом, означает предстательную железу; островок у основания справа обозначает аденому предстательной железы справа от оси и расположенную ближе к мочевому пузырю.

34. 35. Островок, отдельно расположенный в большом треугольнике обеих ладоней, выпускающий ветвь в направлении линии головы, означает спленомегалию.

36. Ветвь, исходящая из линии жизни, с островком в большом треугольнике левой ладони, служит указанием на анемию (селезенка увеличена).

37. Линия Меркурия, основание которой начинается с островка, расположенного касательно линии жизни левой ладони, означает лимфолейкоз хронический.

38. Концентрические окружности, образуемые папиллярными линиями на бугре Луны левой ладони, означают лейкоцитоз высокий.

39. Треугольник на линии жизни в большом треугольнике правой ладони означает лимфаденит регионарный.

40. Конус в межпальцевой промежности безымянного пальца и мизинца правой ладони, направленный в сторону мизинца, означает ожог колена; голени; операцию правой ноги.

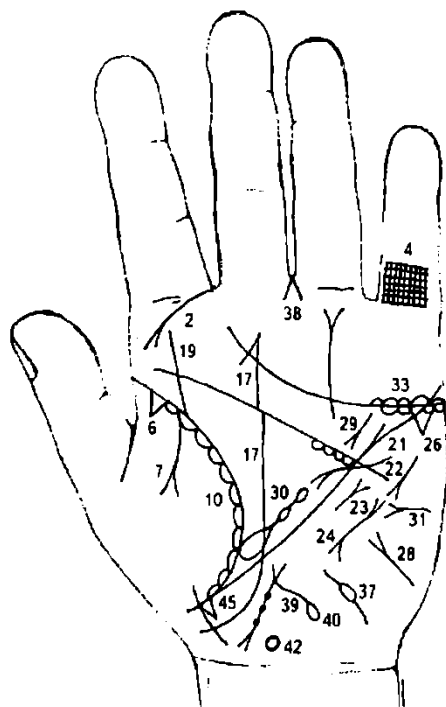


Рисунок 255

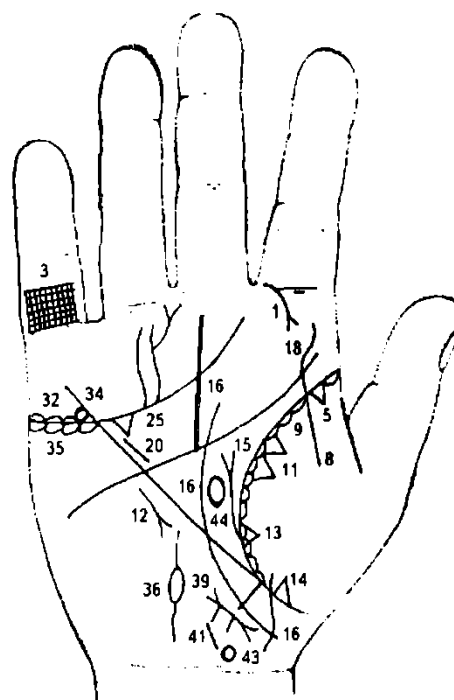


Рисунок 256

К рисункам 255, 256

1, 2. Дугообразная ветвь, исходящая из первой складки проксимальной фаланги указательного пальца на бугор Юпитера обеих ладоней, оканчивающаяся конусом, означает риносклерому носа.

3, 4. Решетка на проксимальной фаланге мизинца обеих ладоней указывает на двусторонний туберкулез легких.

5, 6. Треугольник на линии жизни (на ее участке до точки 20 лет) на обеих ладонях означает рубец в верхней доле обоих легких (очаговый туберкулез).

7. Ветвь, исходящая из линии жизни на бугор Венеры левой ладони, оканчивающаяся конусом, означает левосторонний экссудативный плеврит в детстве.

8. Ветвь, исходящая из линии жизни и от знака под № 5 на бугор Венеры правой ладони, означает правосторонний сухой плеврит.

9, 10. Островки вдоль линии жизни со стороны бугра Венеры обеих ладоней предвещают хронический бронхит.

11. Два треугольника на линии жизни, расположенные между точкой 20 лет и основанием линии Меркурия (средняя доля легкого), основания которых соединены между собой, а вершины лежат на бугре Венеры правой ладони, означают уплотнение средней доли правого легкого (или метастазы).

12. Среднедолевой синдром правосторонний.

13. Треугольник на линии жизни, чуть выше основания линии Меркурия, вершина которого лежит на бугре Венеры правой ладони, означает фиброзные изменения вследствие панкреатита.

14. Треугольник ниже основания линии Меркурия, лежащий на бугре Венеры, означает уплотнение нижней доли вследствие сухого плеврита и приподнятой диафрагмы справа.

15. Ветвь, исходящая из линии жизни в большом треугольнике правой ладони в направлении линии головы и оканчивающаяся конусом, означает приподнятую диафрагму (высоко стоящую диафрагму).

17. Линия Сатурна (линия судьбы) на обеих ладонях берет свое начало из-под бугра Венеры, его огибают — означает судьбу неудачливую в значительной степени.

18, 19. Извилистая ветвь, исходящая из линии жизни вверх на бугор Юпитера с незначительным уклоном в сторону большого пальца, означает сколиоз врожденный поясничного отдела позвоночника.

20. Прямая короткая линия, почти параллельно расположенная рядом с линией Меркурия в большом четырехугольнике правой ладони, означает гипертрофию правого желудочка сердца.

21. Гипертрофия левого желудочка и левого предсердия.

22. Тахикардия.

23. Стеноз митрального (двустворчатого) клапана.

24. Пароксизмальная тахикардия.

25. Треугольник под линией сердца под бугром Меркурия на обеих ладонях предвещает калькулезный холецистит.

26. Гепатит токсический аллергический.

28. Извилистая линия с конусом на конце на бугре Луны левой ладони, конус направлен в сторону линии Меркурия, означает тиреотоксикоз левой доли щитовидной железы в пределах первой стадии.

29. Панкреатит хронический.

30. Островок, касательно расположенный к линии жизни в большом треугольнике левой ладони, выпускающий ветвь с двумя островками в направлении линии головы, означает, что селезенка увеличена; бронзовый диабет; сатурнизм (хроническое отравление свинцом); свинцовая колика (островок с двумя островками меньшей величины, чем первый); анемия.

Диагноз: гемохроматоз.

31. Горизонтальная линия с конусом на бугре Марса левой ладони, конус которой направлен в сторону линии Меркурия, означает бронзовый диабет.

32. 33. Островки над линией сердца под бугром Меркурия обеих ладоней означают двустороннее воспаление яичников — оофорит двусторонний.

34. Кружок внутри островка на правой ладони предвещает кисту на ножке, ее скрутку и кровоизлияние.

35. Островки под линией сердца под бугром Меркурия обеих ладоней предвещают продуцирование гормонов сверх нормы.

36. Островок значительной величины на бугре Луны правой ладони, выпускающий ветви, означает полную непроходимость правой маточной трубы.

37. Островок незначительной величины на бугре Луны, сверху выпускающий короткую ветвь, а снизу — ветвь длиннее, чем верхняя, означает непроходимость левой маточной трубы, расположенной ближе к яичнику. В сочетании со знаком под № 38 предвещает иссечение трубы, ее сшивку.

38. Конус в межпальцевой промежности среднего и безымянного пальцев означает гинекологическую операцию; здесь иссечение левой маточной трубы.

39. Матка отклонена влево; три фибромиомы на теле матки; бели; эндометрит.

40. Островок на конце ветви — прободение тела матки вследствие аборта.

41. Рубец на теле матки.

42. 43. Окружность, верхняя часть незначительно вытянута, означает родовую травму гипоталамуса.

44. Передняя доля гипофиза незначительно вытянулась в сторону лба (линии головы) — означает гипофизарное истощение нервной системы в незначительной степени.

45. Треугольник на линии жизни, расположенный ниже основания линии Меркурия левой ладони, предвещает хирургическое вмешательство, связанное с маткой.

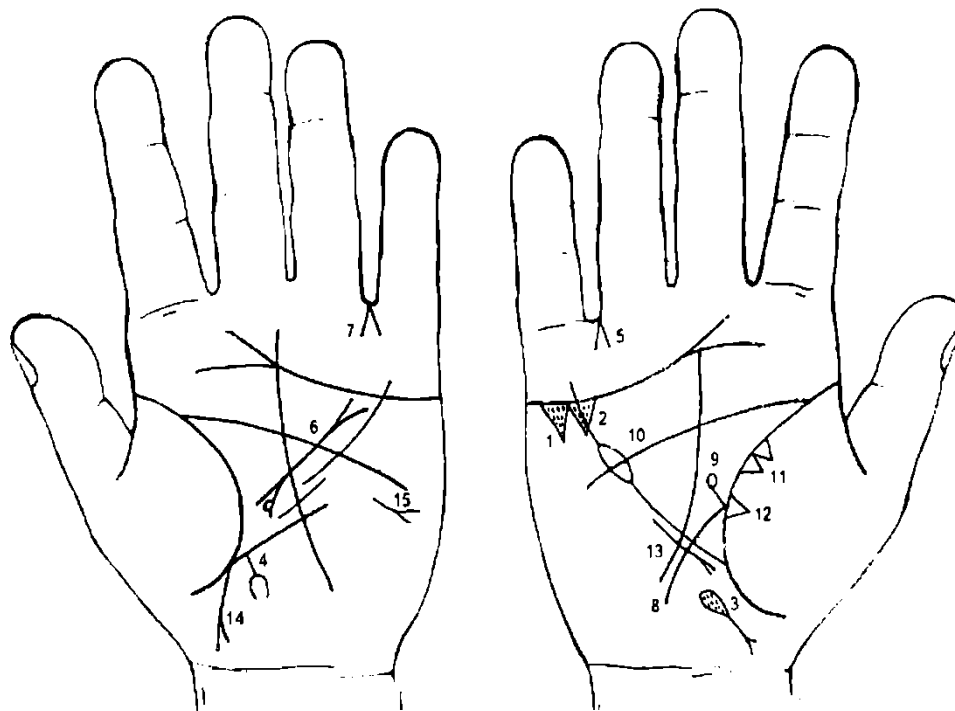


Рисунок 257

Рисунок 258

К рисункам 257, 258

1, 2. Два треугольника под линией сердца под бугром Меркурия правой ладони означают холелитиаз.

3. Островок, выпускающий ветвь с конусом на конце, внутри которого имеются глубокие точки (ямочки), расположенный чуть ниже основания линии Меркурия правой ладони, конус направлен в сторону карпальной линии — означает дискинезию желчных путей, желтуху механическую (в островке ямочки), рак желчного пузыря (конус).

4. Ветвь, исходящая из участка печени линии Меркурия левой ладони в направлении карпальной линии и оканчивающаяся расщеплением, означает метастазирование (прорастание) рака желчного пузыря в печень.

5. Конус в межпальцевой промежности безымянного пальца и мизинца правой ладони, острие которого направлено вверх, означает операцию желчного пузыря — удаление.

6. Прямая и широкая линия с конусами на концах, исходящая из большого четырехугольника в направлении большого треугольника левой ладони, в нижнем конусе (головка поджелудочной железы) на его левой ветви касательно расположен кружок — означает (весь знак) муковисцидоз смешанной формы (желудочно-кишечно-легочной); головка и хвост поджелудочной железы увеличены; в головке слева кружок означает кисту. В сочетании своем знак указывает на прорастание рака желчного пузыря в поджелудочную железу — рак поджелудочной железы.

7. Конус в межпальцевой промежности безымянного пальца и мизинца левой ладони предвещает удаление поджелудочной железы (хвост увеличен).

8, 9. Дуоденит; под № 9 дивертикул в нижней трети 12-перстной кишки (в луковице).

10. Островок в верхней трети линии Меркурия означает отравление желудочно-кишечного тракта.

11. Уплотнение в средней доле правого легкого.

12. Фиброзные изменения в средней доле правого легкого вследствие муковисцидоза.

13. Правосторонний среднедолевой синдром.

14. Мальчик — крипторхизм: правое яичко в паху.

15. Асцит.

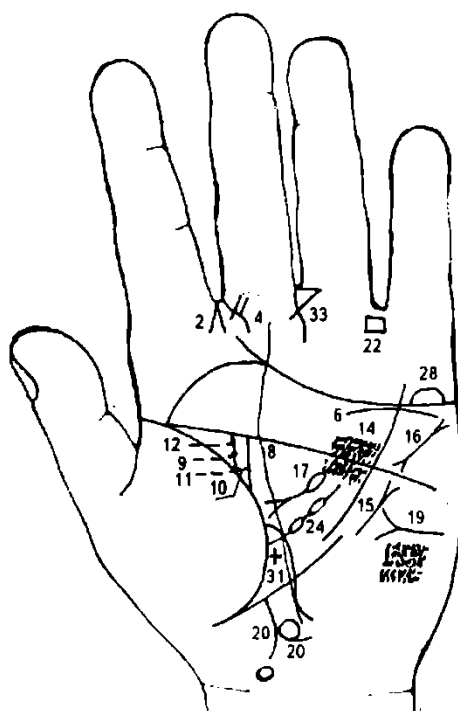


Рисунок 259

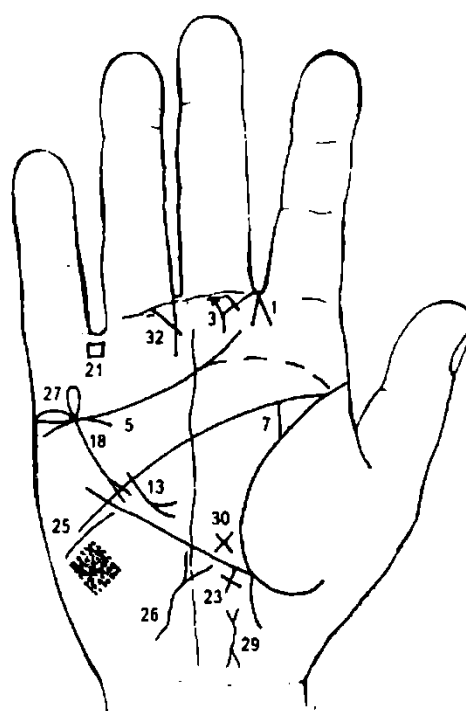


Рисунок 260

К рисункам 259, 260

1, 2. Конус в межпальцевой промежности указательного и среднего пальцев обеих ладоней, острие которого направлено вверх, означает насморк вазомоторный и аллергический.

3, 4. Двойной треугольник на первой складке проксимальной фаланги среднего пальца, расположенный со стороны промежности указательного и среднего пальцев обеих ладоней, выпускающий из своей вершины ветвь вниз, означает мастоидит и костоед. Лечение: радикальная операция на височной кости — трепанация черепа двусторонняя.

5. Дугообразная линия, касательно расположенная к линии сердца под бугром Меркурия, означает хроническую недостаточность коры надпочечника правой почки.

6. Короткая линия под линией сердца, касательно не расположенная, и под бугром Меркурия означает опущение левой почки — нефроптоз; хроническая недостаточность коры надпочечника.

7. Ветвь, исходящая из линии жизни правой ладони в направлении линии головы с наклоном к большому пальцу, означает расширенный мочеточник, песок.

8. Прямая ветвь, исходящая из линии жизни вверх на соединение с линией головы, в сочетании со знаками под № 9 и № 10 означает удвоенную почку; ветвь — нижняя лоханка и мочеточник.

9. Прямая ветвь, исходящая из ямочки на линии жизни параллельно ветви под № 8, означает лоханку верхней почки; мочеточник.

10. Перемычка, соединяющая основание ветви под № 9 с ветвью под № 8, в своем сочетании означает левостороннюю удвоенную почку.

11. Камень в верхней лоханке обозначен черной ямочкой (глубокая темная точка).

12. Камень в средней трети мочеточника — глубокая точка (ямочка) на линии головы.

13. Ветвь с конусом, исходящая из линии головы правой ладони в большом треугольнике, конус направлен вниз, означает ранение в правый желудочек сердца (осколок может находиться в тканях сердца).

14. Множество ямочек, или кружочков, над линией головы в большом четырехугольнике левой ладони означают правожелудочковую недостаточность кровообращения.

15. Короткая прямая линия, расположенная параллельно линии Меркурия левой ладони, конус которой направлен вверх, означает стеноз двустворчатого клапана (митральный стеноз).

16. Пароксизмальная тахикардия.

17. Ветвь, исходящая из большого четырехугольника левой ладони, пересекающая линию головы, прерывающаяся островком и оканчивающаяся конусом, означает хронический панкреатит, а островок служит указанием на недостаточность инсулярного аппарата.

18. Линия Меркурия оканчивается островком — означает отравление желудочно-кишечного тракта.

19. Горизонтальная линия на бугре Марса левой ладони, конус которой направлен к линии Меркурия, означает сахарный диабет.

20. Ветвь, исходящая из участка печени линии Меркурия в направлении карпальной линии, конец которой расщеплен, означает рак печени; ветвь, на которой расположен островок, означает отравление левой дольки печени, вследствие тяжелого медикаментозного отравления. Здесь чрезмерное злоупотребление медикаментами в связи с тяжелой формой сахарного диабета.

21. 22. Четырехугольник в межпальцевой промежности безымянного пальца и мизинца означает колит хронический катаральный (на обеих ладонях).

23. Крест на участке печени на линии Меркурия правой ладони означает цирроз печени. Здесь в сочетании знаков под № 20 и № 23 означает рак печени.

24. Ветвь, исходящая из линии жизни левой ладони в большом треугольнике с двумя островками, означает увеличенную селезенку, незначительную анемию.

25. Линия головы у конца своего оборвана уступом в сторону бугра Луны — предвещает получение раны в голову или горло, болезнь печени, а иногда служит признаком сумасшествия (здесь самоубийство).

26. Извилистая линия с конусом на бугре Луны правой ладони означает тиреотоксикоз правой дольки щитовидной железы в пределах первой стадии.

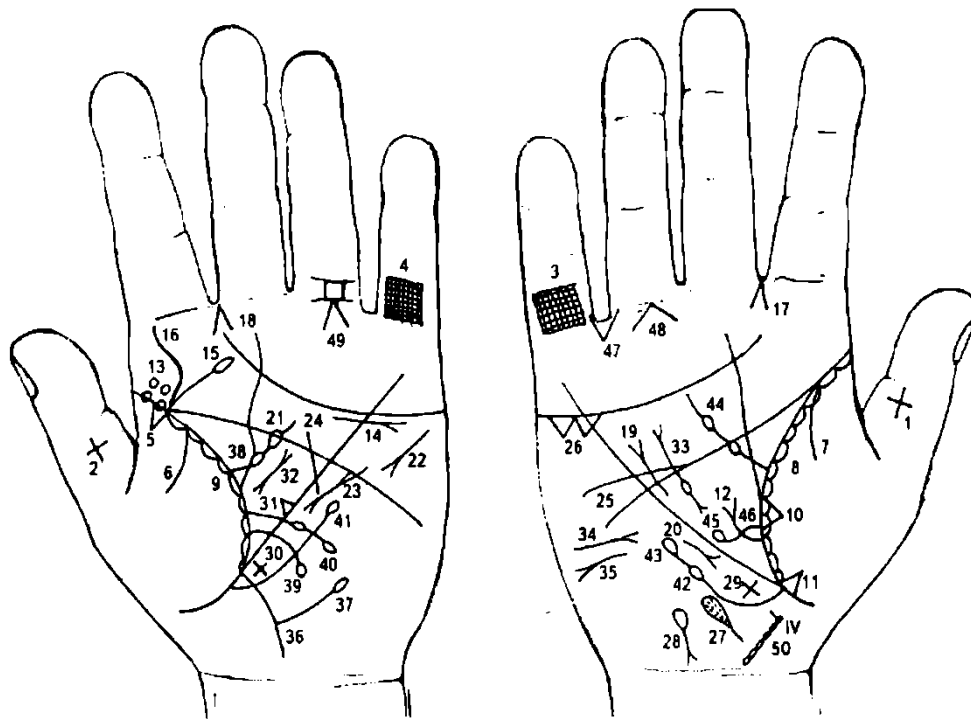
27. 28. Островок над линией сердца под бугром Меркурия обеих ладоней означает воспаление обоих мужских яичек.

Такая извилистая линия на оси ладони у карпальной линии правой ладони означает хронический простатит.

30, 31. Крест в большом треугольнике обеих ладоней, расположенный в нижнем углу, означает самоубийство.

32. Прямая линия, исходящая из первой складки проксимальной фаланги безымянного пальца со стороны среднего пальца, означает перелом правой ноги.

33. Извилистая линия, исходящая от первой складки проксимальной фаланги безымянного пальца левой ладони, пересеченная короткой линией, означает растяжение сухожилия левой ноги.



К рисункам 261, 262

1, 2. Крест на средней фаланге больших пальцев означает, что обладатель знака в своей жизни несет тяжесть, несет тяжелый крест.

3, 4. Решетка на проксимальной фаланге мизинца обеих ладоней означает двусторонний туберкулез легких.

5. Треугольник на линии жизни (от 0 до точки 20 лет), вершина которого лежит на бугре Венеры левой ладони, означает очаговый туберкулез в верхней доле левого легкого; рубец.

6,7. Ветвь, исходящая из линии жизни на бугор Венеры обеих ладоней, предвещает двусторонний сухой плеврит.

8, 9. Островки вдоль линии жизни на бугре Венеры обеих ладоней указывают на хронический бронхит.

10. Треугольник на линии жизни, расположенный чуть выше основания линии Меркурия, вершина которого находится на бугре Венеры правой ладони, означает фиброзные изменения в средней доле правого легкого вследствие муковисцидоза — панкреато-бронхо-пульмональный кистозный фиброз, Андерсена синдром.

11. Треугольник на линии жизни, расположенный ниже основания линии Меркурия, вершина которого находится на бугре Венеры правой ладони, означает уплотнение нижней доли правого легкого вследствие приподнятой диафрагмы под № 12.

12. Ветвь, исходящая из линии жизни правой ладони, с конусом на конце в большом треугольнике в направлении линии головы, означает приподнятую диафрагму, как последствие правостороннего сухого плеврита под № 7.

13. Две ямочки на линии жизни и две ямочки над ними на левой ладони предвещают заболевание эпидемическим паротитом два раза, что может служить предостережением к раку поджелудочной железы.

14. Дугообразная (или волнистая) линия под линией сердца, касательно к ней не расположенная, под бугром Меркурия, конец которой оканчивается конусом, служит указанием на прорастание рака поджелудочной железы в надпочечники; нефроптоз, почечная недостаточность.

15. Ветвь с островком на конце, исходящая из линии жизни (или линии головы) на участке до 20 лет с наклоном к оси левой ладони, означает ушиб (травму) с левой стороны шейного отдела позвоночника.

16. Извилистая ветвь, исходящая из линии жизни на бугор Юпитера в направлении указательного пальца, означает врожденный сколиоз поясничного отдела позвоночника.

17, 18. Насморк вазомоторный и аллергический.

19. Короткая линия с конусом на конце, исходящая из большого треугольника правой ладони, расположенная рядом с линией Меркурия и оканчивающаяся в большом четырехугольнике, означает гипертрофию правого предсердия и желудочка.

20. Правосторонний среднедолевой синдром.

21. Мелкие кружочки или глубокие точки (ямочки) над линией головы в большом четырехугольнике левой ладони означают правожелудочковую недостаточность кровообращения.

22. Тахикардия.

23. Пароксизмальная тахикардия; экстрасистолическая аритмия.

24. Прямая линия, исходящая из бугра Марса, пересекающая линию Меркурия и линию головы, означает митральный стеноз без оперативного вмешательства.

25. Прямая ветвь, исходящая из линии головы правой ладони на бугор Юпитера в направлении основания линии сердца, означает дефект межжелудочковой перегородки.

26. Два треугольника под линией сердца и под бугром Меркурия правой ладони предвещают холелитиаз.

27. Островок, выпускающий ветвь в направлении карпальной линии, расположенный ниже основания линии Меркурия и на оси правой ладони, внутри которого имеются кружочки, или глубокие точки (ямочки), означает дискинезию желчных путей и механическую желтуху (кружочки, или глубокие точки, ямочки).

28. Островок, выпускающий ветвь с конусом на конце в направлении карпальной линии правой ладони, означает гемолитическую анемию симптоматическую.

29. 30. Крест на участке печени линии Меркурия на обеих ладонях, равносторонний, означает кардиальный (застойный) цирроз печени.

31. Треугольник на линии Меркурия, расположенный на нижней трети ее длины в пределах большого треугольника левой ладони, означает грыжу пищеводного отверстия диафрагмы (т. е. расширение пищеводного отверстия).

32. Муковисцидоз.

33. Короткая линия с конусами на концах, прерывающаяся островком, означает недостаточность инсулярного аппарата.

В сочетании с муковисцидозом под № 32 предвещает рак поджелудочной железы.

34. Горизонтальная линия, конус которой направлен в сторону линии Меркурия, знак расположен на бугре Марса правой ладони, означает сахарный диабет; сахар в моче.

35. Горизонтальная линия на бугре Марса, конус которой направлен в противоположную сторону от линии Меркурия, означает асцит.

36. Ветвь, исходящая из основания линии Меркурия левой ладони в направлении бугра Луны и карпальной линии, означает левую сторону толстого кишечника; воспаление слизистой.

37. Ветвь, исходящая от толстой кишки под № 36 в направлении бугра Марса и оканчивающаяся островком, означает дивертикул толстой кишки в селезеночном углу.

38. Треугольник на линии жизни в большом треугольнике левой ладони, выпускающий из своей вершины ветвь с двумя островками в направлении линии головы, означает лимфаденит регионарный подчелюстных лимфатических узлов (скарлатина) и анемию.

39. Ветвь, дугообразная, исходящая из линии жизни чуть выше основания линии Меркурия, которую пересекает в направлении бугра Луны, оканчивается островком — означает моноцитоз (наблюдается при хронических инфекциях, мононуклеозе инфекционном, сыпном тифе, затяжном септическом эндокардите, листереллезе).

40. Дугообразная ветвь, исходящая из линии жизни левой ладони (чуть выше моноцитоза под № 39) выше основания линии Меркурия, которую пересекает в направлении бугра Луны, прерывающаяся одним островком и оканчивающаяся островком, означает микроцитоз (эритроциты диаметром до 6 мк, характерны для хронических железодефицитных анемий; микросфероцитоз наблюдается при болезни Минковского—Шоффара).

41. Ветвь с островком на конце, исходящая чуть ниже основания линии Меркурия из линии жизни левой ладони в направлении бугра Марса, при этом двигаясь почти параллельно линии Меркурия, означает лимфоцитопению (лимфопению), пониженное содержание лимфоцитов в крови; наблюдается при лимфогранулематозе, воспалительно-гнойных заболеваниях, гиперкортицизме и длительном лечении глюкокортикоидами.

42. 43. Ветвь с двумя островками, исходящая из линии жизни ниже основания линии Меркурия правой ладони, направляется вверх параллельно линии Меркурия — означает: островок под № 42 лейкопению (пониженное содержание лейкоцитов); островок под № 43 кроветворный симптом Рустичского (пониженное содержание в крови клеточных элементов; течение злокачественное).

44. Ветвь, исходящая из линии жизни в большом треугольнике правой ладони с двумя островками в направлении линии головы, означает получение донорской крови, или биоплазмы, или физиологического раствора; все в значительных количествах (два островка); или переливание крови.

45. Ветвь с островком на конце, исходящая из основания знака под №46 (12-перстная кишка), означает дивертикул в луковице.

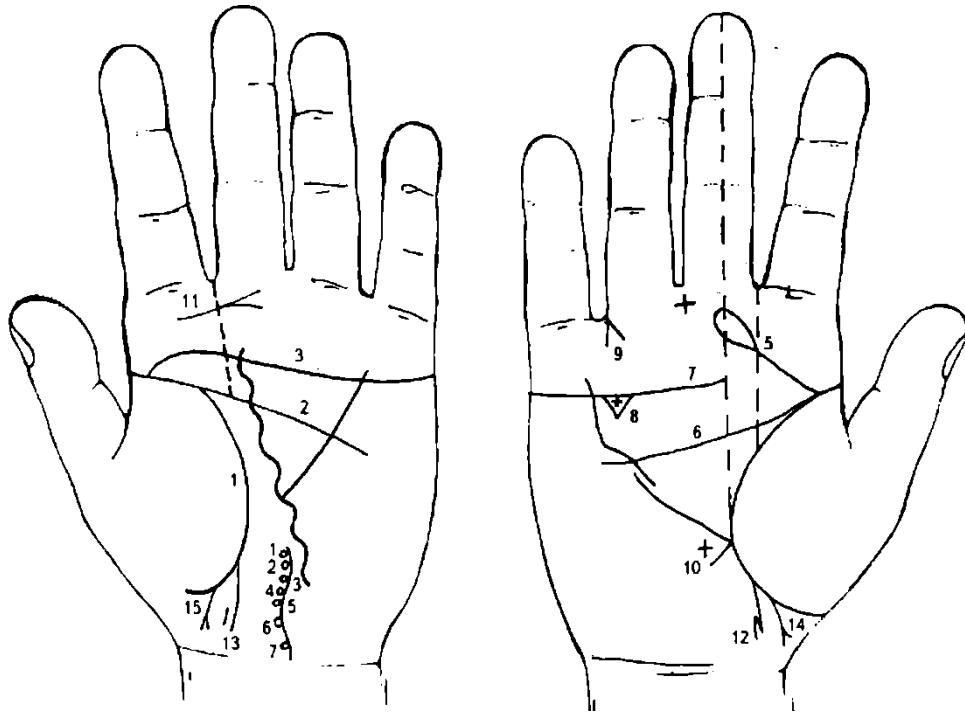
46. Линия дугообразная (или волнистая, иногда прямая), исходящая из линии жизни чуть выше основания линии Меркурия правой ладони, пересекающая линию Меркурия в направлении бугра Луны и карпальной линии, означает дуоденит — воспаление слизистой 12-перстной кишки.

47. Такой конус, острие которого направлено вниз, расположенный в межпальцевой промежности безымянного пальца и мизинца правой ладони, означает удаление желчного пузыря.

48. 49. Линии, исходящие из первой складки проксимальной фаланги безымянного пальца вниз и образующие между собой прямой угол, на обеих ладонях означают миеломную болезнь костей ног (кроветворный симптом Рустичского) — боли в трубчатых костях голени (красный мозг).

50. Линия, исходящая из карпальной линии по оси ладони вверх, IV позвонок имеет выпуклость вправо, означает вывих IV позвонка шейного отдела вправо вследствие травмы (удара) под № 15 слева.

Позвонки имеют темный цвет, что указывает на отложение солей — остеохондроз.



К рисункам 263, 264

1, 2, 3. Слияние линий жизни, головы и сердца является обстоятельством, указывающим всегда на несомненный признак насильственной смерти, связанный с образом жизни, если такое соединение замечается на обеих руках.

На рис. 263 такое слияние показано только на одной левой ладони, это значит, что указанное событие принимает форму предостережения или угрозы насильственной смерти.

4. Извилистая линия, на которой расположены кружочки, означающие позвонки и диски, а в районе V позвонка вогнутость позвоночника влево, означает перелом шейного отдела позвоночника — вывих V позвонка влево.

5. Прямая линия с островком на конце, исходящая из линии жизни в направлении среднего пальца, означает травму шейного отдела позвоночника справа (вывих влево).

6. Полное совпадение линии головы с линией жизни является одним из самых дурных признаков. Оно сулит человеку полную неудачу, а также смертельные поражения.

7. Линия сердца оканчивается против среднего пальца без всяких других линий с боков — означает угрозу смертельной опасности от собственной оплошности и небрежности. Здесь перелом шейного отдела позвоночника — например, прыжок головой в воду, удар о подводный предмет.

8. Треугольник под линией сердца правой ладони, в котором расположен крестик, означает холелитиаз.

9. Конус, направленный в межпальцевую промежность безымянного и пальца Меркурия правой ладони, означает операцию желчного пузыря — удаление.

10. Крест, равносторонний, на участке печени линии Меркурия, но оторванный от нее, означает цирроз печени; пункция печени не предвидится.

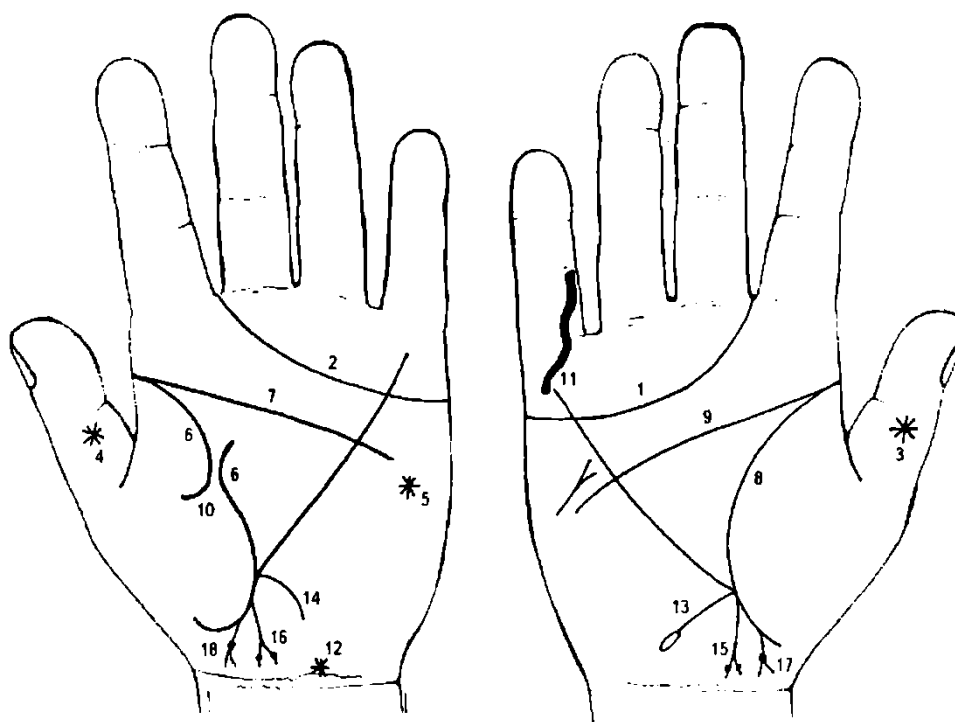
11. Такой знак (линия с конусом) на бугре Юпитера левой ладони означает полип гортани; у взрослого человека папиллома гортани, или стеноз гортани.

12. 13. Линия жизни обеих ладоней выпускает ветвь в направлении карпальной линии с наклоном в сторону большого пальца — означает мальчика.

Слева, рядом с концом знака, уступом расположена короткая линия, которая предвещает ушиб в левое полушарие мозга мальчика.

14, 15. Мальчик — трудные роды (у жены).

Примечание: на рис. 263, 264 показана программа С., обследованного мной в 1980 г. Перед этим была обследована его мать, программа которой приводится на рис. 265, 266.



К рисункам 265, 266

1, 2. Линия сердца, оканчивающаяся между указательным и средним пальцами, предвещает дурной конец жизни: тяжелую, мучительную смерть.

3, 4. Звезда на ногтевом суставе большого пальца означает неожиданную опасность или вообще происшествие, лежащее вне сферы человеческого предвидения, т. е. означает событие роковое, неизбежное, неожиданное, например, насильственная смерть, самоубийство.

Звезда на бугре Марса предвещает угрозу насильственной смерти.

6, 7, 8, 9. Полное совпадение линий жизни и головы сулит человеку полную неудачу, а также смертельное ранение.

10. Линия жизни под № 6 левой ладони прервана в возрасте 42-45 лет — предвещает в сочетании с другими знаками смертельную опасность, связанную с происшествием. Но линия жизни правой ладони под № 8 непрерывная, это предвещает, что событие под № 10 примет благоприятный оборот.

11. Извилистая линия, исходящая от первой складки средней фаланги мизинца правой ладони, пересекающая проксимальную фалангу и оканчивающаяся на бугре Меркурия, означает тяжелую травму правой руки (автомобильная авария).

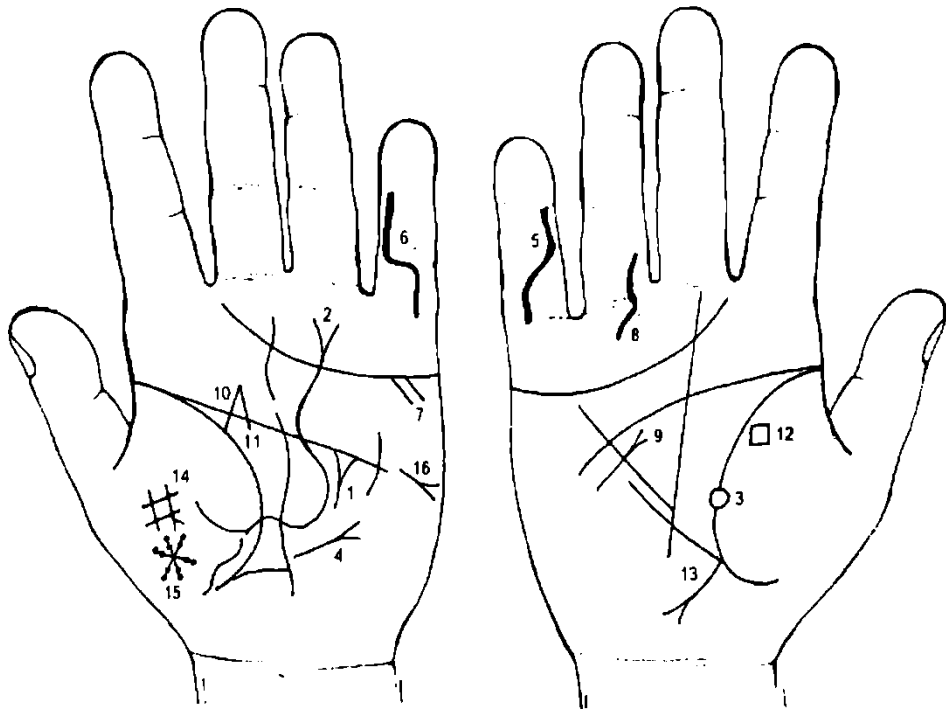
12. Звезда на карпальной линии означает, что высшие силы (или судьба) благосклонно относятся к обладателю руки.

13. Ветвь, исходящая из основания линии Меркурия правой ладони в направлении карпальной линии и оканчивающаяся островком, означает хронический аппендицит, гнойный, угрозу изливания гноя в полость брюшины.

14. Ветвь, исходящая из линии Меркурия левой ладони в направлении карпальной линии, означает колит катаральный — сигмоидит.

15. 16. Ветвь с конусом на конце, исходящая из линии жизни ниже основания линии Меркурия в направлении карпальной линии с уклоном в сторону большого пальца, означает первые роды — мальчика. На ветвях конуса наблюдаются по одной точке (ямочке), которые предвещают применение щипцов во время родов и нанесение травм обоих полушарий мозга. Конус знака обозначает головку ребенка и указывает на трудные роды.

17, 18. Означает мальчика с трудными родами, программа которого показана на рис. 263, 264. У основания конуса (шея) большая темного цвета точка (или ямочка) — означает травму или ранение, или перелом шейного отдела позвоночника.



К рисункам 267, 268

1. Треугольник под линией сердца в большом треугольнике левой ладони, выпускающий из вершины ветвь, означает травму головы слева; здесь трепанация черепа, связанная с гнойным отитом.

2. Извилистая линия, исходящая из бугра Венеры, пересекающая большой треугольник, пересекает линию головы, большой четырехугольник левой ладони и оканчивается конусом под проксимальной фалангой безымянного пальца, означает воспаление брюшины вследствие асцита — водянка; сердечная недостаточность.

3. Круглая ямочка белого цвета на линии жизни означает угрозу смерти из-за сердечной недостаточности.

4. Короткая линия, исходящая из большого треугольника левой ладони, пересекающая разрыв линии Меркурия в направлении бугра Марса, оканчивается конусом — предвещает рубцово-измененный сальник вследствие операции в полости живота.

5. 6. Извилистая линия, исходящая из верхней складки дистальной фаланги мизинца, пересекающая первую складку проксимальной фаланги и оканчивающаяся на бугре Меркурия на обеих ладонях, предвещает самоубийство посредством пореза вен на обеих руках.

7. Две ветви, прямые, исходящие из линии сердца из-под бугра Меркурия левой ладони, предвещают две попытки к самоубийству.

8. Извилистая линия, исходящая из проксимальной фаланги безымянного пальца, пересекающая первую складку в направлении бугра Аполлона правой ладони, означает травму правой ноги.

9. Сахарный диабет.

10. 11. Линия жизни выпускает ветвь, которая соединяется с линией, исходящей от линии головы вверх на соединение со знаком под № 10, предвещает арест, ссылку по уголовным мотивам.

12. Четырехугольник на бугре Венеры у линии жизни предвещает конфискацию или хищение, или потерю имущества (ценностей).

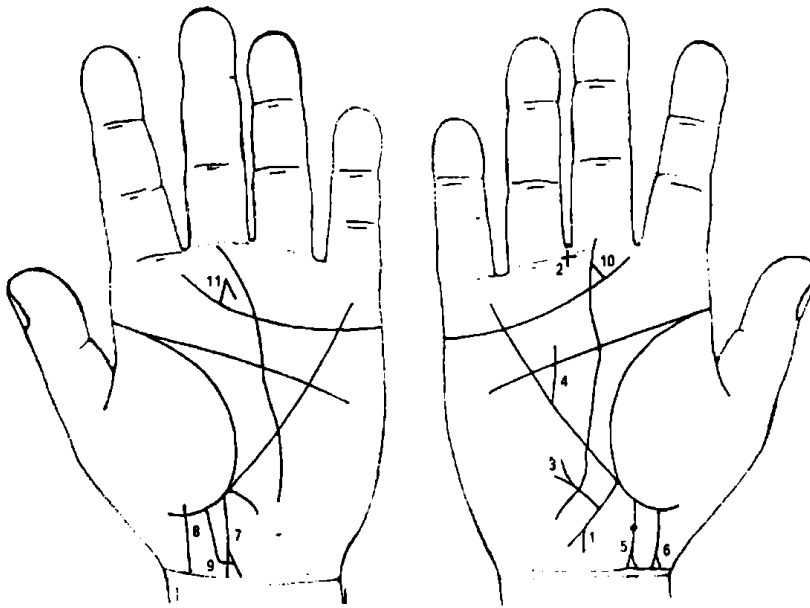
13. Аппендицит хронический с местным перитонитом.

14. Крест на бугре Венеры означает любовь, связанную с браком. Слева поперечная линия креста выпускает ветвь вниз, которая из черной (или розовой) точки выпускает ветвь с конусом на конце, пересекающую вертикальную линию креста;

означает летальный исход от тромбоза большого пальца левой ноги — разрыв сердца.

15. Звездочка, образованная из кружочков (ямочек) на бугре Венеры, предвещает несчастье через женщину, которая ставит своей целью расторжение брака.

16. Асцит.



К рисункам 269, 270

1. Ветвь, исходящая из основания линии Меркурия правой ладони в направлении карпальной линии, оканчивающаяся конусом, означает аппендицит хронический гнойный.

2. Крест в межпальцевой промежности среднего и безымянного пальцев правой ладони означает оперативное удаление аппендикита.

3. Ветвь с конусом на конце, исходящая от знака аппендикита под № 1 правой ладони в направлении бугра Марса и почти параллельно линии Меркурия, означает

грыжу послеоперационную.

4. Прямая линия, пересекающая линию Меркурия и линию головы и оканчивающаяся в большом четырехугольнике правой ладони, означает стеноз терхстворчатого клапана сердца.

5. Линия жизни выпускает ветвь с наклоном в сторону большого пальца — означает мальчика; разветвление знака (конус) указывает на трудные роды; соединение ветвей знака указывает на раннюю смерть ребенка. Ямочка или глубокая точка ниже основания конуса означает астму бронхиальную.

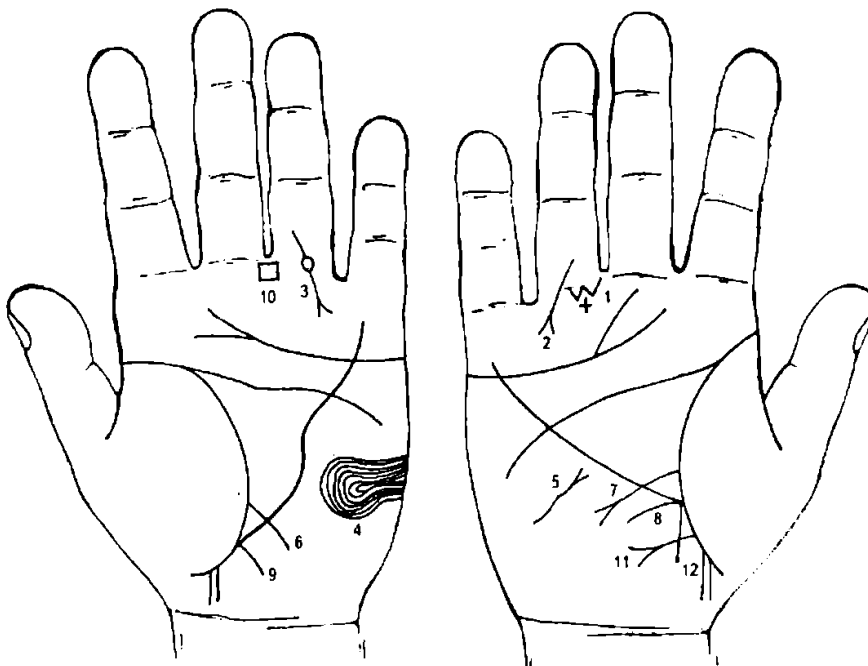
6. Мальчик — ранняя смерть; трудные роды.

7. Мальчик (см. под № 5).

8. Мальчик (см. под № 6).

9. Перемычка между знаками мальчиков под № 7 и 8 означает мальчиков-близнецов.

10. 11. Ветвь, исходящая из линии сердца (45 лет) на соединение с линией Сатурна (55 лет) означает брак в 45 лет и овдовение (распад брака) в 55 лет (или его расторжение).



К рисункам 271, 272

1. Два треугольника под первой складкой проксимальной фаланги IV пальца правой ладони и между ними крестик означают гематому ягодицы и ее оперативное удаление (обозначено крестиком).

2. Прямая линия с конусом, исходящая из проксимальной фаланги безымянного пальца правой ладони в направлении бугра Меркурия означает перелом правой ноги.

3. Линия с конусом, исходящая из проксимальной фаланги безымянного пальца левой ладони, прерывающаяся кружочком, который располагается на первой складке фаланги в направлении бугра Аполлона (Меркурия), означает операцию голени левой ноги.

4. Такой узор из папиллярных линий на бугре Луны левой ладони означает высокий лейкоцитоз вследствие травматического остеомиелита левой голени.

5. Извилистая линия с конусом на бугре Луны правой ладони, конус которой направлен вверх к линии Меркурия означает амилоидный зуб с гипотиреозом правой доли щитовидной железы в пределах первой стадии.

6. Ветвь, исходящая из линии жизни чуть выше основания линии Меркурия, левой ладони, означает воспаление слизистой тонкого кишечника.

7. Ветвь с конусом на конце, исходящая из линии жизни правой ладони, пересекающая линию Меркурия в направлении бугра Луны, означает язву двенадцатиперстной кишки вне пределов луковицы.

8. Ветвь, исходящая из основания линии Меркурия правой ладони в направлении карпальной линии, означает хронический аппендицит.

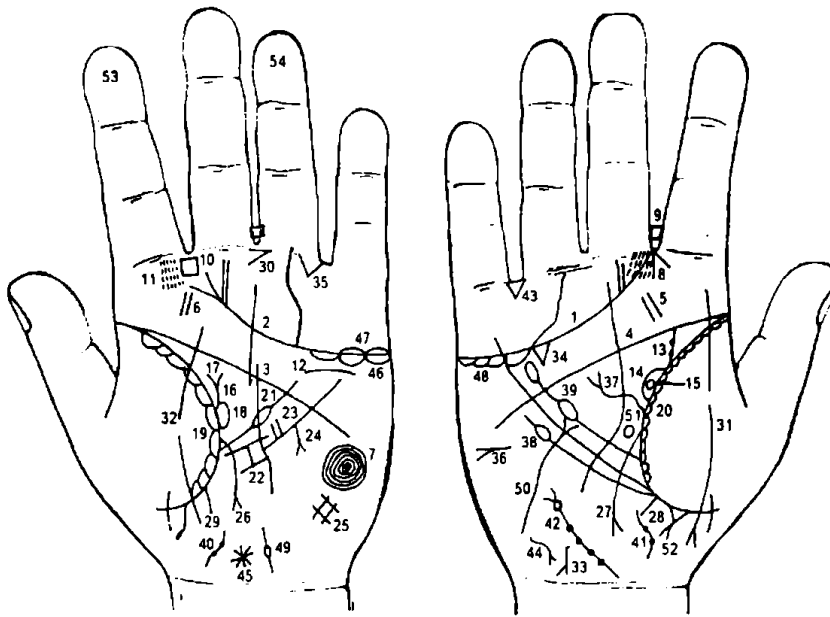
9. Ветвь, исходящая из основания линии Меркурия левой ладони в направлении карпальной линии, означает воспаление слизистой — колит катаральный.

10. Четырехугольник в межпальцевом промежутке среднего и безымянного пальцев означает хронический гастрит.

11. Ветвь с конусом, исходящая из линии жизни ниже основания линии Меркурия (участок прямой кишки) правой ладони в направлении пересечения оси ладони с карпальной линией, означает свищ ягодицы (или прямой кишки).

12. Прямая ветвь, исходящая из линии жизни правой ладони чуть ниже основания линии Меркурия, пересекающая знак свища под М» 11, означает в своем сочетании свищ гнойный после инъекции.

Примечание: если знак под № 11 без конуса, то в сочетании со знаком под № 12 будет означать затвердение ягодицы в месте, где произведена инъекция.



К рисункам 273—274

1, 2. Линия сердца, оканчивающаяся в промежности указательного и среднего пальцев обеих ладоней, предвещает тяжелую мучительную смерть.

3, 4. Полное совпадение линии головы с линией жизни сулит человеку полную неудачу, а также смертельные поражения.

5, 6. Две короткие линии на бугре Юпитера обеих ладоней означает мононуклеоз инфекционный (моноцитарная ангина, болезнь Филатова—Пфайфера

— острое инфекционное заболевание неясной этиологии).

Основное проявление — ангина, лихорадка, увеличение затылочных лимфоузлов, а также печени, селезенки, в крови лейкоцитоз. Иногда желтуха.

7. Концентрические окружности, образуемые папиллярными линиями на бугре Луны, означают высокий лейкоцитоз.

8. Конус, направленный в межпальцевой промежуток указательного и среднего пальцев правой ладони, означает насморк вазомоторный и аллергический.

9. 10. Четырехугольник в межпальцевом промежутке указательного и среднего пальцев обеих ладоней предвещает двустороннее воспаление лобной пазухи.

11. Глубокие точки (или мелкие кружочки) на бугре Юпитера указывают на ларингит хронический атрофический. Здесь линия сердца под № 2 расщеплена в направлении межпальцевого промежутка указательного и среднего пальцев, указывает на атрофию (хронический атрофический насморк).

12. Линия под линией сердца, под бугром Меркурия, касательно не расположенная, означает опущение левой почки — нефроптоз; хроническая недостаточность коры надпочечника.

Ветвь, исходящая из линии жизни правой ладони в направлении линии головы, означает расширенный мочеточник, песок (правая почка).

Две темного (или розового) цвета точки на мочеточнике означают два камня с отхождением (знак оперативного вмешательства не показан).

Островок, образуемый линией жизни и знаком мочеточника под № 13, означает расширенную лоханку и чашечку правой почки.

Кружок, расположенный в средней части лоханки правой почки и касательно линии жизни, означает боковую кисту справа в средней части.

Ветвь, исходящая из линии жизни левой ладони, дугообразная (иногда извилистая), означает расширенный и извилистый левый мочеточник; песок.

От мочеточника под № 16 исходит в направлении большого пальца левой ладони короткая ветвь — указывает на подковообразную почку.

Островок, образуемый линией жизни и знаком мочеточника левой ладони, означает расширение лоханки и чашечки левой почки.

Диагноз: мочекаменная болезнь, пиелонефрит; почечная недостаточность.

20. Островки вдоль линии жизни со стороны бугра Венеры обеих ладоней означают хронический бронхит.

21. Ветвь, исходящая из линии жизни левой ладони в направлении линии головы, прерывающаяся островком, означает увеличенную селезенку (спленопатия), а также указывает на анемию.

22. В месте обрыва линии Меркурия левой ладони обозначена поперечно расположенная короткая линия, ограниченная с обеих сторон короткими линиями,— означает зарубцованную язву желудка.

23. Две короткие линии, исходящие из линии Меркурия в направлении большого треугольника и рядом расположенные, означают две не рубцующиеся язвы желудка.

24. Короткая ветвь с конусом на конце, исходящая из линии Меркурия левой ладони в направлении бугра Луны (или карпальной линии), означает рак желудка (нижней трети малой кривизны).

25. Решетка на бугре Луны левой ладони означает нарушение вентиляции левого легкого.

26. Ветвь с конусом, исходящая из линии жизни левой ладони, пересекающая линию Меркурия в направлении бугра Луны, означает воспаление слизистой тонкого кишечника.

27. Ветвь с конусом, исходящая из линии жизни, выше основания линии Меркурия в направлении бугра Луны, означает на правой ладони язву двенадцатиперстной кишки, прободную в сочетании со знаком № 26.

28. Ветвь, исходящая из основания линии Меркурия правой ладони в направлении карпальной линии, означает хронический аппендицит.

29. Ветвь, исходящая из основания линии Меркурия левой ладони в направлении карпальной линии означает значительное воспаление слизистой кишечника (толстого).

30. Конус в межпальцевом промежутке среднего и безымянного пальцев левой ладони, острие которого направлено в сторону безымянного пальца, означает резекцию желудка.

31. 32. Линия, пересекающая линию жизни и бугор Венеры обеих ладоней, означает перитонит вследствие прободения язвы двенадцатиперстной кишки под №s 26, 27.

33. Ветвь с конусом, исходящая из участка печени правой ладони в направлении карпальной линии (или в направлении основания бугра Луны), означает рак печени — здесь метастазирование рака желудка в печень.

34. Треугольник под линией сердца под бугром Меркурия правой ладони означает хронический холецистит.

35. Треугольник под первой складкой безымянного пальца левой ладони означает заворот кишечника (сигмовидной кишки), кишечная непроходимость.

36. Короткая горизонтальная линия на бугре Марса правой ладони, конус которой направлен в противоположную сторону от большого пальца, означает асцит.

37. Извилистая линия с конусом на конце, исходящая из линии жизни правой ладони в направлении линии головы, означает высоко приподнятую диафрагму справа.

38. Ветвь, исходящая из линии жизни чуть ниже основания линии Меркурия правой ладони в направлении линии головы и оканчивающаяся островком, означает лейкопению.

39. Ветвь, исходящая из линии жизни правой ладони в большом треугольнике с двумя островками, направлена в сторону линии головы, означает получение донорской крови; или получение биоплазмы; или физиологического раствора.

40. 41. Извилистая линия на оси ладони с уклоном верхнего конца знака в сторону бугра Луны означает предстательную железу. Две ямочки на линии (знаке) означают два узла в предстательной железе — аденома предстательной железы.

42. Извилистая линия с конусом на конце, расположенная на бугре Луны правой ладони, означает расширение мочевого пузыря вправо; цистит.

Точки (ямочки), расположенные от основания знака и до основания конуса, обозначают: стеноз шейки мочевого пузыря (точка или ямочка на основании конуса); дивертикул мочевого пузыря истинный справа. Здесь левый мочеточник открывается в дивертикул.

43. Конус в межпальцевом промежутке безымянного пальца и мизинца правой ладони, острие которого направлено вниз, означает оперативное вмешательство в полость живота; здесь операции мочевого пузыря.

44. Извилистая линия с конусом на конце, на бугре Луны, конус направлен в сторону карпальной линии — означает гепатит тиреотоксический.

45. Звездочка с кружочком у карпальной линии левой ладони означает родовую травму мозжечка — нарушение координации движений; кружок в верхней части (звездочка) обозначает родовую травму гипоталамуса.

46. Островки под линией сердца под бугром Меркурия левой ладони означают продуцирование гормонов сверх нормы.

47. Островки над линией сердца под бугром Меркурия левой ладони означают воспаление левого яичка у мужчины — гонорея.

48. Островки под линией сердца под бугром Меркурия правой ладони означают продуцирование гормонов сверх нормы.

49. Короткая линия, прерывающаяся островком, расположенная на бугре Луны левой ладони, означает воспаление семенного канатика левого яичка вследствие заболевания гонореей.

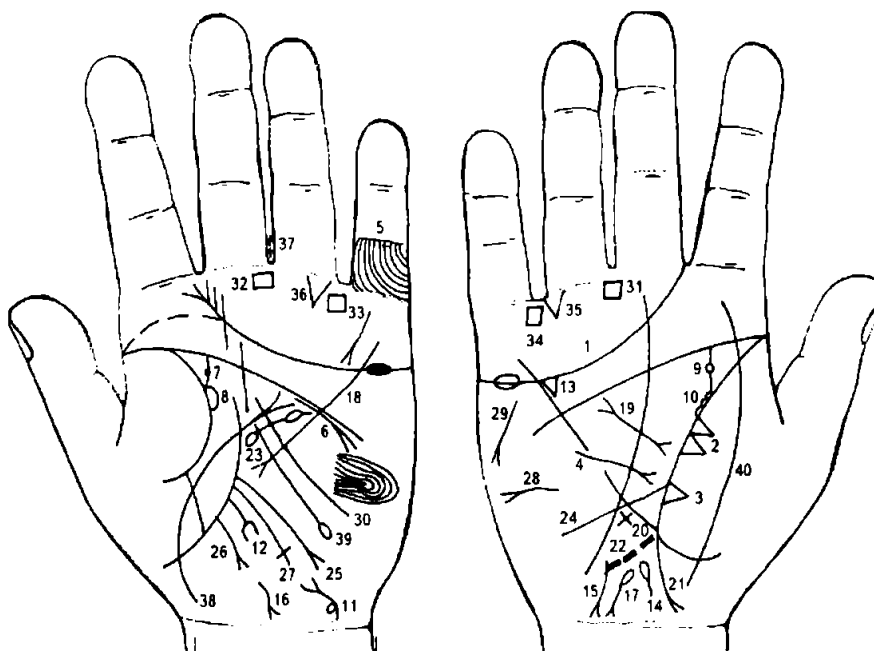
50. Извилистая линия с конусом на конце, на бугре Луны, направленная в сторону линии Меркурия правой ладони, указывает на тиреотоксикоз правой доли щитовидной железы в пределах первой стадии.

51. Вытянутый кружок в сторону карпальной линии, расположенный в большом треугольнике правой ладони, означает гипофиз — здесь гипофизарное истощение: задний отдел гипофиза вытянут в сторону затылочной доли правого полушария мозга.

52. Линия жизни на участке прямой кишки правой ладони выпускает ветвь с конусом, которую пересекает короткая прямая ветвь, исходящая из линии жизни, — предвещает операцию правой ягодицы, вследствие инфильтрата, образованного после инъекции.

53. Указательный палец под № 53 длиннее безымянного пальца под № 54 — в большинстве случаев предвещает язву двенадцатиперстной кишки.

Примечание: в левом полушарии мозга папиллярными линиями показаны нейроэндокринные и вегетативные нарушения; нарушение гормональных соотношений в системе гипоталамус — гипофиз — яички.



К рисункам 275, 276

1. Линия сердца левой ладони, оканчивающаяся в межпальцевом промежутке указательного и среднего пальцев, предвещает тяжелую и мучительную смерть.

2. Два треугольника на линии жизни правой ладони, расположенные между точкой 20 лет и основанием линии Меркурия, основания которых соединены между собой, а вершины расположены на бугре Венеры, предвещают метастазирование рака

поджелудочной железы в среднюю долю правого легкого.

3. Треугольник на линии жизни, расположенный чуть выше основания линии Меркурия, вершина которого лежит на бугре Венеры правой ладони, означает фиброзные изменения в средней доле правого легкого.

4. Короткая прямая линия, исходящая из бугра Марса правой ладони, пересекающая обрыв линии Меркурия и оканчивающаяся в большом треугольнике конусом, означает правосторонний среднедолевой синдром правого легкого (здесь, вероятно, связан с опухолевым процессом).

5. Линии, идущие вкось на проксимальной фаланге мизинца, предвещают опасность от железа (здесь хирургическое вмешательство).

6. Дугообразная линия, касательно расположенная к линии сердца под бугром Меркурия и оканчивающаяся конусом на конце, служит указанием на прорастание рака поджелудочной железы в левую почку.

Недостаточность мозгового слоя надпочечников.

7. Дугообразная линия, исходящая из линии жизни левой ладони на соединение с линией головы, означает расширенный мочеточник левой почки, песок.

8. Островок, образуемый линией жизни и линией мочеточника под № 7, означает расширение лоханки и чашечки; гидронефроз.

9. Правый мочеточник: в средней трети глубокая точка розового цвета означает камень в средней трети с отхождением; песок.

10. Лоханка и чашечка расширены. В лоханке две поперечных линии образуют плоский камень в средней части с отхождением; песок.

11. Извилистая линия, исходящая от карпальной линии левой ладони на бугор Луны и в направлении основания линии Меркурия, оканчивающаяся расщеплением (конусом), означает воспаление мочевого пузыря — цистит.

Островок на знаке слева — также означает дивертикул мочевого пузыря слева.

12. Прямая ветвь, исходящая из участка печени линии Меркурия левой ладони в направлении бугра Луны и карпальной линии, оканчивающаяся конусом в виде вилки, означает смещение печени, рак печени, метастазирование рака поджелудочной железы.

13. Треугольник под линией сердца правой ладони означает холецистит.

14. Островок на оси правой ладони, выпускающий короткую ветвь в направлении карпальной линии, означает дискинезию желчных путей — нарушение моторной функции желчного пузыря и общего протока, а также функций сфинктеров.

15. 16. Короткие извилистые линии на бугре Луны обеих ладоней с расширением (расщеплением) на конце, которые направлены в противоположные стороны от оси ладони и в направлении карпальной линии, в своем сочетании означают инфекционный гепатит (вирус А) — болезнь Боткина, а также указывают на смещение печени.

17. Островок, выпускающий ветвь с конусом на бугре Луны правой ладони, конус направлен в сторону карпальной линии и в противоположную сторону от оси ладони, означает гемолитическую анемию приобретенную.

18. Ветвь, исходящая из бугра Меркурия, пересекающая линии сердца и головы и оканчивающаяся в нижнем углу большого треугольника левой ладони, служит указанием на хронический панкреатит с перерождением в рак.

19. Короткая и прямая линия с конусами на концах в большом треугольнике правой ладони означает муковисцидоз смешанной формы: легочно-кишечный (панкреато-бронхо-пульмональный кистозный фиброз, синдром Андерсена) — перерождение в рак (знак прямой).

20. Крест на участке печени линии Меркурия правой ладони означает цирроз печени кардиальный (застойный).

21. Ветвь, исходящая из линии Меркурия (ее основания) правой ладони в направлении карпальной линии, оканчивающаяся расщеплением, означает хронический аппендицит с местным перитонитом. Если знак широкий и розового цвета, означает послеоперационные спайки.

22. Пунктирная линия, исходящая из основания линии Меркурия правой ладони в направлении бугра Луны, означает слепую кишку растянутую.

23. Островок в большом треугольнике левой ладони, выпускающий ветвь с островком в направлении линии головы, означает увеличенную селезенку, анемию; спленопатию — здесь прорастание рака в селезенку.

24. Ветвь, исходящая из линии жизни, чуть выше основания линии Меркурия правой ладони, предвещает дуоденит.

25. Ветвь, исходящая из линии жизни, чуть выше основания линии Меркурия левой ладони, конец которой расщеплен, означает язву двенадцатиперстной кишки (пациент левша).

26. Ветвь, исходящая из основания линии Меркурия в направлении карпальной линии левой ладони, означает воспаление слизистой толстой кишки.

27. Ветвь, исходящая из линии жизни левой ладони, между основанием линии Меркурия и толстым кишечником под № 25, пересекающая линию Меркурия в направлении бугра Луны и оканчивающаяся крестиком, означает сигмовидную кишку; здесь сигмоидит, смещение сигмовидной кишки.

28. Горизонтальная линия на бугре Марса правой ладони с конусом на конце означает асцит.

29. Короткая линия с конусом на бугре Марса правой ладони, направленная под углом вниз, означает дистрофию; исхудание, стеаторею.

30. Тонкий узор, образуемый папиллярными линиями на бугре Марса левой ладони, означает лейкоцитоз; повышенный протромбин в крови.

31. 32. Четырехугольник в межпальцевом промежутке среднего и безымянного пальцев обеих ладоней означает анацидный гастрит.

33, 34. Четырехугольник в межпальцевом промежутке безымянного пальца и мизинца означает колит катаральный.

35, 36. Треугольник под проксимальной фалангой безымянного пальца, расположенный со стороны мизинца, предвещает на обеих ладонях полную кишечную непроходимость.

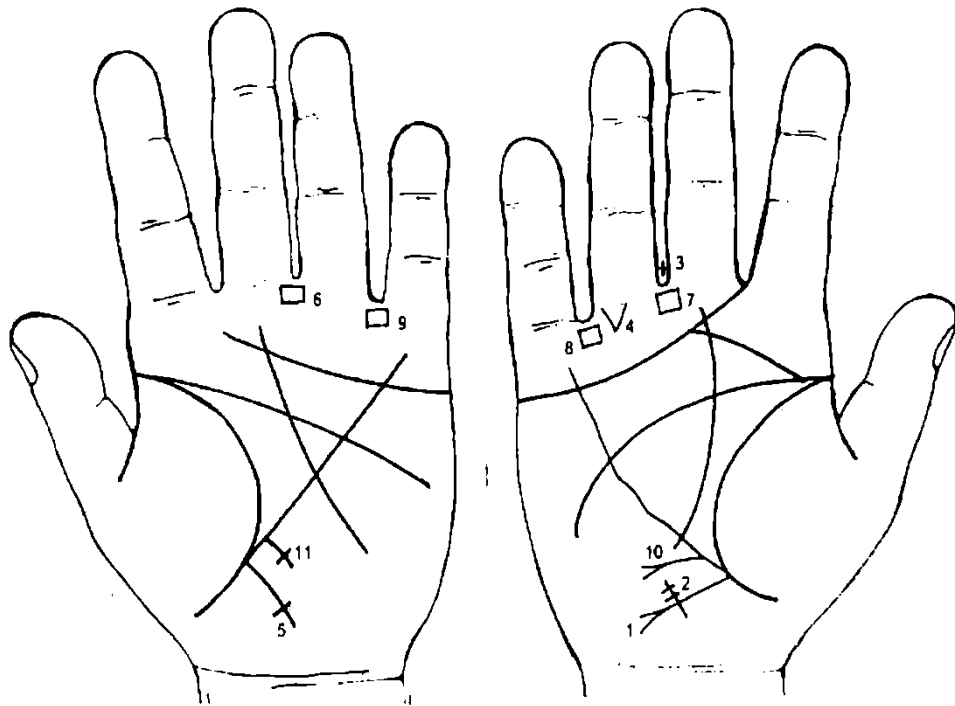
37. Два креста в межпальцевом промежутке среднего и безымянного пальцев левой ладони указывают на операцию аппендицита и на хирургическое вмешательство в полость брюшины, вследствие забрюшинной опухоли.

38. Дугообразная линия, исходящая от карпальной линии левой ладони, пересекающая линию жизни и бугор Венеры, оканчивающаяся конусом (расщеплением) в большом треугольнике, означает воспаление брюшины.

39. Ветвь, исходящая от знака воспаления брюшины под № 38, пересекающая большой треугольник и линию Меркурия в направлении бугра Луны левой ладони и оканчивающаяся островком, означает забрюшинную опухоль, содержащую жидкость, гной.

Примечание: если указанная ветвь № 39 оканчивается конусом (расщеплением), то это предвещает рак брюшины со стороны левого фланга живота.

40. Линия, исходящая из карпальной линии, пересекающая два раза линию жизни, означает перитонит.



К рисункам 277, 278

1. Ветвь, исходящая из основания линии Меркурия правой ладони в направлении карпальной линии, оканчивающаяся расщеплением, означает аппендицит с местным перитонитом.

2. Короткая поперечная линия, пересекающая конец знака аппендицита под № 1, которая несет на себе глубокие точки (или ямочки) розового или темного цвета, означает каловый камень в аппендиксе.

Примечание: каловый камень в аппендиксе служит случайной находкой при оперативном вмешательстве.

3. Крест в межпальцевом промежутке среднего и безымянного пальцев правой ладони указывает на оперативное удаление аппендицита.

4. Треугольник под первой складкой проксимальной фаланги безымянного пальца правой ладони, расположенный со стороны межпальцевого промежутка безымянного пальца и мизинца, означает частичную кишечную непроходимость, в связи с каловым камнем (инородным телом).

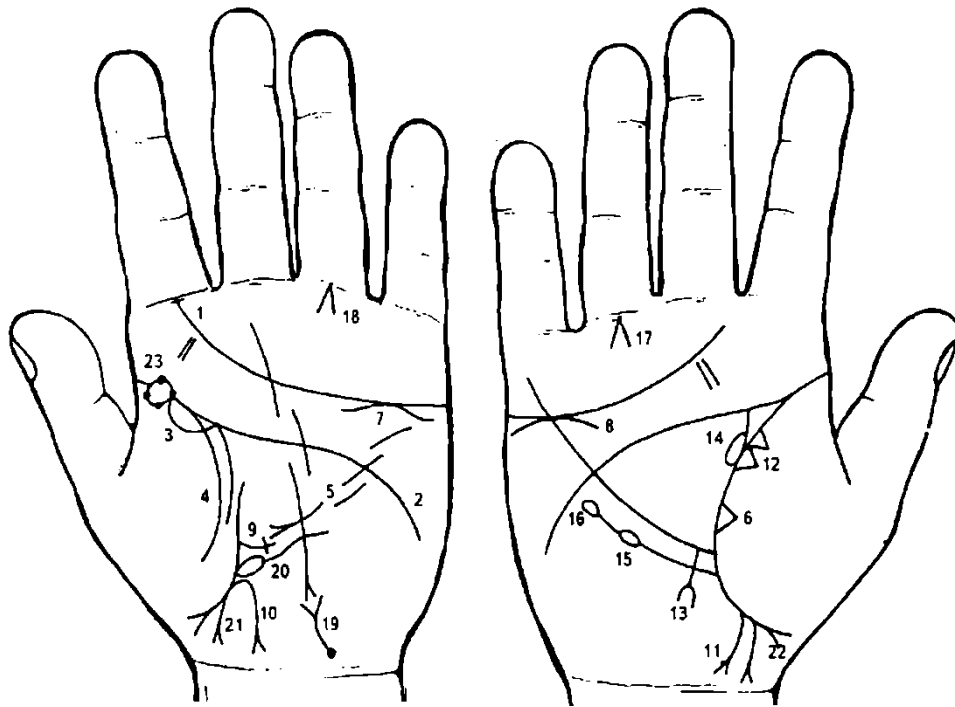
5. Ветвь, исходящая из основания линии Меркурия в направлении карпальной линии левой ладони, оканчивающаяся крестиком (короткая поперечная линия), означает аномалию плавного перехода толстой кишки (сигмовидной кишки) в прямую кишку.

6. 7. Четырехугольник в межпальцевом промежутке среднего и безымянного пальцев на обеих ладонях означает анацидный гастрит.

8, 9. Четырехугольник в межпальцевом промежутке безымянного пальца и мизинца на обеих ладонях означает хронический колит.

10. Ветвь, исходящая из участка печени линии Меркурия, горизонтально расположенная в направлении бугра Луны и оканчивающаяся расщеплением, предвещает полип в верхнем отделе желудка — малая кривизна (папилломатозный).

11. Крест на участке печени линии Меркурия означает цирроз печени.



К рисункам 279, 280

1. Линия сердца, оканчивающаяся у первой складки проксимальной фаланги указательного пальца на его оси, предвещает смерть от непредвиденной причины.

2. Такое полное совпадение линии головы с линией жизни — один из самых дурных признаков: он сулит человеку полную неудачу, а также смертельные ранения.

3. Островок вдоль линии жизни левой ладони, расположенный со стороны бугра Венеры, означает пневмонию левого легкого.

4. Ветвь, исходящая из линии жизни левой ладони и из-под знака под № 3 на бугор Венеры, означает левосторонний сухой плеврит.

5. Короткая линия с расщеплением на конце, как показано на левой ладони, означает хронический панкреатит.

6. Треугольник на линии жизни, расположенный чуть выше основания линии Меркурия правой ладони, означает фиброзные изменения в средней доле правого легкого.

7. 8. Короткая дугообразная линия, касательно расположенная к линии сердца и под бугром Меркурия на обеих ладонях, указывает на недостаточность мозгового слоя надпочечников.

9. Ветвь, исходящая из линии жизни левой ладони, с крестиком на конце, чуть выше основания линии Меркурия в пределах большого треугольника, означает сигмоидит.

Ветвь, исходящая из участка прямой кишки в направлении карпальной линии с расщеплением на конце, с наклоном в сторону оси ладони, означает полип в прямой кишке, на ножке.

Ветвь, исходящая из участка прямой кишки линии жизни правой ладони на соединении с карпальной линией, конец которой расщеплен и направлен в сторону от оси ладони, означает в совокупности с полипом рак прямой кишки.

Два треугольника на линии жизни, расположенные на участке средней доли правого легкого, основания которых касательно расположены, а вершины лежат на бугре Венеры, обозначают уплотнение средней доли правого легкого, или метастазирование рака прямой кишки в среднюю долю правого легкого.

Прямая ветвь, исходящая из участка печени линии Меркурия правой ладони в направлении бугра Луны и карпальной линии, оканчивающаяся расщеплением, означает рак печени или метастазирование рака прямой кишки.

Островок, образуемый линией жизни и ветвью, исходящей из линии жизни на соединении с линией головы, предвещает метастазирование рака прямой кишки в правую почку.

Ветвь, исходящая из линии жизни правой ладони, ниже основания линии Меркурия, оканчивающаяся островком, означает лейкопению.

Продолжение знака под № 15, оканчивающегося островком, означает кровотворный симптом Рустицкого.

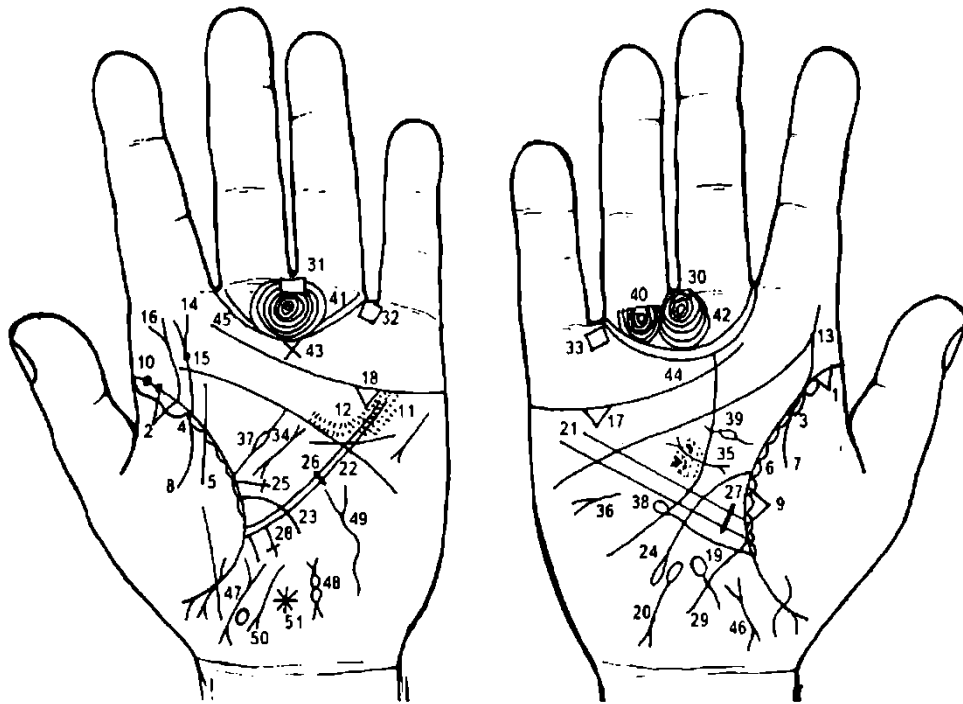
18. Конусы, образуемые короткими линиями, угол которых приблизительно равен 90° , острие касательно расположено под первой складкой проксимальной фаланги и на оси безымянного пальца на обеих ладонях, означают болезнь Рустицкого или метастазирование рака прямой кишки в кости ног — голень.

19. Линия, исходящая из карпальной линии (или вблизи от нее) в направлении линии Меркурия и оканчивающаяся расщеплением, означает мочевого пузырь, цистит; у основания знака темного цвета ямочка (или глубокая точка), означает метастазирование рака прямой кишки в заднюю стенку мочевого пузыря.

20. Основание линии Меркурия на левой ладони начинается с островка, означает лимфолейкоз.

21. 22. Ребенок — мальчик, трудные роды.

23. Линия жизни под бугром Юпитера прервана островком, на котором с каждой стороны имеются по две черные точки (ямочки). Означает дифтерию.



К рисункам 281, 282

1, 2. Треугольник на линии жизни, на участке до 15—20 лет, вершина которого расположена на бугре Венеры, означает двусторонние фиброзные изменения корня.

3, 4. Длинный островок вдоль линии жизни до 20 лет, расположенный на бугре Венеры обеих ладоней, означает двустороннюю хроническую пневмонию.

5, 6. Островок, расположенный вдоль линии жизни со стороны бугра Венеры, означает хронический бронхит.

7, 8. Ветвь, исходящая из линии жизни на бугор Венеры на обеих ладонях, означает двусторонний сухой плеврит.

9. Треугольник на линии жизни, расположенный между точкой 20 лет и основанием линии Меркурия правой ладони, вершина которого находится на бугре Венеры, означает фиброзные изменения в средней доле правого легкого.

10. Две черные или коричневые глубокие точки (или ямочки) на линии жизни, расположенные на точке до 20 лет, означают эпидемический паротит.

11. Кружочки или ямочки (точки), расположенные по обе стороны линии Меркурия левой ладони в большом четырехугольнике, означают ревматический эндокардит.

12. Кружочки или глубокие ямочки (точки), или в виде островков над линией головы в большом четырехугольнике левой ладони, служат указанием на недостаточность двустворчатого клапана.

13. Извилистая ветвь, исходящая из линии жизни на бугор Юпитера правой ладони, означает врожденный сколиоз поясничного отдела позвоночника.

14. Ветвь, исходящая из линии жизни на бугор Юпитера левой ладони, оканчивающаяся конусом (расщеплением), означает ушиб поясничного отдела позвоночника — сколиоз.

15. Ямочка темного или розового цвета на знаке под № 14 означает травму поясничного отдела и смещение диска между L2—L3 позвонками.

16. Ветвь, исходящая из линии жизни на бугор Юпитера почти параллельно знаку под № 14 и оканчивающаяся конусом, служит указанием на пункцию поясничного отдела.

17. 18. Треугольник под линией сердца, под бугром Меркурия на обеих ладонях означает холелитиаз.

19. Островок на оси ладони, расположенный ниже основания линии Меркурия и выпускающий короткую ветвь в направлении карпальной линии, означает дискинезию желчных путей.

20. Островок, выпускающий ветвь с конусом на бугре Луны в направлении карпальной линии, конус направлен в противоположную сторону от большого пальца, означает гемолитическую анемию приобретенную.

21, 22. Две параллельные линии Меркурия означают на обеих ладонях гастроптоз.

23. Ветвь, исходящая из линии жизни в большом треугольнике, пересекающая линию Меркурия в направлении бугра Луны левой ладони, означает воспаление слизистой тонкого кишечника.

24. Ветвь, исходящая из линии жизни, чуть выше основания линии Меркурия в направлении бугра Луны правой ладони и карпальной линии, оканчивающаяся островком, означает сдавление двенадцатиперстной кишки, расширение шейки; дуоденит (воспаление слизистой 12-перстной кишки).

25. Короткая ветвь, исходящая из линии жизни в большом треугольнике левой ладони, оканчивающаяся короткой поперечной линией, на которой показаны три точки (ямочки), предвещает три опухоли в тонкой кишке с левой стороны.

26. Короткая линия, пересекающая линию Меркурия левой ладони, образуя перемычку, означает язву желудка незначительной величины в среднем отделе.

27. Линия, образующая перемычку, пересекающая линию Меркурия правой ладони на участке печени, означает язву желудка в нижнем отделе.

28. Длинный крест, исходящий из участка печени линии Меркурия, означает цирроз печени.

29. Ветвь, исходящая из основания линии Меркурия правой ладони, в направлении карпальной линии, означает аппендицит хронический.

30. 31. Четырехугольник, расположенный в межпальцевом промежутке среднего и безымянного пальцев обеих ладоней, означает анацидный гастрит.

32, 33. Четырехугольник, расположенный в межпальцевом промежутке безымянного пальца и мизинца на обеих ладонях, означает колит катаральный.

34, 35. Короткая линия с конусами на концах в большом треугольнике обеих ладоней, означает муковисцидоз — панкреато-бронхо-пульмональный кистозный фиброз, Андерсена синдром.

36. Такой горизонтально расположенный знак на бугре Марса означает асцит.

37. Ветвь с островком, исходящая из линии жизни левой ладони в большом треугольнике, означает анемию (малокровие).

38. Ветвь с островком, исходящая из линии жизни ниже основания линии Меркурия правой ладони, параллельно линии Меркурия вверх, в направлении бугра Меркурия, означает лейкопению.

39. Ветвь с островком (и более), исходящая из линии жизни в большом треугольнике правой ладони в направлении линии головы, означает получение донорской крови, или биоплазмы, или переливание крови.

40. Кружок, образуемый папиллярными линиями под первой складкой проксимальной фаланги безымянного пальца правой ладони, означает воспаление седалищного нерва справа.

41. 42. Концентрические окружности, образуемые папиллярными линиями на бугре Сатурна, означают пессимизм.

43. Крест на бугре Сатурна является признаком мистицизма, суеверия.

Примечание: совокупность знаков под №№ 41, 42, 43 означает меланхолию (самокопание).

45. Двойной трирадиус указывает на супружескую неверность, сладострастие и склонность к истерии.

46. Короткая линия с конусами на концах, расположенная на оси у карпальной линии, верхний конус которой имеет наклон в противоположную сторону от большого пальца, означает отклонение матки влево.

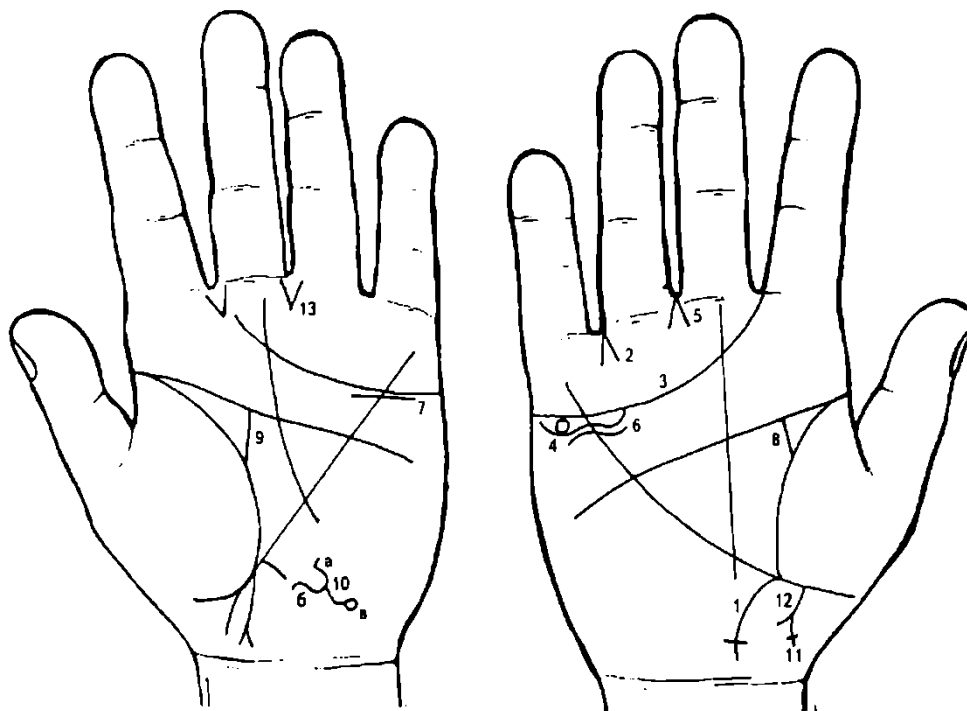
47. Короткая, широкая линия с конусами на концах, расположенная на оси ладони у карпальной линии, означает увеличенную матку, меноррагия.

48. Два островка, соединенные между собой, выпускающие ветви с конусами на бугре Луны левой ладони, означают склонность к левосторонней внематочной беременности.

49. Извилистая линия на гипотенаре левой ладони означает тиреотоксикоз левой доли щитовидной железы I стадии.

50. Извилистая короткая линия с конусом на конце, который направлен в сторону карпальной линии к оси ладони, означает гепатит тиреотоксический.

51. Звезда на бугре Луны означает потерю зрения правым глазом.



К рисункам 283, 284

1. Ветвь, исходящая из основания линии Меркурия правой ладони в направлении карпальной линии, оканчивающаяся короткой поперечной линией (образуя крест), означает восходящую ободочную и поперечную ободочную кишку справа. Впечатление от указанного знака — аппендицит хронический, но знак оканчивается крестиком, что служит указанием на липому, которая в своем развитии давит на восходящую ободочную кишку.

2. Конус, образованный двумя короткими линиями, вершина которого направлена в промежуток безымянного пальца и мизинца правой ладони, означает оперативное (хирургическое) удаление липомы и аппендикита.

3. Линия сердца правой ладони оканчивается между указательным и средним пальцами, предвещает дурной конец жизни, тяжелую мучительную смерть.

Здесь, вероятно, связано с осложнением после удаления липомы.

4. Четко обозначенный кружок, расположенный в островке под линией сердца и под бугром Меркурия, служит указанием на кисту ретенционную в правом яичнике. Если кружок желтоватого цвета, означает кисту желтого тела.

5. Конус, образованный короткими линиями, направленный в промежуток III-IV пальцев правой ладони, предвещает гинекологическую операцию. Здесь удаление кисты в правом яичнике или удаление правого яичника.

6. 7. Волнистая короткая линия, расположенная ниже линии сердца под бугром Меркурия на обеих ладонях, означает двустороннее опущение почек — нефроптоз. Хроническая недостаточность мозгового слоя надпочечников.

8, 9. Прямая ветвь, исходящая из линии жизни с наклоном в сторону бугра Юпитера и на соединение с линией головы, при этом она широкая, означает мочеточник расширенный и растянутый вследствие опущения мочевого пузыря под № 10, песок.

10. Знак мочевого пузыря, который расположен на гипотенаре, вблизи карпальной линии:

а) конус, представляющий волнистое разветвление, означает опущение мочевого пузыря и цистит; уретрит.

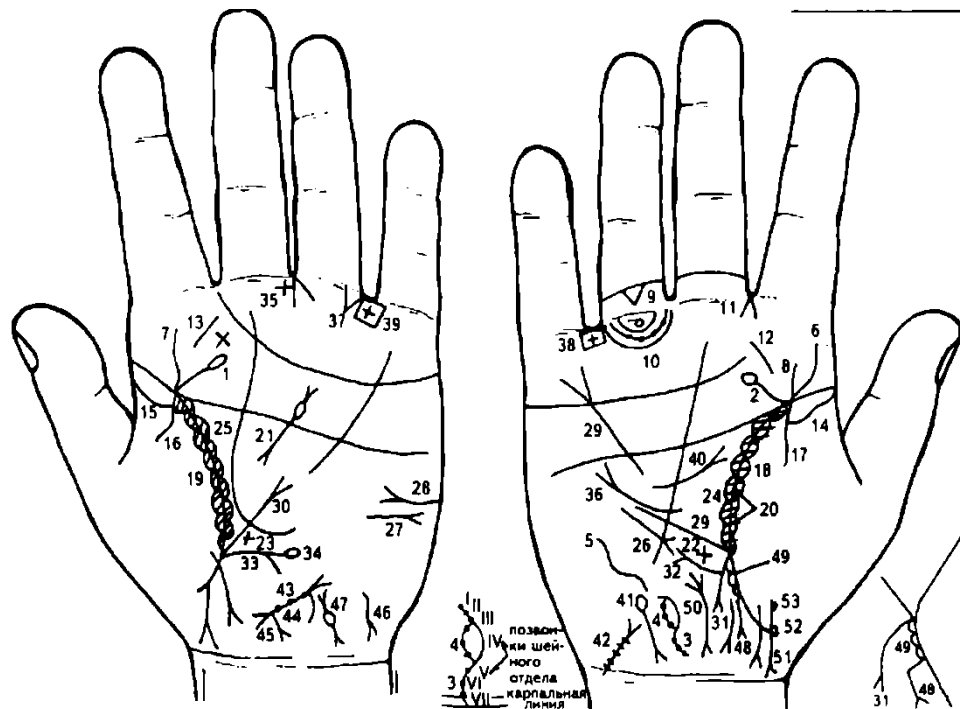
б) извилистая линия (влево выпуклость), означает расширение мочевого пузыря влево;

в) островок означает патологию задней стенки (травму задней стенки), дивертикул.

11. Ветвь, исходящая из линии жизни на участке прямой кишки в направлении карпальной линии к оси ладони, оканчивающаяся разветвлением, означает проктит.

12. Короткая линия, пересекающая правую ветвь под № 11, означает искривление прямой кишки вправо.

13. Две короткие линии, исходящие из межпальцевого промежутка среднего и безымянного пальцев левой ладони, образующие конус, острие которого направлено в сторону карпальной линии, означают хирургическое вмешательство, связанное с болезнью мочевого пузыря под № 10.



К рисункам 285, 286

1, 2. Линия, исходящая от линии жизни (до точки до 20 лет) под бугром Юпитера в направлении бугра Сатурна и оканчивающаяся островком на обеих ладонях, означает внутриутробную травму шейного отдела позвоночника.

3. S-образная ветвь, исходящая из карпальной линии вдоль оси ладони, означает S-образное искривление шейного отдела позвоночника врожденное — сколиоз шейного отдела позвоночника врожденный.

4. Островок на S-образной линии с черными точками означает кривошею.

I-II-III-V—VI-VII позвонки заметны на S-образной линии, означают затемнение или патологию, присущую кривошее.

5. Извилистая линия на бугре Марса, расположенная рядом и почти параллельно линии Меркурия на правой ладони, вогнута влево, означает врожденный сколиоз грудного отдела позвоночника, который вогнут влево (бывает и вправо).

6. 7. S-образная линия, исходящая из линии жизни на бугор Юпитера обеих ладоней, означает сколиоз поясничного отдела позвоночника врожденный (S-образное искривление врожденное).

8. Короткая линия незначительного размера, исходящая из линии жизни (линии головы) в направлении бугра Юпитера правой ладони, означает ушиб (травму) крестца позвоночника справа.

9. Треугольник, расположенный между складками проксимальной фаланги безымянного пальца правой ладони, вершина которого направлена на первую складку, означает ушиб (или травму) копчика позвоночника.

10. Кружок, образованный папиллярной линией под первой складкой проксимальной фаланги безымянного пальца, означает воспаление седалищного нерва справа.

На папиллярной линии множество мелких кружочков (ямочек), означает полиневрит правой ноги.

11. Конус, образованный двумя короткими линиями, направленный своим острием в промежуток указательного и среднего пальцев правой ладони, означает правосторонний насморк вазомоторный и аллергический.

12. 13. Такая короткая линия на бугре Юпитера правой ладони, а на левой крестиком, означает ангину фолликулярную — удаление, тонзиллит хронический.

14, 15. Длинный островок вдоль линии жизни на обеих ладонях со стороны бугра Венеры означает двустороннюю хроническую пневмонию в детстве.

16, 17. Ветвь, исходящая из линии жизни из-под островков под №№ 14, 15 на бугор Венеры, означает двусторонний сухой плеврит.

18, 19. Островки вдоль линии жизни со стороны бугра Венеры на обеих ладонях со штрихами внутри, исходящие из линии жизни, означают астматический бронхит хронический.

20. Треугольник на линии жизни, расположенный между точкой в 20 лет и основанием линии Меркурия (средняя доля правого легкого), вершина которого лежит на бугре Венеры правой ладони, означает фиброзные изменения в средней доле правого легкого, вследствие муковисцидоза.

21. Короткая линия с конусами на концах в пределах большого треугольника левой ладони указывает на муковисцидоз. Островок на знаке муковисцидоза под № 21 означает недостаточность инсулярного аппарата.

22. 23. Крест на участке печени линии Меркурия на обеих ладонях означает цирроз печени смешанной формы.

24, 25. Островки вдоль линии жизни в большом треугольнике на обеих ладонях означают бронхоэктазы.

26. Короткая линия с конусом, расположенная параллельно линии Меркурия вне пределов большого треугольника правой ладони и направленная вниз, означает среднедолевой синдром правосторонний.

27. Такая короткая горизонтальная линия с разветвлением на конце на бугре Марса, конус которой направлен в противоположную сторону от большого пальца, означает асцит.

28. Короткая горизонтальная линия с разветвлением (конусом) на конце, на бугре Марса, конус которой направлен в сторону большого пальца, означает сахарный диабет.

29, 30. Линия Меркурия разветвлена, означает опущение желудка — гастроптоз.

31. Ветвь, исходящая из основания линии Меркурия, оканчивающаяся разветвлением в направлении карпальной линии, означает аппендицит хронический с местным перитонитом.

32. Восходящая ободочная и поперечная ободочная (только справа от оси) толстая кишка выпускает ветвь с конусом на конце в направлении бугра Марса, означает язву в печеночном углу (или новообразование) толстой кишки.

33. Ветвь, исходящая из основания линии Меркурия левой ладони в направлении карпальной линии, означает левую часть поперечной ободочной кишки и ее нисходящую ветвь — воспаление слизистой.

34. Ветвь, исходящая из нисходящей ободочной ветви толстого кишечника и оканчивающаяся островком, означает дивертикул в селезеночном углу.

35. Крест в межпальцевом промежутке среднего и безымянного пальцев означает операцию аппендицита.

36. Короткая линия с конусом, исходящая из большого треугольника и проходящая в разрыве линии Меркурия, означает рубцово-измененный сальник.

37. Треугольник под первой складкой проксимальной фаланги безымянного пальца, расположенный со стороны мизинца, означает кишечную непроходимость.

38. 39. Крест в четырехугольнике, расположенном в межпальцевом промежутке безымянного пальца и мизинца на обеих ладонях, означает колит язвенный неспецифический.

Короткая дугообразная линия с конусом на конце в большом треугольнике правой ладони, конус направлен вверх, означает грыжу пупочную — уплотнение больше справа.

Островок, выпускающий ветвь с разветвлением на конце в направлении карпальной линии правой ладони с наклоном в сторону большого пальца, означает гемолитическую анемию семейно-наследственную.

Мочевой пузырь расширен вправо; камни, функциональные нарушения; цистит.

Тело матки: три ямочки (точки) означают три фибромиомы.

Ветвь, исходящая из основания верхнего конуса (зев матки) в направлении карпальной линии, означает бели.

Ветвь, исходящая из основания нижнего конуса (шейки матки) в направлении карпальной линии и оканчивающаяся конусами, означает рак шейки матки (или полип).

Гепатит токсический аллергический.

Непроходимость левой маточной трубы.

Линия жизни выпускает ветвь на участке прямой кишки, означает полип или рубец в заднем проходе после хирургического вмешательства.

Островок на линии жизни на участке прямой кишки означает бугристость поверхности анального отверстия, как последствие перенесенной дизентерии справа от оси.

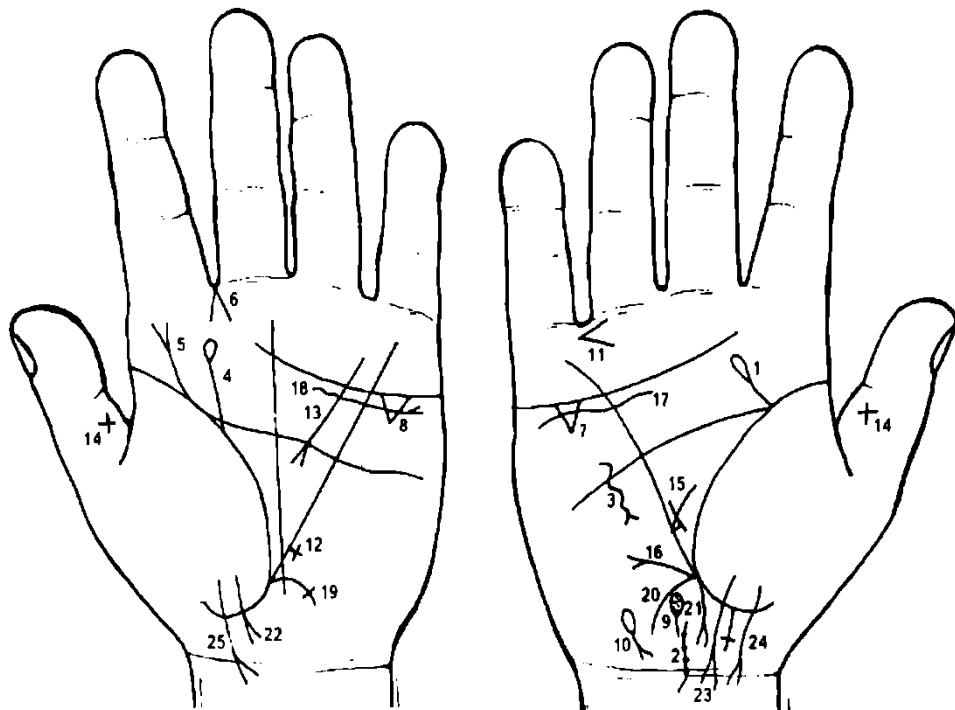
Дугообразная линия, конус которой соединен с карпальной линией, означает проктит или свищ в прямой кишке, связанный с раком шейки матки.

Знак мальчика, роды трудные.

53. Два кружочка на линии знака мальчика под № 51 правой ладони означают:

кружок под № 52 — частичная потеря зрения правого глаза;

под № 53 — косоглазие правого глаза.



К рисункам 287, 288

1. Ветвь, исходящая из линии жизни правой ладони под бугром Юпитера в направлении бугра Сатурна, оканчивающаяся островком, означает ушиб (травму) шейного отдела позвоночника справа.

2. S-образная линия, исходящая из карпальной линии вдоль оси ладони, означает S-образное искривление шейного отдела позвоночника.

Точки, ямочки на знаке, в количестве 7 шт., означают позвонки, здесь окостенение связок — спондилез.

3. Извилистая линия с конусом на конце, пересекающая иногда линию головы и направленная параллельно линии Меркурия правой ладони, означает травму ребер грудного отдела позвоночника.

4. Дугообразная ветвь, исходящая из линии жизни под бугром Юпитера в направлении на бугор Юпитера и оканчивающаяся островком, означает травму поясничного отдела позвоночника слева.

5. Дугообразная ветвь, исходящая из линии жизни под бугром Юпитера в направлении пальца Юпитера, оканчивающаяся конусом, означает операцию поясничного отдела позвоночника — фиксация поясничного отдела позвоночника.

6. Линии, исходящие из межпальцевого промежутка указательного и среднего пальцев на левой ладони, образуют острый угол (конус), означают левосторонний насморк вазомоторный и аллергический.

7, 8. Треугольник под линией сердца под бугром Меркурия на обеих ладонях означает холецистит.

9. Островок на оси правой ладони, расположенный ниже основания линии Меркурия, выпускающий короткую линию в направлении карпальной линии, означает общий желчный проток — дискинезия желчных путей.

Точка или ямочки внутри островка служат указанием на камни в желчном протоке — механическая желтуха.

10. Островок на бугре Луны правой ладони, выпускающий ветвь с конусом на конце в направлении карпальной линии с уклоном в сторону большого пальца, означает гемолитическую анемию (желтуха).

11. Конус в межпальцевом промежутке безымянного пальца и мизинца, острие которого направлено в сторону мизинца, означает ожог правой ноги или травму (ранение) правой ноги.

12. Крест на участке печени линии Меркурия означает цирроз печени.

13. Короткая линия с конусом на конце, исходящая из большого четырехугольника в направлении большого треугольника левой ладони, означает панкреатит или панкреалитиаз.

14. Крест на средней фаланге больших пальцев указывает, что пациент несет большую тяжесть, т. е. несет крест в своей жизни (здесь сколиоз).

15. Короткая линия между линией Меркурия и дополнительной линией, образуя как бы перемышку в большом треугольнике, в его нижнем углу, означает зарубцованную язву в нижнем отделе желудка (малый радиус желудка).

16. Линия Меркурия рядом с основанием своим выпускает ветвь с конусом на конце, расположенную почти горизонтально (или вверх), предвещает полип в нижнем отделе желудка без перерождения в рак.

17, 18. Короткая извилистая линия, расположенная под линией сердца и ниже ее, и под бугром Меркурия на обеих ладонях, служит указанием на нефроптоз обеих почек; недостаточность мозгового слоя надпочечников.

19. Ветвь, исходящая из основания линии Меркурия левой ладони в направлении карпальной линии и оканчивающаяся в виде крестика (короткая поперечная линия), означает аномалию плавного перехода сигмовидной кишки в прямую.

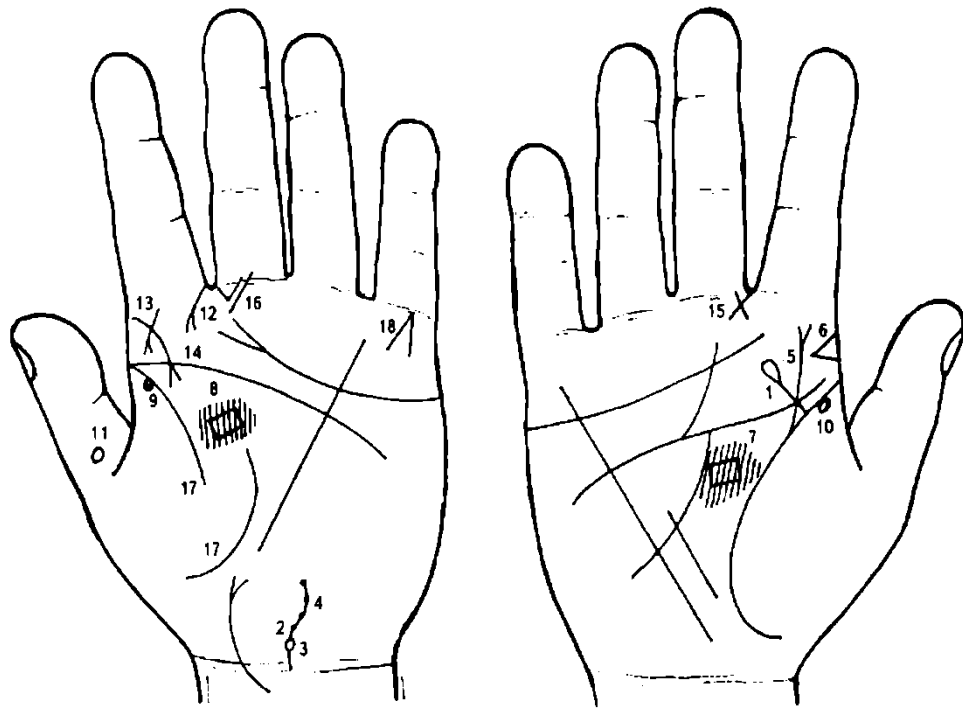
20. Сигмовидная кишка.

21. Ветвь, исходящая из основания линии Меркурия правой ладони в направлении карпальной линии, означает аппендицит хронический.

22, 23. Ветвь, исходящая из бугра Венеры, пересекающая линию жизни в направлении карпальной линии, конус которой направлен в сторону оси ладони, означает девочку с трудными родами (конус).

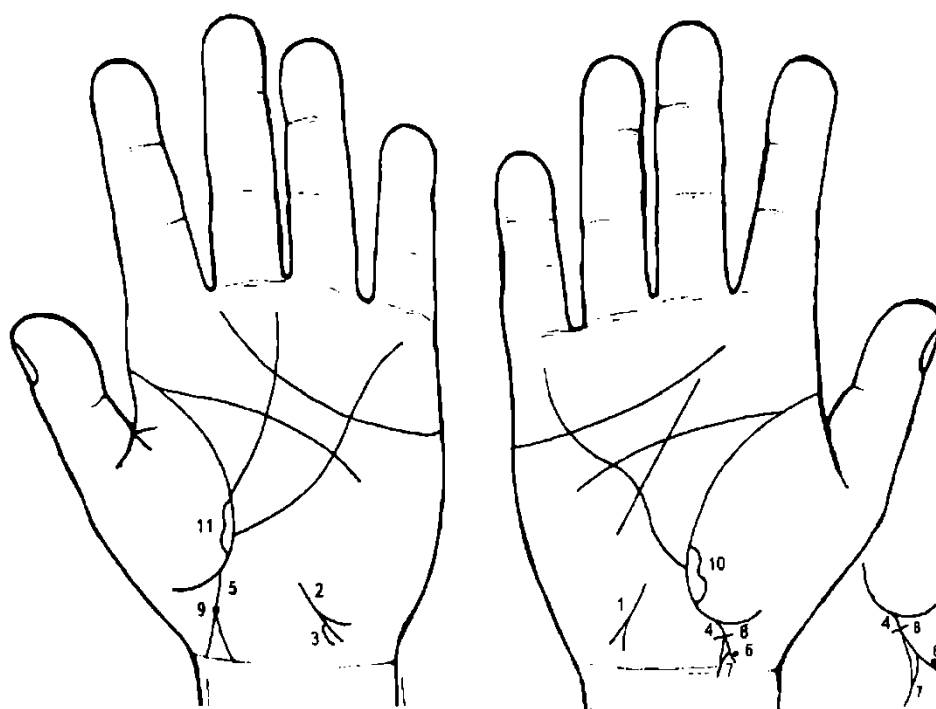
На правой ладони знак девочки пересекает карпальную линию, означает: трудные роды, преждевременную смерть девочки (не долгожитель).

24, 25. Знак второй девочки, оканчивающийся на обеих ладонях конусом и пересекающий на обеих руках карпальную линию, означает трудные роды и более раннюю смерть, чем первой девочки (здесь девочка умирает в 9 лет).



К рисункам 289, 290

1. Прямая ветвь с островком на конце, исходящая из линии жизни под бугром Юпитера правой ладони в направлении среднего пальца, означает травму шейного отдела позвоночника справа.
2. Извилистая линия, исходящая из кружочка под № 3 и из карпальной линии, которая в значительной степени вогнута влево, означает S-образный вид искривления шейного отдела позвоночника — вывих влево.
3. Кружок у основания шейного отдела позвоночника означает грыжу Шморля седьмого позвонка шейного отдела позвоночника.
4. Шесть точек на извилистой линии под № 2, обозначающей шейный отдел позвоночника, обозначают шесть позвонков — отложение солей — остеохондроз шейного отдела позвоночника.
5. Извилистая линия, исходящая из линии жизни в направлении бугра Юпитера и оканчивающаяся конусом, означает врожденное искривление поясничного отдела позвоночника — врожденный сколиоз.
6. Конус, горизонтально расположенный на бугре Юпитера, острие которого направлено в противоположную сторону от большого пальца правой ладони, означает флюс справа.
7. 8. Четырехугольник в большом треугольнике, близко расположенный к линии головы на обеих ладонях, указывает на воспаление зрительных бугров.
- 9, 10. Кружок, касательно расположенный со стороны бугра Венеры в пределах до 20-летнего возраста на обеих ладонях, означает частичную потерю зрения обеими глазами в пределах —1 до -2.
11. Кружок (кольцо) на средней фаланге большого пальца левой ладони предвещает заболевание нервной системы или несчастный случай.
12. Дугообразная линия с конусом на конце, исходящая из первой складки проксимальной фаланги указательного (II) пальца на бугор Юпитера, означает склерому носа.
13. Вертикально расположенная короткая линия с конусом на бугре Юпитера, конус направлен вниз, означает склерому глотки.
14. Линия с конусом, исходящая из бугра Юпитера вниз, означает склерому гортани.
15. Треугольник на первой складке проксимальной фаланги среднего (III) пальца правой ладони, расположенный со стороны указательного пальца, вершина которого выпускает вверх стороны (катеты) треугольника, означает воспаление среднего уха хроническое афезивное, или афезивный (слипчивый) правосторонний катар среднего уха.
16. Треугольник на первой складке проксимальной фаланги среднего (III) пальца левой ладони, расположенный со стороны указательного пальца, катет которого удлинен в направлении бугра Юпитера, означает мастоидит острый; воспаление среднего уха гнойное, операция левого уха.
17. Линия жизни прервана в 40—42 года — служит указанием на тяжелую болезнь.
18. Линии, образующие острый угол на бугре Меркурия, при этом угол обращен к первой складке проксимальной фаланги V пальца Меркурия, предвещают смерть через повешение, или самоубийство через повешение.



К рисункам 291, 292

1, 2. Короткая линия с конусом (разветвлением) на конце на бугре Луны (гипотенаре), направленная в противоположную сторону от большого пальца обеих ладоней и в направлении карпальной линии, означает инфекционный гепатит (вирус А) — болезнь Боткина.

3. Знак гепатита под № 2 на левой ладони, если его левая ветвь выпускает дугообразную ветвь в направлении карпальной линии, означает повторный гепатит (вирус В).

4, 5. Ветви, исходящие из линии жизни в направлении карпальной линии с наклоном в сторону больших пальцев, конец ветвей расщеплен. Ветви расщепления соединяются с карпальной линией — означает мальчика, трудные роды (расщепление); ранняя смерть мальчика (соединение знака с карпальной линией).

6. Черная или розовая точка (ямочка) на правой ветви расщепления (расщепление означает голову ребенка), касательно расположенная к ней, означает опухоль в правом полушарии мозга мальчика (на руке матери).

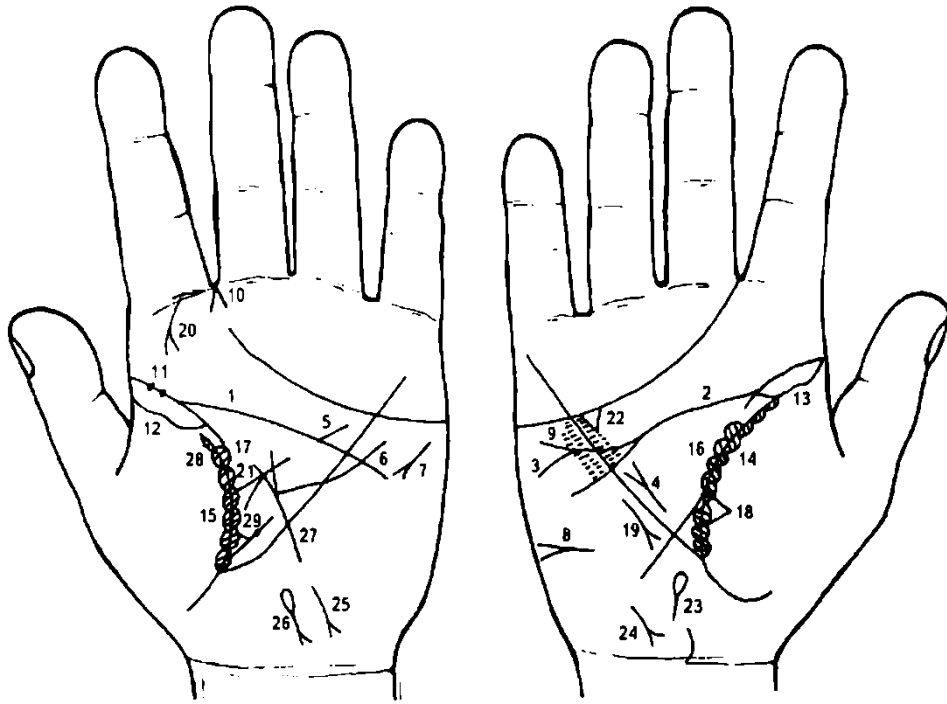
7. Дугообразная линия, исходящая из основания конуса (расщепление) и соединяющаяся с левой ветвью конуса на правой ладони, означает обширную опухоль в левом полушарии мозга мальчика (на руке матери) и гидроцефалия.

8. Короткая поперечная линия, пересекающая основание конуса, означает хирургическое вмешательство нейрохирурга с целью откачки жидкости — гидроцефалия.

Здесь — травма затылка (нейрохирургия).

9. Черная или розовая точка (ямочка) на основании конуса левой ладони — означает травму или опухоль в затылочной доле левого полушария мозга мальчика.

Примечание: приведен достоверный пример: мальчик 13 лет, обследован в ноябре 1981 года; в одесской областной больнице произведена нейрохирургия, откачка жидкости 8 раз. Летальный исход мальчика 08.01.82 г. от пневмонии — отек легких.



К рисункам 293, 294

1, 2. Полное совпадение линии головы с линией жизни сулит человеку полную неудачу, а также смертельные ранения.

3. Ветвь с конусом (разветвлением) на конце, исходящая из линии головы в направлении бугра Меркурия правой ладони, означает дефект межжелудочковой перегородки (болезнь Толочинова—Роже).

4. Короткая прямая линия в большом треугольнике правой ладони, расположенная параллельно и рядом с линией Меркурия и оканчивающаяся вверху конусом (расщеплением), означает гипертрофию правого предсердия и правого желудочка.

5. Короткая прямая линия, исходящая из линии головы левой ладони в большом четырехугольнике в направлении бугра Меркурия, означает стеноз устья аорты.

6. Короткая извилистая линия, исходящая из бугра Марса левой ладони, пересекающая линии головы и Меркурия и оканчивающаяся в большом треугольнике, означает гипертрофию левого желудочка.

7. Короткая линия с конусом на бугре Марса, расположенная под углом, конус которой направлен в сторону большого четырехугольника левой ладони, означает тахикардию.

8. Горизонтальная линия с конусом на бугре Марса правой ладони означает асцит.

9. Мелкие ямочки (глубокие точки), расположенные по обе стороны линии Меркурия, между линиями головы и сердца на обеих ладонях, означают ревматизм. Здесь, эндокардит ревматический. Стрептококк.

10. Конус, направленный в межпальцевый промежуток указательного и среднего пальцев левой ладони, означает левосторонний насморк вазомоторный и аллергический.

11. Две глубокие ямочки на линии жизни левой ладони означают эпидемический паротит.

12. Длинный островок вдоль линии жизни левой ладони со стороны бугра Венеры означает левостороннюю хроническую пневмонию до 25-летнего возраста.

13. Длинный островок вдоль линии жизни правой ладони со стороны бугра Венеры означает правостороннюю хроническую пневмонию до 25-летнего возраста.

14. 15. Короткие островки, расположенные вдоль линии жизни со стороны бугра Венеры на обеих ладонях, в которые линия жизни выпускает штрихи, означают астматический бронхит, хронический.

16, 17. Островки, расположенные вдоль линии жизни в большом треугольнике на обеих ладонях, означают бронхоэктазы. Мелкие линии, исходящие от линии жизни в островки, означают брадикардию.

Треугольник на линии жизни, расположенный чуть выше основания линии Меркурия правой ладони, означает фиброзные изменения в средней доле правого легкого, как осложнение эпидемического паротита под № 11.

Короткая линия с конусом на конце, расположенная параллельно линии Меркурия и направленная вниз вне пределов большого треугольника на правой ладони, означает правосторонний синдром средней доли правого легкого.

Дугообразная линия с конусом на конце, исходящая от первой складки указательного пальца на бугор Юпитера левой ладони, означает риносклерому носа, а также склероз дыхательных путей.

Линия с конусом в большом треугольнике левой ладони означает хронический панкреатит.

Треугольник под линией сердца и под бугром Меркурия правой ладони означает холецистит хронический.

Островок на оси правой ладони, расположенный ниже основания линии Меркурия и выпускающий ветвь в направлении карпальной линии, означает дискинезию желчных путей.

Короткая линия с конусом на конце на бугре Луны, конус направлен в сторону карпальной линии и оси ладони, означает гепатит тиреотоксический.

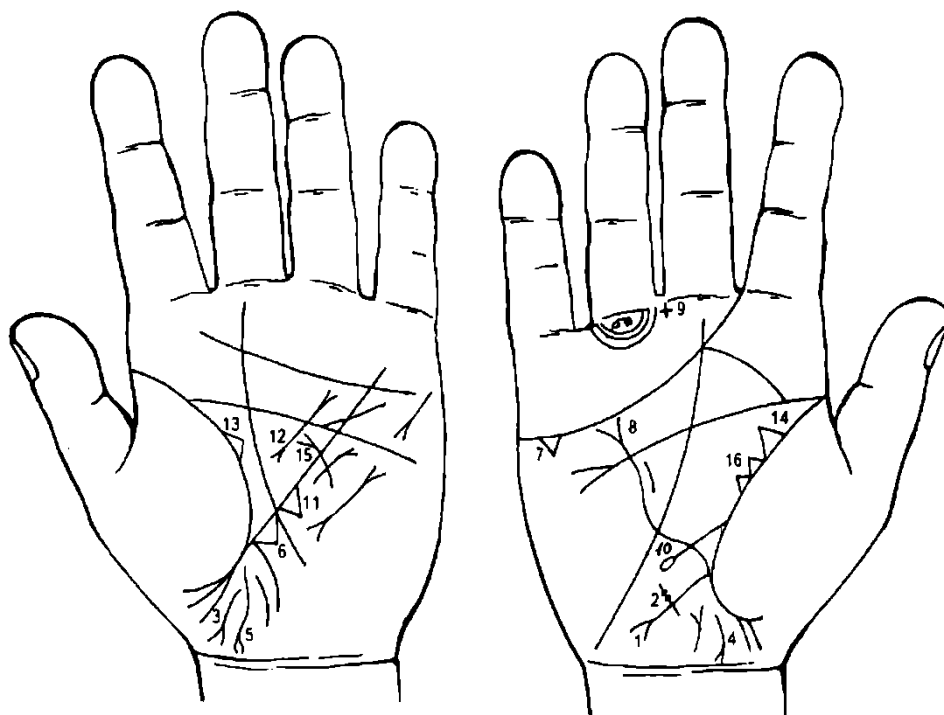
Короткая линия с конусом на конце на бугре Луны, конус направлен в противоположную сторону от оси ладони, означает гепатит токсический аллергический лекарственный.

Островок на бугре Луны, выпускающий ветвь с конусом на конце, который направлен в противоположную оси ладони сторону в направлении карпальной линии, означает гемолитическую анемию приобретенную.

Линия, исходящая из бугра Луны, пересекающая линию Меркурия в направлении линии головы, оканчивающаяся конусом в большом треугольнике левой ладони, означает тиреотоксикоз левой доли щитовидной железы в пределах 1-11 стадии.

Линия жизни прервана в 25 лет на обеих ладонях, служит указанием на летальный исход в 25 лет.

Треугольник на линии жизни левой ладони, вершина которого выпускает ветвь с островком в большом треугольнике, означает лимфаденит регионарный подчелюстных лимфатических узлов (скарлатина), островок означает анемию.



К рисункам 295, 296

1. Ветвь, исходящая из основания линии Меркурия правой ладони в направлении бугра Луны и карпальной линии, оканчивающаяся расщеплением, означает аппендицит с местным перитонитом.

2. Короткая поперечная линия, пересекающая конец знака под № 1, на которой имеются глубокие точки (ямочки) розового или темного цвета, означает каловый камень в аппендиксе, он служит случайной находкой при оперативном вмешательстве.

3. Такой знак на левой ладони означает свищ в прямой кишке.

4. Проктит.

5. Парапроктит.

6. Треугольник на участке печени линии Меркурия левой ладони означает лямблиоз — паразитарная инвазия. Клинические проявления различны. Помимо скрытого носительства

встречается дуоденит, энтероколит, аппендицит, холецистит, холангит. Наблюдаются также явления общей сенсibilизации организма (эозинофилия, крапивница). Распознается на основании обнаружения лямблий в дуоденальном содержимом, желчи или испражнениях.

7. Треугольник под линией сердца под углом Меркурия правой ладони указывает на хронический холецистит.

8. Расщепление линии Меркурия правой ладони служит указанием на гастроптоз.

9. Крест, расположенный в межпальцевом промежутке среднего и безымянного пальцев правой ладони, предвещает хирургическое удаление воспаленного аппендикса.

10. Ветвь, исходящая из линии жизни правой ладони, чуть выше основания линии Меркурия на бугор Луны, оканчивающаяся островком, означает дуоденит, а островок означает сдавление и расширение шейки двенадцатиперстной кишки.

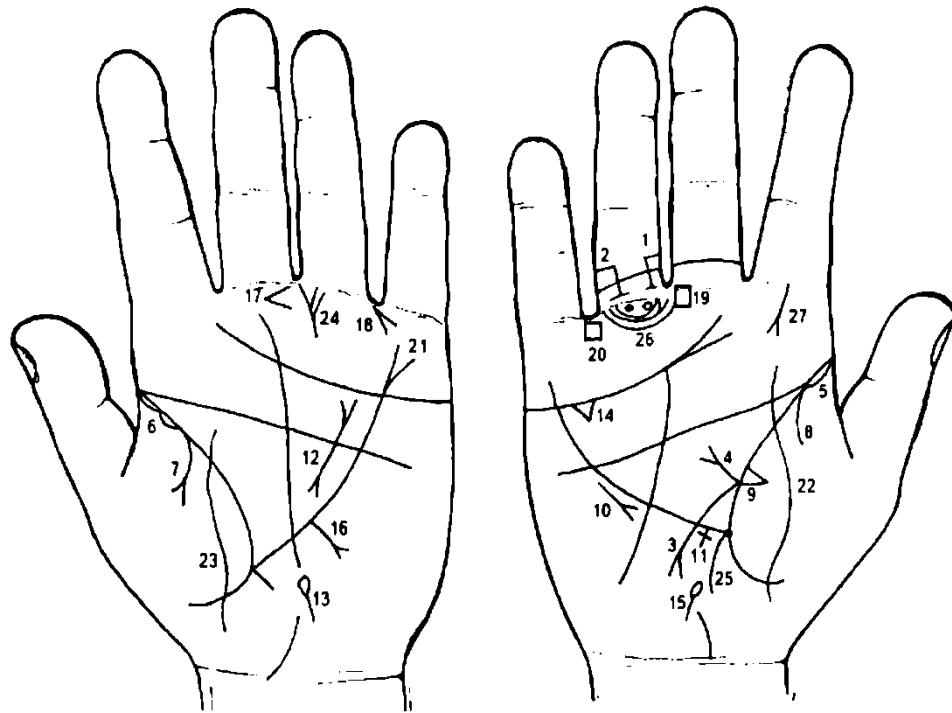
11. Второй треугольник, расположенный на линии Меркурия левой ладони, под треугольником под № 6, означает крапивницу, может быть следствием укусов насекомых, проявлением пищевой и медикаментозной аллергии, глистной инвазии, лямблиоза и др.

12. Муковисцидоз.

13. 14. Двусторонняя непальпируемая мастопатия: треугольник на линии жизни в большом треугольнике, катеты которого не равны — верхний короче, чем все остальные.

15. Дугообразная линия, исходящая из бугра Марса, пересекающая линию Меркурия левой ладони и оканчивающаяся конусом в большом треугольнике, означает кистозный фиброаденоматоз левой молочной железы в сочетании со знаком под № 13 — операция.

16. Два треугольника, касательно расположенные на линии жизни правой ладони в большом треугольнике, означают хроническую мастопатию.



К рисункам 297, 298

1. Кружок, образованный папиллярной линией под первой складкой проксимальной фаланги безымянного пальца правой ладони, означает воспаление седалищного нерва — невралгия седалищного нерва.

2. Кружок, образованный папиллярной линией, касательно расположенный под первой складкой проксимальной фаланги безымянного пальца правой ладони, означает кисту на копчике.

3. Ветвь, исходящая от линии жизни правой ладони, чуть выше основания линии Меркурия, пересекающая ее в направлении бугра Луны, оканчивающаяся конусом, означает язву привратника желудка и его сужение; дуоденит или внедуоденальную язву двенадцатиперстной кишки.

4. Прямая ветвь, исходящая из основания знака под № 3 в большом треугольнике в направлении линии головы, означает сдавление двенадцатиперстной кишки и язву двенадцатиперстной кишки; луковица утолщена, потому что язва находится внутри луковицы.

5. 6. Длинный островок вдоль линии жизни, расположенный от ее основания до точки 20 лет, со стороны бугра Венеры, означает на обеих ладонях двустороннюю хроническую пневмонию со дня рождения до 20-летнего возраста.

7. Ветвь, исходящая из линии жизни левой ладони и из-под островка под № 6, оканчивающаяся конусом на бугре Венеры, означает двусторонний экссудативный плеврит в детстве или юношеские годы.

8. Ветвь, исходящая из линии жизни правой ладони на бугор Венеры, означает правосторонний сухой плеврит.

9. Треугольник на линии жизни правой ладони, расположенный выше основания линии Меркурия, вершина которого лежит на бугре Венеры, означает фиброзные изменения, связанные с воспалением поджелудочной железы — муковисцидоз (панкреато-бронхо-пульмональный кистозный фиброз, Андерсена синдром).

10. Короткая линия с конусом на конце, расположенная параллельно линии Меркурия и направленная вниз вне пределов большого треугольника правой ладони, означает правосторонний среднедолевой синдром.

11. Крест на участке печени линии Меркурия означает цирроз печени.

12. Короткая линия с конусами на концах, исходящая из большого четырехугольника левой ладони и оканчивающаяся в большом треугольнике, означает муковисцидоз.

13. Островок у основания ладони левой руки, выпускающий короткую ветвь в направлении карпальной линии, означает дискинезию протока поджелудочной железы.

14. Треугольник под линией сердца под бугром Меркурия правой ладони означает холецистит.

15. Островок на оси ладони, расположенный ниже основания линии Меркурия правой ладони, выпускающий короткую ветвь в направлении карпальной линии, означает дискинезию желчных путей.

16. Ветвь с конусом на конце, исходящая из нижней трети линии Меркурия в направлении карпальной линии, означает рак желудка в нижнем отделе (малая кривизна).

17. Конус в межпальцевом промежутке среднего и безымянного пальцев левой ладони, острие которого направлено в сторону среднего пальца, предвещает резекцию желудка, связанную с раком желудка.

18. Короткие линии, образующие конус, острие которого направлено в межпальцевый промежуток безымянного пальца и мизинца левой ладони, знак расположен под углом, означают операцию язвы двенадцатиперстной кишки — точнее, операцию язвы привратника.

19. Четырехугольник, расположенный в межпальцевом промежутке правой ладони, служит указанием на хронический гастрит.

20. Четырехугольник, расположенный в межпальцевом промежутке безымянного пальца и мизинца, означает воспаление слизистой толстого кишечника — колит хронический.

21. Линия Меркурия расщеплена, означает гастроптоз.

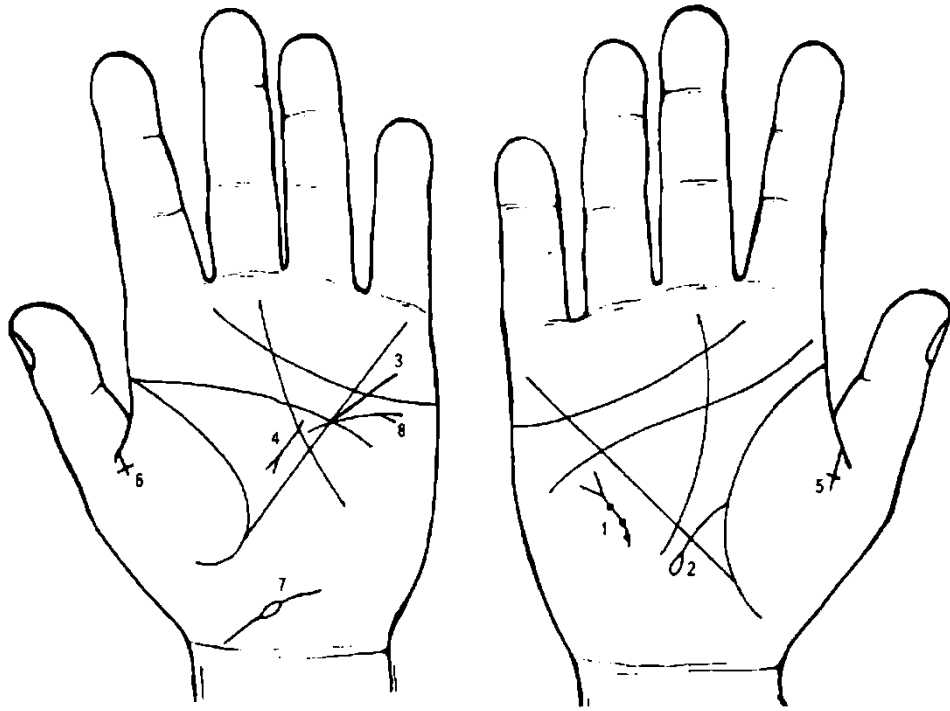
22. 23. Линия, пересекающая линию жизни и бугор Венеры на обеих ладонях, означает перитонит, связанный с раком желудка.

24. Вертикальная линия, расположенная на бугре Сатурна (третий бугор) под первой складкой безымянного пальца и со стороны, ближе к среднему пальцу, означает травму таза. Две короткие ветви, исходящие от вертикальной линии в направлении проксимальной фаланги безымянного пальца левой ладони означают перелом в двух местах малого таза слева.

25. Ветвь, исходящая из основания линии Меркурия правой ладони в направлении карпальной линии, означает аппендицит хронический.

26. Треугольник под первой складкой проксимальной фаланги среднего пальца правой ладони, расположенный со стороны межпальцевого промежутка среднего и указательного пальцев, означает операцию в полости живота, здесь означает операцию луковицы, т. е. язвы двенадцатиперстной кишки.

27. Прямая короткая линия, исходящая от первой складки проксимальной фаланги указательного пальца правой ладони, основание знака исходит от оси пальца, оканчивающаяся конусом, означает атерому шеи.



К рисункам 299, 300

1. Короткая извилистая линия на бугре Марса вне пределов большого треугольника правой ладони с конусом на конце, который направлен вверх, означает:

а) извилистая линия вогнута вправо — искривление грудного отдела позвоночника вправо, вследствие ушиба (травмы).

б) знак оканчивается конусом — травма или ушиб грудного отдела позвоночника;

в) три точки (ямочки) на знаке — подвывих трех позвонков грудного отдела позвоночника вправо (сколиоз грудного отдела позвоночника).

2. Ветвь, исходящая из линии жизни в пределах большого треугольника правой ладони, пересекающая линию Меркурия в направлении бугра Луны и оканчивающаяся островком, означает сдавление двенадцатиперстной кишки, а также дуоденит.

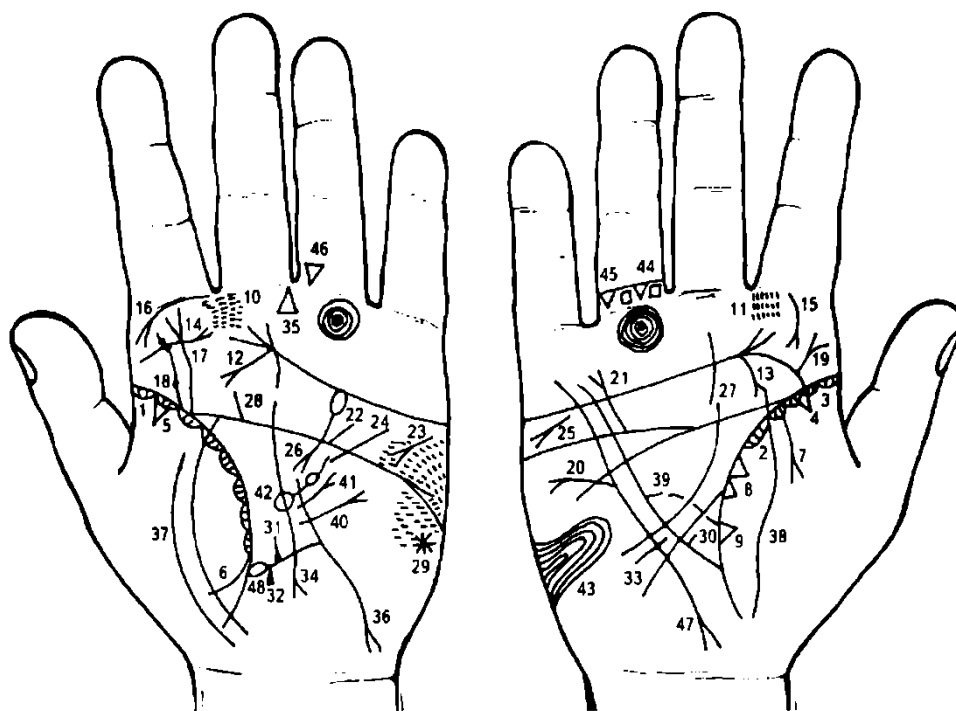
3. Линия Меркурия расщеплена, означает гастроптоз.

4. Такой знак в большом треугольнике левой ладони означает хронический панкреатит.

5. 6. Линия сгиба среднего сустава большого пальца на обеих ладонях, которая выпускает прямую ветвь, конец ее оканчивается крестом на обеих ладонях, означает распад брака вследствие трагической смерти мужа (жены).

7. Линия, исходящая от первой карпальной линии под бугром Венеры, которая прерывается островком, в направлении бугра Луны, служит предзнаменованием печали, предвещает раздвоение привязанности, две дружбы друг другу враждебные, указывает на трудности создания семьи. Островок на знаке служит указанием, иногда, на трагическую смерть мужа (жены).

8. Гипертрофия левого желудочка. Конус у основания знака обозначает экстрасистолию.



К рисункам 301, 302

1, 2. Островки вдоль линии сгиба большого пальца, расположенные со стороны бугра Венеры (тенара) со штрихами внутри, исходящие от линии жизни (складка большого пальца), означают хронический астматический бронхит.

3. Длинный островок вдоль линии жизни правой ладони, расположенный на бугре Венеры (до точки 20 лет), означает хроническую пневмонию правостороннюю.

4, 5. Треугольник на линии жизни, расположенный на участке ее до 20 лет, вершина которого находится на бугре Венеры обеих ладоней, означает фиброзные изменения корня легких.

Ветвь, исходящая из линии жизни на бугор Венеры левой ладони, означает левосторонний сухой плеврит.

Ветвь с конусом на конце, исходящая из линии жизни правой ладони на бугор Венеры, означает экссудативный правосторонний плеврит.

Два треугольника на линии жизни, основания которых расположены касательно, а вершины лежат на бугре Венеры правой ладони между точкой в 20 лет и основанием линии Меркурия, означают метастазирование (отдаленное) рака пищевода в правое легкое.

Треугольник на линии жизни, расположенный чуть выше основания линии Меркурия, вершина которого лежит на бугре Венеры, означает фиброзные изменения в средней доле правого легкого, связанные с хроническим панкреатитом.

11. Мелкие глубокие точки на бугре Юпитера, расположенные в районе межпальцевого промежутка указательного и среднего пальцев обеих ладоней, означают ларингит катаральный хронический.

12, 13. Ветвь, исходящая от линии сердца на бугор Юпитера в направлении линии жизни, с точкой ориентирования в 10—12 лет, при этом прямая, длинная, с конусом на конце на обеих ладонях, означает (предвещает) рак гортани.

14. Короткая прямая линия на бугре Юпитера, исходящая от нижней части бугра Юпитера в направлении основания среднего пальца левой ладони и оканчивающаяся конусом, означает паралич гортанных мышц или полип слева.

15, 16. Ветвь с конусом, исходящая из первой складки проксимальной фаланги на бугор Юпитера, означает двустороннюю склерому (риносклерому) носа, а также служит указанием на склерому дыхательных путей.

17. Извилистая линия, исходящая от линии жизни на бугор Юпитера и оканчивающаяся конусом, означает искривление поясничного отдела позвоночника S-образное, вследствие нанесенной родовой травмы (внутриутробной).

18. Извилистая линия, исходящая от линии жизни левой ладони в направлении бугра Юпитера и основания указательного пальца, на которой показаны три глубокие точки (или ямочки), означает травму поясничного отдела позвоночника в области II—IV позвонков одновременно, может служить указанием метастазирования рака желудка в шейные лимфатические узлы.

19. Такая ветвь с конусом на конце на бугре Юпитера правой ладони, конус которой направлен в сторону большого пальца, означает ушиб в области IV—VII шейных позвонков.

20. Короткая линия, исходящая от линии под № 47 с конусом на конце в направлении бугра Марса и бугра Меркурия, означает метастазирование рака желудка в подключичные лимфатические узлы.

21. Гипертрофия правого предсердия и правого желудочка.

22. Стеноз устья аорты.

23. Тахикардия.

24. Гипертрофия левого желудочка: недостаточность двустворчатого клапана.

25. Короткая линия с конусом на конце на бугре Марса правой ладони означает дистрофию, исхудание, стеаторею.

26. Хронический панкреатит; метастазирование рака желудка в поджелудочную железу.

27. 28. Короткая линия, исходящая из линии головы в направлении бугра Юпитера на обеих ладонях, означает двусторонний ушиб крестца позвоночника.

29. Звезда на бугре Марса предвещает близкую смерть.

30, 31. Короткая линия, исходящая из нижней трети линии Меркурия во внутрь в большом треугольнике, на обеих ладонях означает не рубцующуюся язву в привратниковой части желудка.

32, 33. Короткая линия, исходящая из нижней трети линии Меркурия на бугор Луны, т. е. вне пределов большого треугольника, означает на обеих ладонях язву в кардиальной части желудка, не рубцующуюся.

34. Прямая ветвь с конусом на конце, исходящая из нижней трети линии Меркурия левой ладони в направлении карпальной линии, означает рак желудка в верхней трети малой кривизны.

35. Треугольник, расположенный в межпальцевом промежутке среднего и безымянного пальцев левой ладони, вершина которого направлена вверх, означает тотальную резекцию желудка, в связи с раком желудка.

36. Извилистая линия, исходящая из большого треугольника в направлении бугра Луны и оканчивающаяся конусом у карпальной линии левой ладони, при этом пересекающая линию Меркурия, предвещает метастазирование рака желудка в пищевод.

Но такой же знак может означать рак пищевода или рак кардии.

37. Две параллельные линии, пересекающие линию жизни и бугор Венеры левой ладони, предвещают отдаленное метастазирование рака желудка в диафрагму.

38. Линия, пересекающая линию жизни и бугор Венеры правой ладони, предвещает перитонит.

39. Островок, образуемый линией Меркурия и пунктирной линией в нижней части большого треугольника, служит указанием на значительное поражение стенок желудка раковой опухолью.

40. Рубцово-измененный сальник.

41. Короткая прямая линия с конусом в большом треугольнике левой ладони, конус направлен вверх, означает лимфогранулематоз.

42. Островок в большом треугольнике левой ладони, выпускающий ветвь в направлении линии головы с островком незначительного размера, означает увеличенную селезенку, или метастазирование рака желудка; анемию.

43. Такой узор, образуемый папиллярными линиями на бугре Луны, означает лейкоцитоз со сдвигом влево.

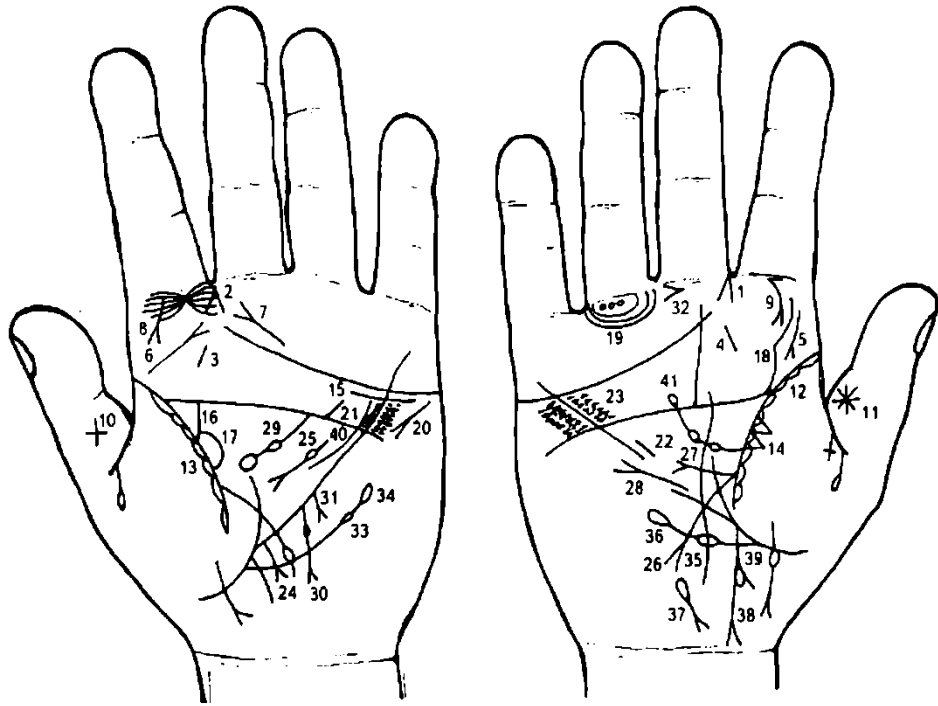
44. 45. Два треугольника, расположенные между первой и второй складками проксимальной фаланги безымянного пальца правой ладони, служат указанием на ушиб копчика позвоночника два раза.

46. Треугольник, расположенный между первой и второй складками проксимальной фаланги безымянного пальца левой ладони, вершина которого направлена вниз, предвещает ушиб копчика позвоночника слева.

47. Такая извилистая линия, исходящая из бугра Меркурия правой ладони, пересекающая линии сердца и головы вне пределов большого треугольника, оканчивающаяся разветвлением у карпальной линии, означает рак желудка с метастазами в позвоночник.

48. Линия Меркурия начинается с островка, означает лимфолейкоз хронический.

На рисунке 301, 302 показана программа пациентки П., 41 год, обследована мною 31.07.81 г. Диагностирован рак желудка. 6.10.81 г. произведена тотальная резекция желудка. Умерла 28.01.83 г.



К рисункам 303, 304

1, 2. Конус, образованный двумя короткими линиями, острый угол которого направлен в межпальцевый промежуток указательного и среднего пальцев обеих ладоней, означает двусторонний насморк вазомоторный и аллергический.

3, 4. Такая короткая линия на бугре Юпитера означает тонзиллит хронический.

5. Такой знак — короткая линия на бугре Юпитера, вертикально расположенная, конус которой направлен в сторону линии сгиба большого пальца, означает склерому глотки и гортани.

6, 7. Эти два знака в своем сочетании означают хронический фарингит атрофический.

8, 9. Склерома носа.

10. Крест на большом пальце, расположенный вверх ногами (головка креста внизу), служит указанием на преждевременную смерть.

11. Звезда на среднем суставе большого пальца, расположенная на внешней поверхности, означает происшествие — насильственную смерть.

12, 13. Островки вдоль большого пальца, расположенные со стороны тенара (бугор Венеры), означают в сочетании со знаками под № 8 и 9 склерому дыхательных путей.

14. Два треугольника на линии жизни правой ладони, основания которых касательно расположены, а вершины находятся на бугре Венеры, означают метастазирование рака желудка в правое легкое.

15. Короткая линия под линией сердца левой ладони, расположенная ниже ее, означает нефроптоз левой почки, хроническая недостаточность мозгового слоя надпочечников (гипотония).

16. Извилистая ветвь, исходящая из линии жизни левой ладони в направлении линии головы с наклоном в сторону указательного пальца, означает мочеточник: расширен и извилист, песок.

17. Островок вдоль линии жизни, образуемый мочеточником, означает расширенную лоханку и чашечку; черная точка в лоханке означает камень в лоханке.

Общий диагноз: пиелонефрит, мочекаменная болезнь, недостаточность надпочечника.

18. Извилистая ветвь, исходящая из линии жизни на бугор Юпитера в направлении указательного пальца, означает врожденный сколиоз поясничного отдела позвоночника.

19. Три кружочка под первой складкой проксимальной фаланги безымянного (IV) пальца правой ладони, образуемые папиллярными линиями, означают полиневрит правой ноги.

20. Тахикардия.

21. Ветвь, прямая и короткая, исходящая от линии головы левой ладони в большом четырехугольнике в направлении бугра Меркурия, означает стеноз устья аорты.

22. Короткая линия, расположенная параллельно линии Меркурия правой ладони в большом треугольнике, указывает на гипертрофию правого желудочка в незначительной степени.

23. Множество мелких точек (ямочек), расположенных по обе стороны линии Меркурия в большом четырехугольнике, означают ревматизм.

24. Ветвь с конусом на конце, исходящая из участка печени линии Меркурия, в направлении бугра Луны и карпальной линии, означает прорастание раковой опухоли желудка в левую долю печени. Знак не прямой.

25. Короткая линия с конусом на конце, прерывающаяся островком в большом треугольнике левой ладони, означает хронический панкреатит, а островок — недостаточность инсулярного аппарата.

26. Линия с конусом на конце, исходящая из линии жизни правой ладони, пересекающая линию Меркурия в направлении бугра Луны и карпальной линии, означает язву 12-перстной кишки; дуоденит.

27. Прямая ветвь с конусом на конце, исходящая из основания знака двенадцатиперстной кишки под № 26, направлена в сторону линии головы, означает множество мелких язв в луковице вокруг язвы под № 26.

28. Прямая короткая линия с конусом на конце, исходящая из большого треугольника правой ладони, пересекающая обрыв линии Меркурия, конус направлен на бугор Марса и вверх, означает лимфогенное метастазирование рака желудка в правое легкое и средостение.

29. Островок, выпускающий ветвь в направлении линии головы левой ладони в пределах большого треугольника, ветвь которого прерывается островком незначительной величины, означает метастазирование рака желудка в селезенку; анемия.

30. Прямая ветвь с конусом на конце, исходящая из линии Меркурия левой ладони в направлении карпальной линии, означает полип значительного размера в нижнем отделе желудка.

31. Такая же ветвь с конусом, размером короче, чем под № 30, означает рядом стоящий полип меньшей величины. В своем сочетании знаки под № 30 и № 31 означают полипоз — перерождение в рак желудка.

32. Конус в межпальцевом промежутке среднего и безымянного пальцев правой ладони, острие которого направлено в сторону среднего пальца, предвещает резекцию желудка.

33. Ветвь, исходящая из линии жизни левой ладони ниже основания линии Меркурия в направлении бугра Меркурия и оканчивающаяся островком, означает лимфопению.

34. Островок под № 33, выпускающий вверх ветвь, которая служит продолжением знака под № 33 и оканчивается островком, означает тромбоцитопению.

35. 36. Ветвь, исходящая из линии жизни правой ладони ниже основания линии Меркурия в направлении бугра Меркурия с двумя островками, означает:

островок под № 35 — лейкопению;

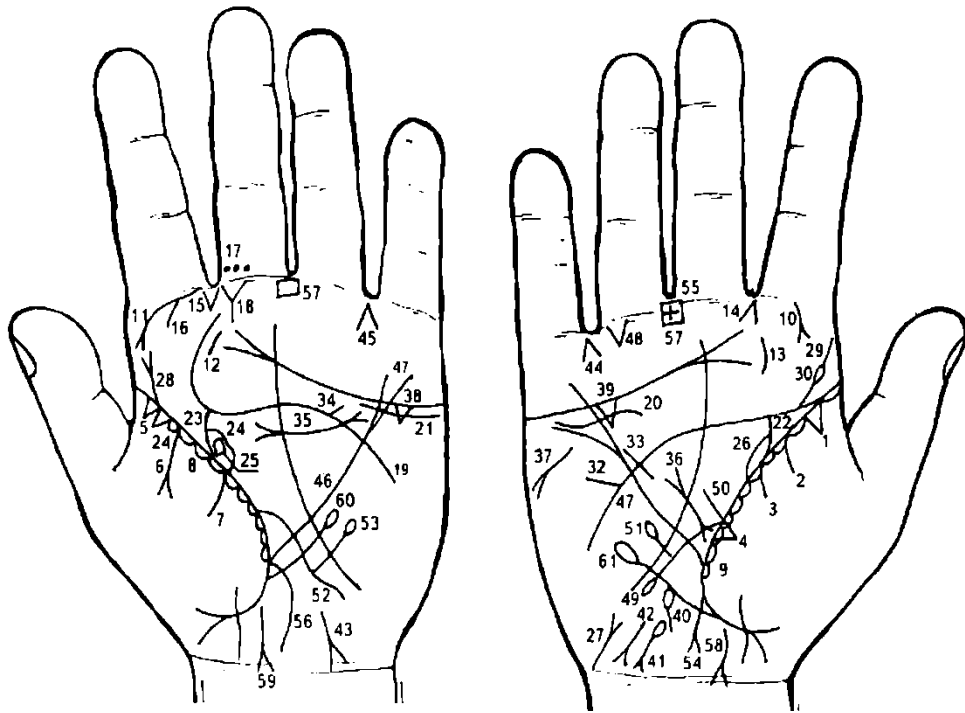
островок под № 36 — кроветворный симптом Рустецкого.

Гемолитическая анемия семейно-наследственная.

Ветвь, исходящая из основания линии Меркурия правой ладони в направлении карпальной линии, оканчивающаяся конусом, который соединен с карпальной линией, означает аппендицит хронический, воспаление слепой кишки.

Ветвь, исходящая из знака под № 38, означает восходящую и поперечную ободочные кишки справа, на ветви наблюдается островок — означает метастазирование рака желудка в поперечную ободочную кишку.

Лимфогранулематоз.



К рисункам 305, 306

1. Треугольник на линии жизни у ее основания, вершина которого расположена на бугре Венеры правой ладони, означает фиброзные изменения корня.

2, 3. Ветви, исходящие из линии жизни на бугор Венеры правой ладони, означают правосторонний гемоторакс.

4. Треугольник на линии жизни правой ладони, расположенный чуть выше основания линии Меркурия и на бугре Венеры, означает фиброзные изменения в средней доле правого легкого вследствие заболевания хроническим панкреатитом — муковисцидоз.

5. Два треугольника, основания которых касательно расположены между собой на линии жизни у ее основания, вершины которых лежат на бугре Венеры левой ладони, означают рак верхней доли левого легкого.

6, 7. Линия под № 6, исходящая из линии жизни левой ладони на бугор Венеры, оканчивающаяся конусом, означает экссудативный плеврит.

Линия под № 7, исходящая из линии жизни левой ладони на бугор Венеры, в сочетании со знаком № 6, означает гидроторакс левосторонний.

8, 9. Островки, расположенные вдоль линии жизни со стороны бугра Венеры, означают хронический бронхит.

10, 11. Ветвь, исходящая из первой складки проксимальной фаланги указательного пальца на бугор Юпитера, оканчивающаяся конусом, означает риносклерому.

12, 13. Хронический тонзиллит.

14. Острие конуса направлено в межпальцевый промежуток указательного и среднего пальцев правой ладони, означает правосторонний насморк вазомоторный и аллергический.

15. Так расположенный конус в межпальцевом промежутке указательного и среднего пальцев левой ладони, означает стафилококк.

16. Ветвь, исходящая из первой складки проксимальной фаланги указательного пальца со стороны промежности на бугор Юпитера левой ладони, означает левостороннее воспаление верхнечелюстной пазухи или хронический гайморит.

17. Три глубокие точки на проксимальной фаланге среднего пальца, расположенные со стороны промежности среднего и указательного пальцев левой ладони, указывают на три прокола в верхнечелюстную пазуху.

18. Такой знак под первой складкой проксимальной фаланги среднего пальца, расположенный со стороны указательного пальца, означает воспаление среднего уха хроническое гнойное или хронический гнойный отит левого уха.

19. Такая линия головы предвещает беспокойную тяжелую старость.

20. Линия под линией сердца, касательно не расположенная к ней, и под бугром Меркурия правой ладони, означает опущение правой почки — нефроптоз, хроническую недостаточность коры надпочечников (гипотонию).

21. То же у левой почки.

22. Ветвь, широкая и извилистая, исходящая из линии жизни в направлении линии головы с уклоном в сторону большого пальца, означает правый мочеточник: расширен, извилист, песок.
23. Ветвь, исходящая из линии жизни левой ладони, широкая, вогнутая в направлении линии головы с уклоном в сторону большого пальца, означает: левый мочеточник расширен, вогнут, песок.
24. Островок, образуемый линией жизни и линией мочеточника, означает лоханку и чашечку — расширены.
25. Четырехугольник в лоханке под № 24 означает плоский камень типа коралла, расположенный в лоханке левой почки.
26. Островок вдоль линии жизни правой ладони, образуемый линией мочеточника, означает лоханку и чашечку правой почки расширенные.
27. Мочевой пузырь расширен влево, цистит.
28. Извилистая ветвь, исходящая от линии жизни на бугор Юпитера левой ладони в направлении указательного пальца, оканчивающаяся конусом, означает врожденный сколиоз — родовая травма поясничного отдела позвоночника (иногда пункция).
29. Извилистая ветвь, исходящая от линии жизни на бугор Юпитера правой ладони в направлении указательного пальца, означает сколиоз врожденный поясничного отдела позвоночника.
30. Ямочка или кружок на знаке сколиоза под № 29 означает: ямочка — растяжение связок между II—III позвонками поясничного отдела позвоночника.
32. Дефект межжелудочковой перегородки.
33. Гипертрофия правого желудочка.
34. Стеноз устья аорты.
35. Дугообразная линия, исходящая из большого четырехугольника, пересекающая линию головы и оканчивающаяся в большом треугольнике левой ладони, на концах которой имеются конусы, означает муковисцидоз.
36. Короткая прямая линия с конусами на концах, широкая (контрастная) в большом треугольнике правой ладони, означает поджелудочную железу.
Две точки на правой ветви нижнего конуса означают две опухоли в головке справа.
Верхний конус означает хвост поджелудочной железы.
Линия между конусами — тело поджелудочной железы.
37. Такой знак на бугре Марса правой ладони означает стеаторею (обильный жировой стул), дистрофию вследствие рака поджелудочной железы.
- 38, 39. Треугольник под линией сердца под бугром Меркурия на обеих ладонях означает калькулезный холецистит.
40. Островок с ямочками (точками) или кружочками внутри, выпускающий короткую ветвь вниз, означает дискинезию желчных путей, а точки внутри островка указывают на механическую желтуху.
41. Гемолитическая анемия приобретенная.
42. 43. Вирусный гепатит (вирус А); болезнь Боткина.
44. Конус в межпальцевом промежутке безымянного пальца и мизинца правой ладони, острие которого направлено вверх, означает удаление желчного пузыря.
45. Конус в межпальцевом промежутке левой ладони, острие которого направлено вверх, означает резекцию или полное удаление поджелудочной железы.
46. 47. Линия Меркурия расщеплена на обеих ладонях, служит указанием на значительное опущение желудка — гастроптоз и его деформация, вследствие прорастания рака.
48. Треугольник под первой складкой проксимальной фаланги безымянного пальца правой ладони, расположенный со стороны мизинца, означает кишечную непроходимость справа.
49. Двенадцатиперстная кишка: дуоденит, сдавление, шейка расширена.
50. Ветвь, исходящая из основания знака двенадцатиперстной кишки под № 49, означает луковичу расширенную.
51. Ветвь, исходящая из знака двенадцатиперстной кишки под № 49, оканчивающаяся островками, означает дивертикул в средней части двенадцатиперстной кишки.
52. Тонкий кишечник — воспаление слизистой.
53. Ветвь, исходящая от знака тонкого кишечника под № 52, оканчивающаяся островком, означает врожденный дивертикул в подвздошной кишке.
54. Ветвь, исходящая из основания линии Меркурия правой ладони в направлении карпальной линии, конец которой расщеплен, а сам знак широкий и розовый, означает аппендицит с местным перитонитом; спайки, частичная кишечная непроходимость.

55. Крест в межпальцевом промежутке среднего и безымянного пальцев означает операцию аппендицита.

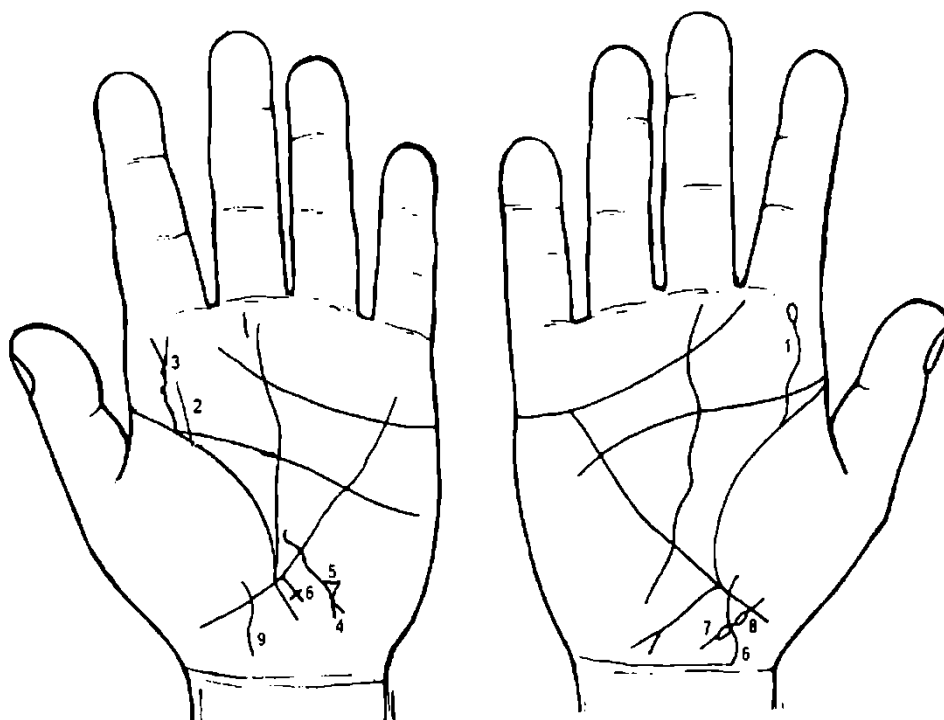
56. Ветвь, исходящая из основания линии Меркурия левой ладони на бугор Луны и в направлении карпальной линии, означает воспаление слизистой прямой кишки — колит катаральный.

57. Четырехугольник в межпальцевом промежутке правой и левой ладоней, среднего и безымянного пальцев, означает воспаление слизистой желудка — хронический гастрит анацидный.

58, 59. Парапроктит.

60. Ветвь, исходящая из линии жизни левой ладони и ниже основания линии Меркурия в направлении вверх, оканчивающаяся островком, означает лимфопению.

61. Ветвь, исходящая из линии жизни правой ладони ниже основания линии Меркурия в направлении бугра Меркурия, оканчивающаяся островком, означает лейкопению.



К рисункам 307, 308

Извилистая линия, исходящая из линии жизни на бугор Юпитера, означает сколиоз врожденный поясничного отдела позвоночника, островок — пункция.

Сколиоз врожденный поясничного отдела позвоночника.

Извилистая линия, исходящая из линии жизни левой ладони на бугор Юпитера, оканчивающаяся конусом, означает травму поясничного отдела позвоночника. Две точки на знаке под № 3 означают травму поясничного отдела позвоночника, грыжа Шморля между III—IV позвонками кзади с корешковым болевым синдромом.

Извилистая линия, исходящая от участка сигмовидной кишки линии жизни на левой ладони, пересекающая линию Меркурия в направлении бугра Луны и карпальной линии, оканчивающаяся расщеплением, указывает на травму сигмовидной кишки, сигмоидит.

Треугольник на знаке сигмовидной кишки означает травму сигмовидной кишки, вследствие удара (ушиба).

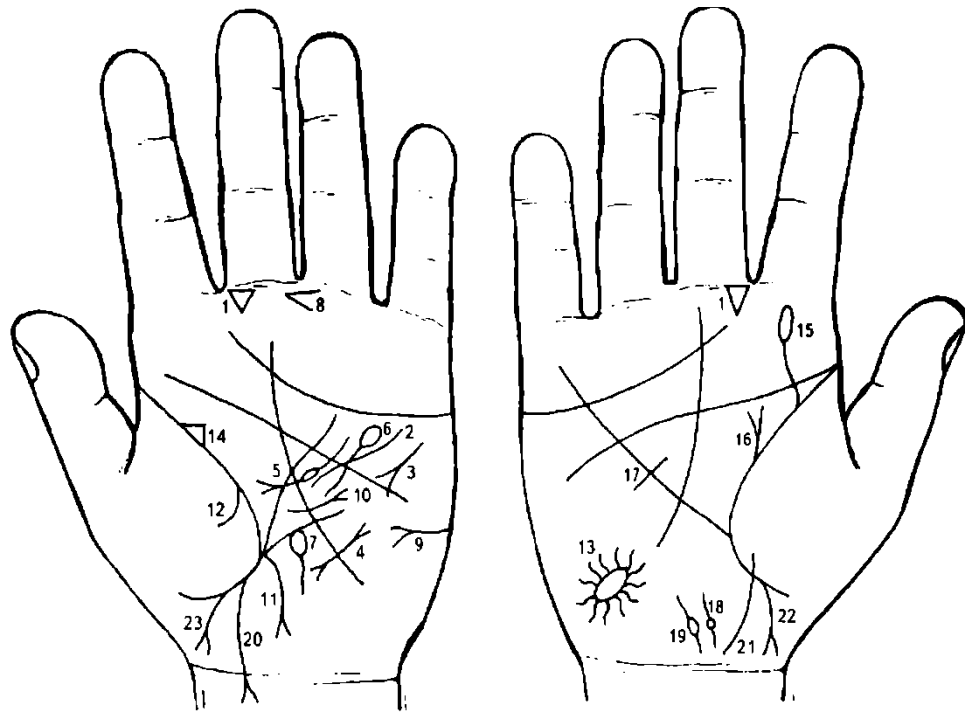
Длинный крест на участке печени линии Меркурия на левой ладони означает кардиальный (застойный) цирроз печени.

Островок слева, исходящий от знака девочки, предвещает девочке спленопатии воспалительной этиологии.

6. Ветвь, исходящая из бугра Венеры, пересекающая линию жизни в направлении карпальной линии, конец которой направлен в противоположную сторону от большого пальца, на правой ладони обозначает девочку.

Островок справа, исходящий от знака девочки, предвещает девочке болезнь Боткина.

Девочка.



К рисункам 309, 310

1. Треугольник под первой складкой основной фаланги среднего пальца, расположенный со стороны промежности указательного и среднего пальцев, предвещает отосклероз или отоспонгиоз.
2. Извилистая линия, исходящая от бугра Марса, пересекающая линию головы и линию Меркурия и оканчивающаяся в большом треугольнике левой ладони, означает гипертрофию левого желудочка и относительную недостаточность двустворчатого клапана сердца.
3. Короткая линия с конусом на конце, на нижней ветви касательно расположен кружок, а сам знак размещается под углом на бугре Марса левой ладони, означает тахикардию, а кружок указывает на стенокардию напряжения.
4. Пароксизмальная тахикардия, склонность к мерцательной аритмии (в сочетании: гипертония, стенокардия напряжения).
5. Такая линия, исходящая из большого треугольника левой ладони, пересекающая линию головы, с конусом на конце в направлении большого треугольника, где и оканчивается, в средней части прерывается островком, означает хронический панкреатит, а островок обозначает недостаточность инсулярного аппарата.
6. Линия Меркурия оканчивается островком, означает отравление желудка.
7. Касательно расположенный островок в нижней трети линии Меркурия, выпускающий ветвь в направлении карпальной линии, предвещает язву желудка хроническую, злокачественную в верхнем отделе желудка.
8. Конус в межпальцевой промежности, расположенный между средним и безымянным пальцами, направленный в сторону указательного пальца, предвещает резекцию желудка из-за опасности малигнизации хронической язвы в нижнем отделе.
9. Горизонтально расположенная короткая линия с конусом на бугре Марса левой ладони, конус направлен в сторону большого пальца, означает сахарный диабет.
10. Короткая, почти прямая линия, исходящая из большого треугольника левой ладони, пересекающая обрыв линии Меркурия в направлении бугра Марса, оканчивающаяся конусом, означает рубцово-измененный сальник.
11. Ветвь, исходящая из основания линии Меркурия левой ладони в направлении карпальной линии, оканчивающаяся конусом, означает воспаление слизистой толстого кишечника (катар толстого кишечника).
12. Ветвь, исходящая из линии жизни на бугор Венеры левой ладони, означает сухой плеврит левосторонний (левосторонний сухой плеврит и хронический панкреатит имеют между собой взаимосвязь).
13. Такой знак на бугре Луны правой ладони, образуемый папиллярными линиями, означает очаг ишемической болезни мозга в правом полушарии, в задней доле — инсульт левой стороны тела.
14. Треугольник на линии жизни в большом треугольнике левой ладони, у которого верхний катет короче второго, расположенный в большом треугольнике, означает левостороннюю

непальпируемую мастопатию: выделение секрета из соска произвольное или при нажатии на сосок молочной железы.

15. Ветвь, исходящая из линии жизни правой ладони вертикально вверх в направлении среднего пальца, пересекающая линию головы, оканчивающаяся островком, означает травму правой молочной железы.

16. Ветвь, исходящая из линии жизни вертикально вверх, оканчивающаяся конусом, означает фиброаденому правой молочной железы.

17. Такая короткая линия, пересекающая в верхней трети линию Меркурия правой ладони, предвещает операцию правой молочной железы.

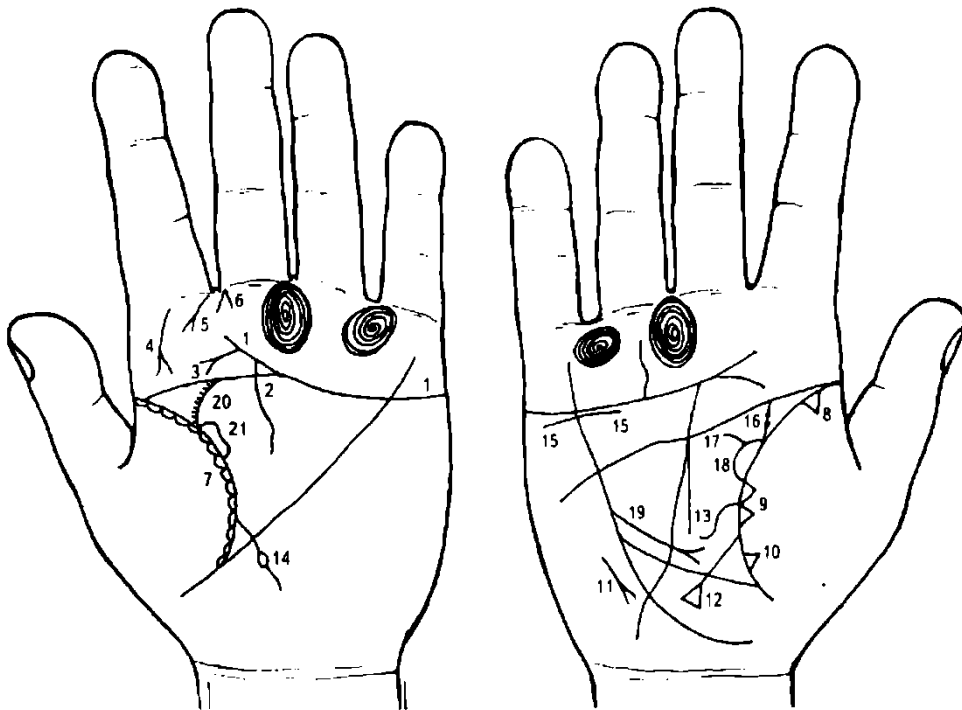
18. Прямая короткая линия, исходящая от карпальной линии правой ладони, означает загиб матки, как показано на рисунке; ямочка на знаке матки означает фибромиому на теле матки, расположенную ближе к зеву матки.

19. Параллельно расположенная левее матки короткая линия, которая прерывается кружочком, означает кисту на большой губе влагалища слева.

20. Ветвь, исходящая из линии жизни ниже основания линии Меркурия в направлении карпальной линии и ее пересекая, оканчивающаяся конусом, который направлен в противоположную сторону от большого пальца, означает девочку, конус указывает на трудные роды обладателя руки; преждевременная смерть ее.

21. Девочка, ее преждевременная смерть.

22. 23. Мальчик, тяжелые роды.



К рисункам 311, 312

1. Линия сердца соединяется с линией головы под бугром Сатурна, предвещает быструю смерть от сердечного удара.

2. Линия головы соединяется с линией сердца под бугром Сатурна — печальное предзнаменование близкой смерти, вследствие инфаркта миокарда.

3. Короткая прямая линия, исходящая от линии сердца в направлении линии жизни и оканчивающаяся конусом, означает фиброму носоглотки, или юношескую фиброму.

4. Такая длинная дугообразная линия, пересекающая бугор Юпитера в направлении линии жизни, оканчивающаяся конусом, означает склерому глотки и гортани.

5. Дугообразная линия с конусом на конце, исходящая от первой складки проксимальной фаланги указательного пальца левой ладони на бугор Юпитера, в направлении линии жизни, означает левостороннюю риносклерому носа. Склерома дыхательных путей левого легкого.

6. Конус направлен в межпальцевую промежность указательного и среднего пальцев левой ладони, означает левосторонний насморк вазомоторный и аллергический.

7. Такие островки вдоль линии жизни левой ладони, расположенные на бугре Венеры, означают в сочетании с риносклеромой носа под № 5 склерому дыхательных путей левого легкого.

8. Треугольник на линии жизни, расположенный в верхней части (доле) правого легкого и на бугре Венеры, означает фиброзные изменения правого легкого, его корня.

9. Два треугольника, основания которых касательно расположены на линии жизни правой ладони, а вершины лежат на бугре Венеры, означают уплотнение средней доли правого легкого.

10. Треугольник на линии жизни, расположенный чуть выше линии Меркурия, со стороны бугра Венеры правой ладони, означает фиброзные изменения в средней доле правого легкого.

11. Среднедолевой синдром правого легкого.

12. Ветвь, исходящая из линии жизни, чуть выше основания линии Меркурия в направлении карпальной линии, оканчивающаяся конусом и касательно расположенной к ветвям конуса короткой линией, означает зарубцованную язву двенадцатиперстной кишки.

13. Ветвь, исходящая из линии жизни чуть выше основания знака двенадцатиперстной кишки под № 12, оканчивающаяся в большом треугольнике, но направленная вниз, означает опущенную диафрагму справа.

14. Ветвь, исходящая из линии жизни левой ладони, пересекающая линию Меркурия в направлении бугра Луны и карпальной линии, прерывающаяся островком, означает врожденное вздутие в подвздошной кишке (тонкий кишечник).

15. Волнистая короткая линия ниже линии сердца под бугром Меркурия правой ладони указывает на нефроптоз и на хроническую недостаточность правого надпочечника.

При гипотонии — мозгового слоя надпочечника.

При гипертонии — коры надпочечника.

16. Извилистая ветвь, исходящая из линии жизни в направлении линии головы с отклонением в сторону большого пальца правой ладони, означает мочеточник; две ямочки розового (темного) цвета означают два камня в мочеточнике с отхождением (правая почка).

17. Островок на линии жизни, образуемый мочеточником, означает расширенные лоханку и чашечку правой почки.

18. Два четырехугольника в правой почке (ее лоханке) означают два плоских камня типа коралла.

19. Прямая ветвь с конусом на конце, исходящая из линии Меркурия в большом треугольнике правой ладони в направлении основания линии Меркурия, означает операцию правой почки с целью удаления двух камней под № 18 и под № 16.

Примечание: сочетание знаков под №№ 15, 16, 17, 18 означает диагноз: мочекаменная болезнь, нефроптоз, гидроптоз, пиелонефрит.

20. Дугообразная ветвь, исходящая из линии жизни в направлении линии головы с отклонением в сторону большого пальца левой ладони, означает левый мочеточник. Штрихи, исходящие от мочеточника под № 20, означают множество мелких камней в мочеточнике с отхождением.

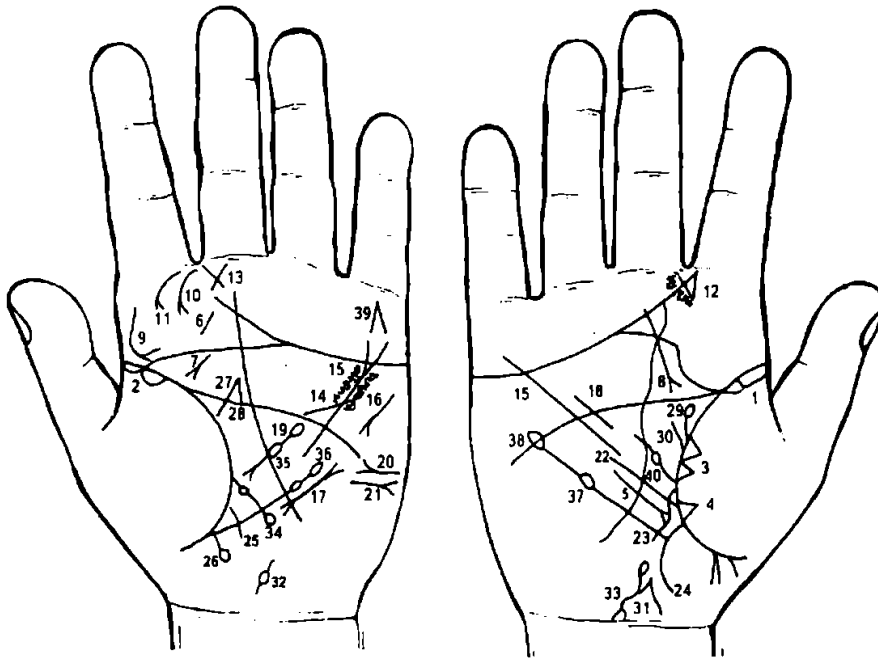
21. Островок на линии жизни на знаке мочеточника означает лоханку и чашечку расширенные — гидронефроз левой почки.

22. Волнистая ветвь, исходящая от карпальной линии правой ладони в направлении основания линии Меркурия (или вообще линии Меркурия), оканчивающаяся расщеплением, ветви которого извилисты, означает мочевой пузырь:

а) извилистый конус — опущение;

б) извилистая ветвь, исходящая из карпальной линии — расширение пузыря влево;

в) расщепление в сочетании воспаления почечных лоханок — пиелостит.



К рисункам 313, 314

1, 2. Длинные островки вдоль линии жизни от ее основания до точки 20 лет, расположенные со стороны бугра Венеры обеих ладоней, означают двустороннюю хроническую пневмонию, до 20-летнего возраста.

3. Два треугольника на линии жизни, расположенные в средней доле правого легкого, основания которых соединены между собой, означают уплотнение в средней доле правого легкого.

4. Треугольник на линии жизни, расположенный в средней доле правого легкого, означает фиброзные изменения, связанные с воспалением поджелудочной железы.

5. Короткая линия с конусом на конце, расположенная вне пределов большого треугольника правой ладони и параллельно линии Меркурия, рядом с ней, конус направлен в сторону основания линии Меркурия, предвещает правосторонний среднедолевой синдром легкого.

6. Такая короткая линия на бугре Юпитера левой ладони означает левую миндалину. Диагноз: хронический тонзиллит.

7. Фиброма носоглотки или юношеская фиброма (злокачественная в сочетании со знаком под № 8).

8. Извилистая короткая линия, исходящая от бугра Сатурна, пересекающая линию сердца, линию Сатурна в направлении линии жизни к точке 20 лет, оканчивающаяся конусом, означает рак гортани в сочетании со знаком под № 7.

9. Такая длинная извилистая линия на бугре Юпитера, исходящая от корня указательного пальца вниз, оканчивающаяся конусом, означает склерому глотки и гортани (слева).

10. Короткая дугообразная ветвь, исходящая из межпальцевого промежутка указательного и среднего пальцев на бугор Юпитера, означает левостороннее хроническое воспаление верхнечелюстной пазухи.

11. Дугообразная ветвь с конусом на конце, исходящая из первой складки проксимальной фаланги указательного пальца на бугор Юпитера левой ладони, означает левостороннюю склерому носа.

12. Короткие линии, исходящие из межпальцевого промежутка указательного и среднего пальцев в направлении бугра Юпитера, образующие конус, означают стафилококк носоглотки.

13. Треугольник, катеты которого пересекают друг друга, означает воспаление среднего уха хроническое катаральное (или хронический катаральный средний отит левого уха).

14. Ветвь, исходящая от линии головы левой ладони в большом четырехугольнике в направлении бугра Марса, в его верхнюю часть, предвещает стеноз устья аорты сердца.

15. Множество глубоких точек по обе стороны линии Меркурия, расположенные между линиями сердца и головы обеих ладоней, означают ревматизм в активной форме.

16. Тахикардия.

17. Пароксизмальная тахикардия.

18. Гипертрофия правого желудочка.

19. Островок в большом треугольнике левой ладони, выпускающий ветвь с островком посередине, оканчивающуюся конусом, означает: первый островок — отравление поджелудочной железы; островок в средней части знака — недостаточность инсулярного аппарата.

20. Горизонтальная линия с конусом на конце на бугре Марса левой ладони, конус направлен в сторону большого пальца, предвещает сахарный диабет.

21. Такая же короткая линия на бугре Марса, конус которой направлен в противоположную сторону от большого пальца, указывает на асцит.

22. Линия Меркурия расщеплена, означает гастроптоз.

23. Ветвь, исходящая из линии жизни правой ладони, извилистая, пересекающая линию Меркурия в направлении бугра Луны и карпальной линии, означает сдавление двенадцатиперстной кишки и дуоденит.

24. Аппендицит хронический.

25. Колит катаральный.

26. Ветвь, исходящая из участка прямой кишки линии жизни левой ладони в направлении карпальной линии в противоположную сторону от большого пальца, оканчивающаяся островком, означает геморройный узел с выпадением слева от оси.

27. 28. Линии, исходящие из линии головы под № 27 и от линии жизни под № 28 в пределах большого треугольника, пересекающие линию головы и соединяющиеся с линией под № 27, означают арест по уголовным мотивам.

29. Линия, исходящая из линии жизни правой ладони вертикально и оканчивающаяся островком в большом треугольнике, означает правую почку миеломную.

30. Прямая ветвь, исходящая из линии жизни в направлении линии головы правой ладони, означает: песок правого мочеточника с болевым синдромом.

31. Короткая, широкая и прямая линия на оси ладони у карпальной линии означает хронический простатит.

32. Короткая линия с кружочком, расположенная на оси ладони у карпальной линии левой руки, указывает на аденому предстательной железы.

33. Гемолитическая анемия.

34. Микроцитоз.

35. Лимфопения.

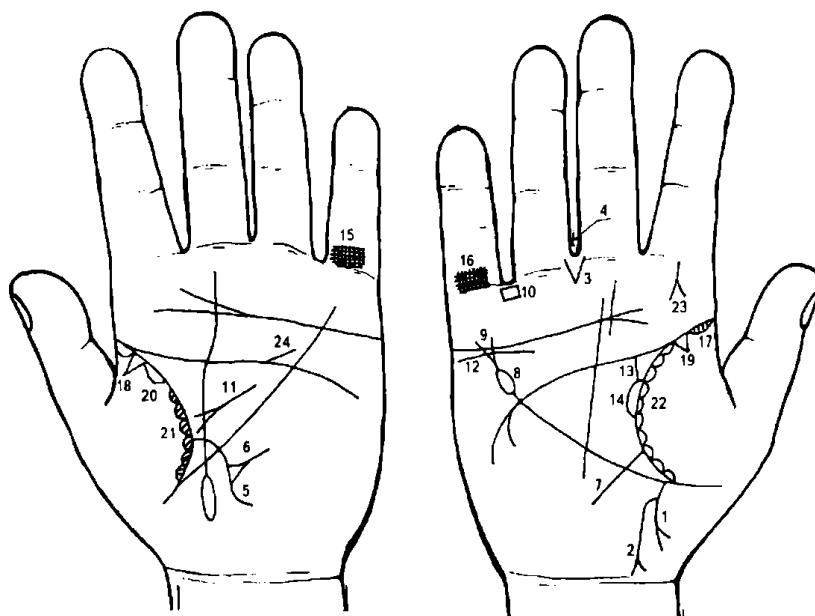
36. Тромбоцитопения.

37. Лейкопения.

38. Кровотворный симптом Рустичского.

39. Самоубийство через повешение.

40. Получение донорской крови или переливание.



К рисункам 315, 316

1. Ветвь, исходящая из основания линии Меркурия правой ладони в направлении карпальной линии, оканчивающаяся расщеплением, но не соединена с карпальной линией, означает хронический аппендицит с местным перитонитом.

2. Ветвь, исходящая из верхней трети знака под № 1 в направлении карпальной линии, конец которой расщеплен и соединен (или пересекается) с карпальной линией, означает слепую кишку. Расщепление указывает

на новообразование — полип или папиллома в слепой кишке, сопровождается болями, похожими на аппендицит.

3. Две короткие линии, исходящие из межпальцевой промежности среднего и безымянного пальцев, образующие конус, острие которого направлено в сторону карпальной линии, а сам знак расположен вертикально, указывают на оперативное вмешательство в слепой кишке.

4. Крест в межпальцевом промежутке среднего и безымянного пальцев правой ладони предвещает удаление аппендикита.

5. Ветвь, исходящая из линии жизни, пересекающая линию Меркурия левой ладони, означает воспаление слизистой тонкого кишечника.

6. Треугольник на знаке тонкого кишечника под № 5, выпускающий из вершины короткую линию, означает ушиб подвздошной кишки.

7. Ветвь, исходящая из линии жизни правой ладони, пересекающая линию Меркурия в направлении бугра Луны и карпальной линии, означает дуоденит — воспаление слизистой 12-перстной кишки.

8. Островок в конце линии Меркурия означает отравление желудка.

9. Линия Меркурия расщеплена, означает гастроптоз.

10. Четырехугольник в межпальцевом промежутке безымянного пальца и мизинца правой ладони указывает на хронический гастрит.

Если такой четырехугольник на обеих ладонях, то это служит указанием на анацидный гастрит.

11. Хронический панкреатит.

12. Волнистая короткая линия, расположенная ниже линии сердца под бугром Меркурия правой ладони, означает нефроптоз правой почки; недостаточность надпочечника правой почки.

13. Ветвь, исходящая из линии жизни в направлении линии головы с наклоном в сторону большого пальца правой ладони, означает мочеточник: расширенный и извилистый. Точка на знаке мочеточника — камень в мочеточнике с отхождением.

14. Лоханка расширена — гидронефроз.

15. 16. Двусторонний туберкулез легких.

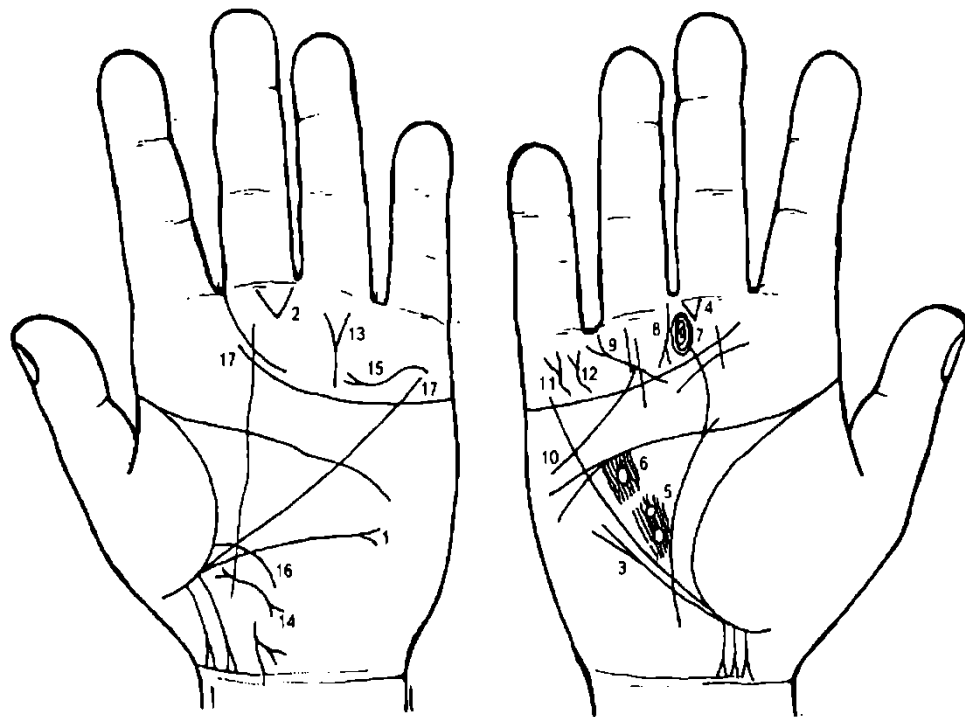
17, 18. Треугольник на линии жизни, расположенный до точки в 20 лет, вершина которого находится на бугре Венеры, означает очаговый туберкулез верхней доли обоих легких.

19, 20. Длинный островок вдоль линии жизни обеих ладоней до точки в 20 лет, расположенный со стороны бугра Венеры, означает двустороннюю хроническую пневмонию до 20-летнего возраста.

21, 22. Астматический хронический бронхит — островки со штрихами вдоль линии жизни, расположенные со стороны бугра Венеры.

23. Короткая ветвь, исходящая от первой складки проксимальной фаланги указательного пальца правой ладони на бугор Юпитера, выпускающая две короткие линии, образующие конус, знак расположен вертикально, означает атерому шеи, ретенционную кисту слюнной железы — операция произведена два раза.

24. Стеноз устья аорты сердца.



К рисункам 317, 318

1. Ветвь, исходящая ниже основания линии Меркурия из линии жизни в направлении на бугор Луны, где расположена почти горизонтально, оканчивающаяся расщеплением, в сочетании со знаком под № 2 означает левостороннюю паховую грыжу; две операции (повторная в связи с инородным телом, оставшимся после первой операции под № 2).

2. Треугольник под первой складкой проксимальной фаланги среднего пальца правой ладони, расположенный со стороны межпальцевой промежности среднего и безымянного пальцев,

означает операцию в полость живота; здесь операция левосторонней паховой грыжи два раза из-за инородного тела, оставшегося после первой операции.

3. Ветвь, исходящая из линии жизни и ниже основания линии Меркурия правой ладони в направлении линии головы и параллельно линии Меркурия, оканчивающаяся расщеплением, означает правостороннюю паховую грыжу.

4. Такой треугольник, расположенный под первой складкой проксимальной фаланги среднего пальца правой ладони со стороны межпальцевой промежности под № 3, означает операцию в полость живота. Здесь операция паховой грыжи.

5. Два кружочка, образуемые папиллярными линиями, расположенные в средней части большого треугольника правой ладони, а папиллярные линии прерываются кружочками, означают ушиб коры головного мозга средней части лобной доли правого полушария; сотрясение мозга вследствие ушиба.

6. Такой островок, обозначенный под папиллярными линиями в большом треугольнике правой ладони, указывает на ушиб или травму коры головного мозга передней части лобной доли правого полушария.

7. Концентрические окружности (завитки) на бугре Сатурна правой ладони означают пессимизм.

8. Прямая короткая линия, исходящая от первой складки проксимальной фаланги безымянного пальца левой ладони (иногда и ниже складки) на бугор Сатурна, оканчивающаяся расщеплением, означает возбужденное состояние, несдержанность, психогенные реакции.

9. Прямая (или незначительно извилистая) линия, исходящая из бугра Сатурна, пересекающая линию Аполлона, бугор Аполлона в направлении мизинца, оканчивающаяся конусом, предвещает материальную удачу, как событие роковое, т. е. неизбежное, до старости лет.

10. Линия, исходящая от линии Аполлона выше линии сердца, пересекающая линию сердца, линию Меркурия и оканчивающаяся на бугре Марса, означает долгое пребывание в чужой стране.

11. Знак на бугре Меркурия, конус которого направлен вверх, предвещает материальную удачу в чужой стране.

12. Такой дополнительный знак (или наподобие его) на бугре Меркурия, означает крупную материальную удачу на протяжении всей жизни.

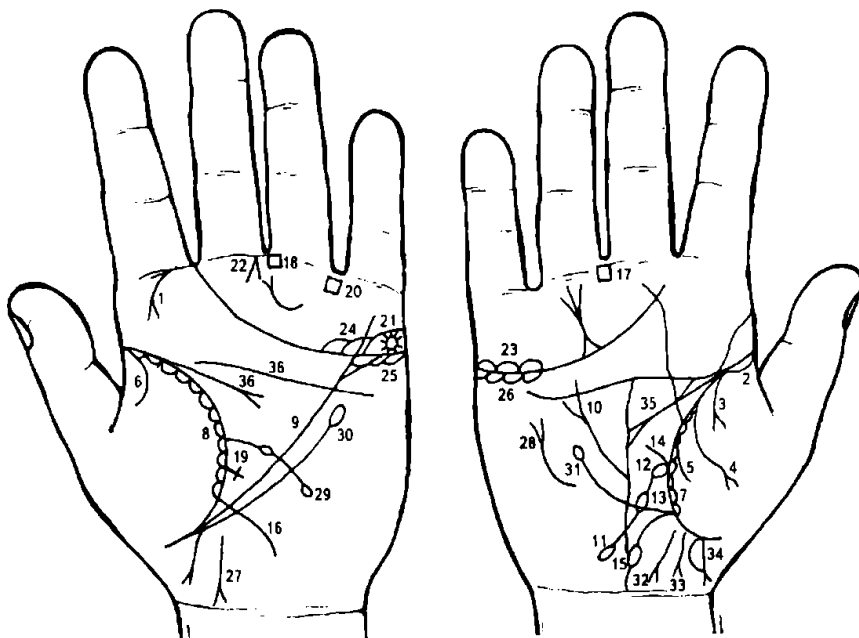
13. Такая линия Аполлона указывает на успехи и почести, и на превратность судьбы на пути к почестям, материальная удача — богатство к старости лет.

14. Извилистая линия с конусами на концах, расположенная ниже основания линии Меркурия и на оси ладони, означает хронический простатит.

15. Извилистая линия, исходящая из бугра Аполлона на бугор Меркурия, расположенная над линией сердца, указывает на то, что человек примет смерть и падение.

16. Ветвь, исходящая из основания линии Меркурия левой ладони в направлении бугра Луны и карпальной линии, означает воспаление слизистой толстого кишечника.

17. Отрывистость линии сердца указывает на физическую слабость и неудачу в любви; линия сердца прервана под бугром Сатурна — указывает на естественные препятствия.



К рисункам 319, 320

1. Риносклерома носа.

2. Длинный островок вдоль линии жизни, расположенный со стороны бугра Венеры правой ладони до точки 10 лет, указывает на правостороннюю хроническую пневмонию в детстве.

3. Ветвь с конусом на конце, исходящая из линии жизни правой ладони на бугор Венеры, означает правосторонний экссудативный плеврит.

4. Повторный знак экссудативного плеврита в сочетании со знаком под № 3 означает гидроторакс правосторонний.

5. Ветвь, исходящая из линии жизни правой ладони на бугор Венеры, в сочетании со знаком под № 3 или под № 4 означает пневмоторакс спонтанный.

6. Ветвь, исходящая из линии жизни левой ладони на бугор Венеры, означает левосторонний сухой плеврит.

7. 8. Островки вдоль линии жизни, расположенные со стороны бугра Венеры со штрихами внутри, исходящие от линии жизни, означают хронический астматический бронхит.

9, 10. Расщепленная линия Меркурия — гастроптоз (опущение желудка).

11. Ветвь, исходящая из линии жизни правой ладони, основанием которой также является островок, касательно расположенный к линии жизни под № 12, затем в средней трети ветвь прерывается островком под № 13 и вновь оканчивается островком, означает двенадцатиперстную кишку.

Островок на конце знака означает сдавление двенадцатиперстной кишки.

Дуоденит обозначает весь знак двенадцатиперстной кишки.

12. Островок, касательно расположенный к линии жизни правой ладони, и от него исходит ветвь 12-перстной кишки — предвещает воспаление двенадцатиперстной кишки у ее основания (в луковице).

13. Островок в средней части знака двенадцатиперстной кишки указывает на вздутие средней трети двенадцатиперстной кишки.

14. Короткая ветвь, исходящая из основания знака двенадцатиперстной кишки в направлении линии головы, означает увеличение (расширение) луковицы.

15. Ветвь, исходящая из основания линии Меркурия правой ладони в направлении карпальной линии, соединяется с ней, означает восходящую ободочную и правую сторону поперечно-ободочной кишки, а также обозначает хронический аппендицит. Соединение с карпальной линией означает воспаление слепой кишки.

Островок, прерывающий знак толстой кишки, означает вздутие толстой кишки в печеночном углу, непроходимость.

16. Ветвь, исходящая из основания линии Меркурия левой ладони в направлении бугра Луны и карпальной линии, означает левую часть поперечно-ободочной кишки и ее нисходящую ветвь. Здесь катар толстого кишечника.

17, 18. Четырехугольник в межпальцевой промежности среднего и безымянного пальцев обеих ладоней служит указанием на анацидный гастрит.

Короткая линия, исходящая из линии жизни левой ладони, выше основания линии Меркурия, оканчивающаяся крестиком, обозначает сигмоидит, воспаление слизистой сигмовидной кишки.

Четырехугольник в межпальцевом промежутке безымянного пальца и мизинца, указывает на хронический колит.

Звездочка на островке, который расположен над линией сердца и под бугром Меркурия левой ладони, обозначает кистадену левого яичника.

Конус, направленный в межпальцевую промежность среднего и безымянного пальцев левой ладони, предвещает гинекологическую операцию; здесь удаление опухоли (кистаденомы левого яичника).

24. Островки над линией сердца под бугром Меркурия обозначают воспаление яичников, правого в значительной степени.

25, 26. Островки под линией сердца под бугром Меркурия означают, что оба яичника сверх нормы продуцируют мужские гормоны. Синдром Штейна—Левенталя.

27. Проктит.

28. Извилистая линия вне пределов большого треугольника, конус которой направлен в сторону бугра Меркурия, а сам знак расположен рядом и почти параллельно линии Меркурия, предвещает травму грудной клетки, вследствие оперативного вмешательства в правое легкое.

29. Ветвь, исходящая из линии жизни левой ладони в пределах большого треугольника, пересекающая линию Меркурия, с двумя островками в направлении бугра Луны и карпальной линии, означает микроцитоз.

30. Ветвь, исходящая из линии жизни левой ладони ниже основания линии Меркурия в направлении бугра Меркурия, оканчивающаяся островком, означает лейкопению.

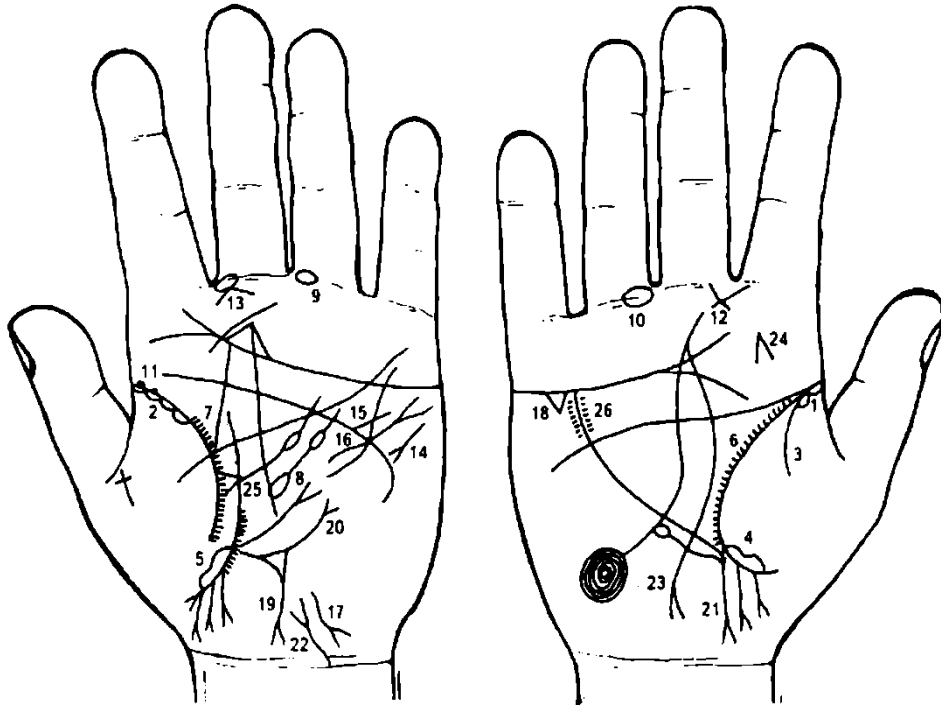
32, 33. Две девочки — выкидыш (или аборт).

34. Мальчик — длинный островок, длиной в половину всего знака, означает болезнь всего желудочно-кишечного тракта, лямблиоз, конус в конце знака указывает на трудные роды.

Знак также означает анемию мозга (склонность к психическому заболеванию ребенка).

35. Островок, касательно расположенный к линиям жизни и головы правой ладони и выпускающий короткую ветвь с конусом на конце в большом треугольнике, означает аденому бронха — имеет вид полипа, размер 3-4 см; доброкачественная опухоль (новообразование).

36. Линия головы разделена на две части — это указывает на ненормальность и грозит сумасшествием.



К рисункам 321, 322

1, 2. Островок вдоль линии жизни (островки), исходящий от основания ее до точки в 20 лет, означают двусторонний диффузный бронхит.

3. Ветвь, исходящая из линии жизни на бугор Венеры правой ладони, означает правосторонний сухой плеврит.

4, 5. Длинный островок вдоль линии жизни, расположенный на бугре Венеры и ниже основания линии Меркурия, означает двустороннюю очаговую пневмонию нижних долей легких.

6, 7. Короткие штрихи, исходящие от линии жизни в пределах большого треугольника, означают брадикардию относительную.

8. Островок, вытянутый, расположенный в большом треугольнике левой ладони, выпускающий ветвь с островком в направлении линии головы, означает увеличенную селезенку, островок на ветви означает анемию.

9, 10. Островок на первой складке проксимальной фаланги безымянного пальца обеих рук, означает тромбофлебит вен голени обеих ног.

11. Две глубокие точки (ямочки) на линии жизни левой ладони означают эпидемический паротит (свинка) или воспаление околоушной слюнной железы.

12, 13. Треугольник на первой складке проксимальной фаланги среднего пальца обеих ладоней, катеты которого продолжены в своем пересечении, означает двустороннее воспаление среднего уха хроническое катаральное или хронический катаральный средний отит.

14. Тахикардия.

15. Стеноз устья аорты.

16. Гипертрофия левого желудочка, экстрасистолическая аритмия.

17. Гепатит токсический инфекционный.

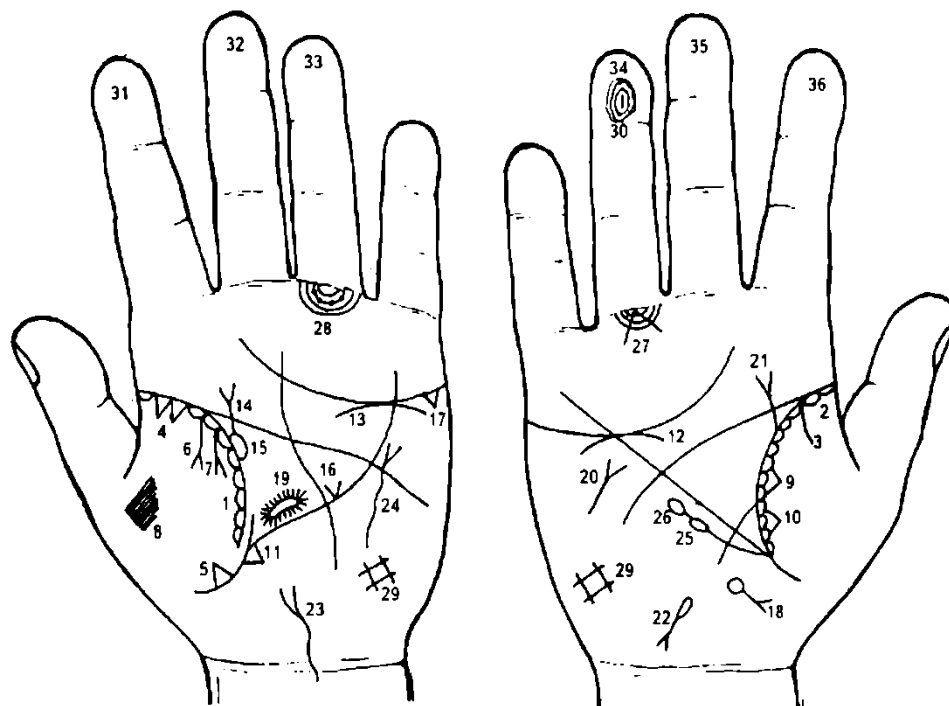
18. Холецистит.

19. Ветвь, исходящая из основания линии Меркурия левой ладони в направлении карпальной линии, оканчивающаяся конусом, означает нисходящую ветвь толстой кишки; конус на конце указывает на местный перитонит.

20. Треугольник на знаке нисходящей ветви толстой кишки, выпускающий из своей вершины ветвь с конусом на конце в направлении бугра Меркурия, означает перфорацию кишечной язвы толстого кишечника слева.

21. Ветвь с конусом на конце, исходящая из основания линии Меркурия правой ладони в направлении карпальной линии, означает хронический аппендицит с местным перитонитом.

22. Функциональные нарушения мочевого пузыря.
23. Короткая линия с конусом на конце, исходящая из линии Меркурия правой ладони в направлении карпальной линии, означает полип аденоматозный в правом отделе желудка.
24. Конус, расположенный вертикально на бугре Юпитера правой ладони, острие которого направлено вверх, означает фиброму правой щеки, операция.
25. Треугольник на линии жизни, расположенный в большом треугольнике левой ладони, выпускающий из своей вершины ветвь с островком, означает регионарный лимфаденит регионарных узлов; анемия (островки).
26. Ревматизм; миокардит; ревматический эндокардит.



К рисункам 323, 324

1, 2. Островки вдоль линии жизни, расположенные со стороны бугра Венеры, в которых имеются мелкие штрихи, исходящие из линии жизни, означают астматический хронический бронхит.

Ветвь, исходящая из линии жизни правой ладони на бугор Венеры, означает сухой плеврит в детстве (до 10 лет).

Два треугольника, основания которых касательно расположены на линии жизни левой ладони и между собой, вершины находятся на бугре Венеры, знаки (треугольники) расположены в верхней доле левого легкого — означает рак верхней доли левого легкого.

Треугольник на линии жизни левой ладони, расположенный ниже основания линии Меркурия, вершина которого лежит на бугре Венеры, означает раковое поражение нижней доли левого легкого (метастазы).

Иногда могут быть показаны два треугольника, отдельно расположенные на линии жизни, — поражена нижняя доля легкого.

7. Две ветви, исходящие из линии жизни левой ладони на бугор Венеры, оканчивающиеся конусом, означают:

- под № 6 — экссудативный плеврит;
- под № 7 — в сочетании с № 6 — гидроторакс.

8. Плевральная пункция — узоры, образуемые из папиллярных линий на бугре Венеры (на тенаре).

9, 10. Два треугольника, рядом стоящие на линии жизни правой ладони на участке средней доли правого легкого, означают метастазирование рак гематогенным путем в правое легкое (в среднюю долю).

11. Треугольник на линии Меркурия у ее основания на левой ладони служит указанием на метастазирование рака легкого в печень.

12, 13. Дугообразная линия, касательно расположенная под линией сердца, под бугром Меркурия, означает хроническую недостаточность надпочечников и метастазирование в надпочечные железы.

14. Извилистая линия, исходящая из линии жизни левой ладони, пересекающая линию головы и оканчивающаяся конусом, означает — мочеточник расширен и извилист; конус мочеточника указывает на метастазирование рака в левую почку.

15. Островок, образуемый линией жизни и мочеточником, означает расширенные лоханку и чашечку.

16. Конус на линии Меркурия левой ладони, расположенный в большом треугольнике, означает смещение средостения вправо (в здоровую сторону, т. е. в правое легкое).

17. Треугольник под линией сердца и под бугром Меркурия означает холецистит и метастазирование рака в желчный пузырь.

18. Островок, расположенный ниже основания линии Меркурия и на оси правой ладони, выпускающий ветвь с конусом на конце в направлении карпальной линии, служит указанием на метастазирование рака легкого в желчный проток, а также указывает вообще на рак желчного пузыря.

19. Такой островок, образуемый прерванными папиллярными линиями в средней части лобной доли левого полушария мозга, означает (предвещает) ишемию мозга средней части лобной доли, а также служит указанием на метастазы в мозг рака левого легкого.

20. Такой знак на бугре Марса правой ладони, расположенный между линиями головы и сердца, означает инсульт.

21. Ветвь, исходящая из линии жизни правой ладони, пересекающая линию головы, оканчивающаяся конусом, знак имеет отклонение в сторону большого пальца, означает: сама ветвь — расширенный мочеточник; конус на конце знака — метастазирование рака в правую почку.

22. Гемолитическая анемия приобретенная.

23. Мочевой пузырь: опущен, расширен вправо, цистит; функциональные нарушения.

24. Извилистый знак с конусом на конце вне пределов большого треугольника, конус направлен вверх, означает травму грудной клетки слева. Здесь связано с операцией легкого.

25. Лейкопения.

26. Кроветворный симптом Рустичского.

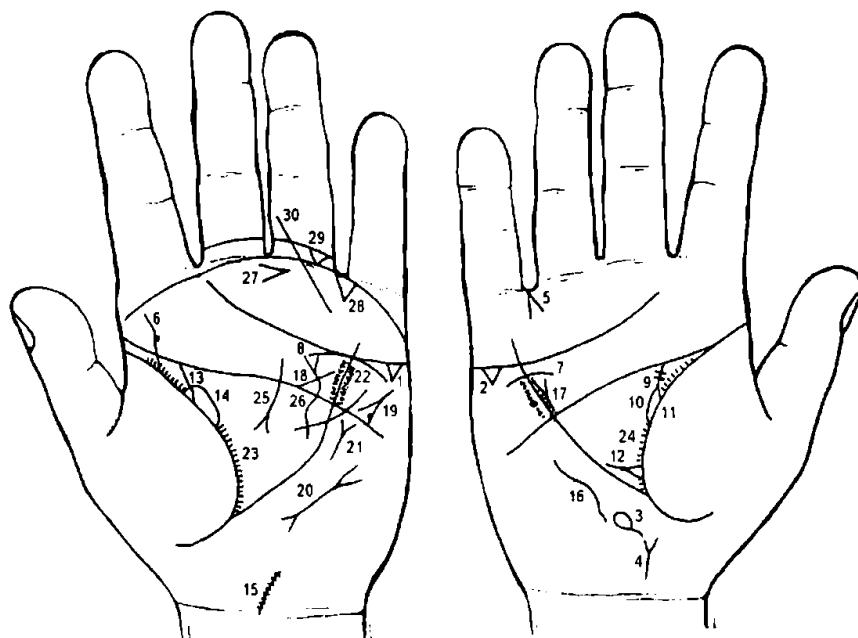
27. Конус, угол которого составляет 90° , острие касается первой складки проксимальной фаланги безымянного пальца правой ладони, указывает на метастазирование в кости голени правой ноги.

28. Такие знаки подпальцевых трирадиусов под безымянным пальцем левой ладони указывают на метастазы рака легкого в кости малого таза и в лимфатические пути малого таза.

29. Такая решетка (четыреугольник) на бугре Луны означает гиповентиляционный синдром — недостаточность вентиляции левого легкого.

30. Короткая прямая линия в первой концентрической окружности завитка на дистальной фаланге безымянного пальца правой ладони указывает на мелкоочаговый инфаркт миокарда.

31—36. Дистальные фаланги пальцев имеют вид барабанных палочек — утолщение ногтевых фаланг пальцев — Мари — Бамберга синдром.



К рисункам 325, 326

1, 2. Треугольник под линией сердца, под бугром Меркурия на обеих ладонях означает калькулезный холецистит.

3. Островок на оси правой ладони (или смещенный в сторону), расположенный ниже основания линии Меркурия, означает дискинезию желчных путей.

4. Короткая ветвь, исходящая от карпальной линии правой ладони с

уклоном в сторону большого пальца и оканчивающаяся конусом (расщеплением), указывает на загиб матки вверх.

5. Конус, образованный двумя короткими линиями, острие которого направлено в межпальцевую промежность безымянного пальца и мизинца правой ладони, предвещает удаление желчного пузыря в связи с калькулезным холециститом.

Примечание: в желчном пузыре обнаружены два камня бочкообразной формы, второй меньше первого в два раза, все темного цвета, хорошо отполированы.

6. Извилистая ветвь, исходящая из линии жизни на бугор Юпитера, означает искривление позвоночника (в плоскости спины) поясничного отдела, или врожденный сколиоз поясничного отдела позвоночника. Касательно расположенный кружок на знаке слева означает подвывих III позвонка — вследствие чего развивается гипертензия малого круга кровообращения, легочное сердце хроническое.

7. Извилистая (или дугообразная) линия, расположенная ниже линии сердца (под линией сердца) и под бугром Меркурия правой ладони, означает опущение — нефроптоз правой почки. Хроническая недостаточность мозгового слоя надпочечника (гипотония).

8. Дугообразная линия под линией сердца, касательно расположенная к ней, и под бугром Меркурия левой ладони, означает хроническую недостаточность мозгового слоя надпочечника левой почки в связи с гипотонией.

9. Извилистая ветвь, исходящая из линии жизни правой ладони в направлении линии головы, означает: мочеточник правой почки извилист и расширен; две темные точки или две короткие поперечные линии на знаке предвещают два камня в верхней трети мочеточника.

10. Островок, образуемый линией жизни и знаком мочеточника, означает расширенные лоханку и чашечку.

11. Четырехугольник в лоханке правой почки означает плоский камень типа коралла.

12. Такой знак, расположенный у основания большого треугольника правой ладони, указывает на оперативное вмешательство в правую почку и мочеточник с целью удаления камней.

13. Ветвь, исходящая из линии жизни в направлении линии головы, означает мочеточник левой почки — расширен, песок.

14. Островок, образуемый линией жизни и знаком мочеточника левой ладони, означает лоханку и чашечку левой почки — расширенные, гидронефроз.

15. Ветвь, исходящая из карпальной линии левой ладони в направлении бугра Луны, означает искривление шейного отдела позвоночника вправо. Точки в количестве семи единиц обозначают семь позвонков и отложение солей — остеохондроз шейного отдела позвоночника.

16. Такая дугообразная извилистая линия на бугре Марса, или вне пределов большого треугольника правой ладони, означает искривление грудного отдела позвоночника врожденное (вогнутость вправо), или врожденный сколиоз грудного отдела позвоночника.

17. Гипертрофия правого предсердия и правого желудочка.

18. Стеноз устья аорты.

19. Тахикардия, стенокардия напряжения.

20. Пароксизмальная тахикардия.

21. Стеноз левого митрального клапана.

22. Гипертрофия левого желудочка и недостаточность двустворчатого клапана — гипертензия артериальная почечная и функциональная нейрогенная.

23. 24. Брадикардия.

25. Хронический панкреатит.

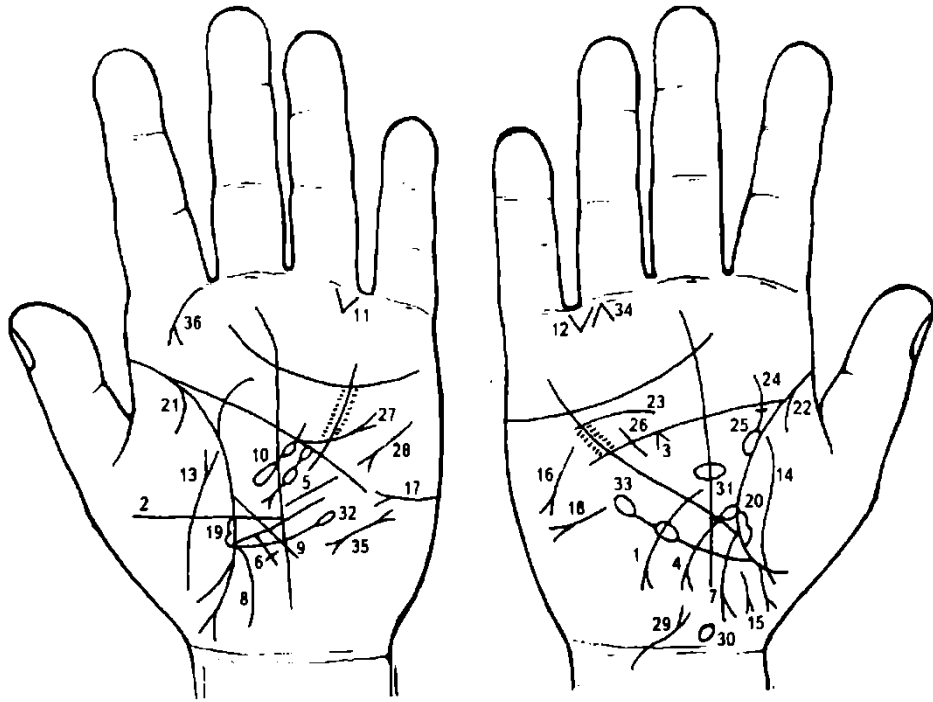
26. Извилистая линия, основание которой отклоняется к линии Меркурия левой ладони в большом треугольнике, пересекает линию головы и оканчивается конусом (расщеплением) в большом четырехугольнике, означает грыжу белой линии.

27. Конус, расположенный под межпальцевой промежностью среднего и безымянного пальцев, острие которого направлено в сторону мизинца, а сам знак расположен горизонтально, означает операцию грыжи белой линии живота.

28. Конус, исходящий из межпальцевой промежности безымянного пальца и мизинца левой ладони, означает оперативное вмешательство в полость живота.

29. Треугольник, расположенный между складками проксимальной фаланги безымянного пальца левой ладони, вершина которого направлена вниз, означает травму (ушиб) копчика позвоночника слева.

30. Прямая короткая линия, исходящая из проксимальной фаланги безымянного пальца левой ладони, пересекающая обе складки фаланги под углом в направлении бугра Марса, означает перелом голеностопной части левой ноги.



К рисункам 327, 328

1. Ветвь, исходящая из линии Меркурия правой ладони на бугор Луны и в направлении карпальной линии, означает рак желудка, расположена опухоль ближе к большой кривизне желудка и двенадцатиперстной кишке.

2. Такая короткая линия, исходящая из линии Меркурия в большом треугольнике, конец которой не ограничен поперечной линией (т. е. параллельно линии Меркурия), знак расположен в нижней трети линии Меркурия, означает хроническую язву в нижнем отделе желудка.

3. Конус под линией головы правой ладони в большом треугольнике означает спазм пищевода справа.

4. Ветвь, исходящая из линии Меркурия правой ладони, основанием которой служит островок, в направлении бугра Луны и карпальной линии, означает язву двенадцатиперстной кишки в верхней трети, шейка расширена; островок указывает на вздутие в луковице, вывод — распространение рака желудка на двенадцатиперстную кишку.

5. Островок, выпускающий ветвь с островком в средней части знака и оканчивающийся конусом, знак расположен в большом треугольнике левой ладони, означает поджелудочную железу. Верхний островок указывает на отравление поджелудочной железы или метастазирование рака желудка.

Средний островок указывает на недостаточность инсулярного аппарата. Хронический панкреатит.

6. Крест на участке печени линии Меркурия левой ладони означает цирроз печени, но здесь прорастание опухоли в левую долю печени, т. е. метастазирование рака желудка в левую долю печени.

7. Ветвь, исходящая из основания линии Меркурия левой ладони в направлении карпальной линии, широкая, багрово-красного цвета, оканчивающаяся конусом, означает восходящую ободочную и поперечно-ободочную часть кишки справа; конус на конце толстой кишки означает аппендицит с местным перитонитом.

Слишком широкий знак красноватого цвета служит указанием на метастазирование в поперечную ободочную кишку и ее брыжейку.

8. Ветвь, исходящая из основания линии Меркурия в направлении карпальной линии, широкая, багрового цвета, обозначает поперечную ободочную толстую кишку слева от оси тела и ее нисходящую ветвь, здесь прорастание опухоли (рак желудка) в поперечную ободочную кишку и ее брыжейку.

9. Ветвь, исходящая из линии жизни в большом треугольнике левой ладони, пересекающая линию Меркурия, идущая на бугор Луны и к карпальной линии, означает тонкий кишечник, воспаление слизистой.

10. Островок в большом треугольнике, выпускающий ветвь, которая прерывается маленьким островком, означает увеличенную селезенку и анемию. Здесь прорастание рака желудка в селезенку.

11, 12. Треугольник под первой складкой проксимальной фаланги мизинца, расположенный ближе к мизинцу, указывает на кишечную непроходимость всего кишечника.

Воспаление брюшины.

Перитонит.

Стеноз прямой кишки (или свищ).

Аменорея, исхудание, дистрофия.

Сахарный диабет.

Асцит.

20. Длинный островок вдоль линии жизни, расположенный со стороны бугра Венеры на обеих ладонях, означает отек легких, угроза смерти.

21, 22. Ветвь, исходящая из линии жизни (15-20 лет) на бугор Венеры обеих ладоней, указывает на двусторонний сухой плеврит, вследствие заболевания ревматизмом.

23. Дугообразная линия, расположенная ниже линии сердца и под бугром Меркурия, означает нефроптоз, недостаточность мозгового слоя надпочечника правой почки.

24. Мочеточник извилист и расширен, точка на знаке указывает на камень в мочеточнике, с отхождением.

25. Лоханка и чашечка расширены. Пиелонефрит.

26. Гипертрофия правого желудочка сердца.

27. Недостаточность клапана аорты.

28. Тахикардия.

29. Мочевой пузырь: опущен, расширен вправо; цистит.

30. Гипоталамус — родовая травма.

31. Гипофиз — дисфункция (увеличен в объеме).

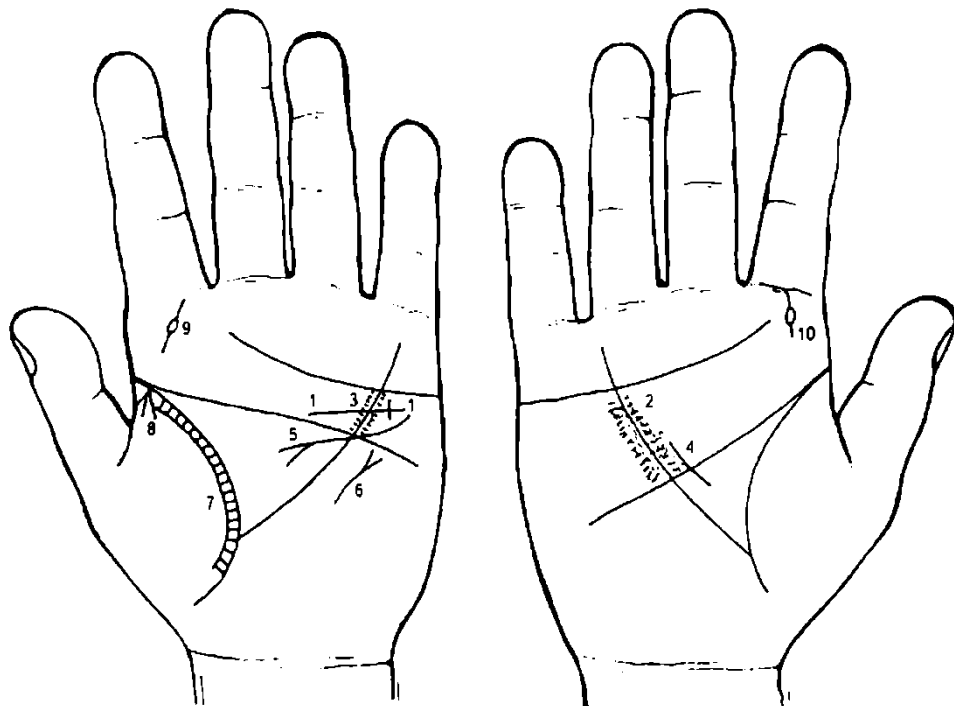
32. Лимфопения.

33. Лейкопения и кроветворный симптом Рустицкого.

34. Боли в голени правой ноги (в костях).

35. Пароксизмальная тахикардия.

36. Риносклерома носа слева.



К рисункам 329, 330

1. Прямая ветвь, исходящая из линии головы левой ладони, пересекающая линию Меркурия в направлении бугра Меркурия, оканчивающаяся крестиком, означает:

ветвь — стеноз устья аорты;

крестик на конце знака — склероз легочной артерии.

2, 3. Глубокие, густо расположенные точки по обе стороны линии Меркурия и между линиями сердца и головы, указывают на ревматизм сердца — миокардит.

4. Короткая линия, исходящая из большого треугольника правой ладони, расположенная параллельно линии Меркурия и рядом с ней, пересекающая линию головы, означает гипертрофию правого желудочка.

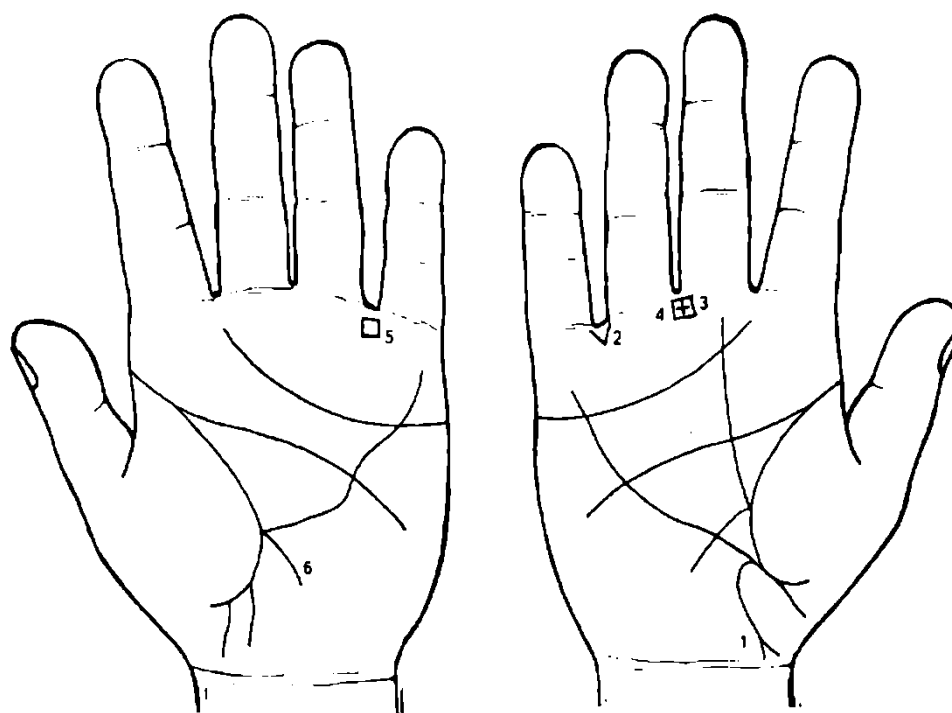
5. Извилистая линия, исходящая из бугра Марса, пересекающая линии головы и Меркурия, оканчивающаяся в большом треугольнике конусом (расщеплением), означает гипертрофию (левого предсердия и левого желудочка); недостаточность двустворчатого клапана; блокада пучка Гиса (ножки).

6. Короткая линия с конусом на конце вне пределов большого треугольника левой ладони, расположенная рядом с линией Меркурия, конус направлен в сторону линии головы, указывает на стеноз митрального клапана.

7. Тонкая линия, расположенная параллельно линии жизни левой ладони на всем ее протяжении, а между ними множество поперечных линий, означает левосторонний астматический хронический бронхит.

8. Из основания линии жизни (левой ладони), как из одной точки, исходят три короткие линии на бугор Венеры — левосторонняя бронхиальная астма.

9, 10. Ветвь, исходящая из первой складки проксимальной фаланги указательного пальца обеих ладоней на бугор Юпитера, которая прерывается островком, означает эпиляцию кожи лица (удаление волос под висками на лице посредством специального инструмента).



К рисункам 331, 332

1. Ветвь, исходящая из основания линии Меркурия правой ладони в направлении карпальной линии, широкая, темно-красного цвета, оканчивающаяся расщеплением, ветви которого соединяются с карпальной линией, означает аппендицит хронический с местным перитонитом (расщепление); воспаление слепой кишки (соединение с карпальной линией), широкий и темно-красный цвет знака указывает на послеоперационные спайки восходящей ветви толстого кишечника — кишечная непроходимость частичная, метеоризм.

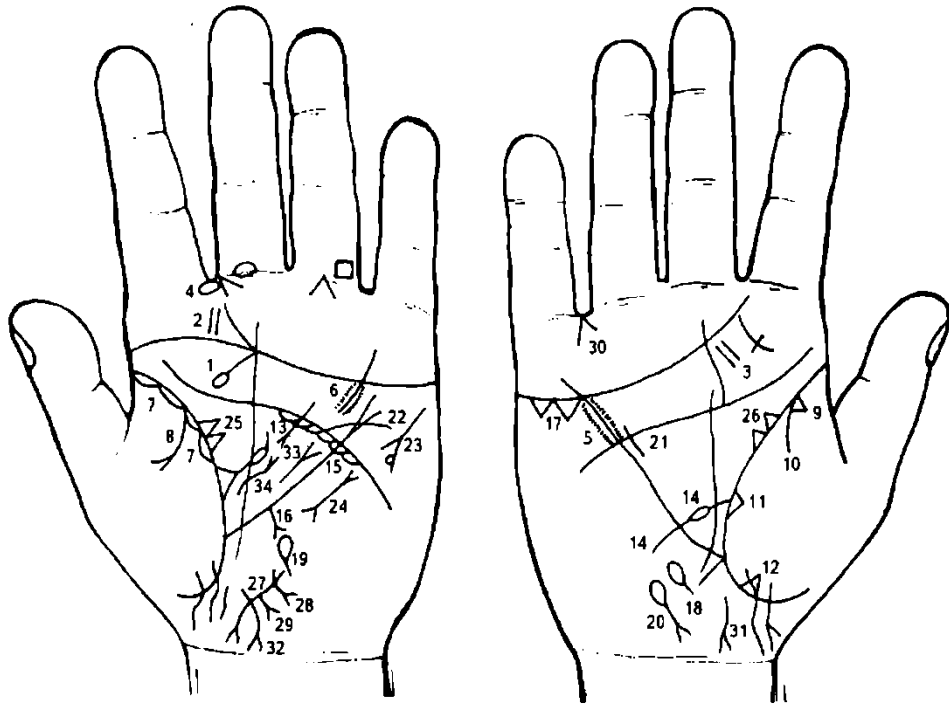
2. Треугольник, расположенный в межпальцевой промежности мизинца и безымянного пальцев правой ладони, вершина которого направлена вниз, предвещает правостороннюю кишечную непроходимость.

3. Крест в межпальцевой промежности среднего и безымянного пальцев правой ладони указывает на операцию аппендицита.

4. Четырехугольник в межпальцевой промежности среднего и безымянного пальцев правой ладони предвещает воспаление слизистой желудка — хронический гастрит.

5. Колит катаральный.

6. Ветвь, исходящая из основания линии Меркурия левой ладони в направлении карпальной линии, означает колит.



К рисункам 333, 334

1. Прямая ветвь, исходящая из линии сердца в направлении линии жизни, пересекающая бугор Юпитера левой ладони, оканчивающаяся островком, означает папиллому гортани. Опухоль эпителиального характера. Симптомы: хрипота, афония, нередко стеноз. Лечение оперативное (в основном) — иссечение. У взрослых отмечены случаи перехода папилломы в рак гортани.

2, 3. Две параллельные короткие линии на бугре Юпитера обеих ладоней означают тонзиллит хронический.

4. Островок, образуемый папиллярными линиями, расположенный в межпальцевом промежутке указательного и среднего пальцев левой ладони, означает абсцесс заглоточный слева.

5, 6. Глубокие точки, во множестве расположенные по обе стороны линии Меркурия, между линиями сердца и головы на обеих ладонях, означают ревматизм.

7. Длинные островки, расположенные вдоль линии жизни со стороны бугра Венеры левой ладони, означают левостороннюю хроническую пневмонию до 40—45 лет.

8. Ветвь, исходящая из линии жизни левой ладони на бугор Венеры, оканчивающаяся конусом (расщеплением), означает левосторонний экссудативный плеврит.

9. Треугольник на линии жизни, расположенный со стороны бугра Венеры правой ладони в зоне до точки 10 лет, означает фиброзные изменения корня правого легкого.

10. Ветвь, исходящая из линии жизни правой ладони на бугор Венеры, означает сухой плеврит, как осложнение ревматизма.

11. Треугольник на линии жизни правой ладони, расположенный чуть выше основания линии Меркурия и на бугре Венеры, означает фиброзные изменения в средней доле правого легкого.

12. Треугольник на линии жизни правой ладони, расположенный ниже основания линии Меркурия, означает уплотнение в нижней доле правого легкого.

13. Короткая линия с двумя ветвями (расщеплениями) на концах, расположенная в большом треугольнике левой ладони, означает муковисцидоз — легочная форма (в сочетании со знаком под № 11).

14. Ветвь, исходящая из линии жизни, пересекающая линию Меркурия правой ладони в направлении бугра Луны и карпальной линии, которая прерывается островком в большом треугольнике, означает двенадцатиперстную кишку: островок в средней трети означает расширение (или вздутие) в средней трети.

Весь знак двенадцатиперстной кишки указывает на дуоденит и дискинезию двенадцатиперстной кишки. Сдавление вследствие гастроптоза.

15. Линия Меркурия расщеплена, служит указанием на гастроптоз.

16. Ветвь с конусом на конце, исходящая из линии Меркурия левой ладони в направлении карпальной линии, означает рак желудка в нижнем отделе (здесь знак расположен на нижней трети линии Меркурия).

17. Два треугольника, расположенные под линией сердца правой ладони и под бугром Меркурия, означают желчный пузырь: холелитиаз; калькулезный холецистит.

18. Островок, расположенный ниже основания линии Меркурия правой ладони, выпускающий короткую ветвь в направлении карпальной линии, означает дискинезию желчных путей.

19. Островок, расположенный ниже основания линии Меркурия левой ладони, выпускающий короткую ветвь в направлении карпальной линии, означает дискинезию протока поджелудочной железы.

20. Островок, выпускающий ветвь с конусом на конце в направлении карпальной линии с уклоном в сторону оси ладони, означает гемолитическую семейно-наследственную анемию.

21. Короткая линия, расположенная рядом с линией Меркурия правой ладони, означает гипертрофию правого желудочка.

22. Ветвь, исходящая из линии головы левой ладони в направлении бугра Меркурия, означает стеноз устья аорты.

23. Тахикардия и стенокардия напряжения.

24. Пароксизмальная тахикардия.

25. 26. Два треугольника, рядом расположенные на линии жизни в большом треугольнике, предвещают двустороннюю хроническую мастопатию молочных желез.

27. Такой широкий знак багрового или темноватого цвета означает матку: загиб кзади, опущение.

28. Ветвь, исходящая от зева матки с конусом на конце, означает бели и зуд вульвы.

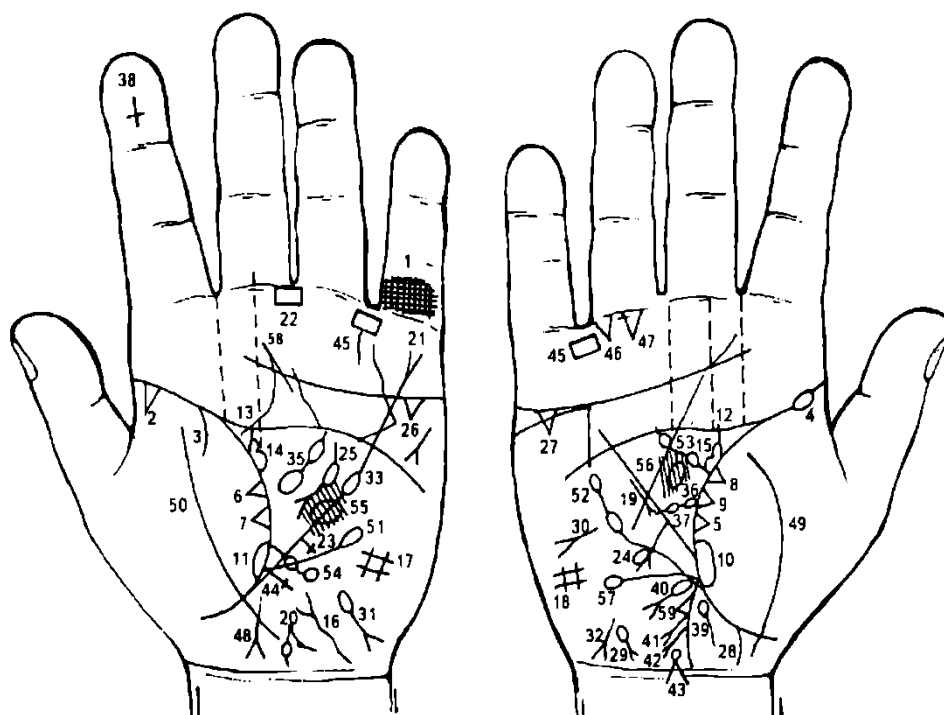
29. Ветвь, исходящая от тела матки с конусом на конце, означает эндометриоз.

30. Удаление желчного пузыря.

31. 32. Парапроктит, рак прямой кишки.

33. Лимфогранулематоз.

34. Грыжа пупочная.



К рисункам 335, 336

Решетка на проксимальной фаланге V пальца левой ладони указывает на левосторонний туберкулез легких.

Треугольник на линии жизни, на участке до 10 лет, вершина которого расположена на бугре Венеры левой ладони, означает туберкулезный очаг в верхушке левого легкого в детстве.

Ветвь, исходящая из линии жизни левой ладони на бугор Венеры до точки в 20 лет, указывает на левосторонний сухой плеврит в детстве.

Островок у основания линии жизни правой ладони означает правостороннюю пневмонию в детстве.

Треугольник на линии жизни правой ладони, расположенный чуть выше основания линии Меркурия, вершина которого лежит на бугре Венеры, означает фиброзные изменения в средней доле правого легкого, вследствие панкреатита.

6, 7. Два треугольника на линии жизни, рядом расположенные со стороны бугра Венеры левой ладони, предвещают метастазирование рака толстой кишки в легкие.

8, 9. Два треугольника на линии жизни, рядом расположенные со стороны бугра Венеры правой ладони, предвещают метастазирование рака толстой кишки в правое легкое.

10, 11. Островок на линии жизни, расположенный со стороны бугра Венеры и у основания линии Меркурия на обеих ладонях, служит указанием на двустороннюю пневмонию (50—53 года) и отек легких, вследствие рака толстой кишки.

12, 13. Ветвь, исходящая из линии жизни в направлении линии головы, широкая и темного цвета на обеих ладонях, служит указанием на прорастание рака толстой кишки в мочеточники.

14, 15. Островок, образуемый линией жизни и знаком мочеточника на обеих ладонях, означает гидронефроз, восходящий пиелонефрит.

16. Извилистая линия, исходящая из карпальной линии в направлении бугра Луны и основания линии Меркурия, оканчивающаяся расщеплением, означает опущение мочевого пузыря, значительно расширен влево; пиелостит, метастазирование рака толстой (восходящей ободочной) кишки в мочевой пузырь.

17, 18. Такая решетка, образующая четырехугольник на бугре Луны на обеих ладонях, указывает на вентиляционный синдром обоих легких.

19. Короткая линия с конусом на конце, расположенная вне пределов большого треугольника правой ладони, рядом с линией Меркурия, конус направлен в сторону основания линии Меркурия, означает правосторонний среднедолевой синдром легкого.

20. Такой знак означает предстательную железу. Точка (ямочка) на знаке указывает на опухоль, здесь хронический простатит с изъязвлением в прямую кишку.

21. Линия Меркурия оканчивается на бугре Меркурия расщеплением, означает гастроптоз.

22. Четырехугольник в межпальцевой промежности среднего и безымянного пальцев означает хронический гастрит.

23. Крест, исходящий из линии Меркурия левой ладони на участке печени, при этом длинный, означает вторичный биллиарный цирроз печени (вследствие рака толстой кишки и рака печени).

24. Ветвь с конусом на конце, исходящая из участка печени линии Меркурия в направлении бугра Луны и карпальной линии, означает метастазирование рака толстой кишки в печень или рак печени.

Островок на ветви знака печени означает аллергическое отравление печени, а также, вероятно, метастазирование рака толстой кишки.

25. Короткая линия с островком, конец которой расщеплен, расположенная в большом треугольнике левой ладони, означает поджелудочную железу:

островок — недостаточность инсулярного аппарата;
весь знак указывает на хронический панкреатит.

26, 27. Треугольники под линией сердца и под бугром Меркурия на обеих ладонях означают холецистит, холелитиаз, здесь прорастание рака толстой кишки в желчный пузырь.

28. Островок на оси ладони, расположенный ниже основания линии Меркурия, выпускающий короткую ветвь в направлении карпальной линии, означает дискинезию желчных путей (здесь также прорастание рака толстой кишки).

29. Островок на бугре Луны правой ладони, выпускающий ветвь с конусом на конце в направлении карпальной линии к оси ладони, означает гемолитическую анемию (желтуху) семейно-наследственную.

30. Такой знак на бугре Марса (или Луны) означает асцит.

31. Островок на бугре Луны левой ладони, выпускающий ветвь с конусом на конце в направлении карпальной линии и в противоположную сторону от большого пальца, означает гемолитическую анемию приобретенную.

32. Короткая линия с конусом на конце у основания бугра Луны правой ладони, конус направлен в сторону карпальной линии и в противоположную сторону от большого пальца, означает гепатит токсический аллергический лекарственный.

33. Островок в большом треугольнике, вверху его, прерывающий линию Меркурия левой ладони, означает систематическое отравление желудка (или склонность) и желудочно-кишечного тракта.

35. Островок в большом треугольнике левой ладони, выпускающий ветвь с островком, означает спленопатию: селезенка увеличена, прорастание рака толстой кишки в селезенку, анемия, спленомегалия.

36. Островок, касательно расположенный к линии жизни правой ладони, выпускающий ветвь в большом треугольнике, означает двенадцатиперстную кишку. Здесь луковица увеличена, дуоденит, сдавление.

37. Островок в средней части знака 12-перстной кишки означает расширение (иногда вздутие) в средней части (трети).

38. Крест, расположенный вверх ногами на дистальной фаланге указательного пальца левой ладони, указывает, что пациент родился 5 марта и служит предупреждением о преждевременной естественной смерти.

39. Ветвь, исходящая из основания линии Меркурия правой ладони в направлении карпальной линии, и соединена с ней, обозначает восходящую ветвь толстой кишки. В программе — хронический аппендицит, воспаление слепой кишки (знак соединяется с карпальной линией).

40. Касательно расположенный островок в верхней трети знака под № 39, выпускающий ветвь с конусом на конце в направлении бугра Луны с уклоном в сторону карпальной линии правой ладони, означает полип аденоматозный с перерождением в рак.

41. 42. Ветвь с конусом на конце, исходящая от знака восходящей ветви толстой кишки в направлении бугра Луны и с уклоном в сторону карпальной линии правой ладони, указывает на два полипа в печеночном углу толстой кишки.

43. Островок, касательно расположенный к знаку восходящей ветви толстой кишки под № 39, выпускающий ветвь на соединение с карпальной линией, означает новообразование в слепой кишке, рак слепой кишки.

Примечание: знаки под №№ 40, 41, 42, 43 указывают на семейный полипоз, что является облигатным предраковым заболеванием.

44. Ветвь, исходящая из основания линии Меркурия левой ладони в направлении бугра Луны и карпальной линии, оканчивающаяся крестиком, означает нисходящую ветвь толстой кишки (сюда также входит левая половина поперечной ободочной кишки): воспаление слизистой — колит.

Крестик на конце знака указывает на аномалию плавного перехода сигмовидной кишки в прямую.

45. Четырехугольник, расположенный в межпальцевом промежутке безымянного пальца и мизинца правой и левой ладоней, означает колит катаральный.

46. Треугольник на первой складке проксимальной фаланги безымянного пальца правой ладони, расположенный со стороны межпальцевой промежности, вершина которого направлена вниз, предвещает правостороннюю кишечную непроходимость.

47. Треугольник, касательно расположенный к первой складке проксимальной фаланги безымянного пальца по его оси, вершина которого направлена вниз, означает оперативное вмешательство в полость живота.

Здесь операция толстой кишки: удаление восходящей ветви и печеночного угла; удаление желчного пузыря. Наложение анастомоза бок в бок с удалением 15 см подвздошной кишки.

48. Такой знак, конус которого соединяется с карпальной линией, означает проктит, а иногда стеноз прямой кишки.

49, 50. Линия, пересекающая линию жизни и бугор Венеры на обеих ладонях, указывает на воспаление брюшины, связанное с раком толстой кишки.

51. Ветвь с островком на конце, исходящая из линии жизни ниже основания линии Меркурия левой ладони, означает лимфопению.

52. Ветвь с двумя островками, исходящая из линии жизни правой ладони вверх, означает лейкопению и кроветворный симптом Рустицкого.

53. Ветвь с двумя островками, исходящая из линии жизни правой ладони в большом треугольнике в направлении линии головы, означает получение пациентом донорской крови (биоплазмы).

54. Ветвь с двумя островками, исходящая из линии жизни левой ладони, пересекающая линию Меркурия в направлении бугра Луны, означает микроцитоз — микросфероцитоз, болезнь Минковского—Шоффара.

55. Ишемия мозга— очаг в левом полушарии мозга, в теменной зоне, может быть метастазирование рака толстой кишки.

56. Островок под папиллярными линиями, расположенный в большом треугольнике правой ладони, означает базофильную аденому передней доли гипофиза. Болезнь Иценко—Кушинга (синдром).

У пациента с детства наблюдалось лунообразное лицо; ожирение туловища, таз слишком широкий; эозинофилия, лимфопения.

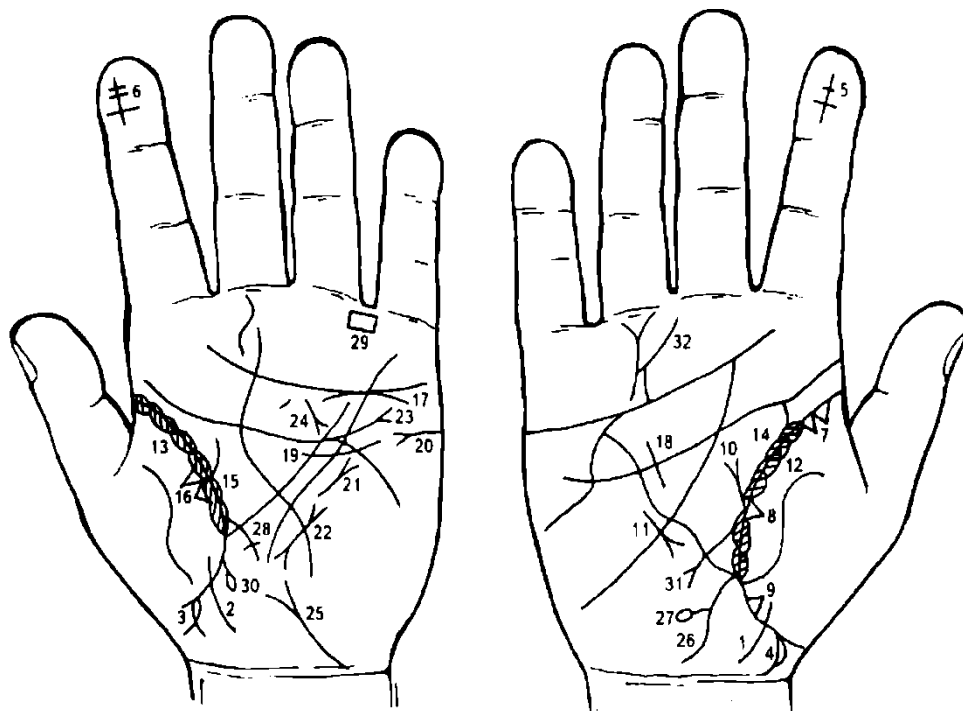
57. Эозинофилия.

58. Линия Сатурна — прогноз: проживет 50 лет.

Примечание. На рисунке 335, 336 показаны результаты обследования больного М. 49 лет в ноябре 1982 г. Установлен диагноз: рак восходящей ветви толстой кишки. Диагноз подтвердили рентгено снимки. 18 ноября 1982 г. произведена операция: удаление 60 см восходящей ветви толстой кишки с выведением анастомоза в бок. Умер 9 августа 1983 г.

На рисунке 337, 338 показано исследование матери сына М. Мать А., 73 лет, обследована 17 февраля 1983 г. Мною было правильно определено время смерти сына.

59. Треугольник на знаке толстой кишки означает перфорацию толстой кишки.



К рисункам 337, 338

1, 2. Короткая линия, исходящая из бугра Венеры, пересекающая линию жизни в направлении карпальной линии, конец отклоняется в противоположную сторону от большого пальца, указывает на девочку.

Островок, касательно расположенный к линии жизни левой ладони, выпускающий короткую ветвь с конусом на конце с отклонением в сторону большого пальца, означает мальчика.

Островок на знаке мальчика означает общее заболевание брюшной полости (см. рис 335, 336).

Ветвь, исходящая из линии жизни правой ладони в направлении карпальной линии с отклонением в сторону большого пальца, соединяющаяся с карпальной линией, означает на руке у женщины мальчика (см. рис. 335, 336) с преждевременной смертью (соединение с карпальной линией).

Примечание: если бы знак мальчика имел соединение с карпальной линией на обеих ладонях, то это означало бы раннюю смерть мальчика. На знаке расположен островок справа, что указывает на заболевание брюшной полости справа — здесь рак толстой кишки (восходящая ободочная кишка).

Крест, расположенный вверх ногами на дистальной фаланге указательного пальца правой ладони, означает месяц рождения сына — 5 марта, его преждевременная естественная смерть, короткая поперечная линия предвещает операцию в полость брюшины.

Крест вверх ногами на дистальной фаланге указательного пальца левой ладони с двумя короткими линиями, которые его пересекают, означает преждевременную смерть мальчика, а две короткие пересекающие линии указывают на две операции в брюшной полости. Здесь повторная операция рака восходящей ободочной кишки.

Два треугольника на линии жизни, основания которых касательно расположены между собой, а вершины лежат на бугре Венеры, означают туберкулез (рубец) верхней доли правого легкого.

Треугольник на линии жизни правой ладони на участке средней доли правого легкого означает фиброзные изменения средней доли правого легкого.

Треугольник на линии жизни, расположенный ниже основания линии Меркурия правой ладони, означает уплотнение нижней доли правого легкого.

Приподнятая диафрагма справа.

Среднедолевой синдром.

13. Островки вдоль линии жизни, расположенные со стороны бугра Венеры на обеих ладонях, внутри которых короткие линии (штрихи), исходящие от линии жизни, означают бронхиальную астму.

14, 15. Островки вдоль линии жизни в пределах большого треугольника на обеих ладонях означают бронхоэктазы, а штрихи внутри островков, исходящие от линии жизни, указывают на брадикардию.

16. Два треугольника на линии жизни левой ладони, рядом расположенные со стороны бугра Венеры и выше основания линии Меркурия, означают рак верхней доли левого легкого.

17. Недостаточность клапана аорты.

18. Гипертрофия правого желудочка.

19. Гипертрофия левого желудочка.

20. Тахикардия.

21. Стеноз митрального клапана.

22. Пароксизмальная тахикардия.

23. Дугообразная линия под линией сердца, касательно к ней расположенная под бугром Меркурия, означает хроническую недостаточность левого надпочечника.

24. Панкреатит хронический рецидивирующий.

25. Мочевой пузырь: опущен, цистит со стороны левой стенки; истинный дивертикул.

26. Аппендицит хронический.

27. В печеночном углу дивертикул.

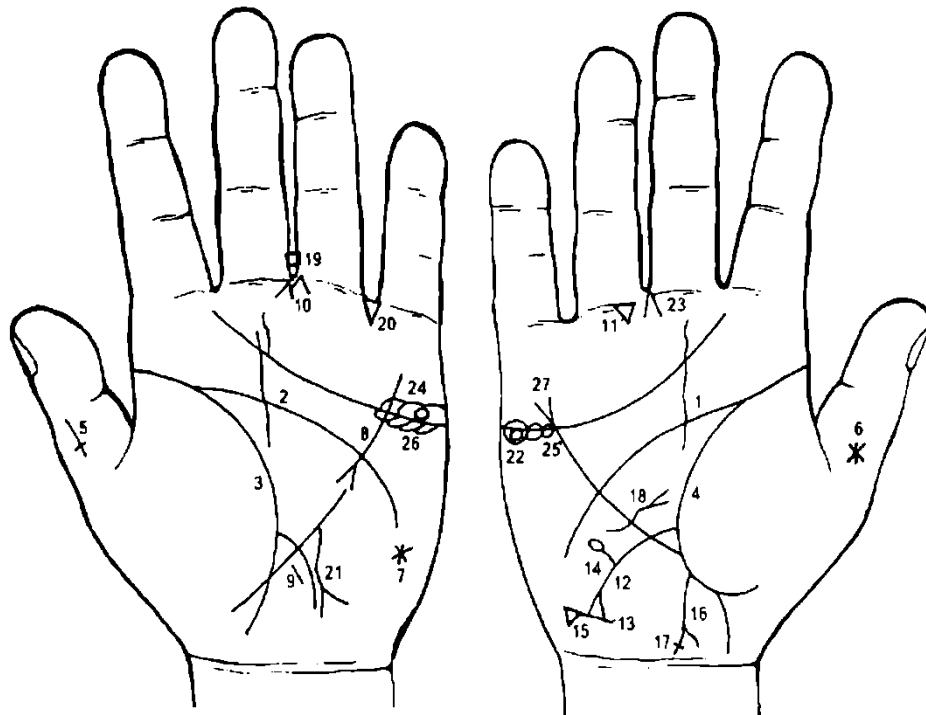
28. Сигмоидит.

29. Колит катаральный.

30. Геморройный узел с выпадением.

31. Вздутие рядом, т.е. у основания двенадцатиперстной кишки, признаки язвы двенадцатиперстной кишки.

32. Короткая линия на бугре Сатурна левой ладони с конусом на конце (расщеплением), которая направлена вниз, означает нервное и душевное потрясение в связи с болезнью сына и его смертью (рак толстой кишки).



К рисункам 339, 340

1, 2, 3, 4. Такое полное совпадение линий головы и жизни на обеих ладонях предвещает полную неудачу, а также смертельно опасные ранения, в том числе и операции.

5. Крест на большом пальце левой ладони, расположенный головой вниз, означает преждевременную смерть обладателя руки.

6. Звезда на внешней поверхности большого пальца правой ладони, смещенная от оси пальца, указывает на угрозу насильственной смерти.

7. Звезда на бугре Луны (гипотенаре) левой ладони означает предательство, лицемерие, притворство.

8. Линия Меркурия прервана, верхняя часть ее начинается с расщепления (конуса), вероятно означает камни в желудке, так называемые безоары. У пациента в желудке два больших камня, а третий меньших размеров, который прошел через привратник желудка в двенадцатиперстную кишку.

9. Короткая прямая линия, исходящая от линии Меркурия рядом с ее основанием, означает не рубцующуюся язву в верхнем отделе желудка.

10. Конус, расположенный под углом к первой складке безымянного пальца, рядом с межпальцевой промежностью среднего и безымянного пальцев, означает оперативное вмешательство в полость брюшины — в желудок для удаления камней — безоаров.

11. Треугольник под первой складкой безымянного пальца правой ладони, расположенный ближе к межпальцевой промежности среднего и безымянного пальцев, означает оперативное вмешательство в брюшную полость: ушивание дивертикула двенадцатиперстной кишки под № 14 и удаления камня из правой половины толстой кишки под № 17.

12. Линия, исходящая из линии жизни правой ладони, пересекающая линию Меркурия в направлении карпальной линии и оканчивающаяся расщеплением, означает язву двенадцатиперстной кишки в верхней трети.

13. Поперечная линия, касательно расположенная к ветвям расщепления двенадцатиперстной кишки, указывает на рубцевание (или зарубцованная) язвы двенадцатиперстной кишки.

14. Прямая ветвь, исходящая из средней трети знака двенадцатиперстной кишки под № 12 вверх на бугор Марса и оканчивающаяся островком, означает дивертикул средней трети двенадцатиперстной кишки.

15. Треугольник на поперечной линии под № 13 означает зияние привратника желудка.

16. Ветвь, исходящая из основания линии Меркурия правой ладони в направлении карпальной линии, оканчивающаяся расщеплением, означает правую половину толстой кишки: аппендицит хронический.

17. Поперечная короткая линия на ветви расщепления толстой кишки под № 16 означает камень в правой половине толстой кишки.

18. Извилистая, горизонтально расположенная линия, исходящая из бугра Луны правой ладони, пересекающая линию Меркурия и оканчивающаяся в большом треугольнике конусом, означает грыжу отверстия пищевода; здесь отверстие пищевода больше расширено справа от оси.

19. Четырехугольник в межпальцевой промежности среднего и безымянного пальцев означает хронический гастрит.

20. Треугольник в межпальцевой промежности безымянного пальца и мизинца левой ладони означает частичную кишечную непроходимость.

21. Извилистая ветвь с конусом на конце, исходящая из линии Меркурия левой ладони в направлении карпальной линии, предвещает рак желудка или рак пищевода.

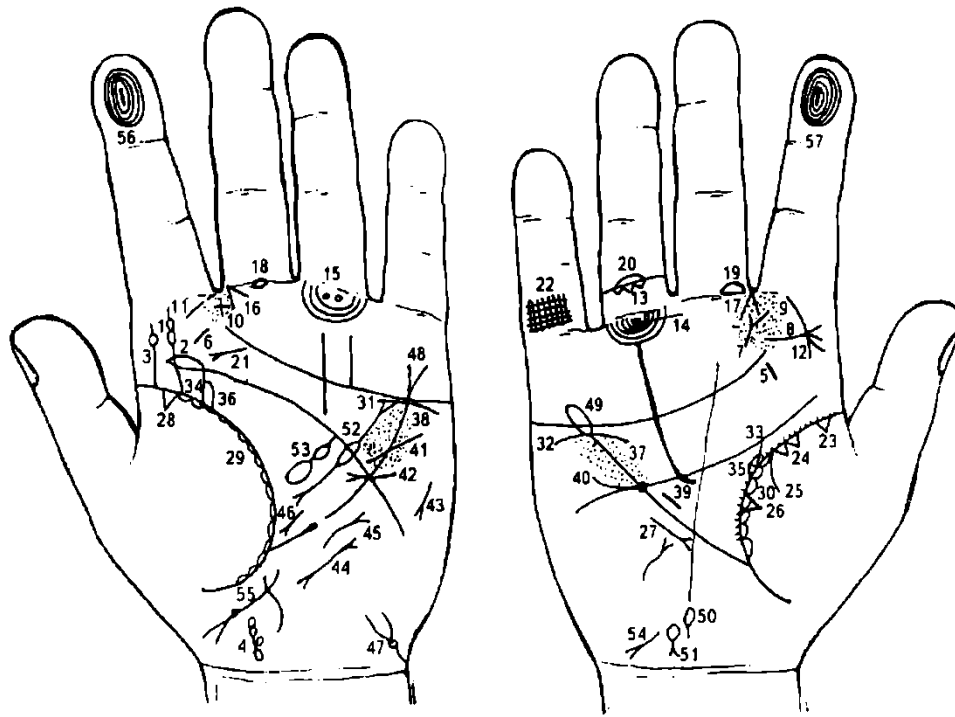
22. Колечко (кружок) желтого цвета под линией сердца правой ладони, расположенное в образованных островках под бугром Меркурия, означает кисту желтого тела, оперативное удаление под № 23.

23. Конус в межпальцевой промежности среднего и безымянного пальцев правой ладони, направленный вверх, означает оперативное вмешательство — удаление кисты желтого тела правого яичника под № 22.

24. Колечко (кружок) бледного или розового цвета над линией сердца под бугром Меркурия, расположенное в образованных островках, означает кисту яичника ретенционную на ножке; ее перекручивание и кровоизлияние.

25. 26. Островки под линией сердца под бугром Меркурия предвещают продуцирование мужских гормонов сверх нормы; синдром Штейна— Левенталя.

27. Линия Меркурия, оканчивающаяся расщеплением, служит указанием на гастроптоз.



К рисункам 341, 342

1. Извилистая ветвь, исходящая из линии жизни (до точки 20 лет) на бугор Юпитера, прерывающаяся двумя колечками (кружочками), при этом верхний кружок смещен влево, означает: искривление поясничного отдела S-образное — сколиоз; два кружочка означают травму позвоночника в области II-III и III-IV позвонков: посттравматический поясничный радикулит.
2. Ветвь, исходящая из линии головы на соединение со знаком поясничного отдела под Ns 1, означает травму крестца, вследствие применения новокаиновых инъекций.
3. Ветвь, исходящая из линии жизни на бугор Юпитера, оканчивающаяся островком, означает пункцию поясничного отдела позвоночника.
4. Кружок, касательно расположенный к карпальной линии (означает VII позвонок шейного отдела), выпускающий ветвь в направлении основания линии Меркурия с уклоном в сторону большого пальца левой ладони, оканчивающуюся длинным островком, означает: врожденная кривошея.
- 5, 6. Короткие линии розового цвета на бугре Юпитера означают хронический тонзиллит.
7. Короткая линия, исходящая из-под бугра Сатурна в направлении межпальцевой промежности указательного и среднего пальцев правой ладони и оканчивающаяся расщеплением, означает вообще атрофию в системе ухо, горло, нос.
8. Такая короткая линия с расщеплением на бугре Юпитера означает фарингит хронический атрофический.
9. Множество глубоких точек на бугре Юпитера означает, в сочетании со знаком под № 7, ларингит хронический атрофический.
10. Крест в межпальцевой промежности указательного и среднего пальцев левой ладони, указывает на значительную травму (крест значительной величины) носовой перегородки и лобной пазухи слева.
11. Хронический гайморит.
12. Дугообразная (или извилистая) ветвь, исходящая из первой складки указательного пальца на бугор Юпитера правой ладони и оканчивающаяся расщеплением, означает склерому носа, здесь риносклерома носа, склерома дыхательных путей.
13. Три треугольника, расположенные между первой и второй складками безымянного пальца правой ладони, вершины которых направлены в сторону первой складки проксимальной фаланги, означают три ушиба в копчик (или удар, или хирургическое вмешательство).
- 14, 15. Кружочки, расположенные под первой складкой проксимальной фаланги безымянного пальца, ограниченные подпальцевым трирадиусом на обеих ладонях, означают невралгию седалищного нерва; посттравматический двусторонний пояснично-крестцовый радикулит.
- 16, 17. Конус, острие которого направлено в межпальцевую промежность указательного и среднего пальцев на обеих ладонях, означает двусторонний насморк вазомоторный и аллергический.

18, 19. Островок на проксимальной фаланге на ее первой складке среднего пальца, расположенный со стороны указательного пальца на обеих ладонях, означает неврит слухового нерва обеих ушей.

20. Островок на второй складке проксимальной фаланги безымянного пальца правой ладони означает тромбофлебит в голени правой ноги.

21. Фиброма носоглотки, или юношеская фиброма.

22. Решетка на проксимальной фаланге мизинца правой руки означает туберкулез.

23. Треугольник на линии жизни, расположенный со стороны бугра Венеры правой ладони, означает очаговый туберкулез в верхней доле правого легкого.

24. Два треугольника на линии жизни, основания которых между собой касательно расположены, вершины лежат на бугре Венеры; сами треугольники расположены в верхней доле правого легкого, означают уплотнение в верхней доле правого легкого, а также может означать рак верхней доли правого легкого.

25. Ветвь, исходящая из линии жизни правой ладони на бугор Венеры, означает правосторонний сухой плеврит.

26. Треугольник на линии жизни, расположенный чуть выше основания линии Меркурия на бугре Венеры правой ладони, означает фиброзные изменения в средней доле правого легкого, вследствие муковисцидоза.

27. Короткая линия с конусом на конце, расположенная вне пределов большого треугольника правой ладони и параллельно линии Меркурия, означает среднедолевой синдром.

28. Треугольник на линии жизни, расположенный до точки в 20 лет и со стороны бугра Венеры, означает фиброзные изменения корней.

29. 30. Островки вдоль линии жизни со стороны бугра Венеры означают хронический бронхит.

31, 32. Дугообразная линия под линией сердца, не расположенная касательно к ней, под бугром Меркурия, означает нефроптоз обеих почек; хроническая недостаточность мозгового слоя надпочечников, вследствие гипотонии.

33, 34. Извилистая ветвь, исходящая из линии жизни на соединении с линией головы, означает мочеточники: извилисты, расширены, песок.

35, 36. Островок, образуемый линией жизни и знаком мочеточника, означает лоханку и чашечку расширенные.

37, 38. Множество глубоких точек, расположенных по обе стороны линии Меркурия и между линиями сердца и головы, означают ревматизм.

39. Прямая линия, расположенная почти параллельно линии Меркурия правой ладони, означает гипертрофию правого желудочка.

40. Прямая короткая линия, исходящая из линии головы правой ладони в направлении бугра Марса, означает дефект межжелудочковой перегородки.

41. Прямая ветвь, исходящая из линии головы на бугор Марса в направлении бугра Меркурия, означает стеноз устья аорты.

42. Короткая линия, исходящая из бугра Марса левой ладони, пересекающая линии Меркурия и головы в направлении большого треугольника, оканчивающаяся расщеплением в большом треугольнике, означает гипертрофию левого предсердия и левого желудочка; недостаточность двустворчатого клапана.

43. Тахикардия.

44. Пароксизмальная тахикардия.

45. Стеноз митрального клапана.

46. Операция почки: удаление камня.

47. Мочевой пузырь: опущен, цистит; цисталгия.

48. Линия Меркурия расщеплена — гастроптоз.

49. Линия Меркурия оканчивается островком, означает, что весь желудочно-кишечный тракт подвержен аллергическим отравлениям.

50. Дискинезия желчных путей.

51. Гемолитическая анемия приобретенная.

52. Недостаточность инсулярного аппарата.

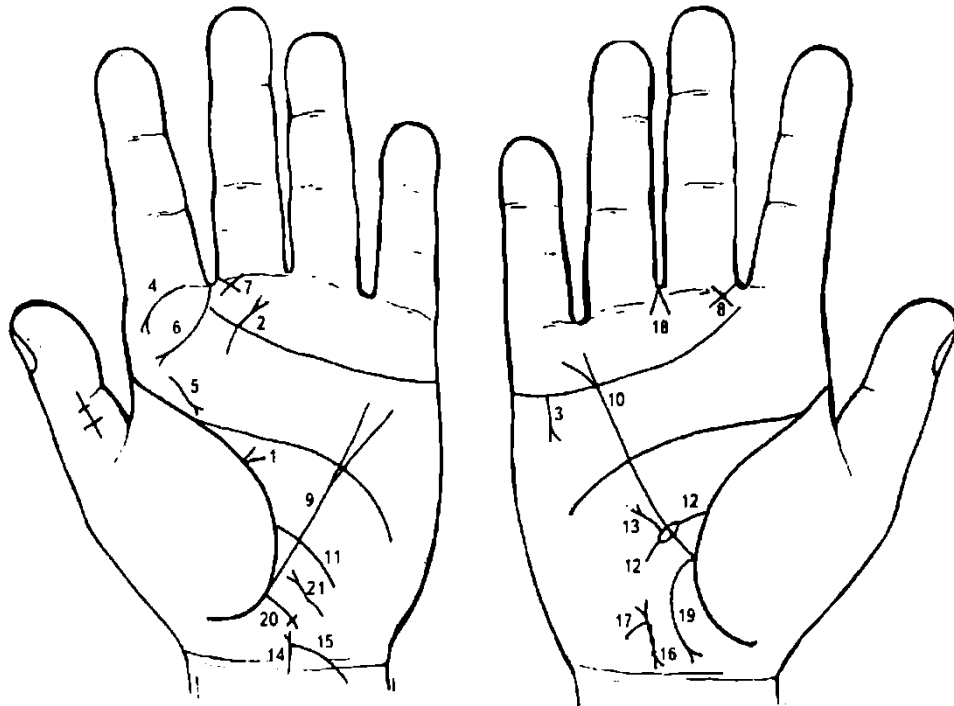
53. Селезенка увеличена, анемия.

54. Гепатит токсический аллергический, лекарственный.

55. Загиб матки кзади; фибромиома со стороны задней стенки матки; опущение.

56. Короткая прямая линия на оси указательного пальца левой ладони, расположенная внутри первой окружности завитка на дистальной фаланге, означает инфаркт миокарда переднебоковой стенки.

57. Короткая прямая линия на оси указательного пальца правой ладони, расположенная внутри первой окружности завитка на дистальной фаланге, означает повторный инфаркт миокарда переднебоковой стенки.



К рисункам 343, 344

1. Конус, острие которого направлено в сторону линии жизни левой ладони в большом треугольнике и с ней соединяется, означает укус собакой головы в области затылочной доли слева.

2. Такая дугообразная линия, исходящая из нижней части бугра Юпитера левой ладони в направлении среднего пальца, оканчивающаяся расщеплением (конусом), означает укус собакой головы в районе левого уха.

3. Ветвь с конусом на конце, исходящая от линии сердца и из-под бугра Меркурия вниз на бугор Марса правой ладони (правша, мужская родословная), означает убийство брата обладательницы ладони (обследуемой). Здесь ее брата убил отчим.

4. Дугообразная линия с конусом на конце, исходящая от первой складки проксимальной фаланги указательного пальца левой ладони на бугор Юпитера, означает склерому носа слева.

5. Линия, исходящая из бугра Юпитера вниз, в направлении линии жизни левой ладони, оканчивающаяся расщеплением (конусом), означает склерому глотки и гортани слева.

6. Дугообразная линия, исходящая из межпальцевой промежности указательного и среднего пальцев на бугор Юпитера левой ладони, оканчивающаяся расщеплением, предвещает рак верхнего отдела гортани.

7, 8. Треугольник под первой складкой проксимальной фаланги среднего пальца, расположенный со стороны промежности указательного и среднего пальцев, катеты которого пересекают друг друга, означает на обеих ладонях хроническое катаральное воспаление среднего уха (оба уха), или хронический катаральный средний отит.

9, 10. Линия Меркурия оканчивается расщеплением — указание на опущение желудка в значительной степени, гастроптоз значительный (знак на обеих ладонях).

11. Ветвь, исходящая из линии жизни левой ладони, чуть выше основания линии Меркурия, пересекающая большой треугольник и линию Меркурия в направлении бугра Луны и карпальной линии, означает воспаление слизистой тонкой кишки — энтероколит.

12. Ветвь, исходящая из линии жизни правой ладони, чуть выше основания линии Меркурия, пересекающая основание большого треугольника и линию Меркурия в направлении бугра Луны и карпальной линии, означает двенадцатиперстную кишку; островок в средней части знака указывает на вздутие или опухоль в средней трети двенадцатиперстной кишки и сдавление, а также дуоденит.

13. Прямая ветвь, исходящая из знака двенадцатиперстной кишки под № 12 в направлении бугра Меркурия, оканчивающаяся расщеплением (конусом), указывает на новообразование в средней трети двенадцатиперстной кишки — полип.

14. Прямая короткая линия, исходящая от основания ладони по оси ладони вверх и оканчивающаяся конусом, означает матку: загиб матки кзади.

15. Ветвь, исходящая из основания конуса (зева матки) знака матки, пересекающая карпальную линию, указывает на опущение, выпадение влагалища, матки.

16. Знак матки; три точки (ямочки) на теле матки означают три фиброаденомы на теле матки.

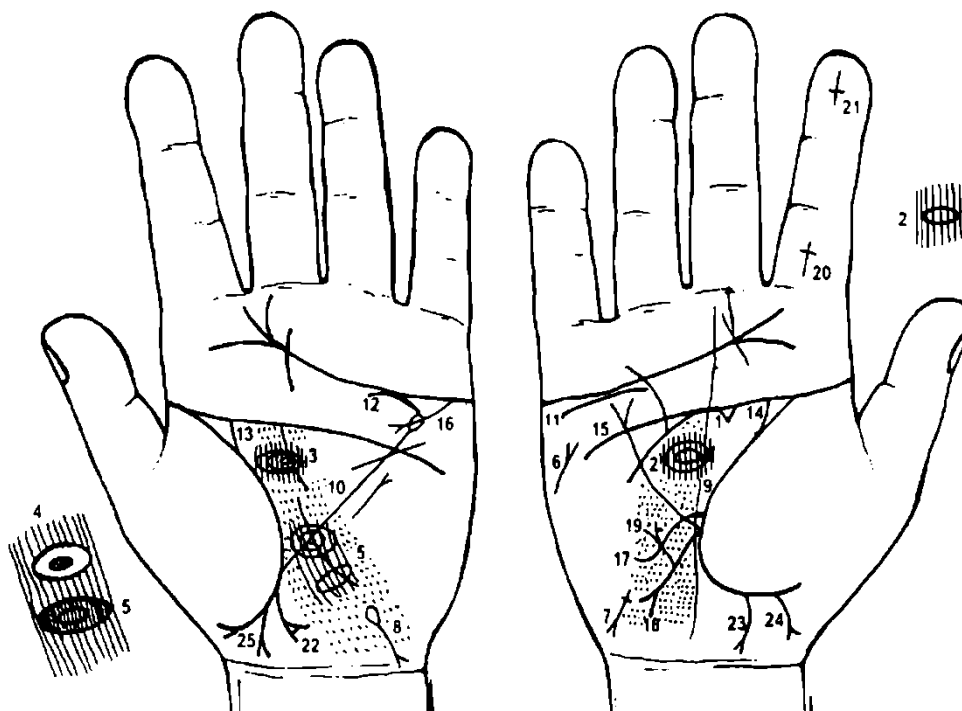
17. Короткая ветвь, исходящая из основания верхнего конуса знака матки в сторону бугра Луны, предвещает бели.

18. Конус, направленный в межпальцевую промежность среднего и безымянного пальцев, означает хирургическое лечение опущения, выпадения влагалища, матки.

19. Ветвь, исходящая из основания линии Меркурия правой ладони в направлении карпальной линии, оканчивающаяся конусом (расщеплением) означает хронический аппендицит с местным перитонитом.

20. Ветвь, исходящая из основания линии Меркурия левой ладони на бугор Луны и в направлении карпальной линии, означает левую сторону толстой кишки: колит катаральный и аллергический; крестик на конце знака означает аномалию плавного перехода толстой кишки в прямую, доликоцигма.

21. Извилистая линия на бугре Луны левой ладони, с конусом на конце, направлена в сторону линии Меркурия, означает мочевой пузырь — опущение, расширен влево, цистит.



К рисункам 345, 346

На обеих ладонях такое совпадение линии жизни и головы предвещает полную неудачу, а также смертельно опасные ранения.

Треугольник под линией головы, основанием которого служит линия головы правой ладони, указывает на травму правого полушария мозга.

2, 3. Островок в большом треугольнике, расположенный ближе к линии головы, который пересекает папиллярные линии на обеих ладонях, означает осколочное ранение в переднюю часть лобной доли в обоих полушариях мозга, над лобной пазухой глубиной 1,5 см, шириной 4 см.

4. Островок, на котором показаны по его периметру глубокие точки (ямочки), сам окружен вторым островком, а папиллярные линии их пересекают, означает травму коры головного мозга в теменной доле левого полушария.

Диагноз: травматическая энцефалопатия, диэнцефальная эпилепсия.

5. Островок, образуемый прерывистыми папиллярными линиями в теменной доле левого полушария мозга, указывает на ишемию головного мозга в теменной доле левого полушария мозга.

6. Прямая короткая линия на бугре Марса правой ладони, конус которой направлен в сторону основания безымянного пальца, означает правосторонний инсульт.

7. Короткая линия с конусом на конце, исходящая из бугра Луны правой ладони в направлении карпальной линии, конус которой отклонен в противоположную сторону от большого пальца, а начало обозначено крестиком (начало знака), означает инъекционный гепатит, вирус В.

8. Островок, выпускающий ветвь с конусом на конце на бугре Луны левой ладони в направлении карпальной линии, конус направлен в противоположную сторону от большого пальца, означает гемолитическую анемию приобретенную.

9, 10. Множество глубоких точек, расположенных от основания ладони и в большом треугольнике обеих ладоней, означают спазмы сосудов головного мозга в обеих полушариях, вегетативно-сосудистая дистония.

11. Нефроптоз правой почки; хроническая недостаточность коры надпочечников.

12. Хроническая недостаточность коры левого надпочечника.

13. 14. Мочеточники расширены, песок.

15. Линия Меркурия расщеплена, означает опущение желудка — гастроптоз.

16. Линия Меркурия оканчивается островком на левой ладони, означает отравление желудка.

17. Извилистая линия, исходящая из линии жизни правой ладони чуть выше основания линии Меркурия, пересекающая линию Меркурия и оканчивающаяся на бугре Луны с направлением в сторону карпальной линии, означает двенадцатиперстную кишку: перегиб в средней трети вследствие гастроптоза, дуоденит.

18. Ветвь, исходящая из основания линии Меркурия правой ладони в направлении карпальной линии, оканчивающаяся расщеплением, означает правую половину толстой кишки: аппендицит с местным перитонитом (расщепление).

19. Прямая ветвь с конусом на конце, исходящая из средней трети знака под № 18 на бугор Марса, означает полип в печеночном углу толстой кишки, или новообразование.

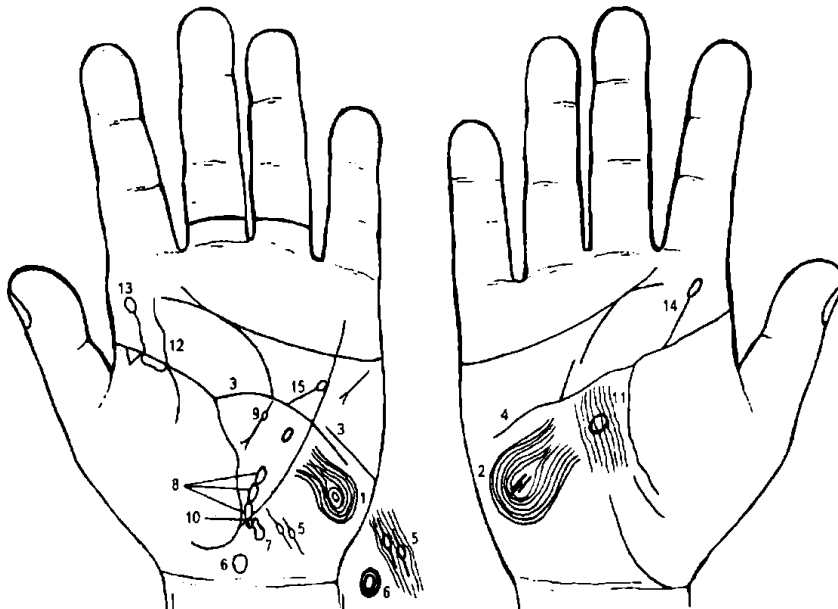
20. Крест на проксимальной фаланге указательного пальца, поперечная линия которого проходит в средней части фаланги, означает число и месяц рождения ребенка: здесь указано 16 мая (девочка — см. знак под № 22). Головка знака девочки находится в верхнем положении, что является указанием на долгожительство; но сам день рождения ребенка указывает на то, что ребенок в течение всей своей жизни будет нести крест, т. е. какую-то тяжесть — в целом знак неблагоприятный.

21. Крест на дистальной фаланге указательного пальца, головка которого направлена вниз, а поперечная линия крестика проходит на участке 6 марта, служит указанием, что ребенок родился 6 марта (мальчик, см. знак под № 24), ожидает его преждевременная естественная смерть, вследствие тяжелой изнурительной болезни.

22. Ветвь, исходящая из линии жизни в направлении карпальной линии, в противоположную сторону от большого пальца, оканчивающаяся расщеплением, внутри которого кружок, означает девочку, трудные роды, эпилепсия у девочки.

23. Девочка, трудные роды.

24, 25. Прямая ветвь, исходящая из линии жизни в направлении карпальной линии в сторону большого пальца и оканчивающаяся расщеплением, означает рождение мальчика, трудные роды (здесь болен шизофренией).



К рисункам 347, 348

1, 2. Такие узоры, образуемые папиллярными линиями на бугре Луны на обеих ладонях, означают эндокринно-вегетативные нарушения в обоих полушариях мозга в подкорковых образованиях, объясняющие депрессивное течение психоза. Внешние факторы могут служить провоцирующим моментом.

Такой же знак указывает на высокий лейкоцитоз, повышенный протромбин, болезнь сердца, жестокосердный

бешеный нрав, признаки садизма, умопомешательство с склонностью к самоубийству, если этому признаку сопутствуют другие знаки.

3. Такое полное совпадение линии головы с линией жизни предвещает полную неудачу, а также смертельно опасные ранения, в том числе и операции. Конец линии головы оборван уступом, указывает на умопомешательство.

4. Такое полное совпадение линии головы с линией жизни предвещает полную неудачу, а также смертельно опасные ранения.

Значительная извилистость линии головы означает слабость ума, ленивость, расположение к воровству.

5. Папиллярная линия прервана островком, означает сотрясение мозга, вследствие удара при родах. Здесь два незначительных сотрясения мозга в затылочной доле левого полушария мозга.

6. Кружок, расположенный на оси левой ладони рядом с карпальной линией, нижняя половина которого вытянута вниз, означает родовую травму заднего отдела гипоталамуса — такое органическое поражение заднего отдела гипоталамуса приводит к эпилепсии.

7. 8. Четыре очага травмы коры головного мозга в левом полушарии — сотрясение мозга в теменной доле и в задней части лобной доли — травматическая энцефалопатия в левом полушарии мозга.

9. Островок, который пересекает папиллярные линии, расположенный в передней части лобной доли левого полушария мозга и от оси влево 4 пальца, означает обширную травму коры головного мозга: передняя часть лобной доли.

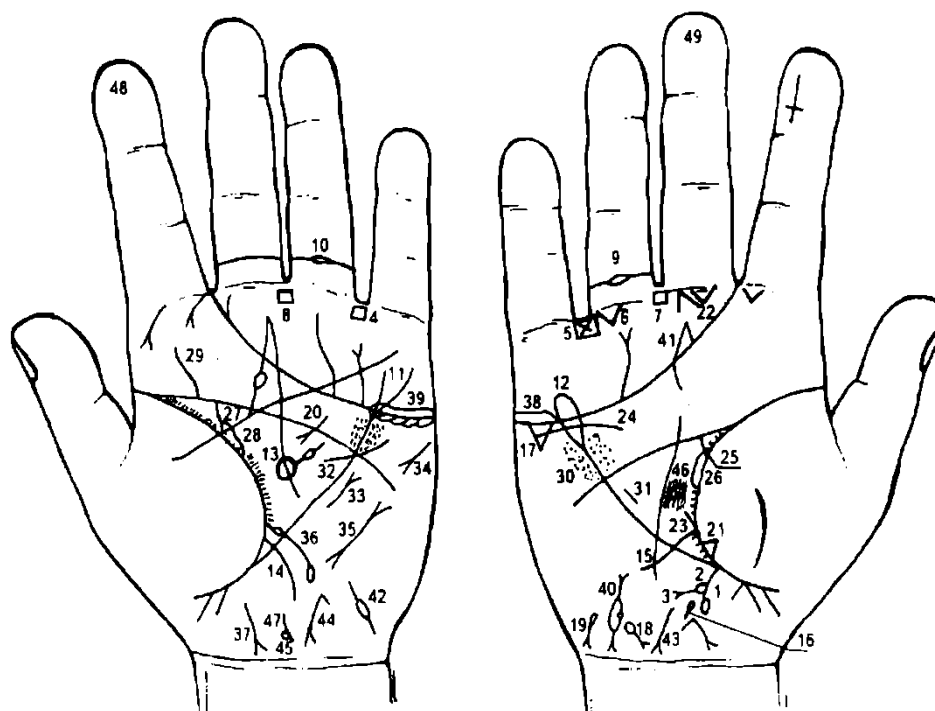
10. Кружок под основанием линии Меркурия левой ладони означает доброкачественную опухоль в теменной доле левого полушария рядом с правым полушарием мозга.

11. Овальной формы островок в средней части большого треугольника правой ладони, означает гипофиз — дисфункция.

12. Извилистая линия, исходящая из линии жизни на бугор Юпитера левой ладони, означает искривление поясничного отдела позвоночника, сколиоз.

13. 14. Ветвь, исходящая из линии жизни на бугор Юпитера обеих ладоней, означает две пункции поясничного отдела позвоночника.

15. Прямая ветвь, исходящая из линии головы в направлении бугра Меркурия и оканчивающаяся островком, означает аорту, а островок знака означает аневризму аорты.



К рисункам 349, 350

1. Ветвь, исходящая из основания линии Меркурия правой ладони в направлении карпальной линии, означает язву толстой кишки в правой половине.

2. Островок, касательно расположенный к знаку правой половины толстой кишки, в средней части его, означает отечность слизистой толстой кишки.

3. Ветвь с конусом на конце, исходящая из островка под № 1 в направлении бугра Луны, означает новообразование в правой половине толстой кишки (здесь в печеночном углу).

4, 5. Четырехугольник, расположенный в межпальцевой промежности безымянного пальца и мизинца, а на правой ладони под № 5 в четырехугольнике имеется крест, означает неспецифический язвенный колит.

6. Треугольник, расположенный под первой складкой проксимальной фаланги безымянного пальца со стороны межпальцевой промежности безымянного пальца и мизинца правой ладони, означает кишечную непроходимость в правой половине толстого кишечника.

7, 8. Четырехугольники, расположенные в межпальцевых промежностях средних и безымянных пальцев на обеих ладонях, означают анацидный гастрит.

9, 10. Островок на второй складке проксимальной фаланги безымянного пальца на обеих ладонях служит указанием на тромбофлебит обеих ног.

Линия Меркурия расщеплена, что указывает на гастроптоз.

Линия Меркурия оканчивается островком, означает, что желудок (желудочно-кишечный тракт) подвержен отравлениям.

Островок в большом треугольнике левой ладони, выпускающий ветвь с островком, означает спленопатии (различного рода увеличения селезенки) невоспалительной этиологии — гемолитическая анемия.

Ветвь, исходящая из линии жизни над основанием линии Меркурия левой ладони на бугор Луны и в направлении карпальной линии, означает энтероколит.

Извилистая линия, исходящая над основанием линии Меркурия правой ладони на бугор Луны и в направлении карпальной линии, указывает на перегиб в средней трети двенадцатиперстной кишки, вследствие гастроптоза.

Островок на оси ладони, расположенный ниже основания линии Меркурия правой ладони, выпускающий короткую ветвь (не всегда) в направлении карпальной линии, означает дискинезию желчных путей.

Треугольник под линий сердца и под бугром Меркурия, основанием которого служит линия сердца, указывает на холецистит.

Островок, выпускающий ветвь с конусом на конце, расположенный на бугре Луны правой ладони, конус направлен к карпальной линии с уклоном в сторону большого пальца, означает гемолитическую анемию семейно-наследственную.

Такой же знак, как под № 18, но конус которого имеет уклон в противоположную сторону от большого пальца, означает гемолитическую анемию приобретенную.

Хронический панкреатит.

Фиброзные изменения в средней доле правого легкого, вследствие панкреатита.

Треугольник под первой складкой проксимальной фаланги среднего пальца правой ладони, расположенный ближе к межпальцевой промежности среднего и безымянного пальцев, означает оперативное вмешательство в полость брюшины.

Прямая короткая ветвь, исходящая из основания двенадцатиперстной кишки, означает увеличенную луковицу.

Нефроптоз; хроническая недостаточность коры надпочечника.

Мочеточник извилист и расширен.

Лоханка и чашечка расширены, песок, пиелонефрит.

Мочеточник расширен, песок.

Лоханка и чашечка расширены — гидронефроз.

Искривление поясничного отдела позвоночника.

Ревматизм.

Гипертрофия правого желудочка.

Гипертрофия левого желудочка.

Стеноз митрального клапана.

Тахикардия.

Пароксизмальная тахикардия.

Микроцитоз — железодефицитная анемия.

Проктит.

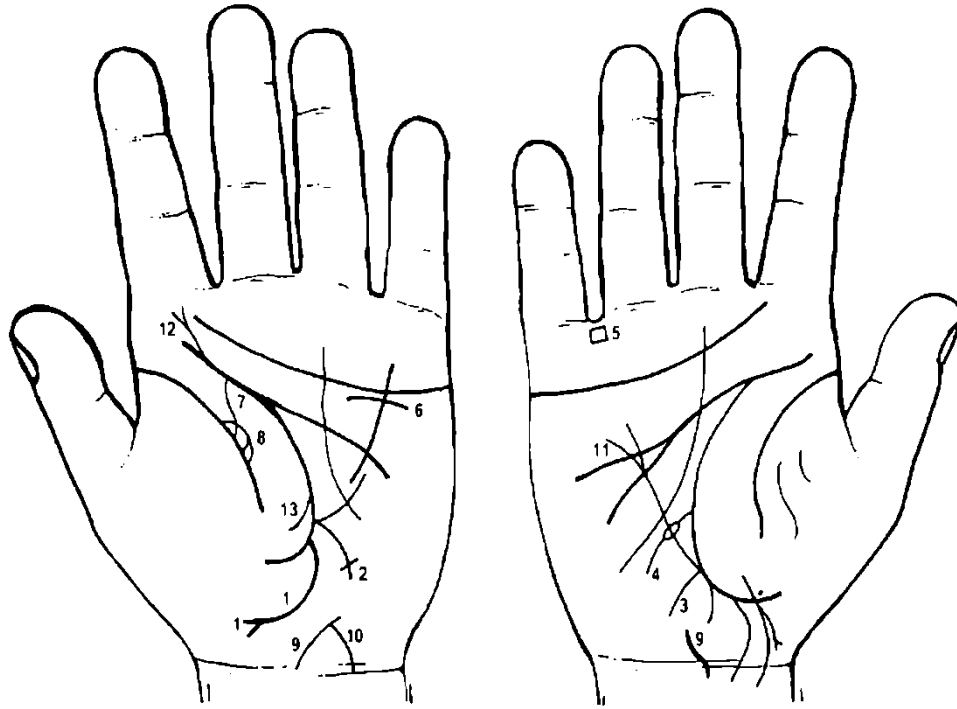
38, 39. Двусторонний оофорит, синдром Штейна—Левенталя.

40. Такой знак на бугре Луны правой ладони, образуемый островком, от которого исходят ветви, а на линии островка обозначен кружок, означает кисту в трубе; полная непроходимость (островок).

41. Конус, направленный в межпальцевую промежность среднего и безымянного пальцев правой ладони, указывает на оперативное удаление правой маточной трубы.

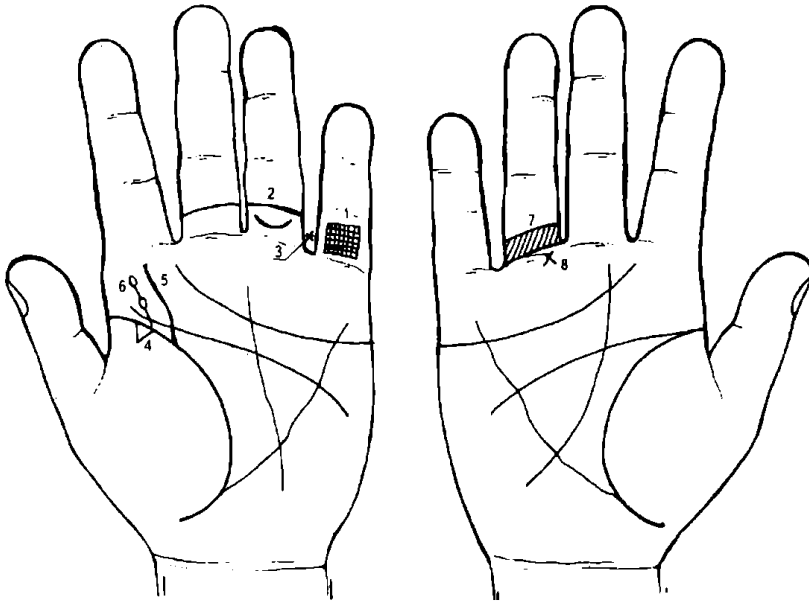
42. Непроходимость левой маточной трубы.

43. Гепатит токсический аллергический лекарственный.
44. Загиб матки кзади, четыре фибромиомы на теле матки, бели.
45. Гипоталамус — дисфункция.
46. Гипофиз — дисфункция.
47. Врожденное искривление шейного отдела позвоночника (остеохондроз).
48. 49. «Барабанные палочки» — Мари—Бамберга синдром.



К рисункам 351, 352

1. Ветвь, исходящая из участка прямой кишки линии жизни левой ладони в направлении карпальной линии, огибающая линию жизни и бугор Венеры, и в конце расщеплена, означает выпадение прямой кишки в детском возрасте (1 — 1,5 года).
2. Ветвь, исходящая из основания линии Меркурия левой ладони в направлении бугра Луны и карпальной линии, оканчивающаяся крестиком, означает аномалию плавного перехода толстой кишки в прямую.
3. Ветвь, исходящая из основания линии Меркурия правой ладони в направлении бугра Луны и карпальной линии, означает хронический аппендицит.
4. Ветвь, исходящая из линии жизни над основанием линии Меркурия правой ладони в направлении бугра Луны и карпальной линии, означает двенадцатиперстную кишку; островок в средней части знака указывает на вздутие в средней трети; весь знак указывает на дуоденит.
5. Четырехугольник в межпальцевой промежности безымянного пальца и мизинца означает колит спастический.
6. Левая почка опущена; нефроптоз; хроническая недостаточность коры надпочечника (мозгового слоя), гипотония.
7. Мочеточник расширен и извилист, песок.
8. Лоханка и чашечка расширены. В лоханке плоский камень типа коралла, диагноз — пиелонефрит.
9. Матка — загиб кзади, знак широкий — меноррагия.
10. Матка — опущение.
11. Линия Меркурия расщеплена — гастроптоз.
12. Поясничный отдел позвоночника: ушиб слева, искривление — сколиоз.
13. Левосторонний сухой плеврит.



К рисункам 353, 354

1. Решетка на проксимальной фаланге мизинца левой ладони указывает на туберкулез левого легкого, проба Пирке и Манту положительные.

2. Дугообразная линия, расположенная между первой и второй складками проксимальной фаланги безымянного пальца левой ладони, концы которой направлены вверх, означает туберкулез кости левого бедра.

3. Звездочка на корне безымянного пальца левой ладони, расположенная со стороны

межпальцевой промежности безымянного пальца и мизинца левой ладони, означает операцию бедра — очистка от гранулемы (черного пятна).

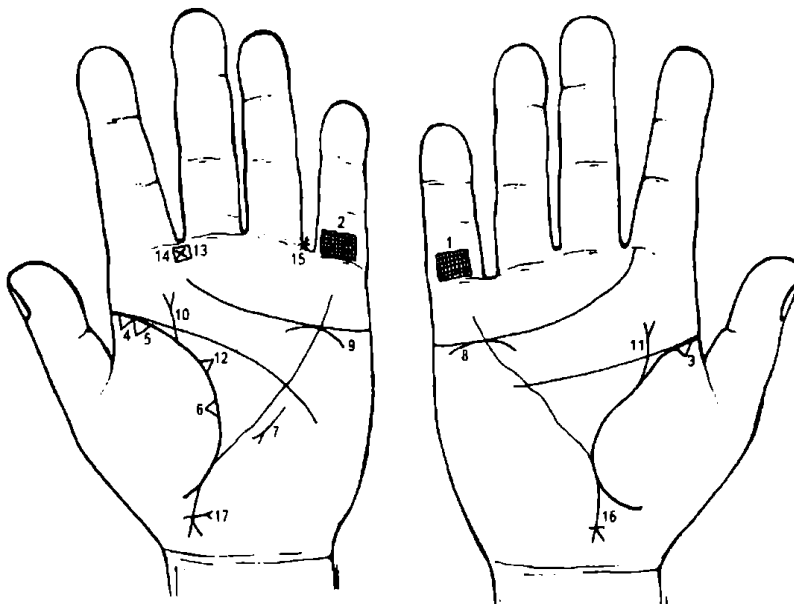
4. Треугольник у основания линии жизни левой ладони, расположенный со стороны бугра Венеры, основанием которого служит линия жизни, означает очаговый туберкулез верхней доли (верхушка) левого легкого.

5. Извилистая линия, исходящая из линии жизни левой ладони на бугор Юпитера, означает врожденный сколиоз поясничного отдела позвоночника.

6. Линия, исходящая из линии жизни левой ладони на бугор Юпитера с двумя островками, означает две пункции поясничного отдела позвоночника.

7. Три линии, расположенные вкось между первой и второй складками проксимальной фаланги безымянного пальца, означают медиальный перелом шейки правого бедра (например, от падения).

8. Крест под первой складкой проксимальной фаланги безымянного пальца правой ладони означает операции медиального перелома шейки правого бедра под № 7.



К рисункам 355, 356

1, 2. Решетка на проксимальной фаланге мизинца обеих ладоней указывает на двусторонний туберкулез легких.

3, 4. Треугольник на линии жизни у ее основания (на обеих ладонях), вершина которого лежит на бугре Венеры, означает: под № 3 — туберкулез верхней доли правого легкого; под № 4 — туберкулез верхушечного сегмента левого легкого.

5. Треугольник, основанием которого служит линия жизни левой ладони, соединен с основанием треугольника под № 4, указывает в своей совокупности на

рак верхушечного сегмента левого легкого.

6. Треугольник, основанием которого служит линия жизни левой ладони, расположенный со стороны бугра Венеры, означает фиброзные изменения в верхней доле левого легкого.

7. Винтообразная линия с конусом на конце (расщеплением), расположенная параллельно линии Меркурия, вблизи ее и вне пределов большого треугольника, конус направлен в сторону основания линии Меркурия, означает травму грудной клетки слева, вследствие хирургического вмешательства в левое легкое в связи с раком.

8. 9. Дугообразная линия, касательно расположенная к линии сердца под бугром Меркурия на обеих ладонях, означает хроническую недостаточность надпочечников.

10, 11. Прямая короткая линия, исходящая из линии жизни, пересекающая линию головы, имеющая незначительный уклон в сторону оси указательного пальца и оканчивающаяся конусом, означает на обеих ладонях метастазирование рака легкого гематогенно в надпочечные железы.

12. Треугольник на линии жизни левой ладони, расположенный в верхнем углу большого треугольника, означает мастит левой молочной железы.

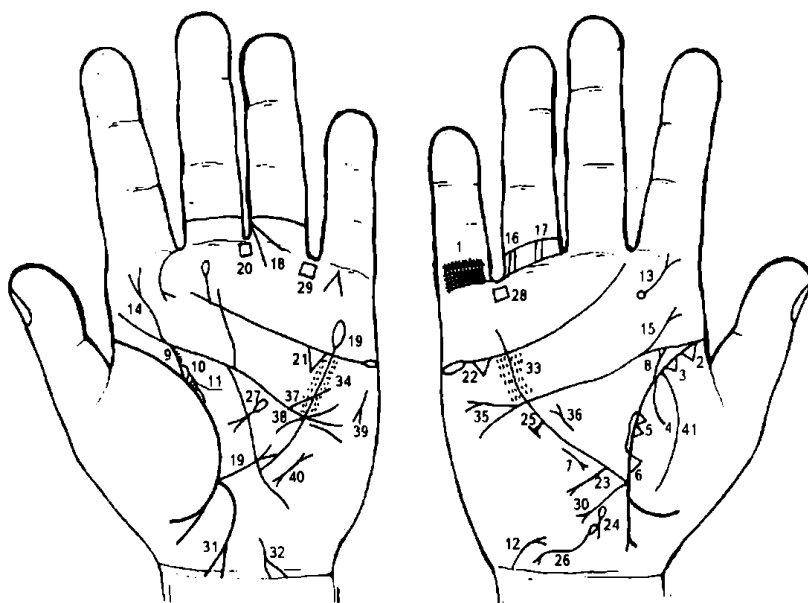
13. Четырехугольник в межпальцевой промежности указательного и среднего пальцев левой ладони означает левостороннее воспаление лобной пазухи носа.

14. Крест, лежащий в четырехугольнике под № 13, указывает на травму лобной пазухи слева.

15. Лежащий крест у основания безымянного пальца, расположенный со стороны промежности на левой ладони, означает отложение солей в вертлюжной впадине.

16. Прямая ветвь с конусом на конце (расщеплением), исходящая из линии жизни правой ладони ниже основания линии Меркурия в направлении карпальной линии с отклонением в сторону большого пальца, у основания конуса пересекается короткой линией, означает мальчика: конус указывает на трудные роды; поперечная линия ниже основания конуса указывает на фимоз у мальчика.

17. На левой ладони знак мальчика: ниже основания конуса знак мальчика пересекает короткая линия с конусом на конце, означает рак головки члена у мальчика.



К рисункам 357, 358

1. Решетка на проксимальной фаланге мизинца правой ладони — туберкулез правого легкого.

2. Треугольник на основании линии жизни правой ладони, расположенный со стороны бугра Венеры, означает фиброзные изменения корня правого легкого.

3. Рядом стоящий треугольник означает рубец в верхушке правого легкого.

4. Ветвь, исходящая из линии жизни правой ладони на

бугор Венеры, означает правосторонний сухой плеврит.

5. Два треугольника на линии жизни правой ладони, основания которых касательно расположены между собой в средней доле правого легкого, означают уплотнение в средней доле правого легкого, опухолевый процесс.

6. Треугольник на линии жизни, расположенный со стороны бугра Венеры и у основания линии Меркурия, означает фиброзные изменения в средней доле правого легкого.

7. Короткая линия с конусом на конце, расположенная вне пределов большого треугольника правой ладони и параллельно линии Меркурия, конус направлен в сторону основания линии Меркурия, означает среднедолевой синдром (синдром средней доли легкого) — хронический воспалительный процесс, ограниченный средней долей правого легкого; возможны ателектаз (спадение, безвоздушность доли, сегмента, легкого) за счет сдавления лимфоузлами или облитерации среднедолевого бронха опухолевым процессом, а также туберкулезный инфильтрат типа лобита.

8. Ветвь, исходящая из линии жизни правой ладони в направлении линии головы с уклоном в сторону указательного пальца и оканчивающаяся конусом, означает: конус — правая миеломная почка (или сепсис); ветвь — мочеточник расширен, песок; или указывает на сепсис правой почки (дистрофия).

9. Ветвь, исходящая из линии жизни левой ладони в направлении линии головы и указательного пальца, означает мочеточник от левой почки; короткие штрихи вдоль всего мочеточника указывают на множество мелких камней с отхождением, которые можно сосчитать.

10. Островок, образуемый линией жизни и знаком мочеточника, означает почку: расширены лоханка и чашечка — гидронефроз.

11. Четырехугольник в лоханке левой почки означает плоский камень типа коралла.

Диагноз: в сочетании знаков под №№ 9, 10, 11 указывает на пиелонефрит.

12. Ветвь, исходящая из карпальной линии правой ладони на бугор Луны в направлении основания линии Меркурия, при этом вогнута влево, оканчивающаяся расщеплением, означает мочевого пузыря: расширен влево, опущен; конус указывает на цистит.

13. Ветвь с конусом на конце, извилистая, исходящая из кружочка на бугре Юпитера в направлении указательного пальца, означает вывих поясничного отдела позвоночника вправо. Кружок означает смещение диска между IV и V позвонками; дискогенный радикулит.

14. Извилистая линия, исходящая из линии головы левой ладони на бугор Юпитера, оканчивающаяся расщеплением, означает травму поясничного отдела позвоночника (может исходить и от линии жизни).

15. Прямая короткая ветвь, исходящая из линии головы на бугор Юпитера правой ладони, означает травму (ушиб) крестца.

16. Варикозное расширение вен: бедро-колени правой ноги.

17. Варикозное расширение вен в голени правой ноги.

18. Конус, пересекающий первую складку проксимальной фаланги безымянного пальца левой ладони, исходящий из бугра Сатурна, острие которого соединяется со второй складкой фаланги в межпальцевой промежности среднего и безымянного пальцев, означает трещину бедра слева.

19. Линия Меркурия прервана, нижний участок оканчивается расщеплением — означает гастроптоз (опущение желудка); вторая половина линии Меркурия оканчивается островком, который указывает на то, что желудок имеет склонность к аллергическим отравлениям.

20. Четырехугольник, расположенный в межпальцевой промежности среднего и безымянного пальцев левой ладони, означает воспаление слизистой желудка — хронический гастрит.

21. Треугольник под линией сердца и под бугром Меркурия на обеих ладонях означает холецистит.

23. Прямая ветвь с конусом на конце, исходящая из участка печени линии Меркурия на бугор Луны и в направлении карпальной линии, указывает на рак печени.

24. Островок, расположенный ниже основания линии Меркурия и на оси ладони, выпускающий короткую ветвь вниз (не всегда она наблюдается), означает дискинезию желчного пузыря.

25. Линия Меркурия в своей верхней трети выпускает короткую ветвь, которая ограничена короткой линией, расположенной параллельно линии Меркурия, означает зарубцованную язву в нижнем отделе желудка.

26. Островок, выпускающий ветвь в направлении карпальной линии, в противоположную сторону от большого пальца, которая оканчивается расщеплением, означает гемолитическую анемию приобретенную.

27. Островок, выпускающий ветвь с конусом на конце в большом треугольнике левой ладони, конус направлен вниз, означает хронический панкреатит, а островок знака указывает, что поджелудочная железа подвержена аллергическим медикаментозным отравлениям.

28, 29. Четырехугольник, расположенный в межпальцевой промежности безымянного пальца и мизинца на обеих ладонях, указывает на колит язвенный неспецифический.

30. Ветвь, исходящая из основания линии Меркурия правой ладони в направлении карпальной линии, означает хронический аппендицит с местным перитонитом.

31. Ветвь, исходящая из основания линии Меркурия левой ладони в направлении карпальной линии и в сторону большого пальца, конец которой расщеплен и соединяется с карпальной линией, означает левую половину толстой кишки: здесь язва в селезеночном углу, язвенный колит неспецифический, проктит (иногда парапроктит).

32. Волнистая линия, исходящая из бугра Луны, конец которой расщеплен и соединен с карпальной линией, означает гепатит токсический аллергический лекарственный (ПАСК).

33. 34. Ревматизм.

35. Дефект межпредсердной и межжелудочковой перегородки.

36. Гипертрофия правого предсердия и правого желудочка.

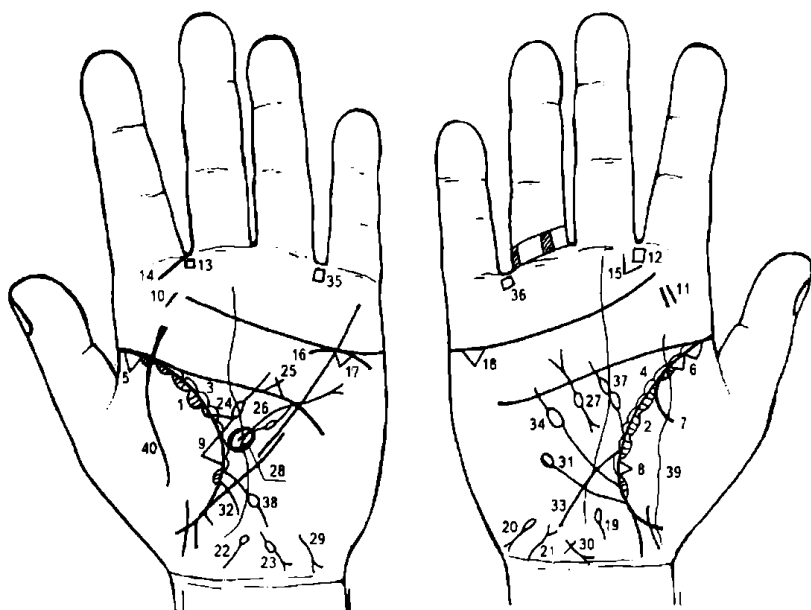
37. Стеноз устья аорты.

38. Гипертрофия левого желудочка.

39. Тахикардия.

40. Пароксизмальная тахикардия.

41. Воспаление брюшины — перитонит.



К рисункам 359, 360

1, 2. Островки вдоль линии жизни на обеих ладонях, расположенные со стороны бугра Венеры (тенара), а линия жизни выпускает короткие штрихи внутрь островков, означают хронический астматический бронхит.

3, 4. Островки вдоль линии жизни на обеих ладонях, расположенные со стороны большого треугольника, означают бронхоэктазы.

5. Треугольник на линии жизни, в ее начале, расположенный со стороны бугра Венеры левой ладони, означает

фиброзные изменения корня левого легкого и метастазирование верхней доли правого легкого в лимфатические узлы.

6. Два треугольника на линии жизни, расположенные в верхней доле правого легкого, основания которых касательно расположены, означают рак верхней доли правого легкого.

7. Ветвь, исходящая из линии жизни правой ладони на бугор Венеры, означает правосторонний сухой плеврит.

8. Треугольник на линии жизни со стороны бугра Венеры, расположенный чуть выше основания линии Меркурия правой ладони, указывает на фиброзные изменения в средней доле правого легкого.

9. Треугольник на линии жизни, расположенный со стороны бугра Венеры левой ладони в среднем сегменте верхней доли левого легкого, указывает на метастазирование рака верхней доли правого легкого в верхнюю долю левого легкого.

10. Короткая линия на бугре Юпитера левой ладони означает воспаление левой миндалины.

11. Две параллельные короткие линии на бугре Юпитера правой ладони указывают на значительное воспаление правой миндалины, такой знак служит указанием на удаление обеих миндалин.

12. 13. Четырехугольники, расположенные в межпальцевой промежности указательного и среднего пальцев обеих ладоней, означают хроническое двустороннее воспаление лобной пазухи, или двусторонний хронический фронтит.

14. Прямая линия, исходящая одновременно из межпальцевой промежности указательного и среднего пальцев левой ладони и от начала первой складки проксимальной фаланги указательного пальца в направлении бугра Юпитера и к основанию линии жизни, означает хроническое левостороннее воспаление верхнечелюстной пазухи, или левосторонний хронический гайморит.

15. Такой конус, исходящий из межпальцевой промежности указательного и среднего пальцев правой ладони на бугор Юпитера, указывает на стафилококк.

16. Дугообразная линия под линией сердца левой ладони, касательно к ней расположена, и под бугром Меркурия, означает хроническую недостаточность коры надпочечника левой почки, здесь метастазирование рака верхней доли правого легкого гематогенным путем.

17. 18. Треугольник под линией сердца и под бугром Меркурия на обеих ладонях означает холецистит хронический со склонностью к калькулезному холециститу.

Островок, расположенный ниже основания линии Меркурия правой ладони и на оси ладони, выпускающий короткую ветвь вниз, означает дискинезию желчных путей.

Островок на бугре Луны правой ладони, выпускающий ветвь с конусом на конце в направлении карпальной линии и в противоположную сторону от большого пальца, означает гемолитическую анемию приобретенную.

Ветвь с конусом на конце, исходящая от карпальной линии правой ладони в направлении основания линии Меркурия, при этом вогнутая вправо, означает мочевой пузырь, цистит (конус); расширен вправо и опущен (исходит знак от карпальной линии).

Такая короткая линия на оси ладони и у ее основания, оканчивающаяся островком, означает хронический простатит и аденому предстательной железы.

Такой знак с островком на бугре Луны левой ладони означает воспаление левого семенного канатика, дискинезию или его непроходимость.

Треугольник на линии жизни, расположенный со стороны большого треугольника левой ладони, выпускающий из своей вершины ветвь с островком в направлении линии головы, указывает на лимфаденит регионарный подчелюстных лимфатических узлов (скарлатина).

Треугольник на линии головы в большом четырехугольнике левой ладони, катеты которого продолжены и между собой пересекаются, образуя подобие креста, означает фимоз,

Линия в большом треугольнике левой ладони с конусом на обоих концах, означает муковисцидоз.

Знак поджелудочной железы с островком, расположенный в большом треугольнике правой ладони, означает недостаточность инсулярного аппарата. Сочетание знаков под № 26 и № 27 предвещает рак поджелудочной железы.

Островок значительной величины в большом треугольнике левой ладони, выпускающий ветвь с островком в направлении линии головы, означает спленопатии и анемию.

Гепатит токсический аллергический лекарственный (ПАСК).

Знак гепатита с крестиком означает инъекционный гепатит — сывороточный (вирус В).

Ветвь, исходящая из линии жизни правой ладони ниже основания линии Меркурия вверх, и оканчивающаяся островком, означает лейкопению.

Ветвь, исходящая из линии жизни левой ладони, чуть выше основания линии Меркурия, пересекающая линию Меркурия, направляется на бугор Луны и в сторону карпальной линии, означает тонкий кишечник: здесь воспаление слизистой — энтероколит.

Двенадцатиперстная кишка: дуоденит.

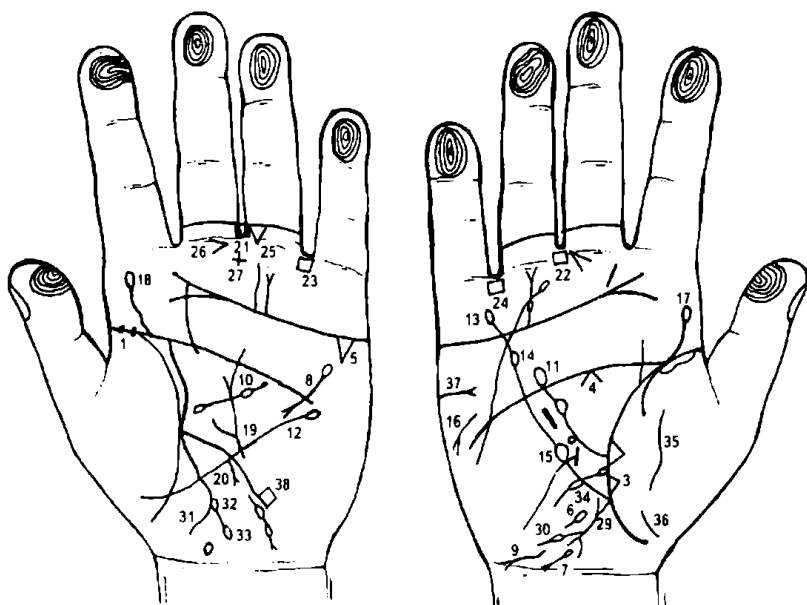
Желудок подвержен аллергическим отравлениям.

35, 36. Колит аллергический.

37. Ветвь с двумя островками, исходящая из линии жизни правой ладони в большом треугольнике в направлении линии головы, означает получение донорской крови или биоплазмы, или физраствора, или переливание крови два раза.

38. Ветвь с одним островком, исходящая из линии жизни левой ладони, пересекающая линию Меркурия, идущая на бугор Луны и в направлении карпальной линии, означает моноцитоз.

39. 40. Линия, пересекающая бугор Венеры, означает воспаление брюшины — перитонит.



К рисункам 361, 362

1, 2. Две точки на линии жизни, расположенные на левой ладони до 10-летнего возраста, означают эпидемический паротит.

3. Треугольник на линии жизни правой ладони, расположенный над основанием линии Меркурия, означает фиброзные изменения средней доли правого легкого.

4. Конус под линией головы правой ладони означает спазм пищевода справа.

5. Треугольник под линией сердца и под бугром Меркурия левой ладони указывает на

хронический холецистит.

6. Островок, расположенный на оси правой ладони и чуть ниже основания линии Меркурия, выпускающий короткую ветвь в направлении карпальной линии, предвещает дискинезию желчных путей (нарушение моторной функции желчного пузыря и общего желчного протока, а также функций сфинктеров). Бывают гипертонические (схваткообразные) боли и гипотонические (ноющие) боли (распознаются рентгенологически).

7. Островок на бугре Луны правой ладони, выпускающий ветвь с конусом на конце в направлении карпальной линии и в противоположную сторону от большого пальца, означает гемолитическую анемию приобретенную, симптоматически развивается в результате

повышенного гемолиза (эритроцитов). Проявляется спленомегалией; гемоглобинурия — выделение гемоглобина с мочой.

8. Островок в большом четырехугольнике левой ладони, выпускающий ветвь, которая пересекает линию головы и оканчивается конусом (расщеплением), означает поджелудочную железу: островок указывает, что поджелудочная железа подвержена аллергическим болезням, пищевым и лекарственным отравлениям; конус знака означает хронический панкреатит.

9. Извилистая линия, исходящая из бугра Луны в направлении карпальной линии и в противоположную сторону от большого пальца, оканчивающаяся конусом, означает гепатит токсический аллергический лекарственный.

10. Островок, касательно расположенный к линии жизни левой ладони в большом треугольнике, выпускающий ветвь с двумя островками, означает спленопатии: воспалительные — малярия; невоспалительные — гемолитическая анемия. Знак касательно расположен к линии жизни — означает или рак селезенки, или прорастание опухоли желудка в селезенку.

11. Ветвь, исходящая из линии жизни правой ладони в большом треугольнике, с двумя островками в направлении линии головы, означает: переливание крови или получение донорской крови, или биоплазмы, или физраствора.

12. Линия Меркурия оканчивается островком на левой ладони — означает, что желудок подвержен аллергическим отравлениям.

13. 14. Линия Меркурия правой ладони оканчивается двумя островками — указывает на отравление желудка и на анацидный гастрит.

15. Островок на линии Меркурия правой ладони, расположенный в пределах большого треугольника, указывает на лимфолейкоз.

16. Такой знак на бугре Марса под линией сердца, конус которого направлен в противоположную сторону от большого пальца правой ладони, предвещает стеаторею и дистрофию.

17, 18. Извилистая линия, исходящая из линии жизни на бугор Юпитера в направлении указательного пальца, означает искривление поясничного отдела позвоночника.

19. Извилистая ветвь, исходящая из участка печени линии Меркурия левой ладони в большом треугольнике, означает язву на малой кривизне у кардиальной части желудка.

20. Дугообразная ветвь с конусом на конце, исходящая из участка печени линии Меркурия в направлении карпальной линии, означает карциному желудка в его верхней трети малой кривизны — опухоль полипозная — рак желудка.

21. 22. Четырехугольник в межпальцевой промежности среднего и безымянного пальцев на обеих ладонях предвещает анацидный гастрит.

23, 24. Четырехугольник, расположенный в межпальцевой промежности безымянного пальца и мизинца на обеих ладонях, указывает на колит хронический аллергический.

25. Треугольник под первой складкой проксимальной фаланги безымянного пальца левой ладони, расположенный со стороны межпальцевой промежности среднего и безымянного пальцев, предвещает хирургическое вмешательство в полость брюшины.

26. Конус, расположенный в межпальцевой промежности среднего и безымянного пальцев левой ладони, острие которого направлено в сторону безымянного пальца, означает резекцию желудка вследствие язвы — рак желудка.

27. Крест в межпальцевой промежности означает аппендиктомию.

29. Ветвь, исходящая из основания линии Меркурия правой ладони в направлении карпальной линии, конец которой расщеплен, означает аппендицит с местным перитонитом.

30. Ветвь с островком, исходящая от знака восходящей ободочной толстой кишки, означает отечность толстой кишки справа.

31. Ветвь, исходящая из основания линии Меркурия левой ладони в направлении карпальной линии, означает левую часть поперечно-ободочной кишки и ее нисходящую, а также сигмовидную кишку, здесь воспаление слизистой — колит аллергический.

32. Островок, касательно расположенный к левой стороне толстой кишки под № 31, означает отечность толстой кишки слева.

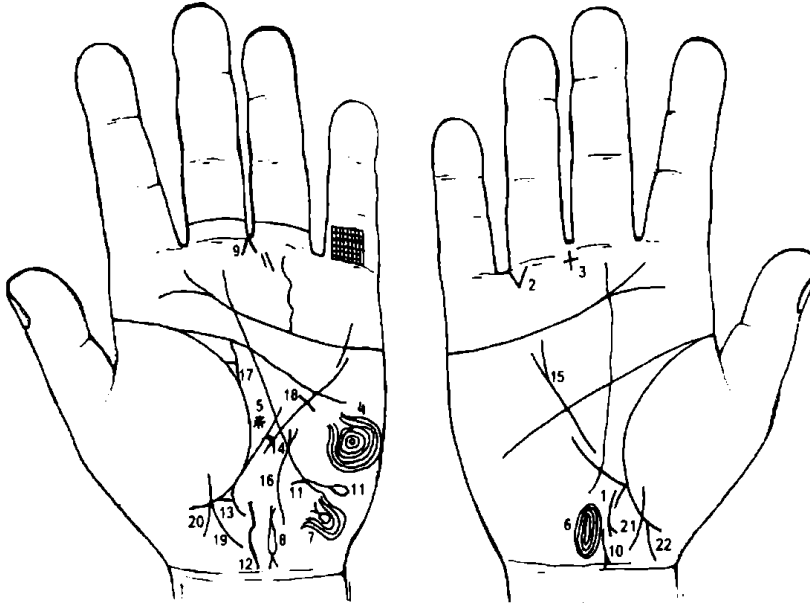
33. Островок под № 32, выпускающий ветвь в направлении карпальной линии, оканчивающуюся островком, означает дивертикул в сигмовидной кишке.

34. Островок, касательно расположенный к линии жизни правой ладони, чуть выше основания линии Меркурия, означает вздутие двенадцатиперстной кишки у своего основания (луковица); островок выпускает ветвь в направлении бугра Луны и карпальной линии и оканчивается островком — означает вздутие шейки двенадцатиперстной кишки.

35. 36. Такая прерванная линия на бугре Венеры (тенар) правой ладони указывает на перитонит, связанный с язвой,— рак желудка.

37. Такой знак на бугре Марса под линией сердца правой ладони указывает на правосторонний инсульт.

38. Прямоугольно расположенный знак в теменной зоне (доле) левой ладони предвещает ишемию мозга в теменной доле левого полушария.



К рисункам 363, 364

1. Ветвь, исходящая из основания линии Меркурия правой ладони в направлении карпальной линии, прерванная, оканчивающаяся расщеплением, означает аппендицит гангренозный, спайку кишечника и правостороннюю кишечную непроходимость (например, заворот).

2. Треугольник под первой складкой проксимальной фаланги безымянного пальца правой ладони, расположенный со стороны

мизинца, означает правостороннюю кишечную непроходимость.

3. Крест в межпальцевой промежности среднего и безымянного пальцев указывает на операцию в полости брюшины.

4. Концентрические окружности, образуемые папиллярными линиями на гипотенаре правой ладони, означают эндокринно-вегетативные нарушения, связанные с изменениями в области подкорковых образований левого полушария мозга, которые объясняют депрессивное течение психоза. Внешние факторы могут служить провоцирующим моментом.

Такой знак также означает: высокий лейкоцитоз; повышенный протромбин (свыше 100%); болезнь сердца, жестокосердие, бешеный нрав; признаки садизма, умопомешательство с наклонностью к самоубийству, если этому признаку сопутствуют другие знаки.

5. Звезда в большом треугольнике обозначает неожиданную опасность или происшествие вообще.

6. Такой узор (завиток), образуемый папиллярными линиями на гипотенаре, рядом с карпальной линией и с осью ладони, означает ушиб коры мозга в задней доле правого полушария, что может привести к психозаболеванию.

7. Такой узор на гипотенаре левой ладони с краю означает злокачественную опухоль под корой мозга левого полушария, расположенную ближе к ушной раковине.

8. Длинный островок, выпускающий короткие ветви, концы которых расщеплены, а сам знак расположен на гипотенаре левой ладони, означает внематочную беременность левой трубы в тяжелой форме.

9. Конус, острие которого расположено в межпальцевой промежности среднего и безымянного пальцев левой ладони, служит указанием на гинекологическую операцию; здесь удаление левой маточной трубы в связи с внематочной беременностью.

10. Короткая линия, основанием которой служит конус, расположенный рядом с карпальной линией правой ладони, имеющая отклонение от оси ладони в противоположную сторону от большого пальца, означает матку: конус — шейка матки, короткая линия — тело матки; здесь показана ретрофлексия: отклонение влево и загиб кзади.

11. Папиллярная линия на гипотенаре левой ладони, оканчивающаяся островком, означает сотрясение мозга, близко расположенное к ушной раковине (левой).

12. Широкая извилистая линия вдоль оси ладони предвещает опущение, выпадение влагалища, матки.

13. Треугольник на участке прямой кишки линии жизни (линия складки большого пальца) левой ладони, выпускающий из своей вершины короткую ветвь, означает операцию, связанную с опущением, выпадением влагалища и матки.

14. Перемычка (короткая линия), ограниченная ветвями линии Меркурия левой ладони, предвещает зарубцованную язву в верхней трети большого радиуса желудка.

15. Линия Меркурия расщеплена — гастроптоз.

16. Такая извилистая линия с конусом на конце, на гипотенаре левой ладони, означает щитовидную железу: тиреотоксикоз в пределах I—II стадии.

17. Треугольник на линии жизни левой ладони, расположенный рядом с линией головы, выпускающий вверх из своей вершины на соединение с линией головы короткую извилистую ветвь, означает мастит левой молочной железы.

18. Короткая линия, исходящая из большого треугольника левой ладони, пересекающая линию Меркурия под линией головы, предвещает оперативное вмешательство в левую молочную железу (мастит под № 17).

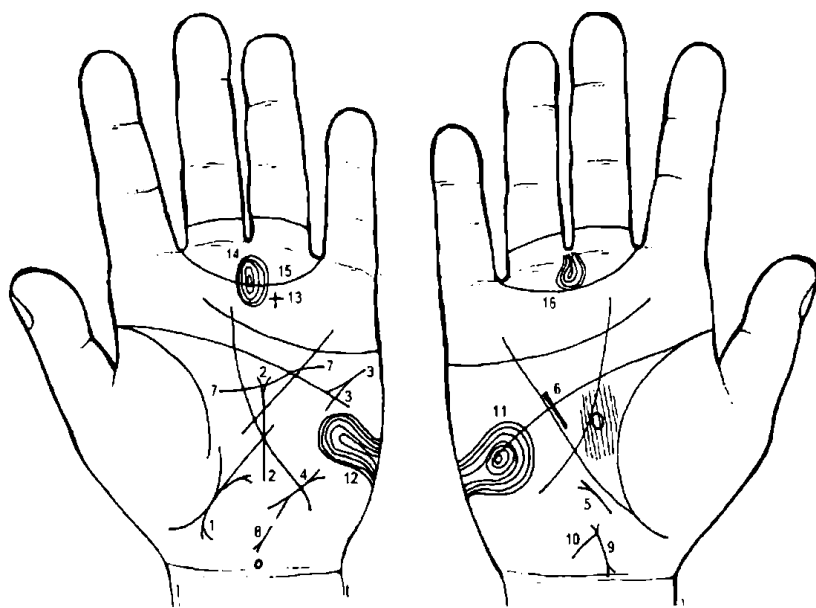
19. Линия, исходящая из тенара левой ладони, пересекающая линию жизни в направлении карпальной линии, конец которой имеет уклон в сторону оси ладони, означает девочку — роды нормальные.

20. Ветвь, исходящая из точки пересечения линии жизни знаком под № 19 (девочка) в направлении карпальной линии с отклонением в сторону большого пальца, означает мальчика.

Здесь мальчик и девочка развивались в двух яйцах — двойняшки, роды нормальные.

21. Линия, исходящая из тенара правой ладони, пересекающая линию жизни в направлении карпальной линии с отклонением в сторону оси ладони, означает девочку.

Прямая ветвь, исходящая из линии жизни правой ладони в направлении карпальной линии с отклонением в сторону большого пальца, означает мальчика.



К рисункам 365, 366

Такая дугообразная линия с конусами на концах, касательно расположенная к складке большого пальца (бывает к линии Меркурия) левой ладони, означает ретрофлексию: загиб матки кзади.

Прямая линия, исходящая из гипотенара левой ладони вертикально вверх, пересекающая линию Меркурия и оканчивающаяся конусом в большом треугольнике, означает диффузный зуб II степени,

тиреотоксикоз левой доли II стадии.

Прямая линия на гипотенаре левой ладони под трехпальцевой складкой, конус которой направлен в сторону линии Меркурия и ее основанию, означает тахикардию.

Такая короткая линия с конусами на концах на гипотенаре левой ладони означает пароксизмальную тахикардию.

Короткая линия вне пределов большого треугольника правой ладони, конус которой направлен вверх, означает мерцательную аритмию.

Короткая прямая линия, расположенная параллельно линии Меркурия в большом треугольнике правой ладони, означает гипертрофию правого желудочка.

Гипертрофия левого желудочка.

Прямая (иногда извилистая) линия с конусом на конце, исходящая из гипотенара левой ладони и направленная в сторону карпальной линии и в сторону большого пальца, означает гепатит тиреотоксический.

Загиб матки кзади.

Короткая ветвь, исходящая из основания конуса (верхнего) в направлении карпальной линии, означает бели.

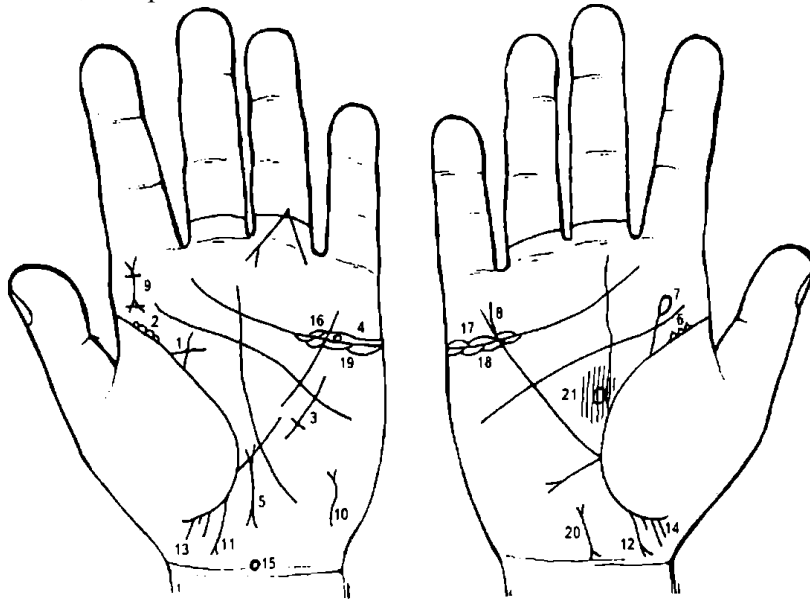
12. Такие концентрические окружности на гипотенаре правой ладони, образуемые папиллярными линиями (завиток), означают эндокринно-вегетативные нарушения, связанные с

изменениями в области подкорковых образований. Внешние факторы могут служить провоцирующим моментом. Жестокосердие, иногда садизм. Протромбин повышен. Характер невыносимый — психические травмы.

13. Крест на бугре Сатурна означает мистицизм.

14. Концентрические окружности (завитки), образуемые папиллярными линиями на бугре Сатурна левой ладони, означают пессимизм.

15. 16. Трирадиус (или Венерин пояс) на обеих ладонях означает несдержанность в половой жизни, истерию.



К рисункам 367, 368

1. Треугольник на складке большого пальца левой ладони, выпускающий из вершины ветви в направлении линии головы (четырёхпальцевая складка) и линии Сатурна, означает фибромиому левой молочной железы. Фибромиомы часто возникают, как правило, у молодых женщин и являются доброкачественной опухолью.

2. Множество мелких взаимосвязанных треугольников на складке большого пальца левой ладони

означают мастопатию левой молочной железы.

3. Линия Меркурия пересечена короткой линией под линией головы (четырёхпальцевая складка), означает секторальную резекцию левой молочной железы, вследствие фибромиомы под № 1.

4. Кружок, расположенный внутри островка над линией сердца (трехпальцевая складка) и под бугром Меркурия, означает кисту ретенционную, ее перекрутку и кровоизлияние.

5. Матка близко расположена, увеличена, загиб кзади.

6. Множество мелких взаимосвязанных треугольников на складке большого пальца правой ладони означают хроническую мастопатию.

7. Прямая ветвь, исходящая из складки большого пальца правой ладони вертикально вверх и оканчивающаяся островком, означает травму правой молочной железы.

8. Линия Меркурия расщеплена — гастроптоз.

9. Крест на бугре Юпитера (верх означает голову), верхняя часть расщеплена (конус), означает, что супруг дает материальное обеспечение; вертикальная линия креста дает ответвление вправо, означает тромбофлебит правой ноги мужа; горизонтальная линия, пересекающая ответвление вправо и вертикальную линию креста, означает перелом правой ноги мужа.

10. Такой знак на гипотенаре левой ладони, расположенный ближе к основанию, означает тиреотоксикоз I—II стадии.

11, 12. Ветвь с конусом на конце, исходящая из складки большого пальца в направлении карпальной линии с уклоном в сторону большого пальца, означает мальчика; конус на конце знака указывает на тяжелые роды.

13, 14. Три мелких штриха, исходящих от складки большого пальца, указывают на три аборта.

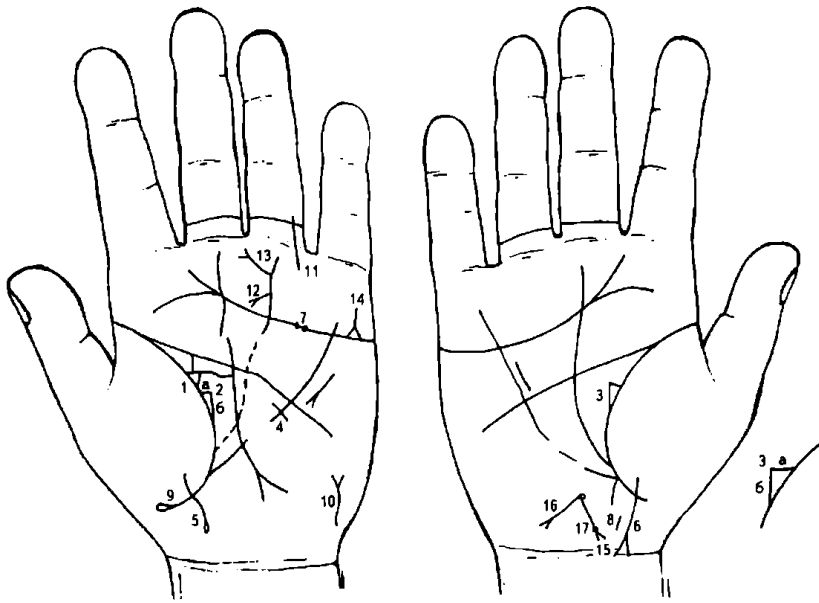
15. Кружок, расположенный в непосредственной близости к карпальной линии, на оси левой ладони означает гипоталамус. Здесь нанесенные удары по гипоталамусу вследствие абортов.

16, 17. Островки над линией сердца и под бугром Меркурия означают воспаление яичников (оофорит).

18, 19. Островки под линией сердца и под бугром Меркурия означают дисгормональные нарушения яичника: продуцирование мужских гормонов сверх нормы, синдром Штейна—Левенталя.

20. Тело матки значительно утолщено — означает, что матка бугристая.

21. Овал в большом треугольнике на оси правой ладони указывает на дисфункцию гипофиза.



К рисункам 369, 370

1. Равносторонний треугольник на линии жизни, выпускающий из вершины ветвь в направлении линии Сатурна, а из верхнего катета — извилистую линию в направлении линии головы, предвещает мастит инфильтративный.

2, 3. Треугольник на линии жизни обеих ладоней, у которого катет «а» почти горизонтальный, а катет «б» длиннее катета «а», означает двустороннюю непальпируемую мастопатию,

т. е. выделение секрета из соска: бывает произвольное или при надавливании на сосок. Выделения из соска являются патологическими. Могут быть односторонними (чаще левосторонние), реже двусторонними. Патологические выделения могут быть жидкими, серозными, молокообразными, зеленовато-бурыми или кровянистыми, мазеподобными.

Общеизвестно, что вышеуказанные изменения потенциально злокачественны, т. е. рано или поздно могут претерпеть злокачественное преобразование, а потому заслуживают особого внимания.

4. Линия Меркурия, пересеченная короткой линией, исходящей из большого треугольника левой ладони, предвещает опасность для жизни, вследствие хирургического вмешательства, связанного с инфильтративным маститом.

5. Линия, исходящая из тенара, пересекающая складку большого пальца левой ладони в направлении карпальной линии и в противоположную сторону от большого пальца, оканчивающаяся островком, означает девочку, а островок означает травму головы во время родов.

6. Знак девочки в конце расщеплен (головка ребенка) и обе ветви соединены с карпальной линией, означает преждевременную смерть девочки.

7. Ямочки на трехпальцевой складке предвещают: у мужчин — боль в почках; у женщин — боль в матке.

8. Такая короткая линия, оторванная от складки большого пальца, означает выкидыш.

9. Складка большого пальца оканчивается островком — предвещает паралич в старости.

10. Извилистая линия с конусом на конце в нижней части гипотенара (бугор Луны) левой ладони означает тиреотоксикоз левой доли щитовидной железы, в пределах I стадии.

11. Ожог левой ноги.

12. Ветвь, исходящая от линии Аполлона на бугор Сатурна в направлении линии сердца, и конец ее расщеплен, предвещает большие неприятности по работе.

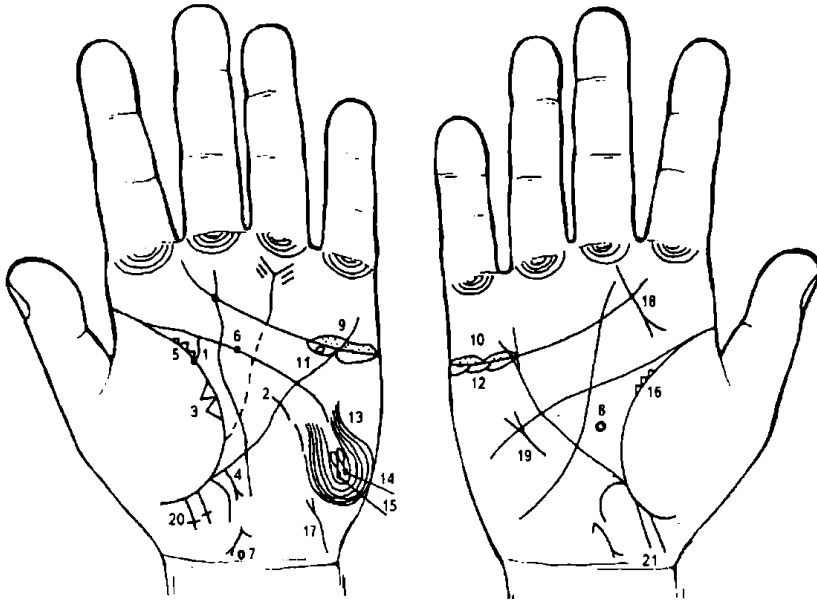
13. Ветвь, исходящая от линии Аполлона в направлении бугра Сатурна, с отклонением к проксимальной фаланге среднего пальца, конец которой расщеплен, предвещает повышение по службе, материальную удачу.

14. Треугольник на линии сердца левой ладони, выпускающий из своей вершины короткую ветвь в направлении мизинца, предвещает кровавое несчастье. Здесь хирургическое вмешательство в левую молочную железу.

15. Знак матки: фиброматозная. Колечко, расположенное в зеве матки, указывает на травму зева матки инородным телом (аборт, спираль).

16. Прямая ветвь с конусом на конце, исходящая из зева матки, обозначает: трихомоноз (прямая ветвь); зуд вульвы (конус); бели.

17. Точка (ямочка) на основании конуса (шейка матки) предвещает миому в задней стенке или у дна.



К рисункам 371, 372

1. Линия жизни левой ладони на участке до 40 лет, из черной точки исходит ветвь в направлении линии головы, незначительно извилиста, с уклоном в противоположную сторону от большого пальца, параллельно с ней линия жизни выпускает короткую линию — означает рак левой молочной железы.

Линия Меркурия пересечена короткой линией, означает хирургическое вмешательство в левую молочную железу.

Два треугольника на линии жизни левой ладони, основания которых соединяются, а вершины расположены на тенаре в верхней

доле левого легкого, указывают на отдаленные метастазы в верхнюю долю левого легкого.

Линия Меркурия левой ладони, выпускающая на участке печени прямую ветвь в направлении карпальной линии и бугра Луны, оканчивающаяся конусом, означает отдаленные метастазы рака молочной железы в печень.

Три треугольника незначительной величины на линии жизни в большом треугольнике означают мастопатию.

Черная точка на линии головы предвещает телесное повреждение, вследствие резекции левой молочной железы (где-то в 43 года).

Кружок на оси ладони, расположенный рядом с карпальной линией, указывает на дисфункцию гипоталамуса.

Такой знак в большом треугольнике правой ладони означает гипофиз. Здесь гормональная перестройка в организме.

10. Островок (островки) над линией сердца под бугром Меркурия, внутри которых наблюдаются мелкие точки, означает двустороннее воспаление яичников (оофорит).

11. Островок под линией сердца под бугром Меркурия левой ладони, внутри которого наблюдается кружок (розового, желтого цветов), означает ретенционную кисту желтого тела.

11, 12. Островки под линией сердца под бугром Меркурия означают продуцирование яичниками сверх нормы мужских гормонов. Синдром Штейна—Левентала.

13. Такой завиток, образуемый папиллярными линиями на бугре Луны, означает эндокринно-вегетативные нарушения, связанные с изменениями в области подкорковых образований в левом полушарии мозга, которые объясняют депрессивное течение психоза. Внешние факторы могут служить провоцирующим моментом.

14, 15. Два островка, образуемые папиллярными линиями на гипотенаре, означают два (в двух местах) сотрясения мозга в височной доле, вследствие удара.

16. Три треугольника (бывает и больше) на складке большого пальца правой ладони в пределах большого треугольника указывают на кистозную мастопатию правой молочной железы.

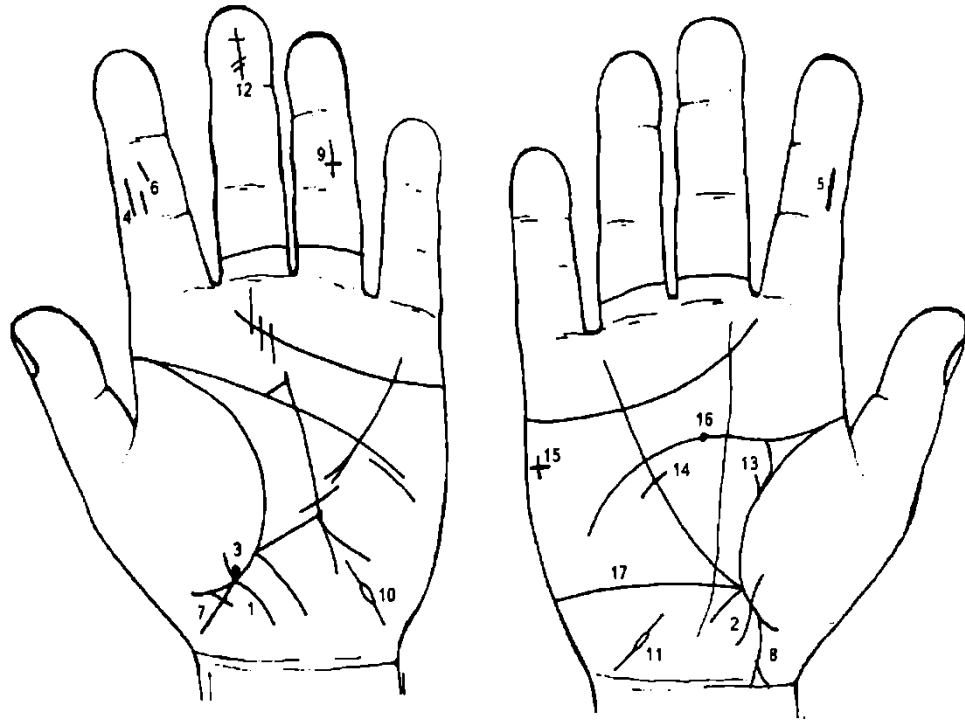
17. Извилистая линия с конусом на конце на гипотенаре левой ладони указывает на тиреотоксикоз левой доли щитовидной железы.

18. Линия (иногда извилистая), исходящая из подпальцевого трирадиуса среднего пальца правой ладони в направлении складки большого пальца, пересекающая бугор Юпитера (вторая подушка), оканчивающаяся конусом, означает аденому правой доли щитовидной железы, операция — характеризуется образованием в ней узлов. Различают нетоксическую, тиреотоксическую и метастазирующую аденому. Последняя протекает без тиреотоксикоза. Поэтому практическому врачу ее невозможно отличить от нетоксической до появления метастазов (чаще в кости).

19. Мерцательная аритмия.

20. Две линии, параллельно исходящие от складки большого пальца левой ладони в направлении карпальной линии, соединенные между собой перемычкой, означают двух мальчиков-близнецов.

21. Две линии, параллельно исходящие из складки большого пальца правой ладони в направлении карпальной линии и большого пальца правой ладони, означают двух мальчиков.



К рисункам 373, 374

1, 2. Линия, исходящая из тенара левой ладони, пересекающая складку большого пальца в направлении карпальной линии, конец которой направлен в противоположную сторону от большого пальца, предвещает нормальные роды и девочку — здоровую, долгожительницу.

3. Кружок, касательно расположенный к знаку девочки на бугре Венеры (тенаре), как показано, означает частичную потерю зрения левого глаза у девочки.

4, 5. Прямая линия на средней фаланге указательных пальцев указывает на рождение здорового ребенка.

6. Линия, прерванная на средней фаланге указательного пальца, означает раннюю смерть ребенка под № 7, 8.

7. Прямая линия, исходящая из складки большого пальца левой ладони в направлении карпальной линии и в сторону большого пальца, означает мальчика, но знак перечеркнут короткой линией, исходящей из складки большого пальца, предвещает раннюю смерть ребенка.

8. Линия, исходящая из складки большого пальца правой ладони в направлении карпальной линии и в сторону большого пальца, при этом конец ее расщеплен и пересекает карпальную линию, означает мальчика, тяжелые роды (расщепление) и раннюю смерть ребенка.

9. Крест, расположенный вверх ногами на средней фаланге безымянного пальца, означает, что мальчик родился в июле, и служит указанием на его преждевременную смерть.

10, 11. Островок на бугре Луны, расположенный у его основания или в средней части бугра, выпускающий ветви в сторону карпальной линии и линии Меркурия, предвещает трубную непроходимость.

12. Крест на дистальной фаланге среднего пальца левой ладони, который у основания пересечен двумя короткими линиями, указывает на временное бесплодие, т. е. необходимо лечить трубную непроходимость.

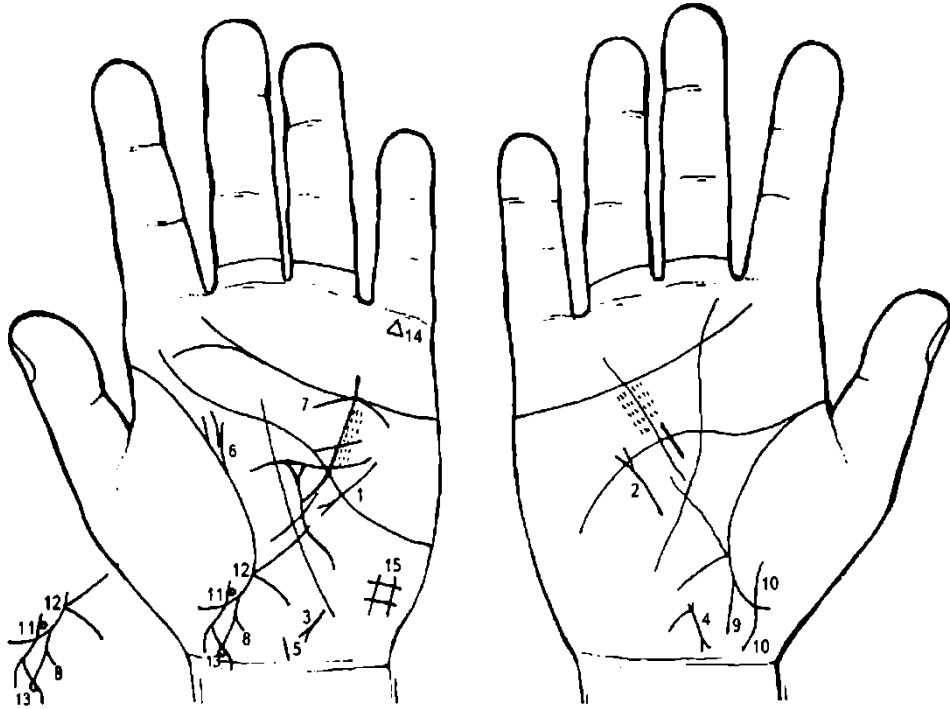
13. Линия жизни правой ладони выпускает дугообразную ветвь с группой точек (ямочек), с наклоном к оси ладони и идет на соединение с линией головы, а рядом с ней от линии жизни параллельно исходит короткая ветвь, означает рак правой молочной железы.

14. Линия Меркурия под линией головы, пересеченная короткой линией, указывает на хирургическое вмешательство в правую молочную железу.

15. Крест на бугре Марса правой ладони указывает на угрозу насильственной смерти вследствие операции молочной железы.

16. Черная точка на линии головы (45 лет) предвещает телесное повреждение, вследствие операции правой молочной железы.

17. Такая ветвь, исходящая из основания линии Меркурия и линии жизни правой ладони в направлении бугра Марса, пересекающая весь бугор, свидетельствует о пережитой болезни, имевшей благотворное влияние на всю последующую жизнь. Здесь операция молочной железы.



К рисункам 375, 376

1. Извилистая линия, исходящая из бугра Луны, пересекающая линию Меркурия в направлении линии головы, оканчивающаяся в большом треугольнике левой ладони расщеплением, предвещает диффузный зоб III степени, тиреотоксикоз II стадии по Милку.

2. Мерцательная аритмия.

3. Короткая линия, исходящая из бугра Луны в направлении карпальной линии левой ладони с уклоном в сторону большого пальца, оканчивающаяся расщеплением, означает гепатит тиреотоксический.

4. Матка: ретрофлексия — отклонение влево и загиб кзади; бели.

5. Такая короткая и широкая линия на оси ладони, расположенная рядом с карпальной линией, указывает на полип на теле матки.

6. Такие ответвления от линии жизни левой ладони предвещают туберкулез левой почки.

7. Дуга, касательно расположенная к линии сердца под бугром Меркурия левой ладони, означает недостаточность надпочечника.

8. Прямая ветвь, исходящая из линии жизни левой ладони в направлении карпальной линии и в сторону большого пальца, означает мальчика.

Короткая ветвь, исходящая из знака мальчика в направлении карпальной линии, означает правое яичко мальчика с диагнозом: задержка яичка, крипторхизм.

9. Прямая ветвь, исходящая из линии жизни правой ладони в направлении карпальной линии и в сторону большого пальца, означает мальчика.

10. Линия, исходящая из бугра Венеры, пересекающая линию жизни в направлении карпальной линии и в противоположную сторону от большого пальца, обозначает девочку.

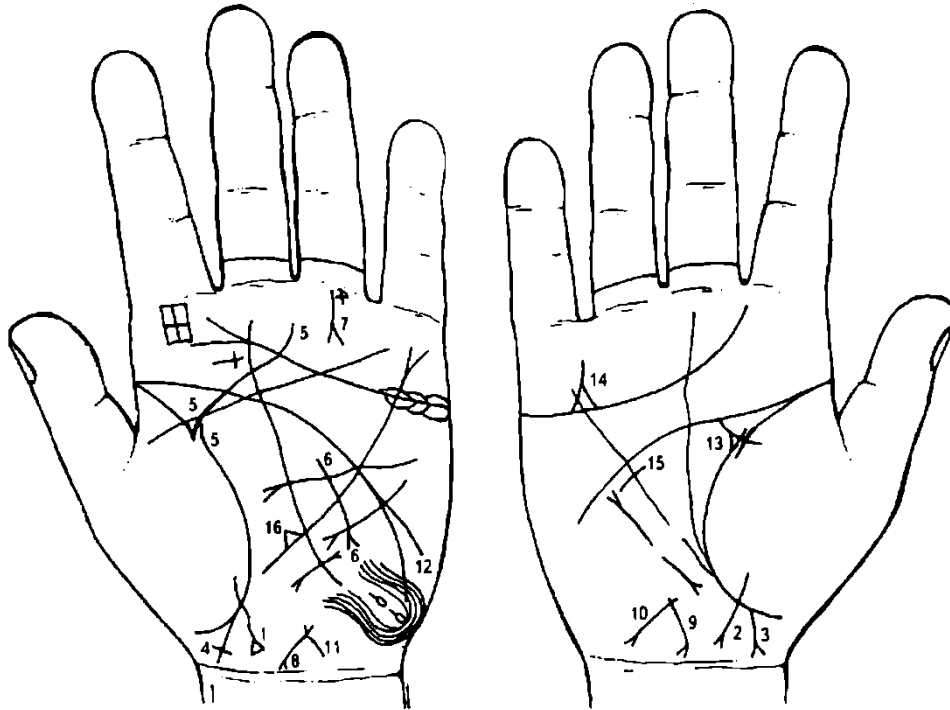
11. Линия, исходящая из тенара левой ладони, пересекающая складку большого пальца в направлении карпальной линии и в противоположную сторону от большого пальца, конец которой расщеплен, обозначает девочку, тяжелые роды.

12. Две окружности, касательно расположенные между собой и касательно расположенные к знаку девочки, а нижний кружок касательно расположен к складке большого пальца, означают содружественное косоглазие левого глаза и частичную потерю зрения, т. е. сходящееся косоглазие (отклонение к носу).

13. Четырехугольник на ветви расщепления знака девочки указывает на обвитие пуповины вокруг шеи.

14. Треугольник на бугре Меркурия означает искусного политика или страсть к естественным наукам, служит указанием на склонность к защите диссертации на научную степень, сколько знаков, столько степеней.

15. Линии, образующие четырехугольник на бугре Луны, служат признаком кашля, страдания почек и водянки. Вентиляционный синдром левого легкого.



К рисункам 377, 378

1. Линия, исходящая из тенара, пересекающая складку большого пальца в направлении карпальной линии левой ладони и в противоположную сторону от большого пальца, оканчивающаяся треугольником, означает девочку, роды протекали при ножном предлежании, первыми из половой щели роженицы показываются ножки.

2. Девочка: знак расщеплен, указывает на тяжелые роды.

3. Ветвь, исходящая из складки большого пальца в направлении карпальной линии и в сторону большого пальца правой ладони, оканчивающаяся расщеплением, означает мальчика, тяжелые роды (расщепление означает головку ребенка).

4. Знак мальчика на левой ладони оканчивается крестиком, означает врожденный фимоз у мальчика.

Фимоз — сужение отверстия крайней плоти, которое препятствует смещению ее за головку полового члена; бывает врожденным и приобретенным.

5. Складка большого пальца левой ладони прервана (35 лет), выпускает ветвь в сторону линии головы и ее пересекает — предвещает фиброаденому левой молочной железы.

6. Линия, исходящая из большого треугольника левой ладони, пересекающая линию Меркурия в направлении бугра Луны, указывает на удаление фиброаденомы левой молочной железы.

7. Линия, вертикально исходящая из складки безымянного пальца левой ладони, расположенная ближе к мизинцу в направлении трехпальцевой складки, оканчивающаяся расщеплением, а у основания наблюдается крестик, указывает на тяжелое ранение левой ноги, а иногда предвещает его как смертельно опасное.

8. 9. Матка: ретрофлексия — отклонение влево и загиб кзади.

10, 11. Ветвь, исходящая из основания верхнего конуса знака матки (конус означает зев матки, а основание конуса обозначает начало зева матки), в направлении карпальной линии, средней длины и конец ее расщеплен, означает опущение матки I степени; бели; зуд вульвы (конус).

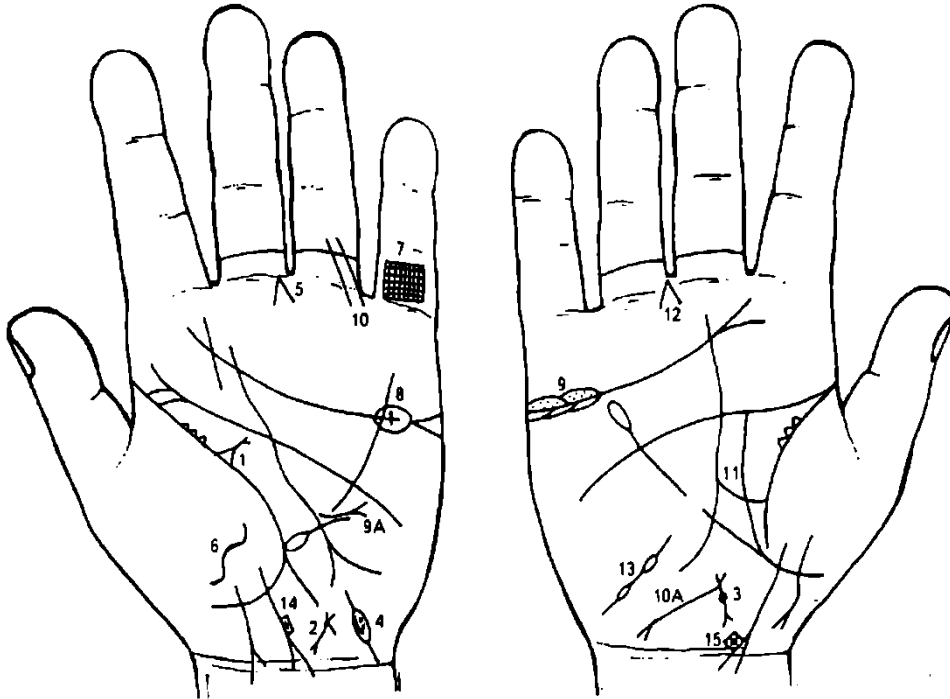
Два островка на бугре Луны (гипотенаре), образуемые папиллярными линиями, от которых исходят короткие ветви, а вокруг островков папиллярные линии образуют петлю, означают мелкоочаговый инфаркт миокарда.

Треугольник на складке (прерванной) большого пальца правой ладони, выпускающий из вершины ветвь в направлении линии головы, означает мастит левой молочной железы.

Треугольник над линией сердца под бугром Меркурия, выпускающий ветвь, означает кровавое несчастье, связанное, вероятно, с операцией молочной железы.

Такой знак на линии Меркурия правой ладони указывает на операцию молочной железы — удаление опухоли.

Треугольник у основания линии Меркурия левой ладони указывает на грыжу пищевода.



К рисункам 379, 380

1. Треугольник на складке большого пальца левой ладони, выпускающий из вершины короткую ветвь, конец которой расщеплен, предвещает кисту в левой молочной железе.

2, 3. Матка: ретрофлексия — загиб кзади, бели; фиброаденома.

4. Островок на гипотенаре левой ладони, выпускающий короткую линию, означает левую маточную трубу. В островке наблюдается дуга с множеством мелких точек (ямочек), означает спайку миомы матки с левой маточной трубой — вылушение миомы матки.

5. Конус в межпальцевой промежности среднего и безымянного пальцев левой ладони означает гинекологическую операцию слева, здесь удаление трубы и левого яичника, вследствие его туберкулеза.

6. Такая короткая извилистая линия на бугре Венеры указывает на воспаление брюшины слева.

7. Решетка на проксимальной фаланге мизинца левой ладони указывает на туберкулез левого легкого.

8. Островок, прерывающий линию сердца (или над ней) левой ладони и под бугром Меркурия, внутри которого виден крест, служит указанием на туберкулез левого яичника.

9. Островки над линией сердца и под бугром Меркурия правой ладони, внутри которых наблюдается множество мелких точек, означают правосторонний оофорит.

9а. Короткая прямая линия, исходящая из большого треугольника левой ладони, пересекающая разрыв линии Меркурия в направлении бугра Марса, оканчивающаяся конусом, означает рубцово-измененный сальник.

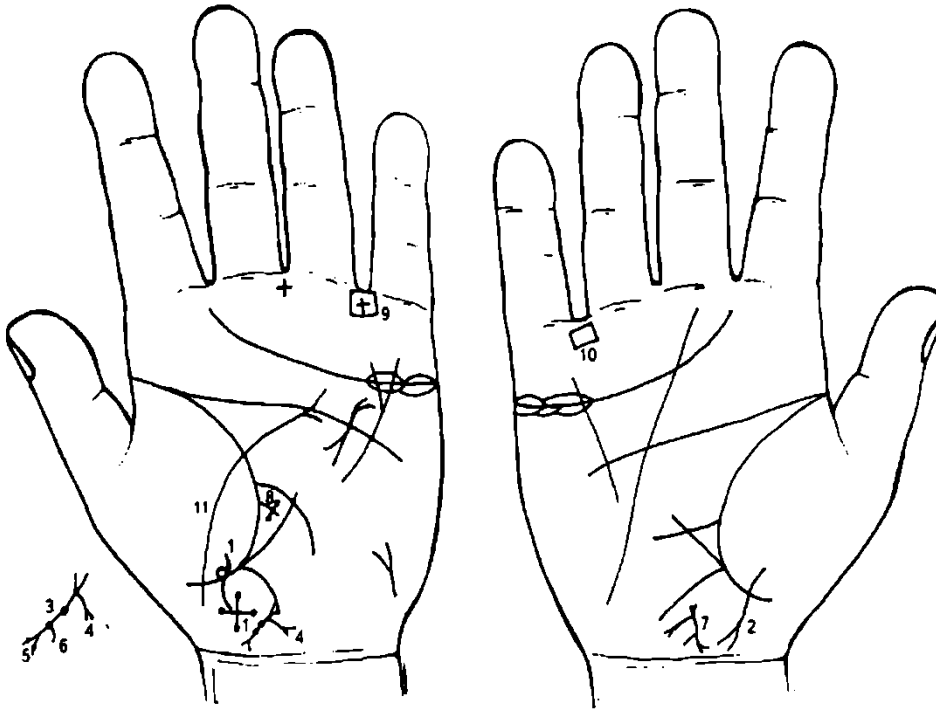
10. Две параллельные линии, исходящие из проксимальной фаланги безымянного пальца левой ладони в направлении бугра Марса, при этом пересекающие первую складку безымянного пальца, предвещают две операции левой ноги, вследствие тромбоза.

10а. Прямая (иногда извилистая линия), исходящая из основания верхнего конуса знака матки в направлении карпальной линии, на соединение с ней или ее пересекает, при этом конец ее расщеплен, предвещает рак тела матки.

11. Линия жизни прервана, и от ее нижнего участка идет прямая ветвь (вертикальная) в направлении линии головы, также является указанием на рак тела матки.

12. Конус в межпальцевой промежности среднего и безымянного пальцев указывает на удаление матки и правой маточной трубы.

13. Маточная труба: непроходимость, метастазы рака тела матки.
 14. Знак девочки: расположен четырехугольник, внутри которого виден крест, означает обвитие пуповины во время родов и ее смерть.

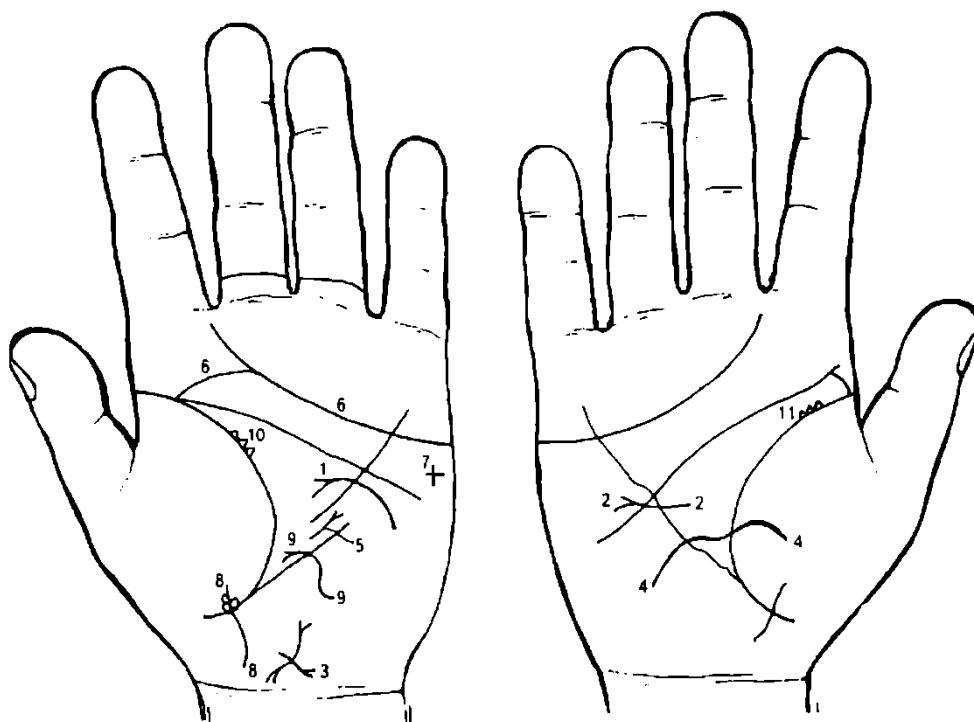


К рисункам 381, 382

1. Знак девочки: оканчивается крестом, на концах которого черные точки (ямочки), предвещает тяжелые роды вследствие лобного или переднеголового предлежания плода. Черные точки на концах креста указывают на наложение на голову акушерских щипцов. При рождении мертвого плода производится перфорация головки с последующей краниоэктазией. На этом рисунке ребенок живой.

Кружок, касательно расположенный к знаку девочки и складке большого пальца с правой стороны, означает частичную потерю зрения правого глаза у плода.

2. Знак девочки — тяжелые роды.
3. Матка: на теле две ямочки или точки (бывают черного, коричневого, розового, бледно-серого цветов), указывают на две фибромиомы на теле матки.
4. Ветвь, исходящая от основания верхнего конуса знака матки в направлении карпальной линии, короткая и конец ее расщеплен, означает бели и зуд вульвы (конус).
5. Две точки на ветвях нижнего конуса знака матки означают эрозию шейки матки.
6. Тело матки выпускает короткую ветвь в направлении карпальной линии, указывает на эндометрит.
7. Матка: ретрофлексия — загиб кзади.
8. Ветвь, исходящая из линии жизни в виде креста, поперечная линия на концах имеет точки (или ямочки), обозначает две доброкачественные опухоли в сигмовидной кишке.
 Если на поперечной линии креста нет точек, то это предвещает сигмоидит.
9. 10. Четырехугольник, расположенный в межпальцевой промежности безымянного пальца и мизинца, в котором находится крест, указывает на язвенный неспецифический колит.
11. Линия, исходящая от карпальной линии, пересекающая линию жизни и бугор Венеры, оканчивающаяся в большом треугольнике левой ладони расщеплением (конусом), обозначает воспаление брюшины — перитонит слева.



К рисункам 383, 384

1. Линия, исходящая из бугра Марса (гипотенара), пересекающая линию Меркурия под линией головы и оканчивающаяся в большом треугольнике, конец которой имеет изгиб вниз, оканчивается расщеплением, указывает на кистозный фиброаденоматоз левой молочной железы (вылушение).

2. Линия, исходящая из верхнего угла большого треугольника правой ладони, пересекающая линию Меркурия и линию головы в направлении бугра Меркурия, конец которой расщеплен, означает хронический мастит, операция (опухоль размером с голубиное яйцо). В измененном участке молочной железы возможно развитие рака, поэтому процесс относят к предраковому.

3. Короткая линия, пересекающая знак тела матки с конусом на конце, предвещает кесарево сечение (вариант).

4. Извилистая линия, исходящая из тенара правой ладони, горизонтально пересекающая линию жизни и линию Меркурия, оканчивающаяся на бугре Луны, означает кесарево сечение (вариант).

5. Короткая линия с конусом, расположенная в прерывистой части линии Меркурия, конус которой направлен в сторону линии головы, означает рубцово-измененный сальник.

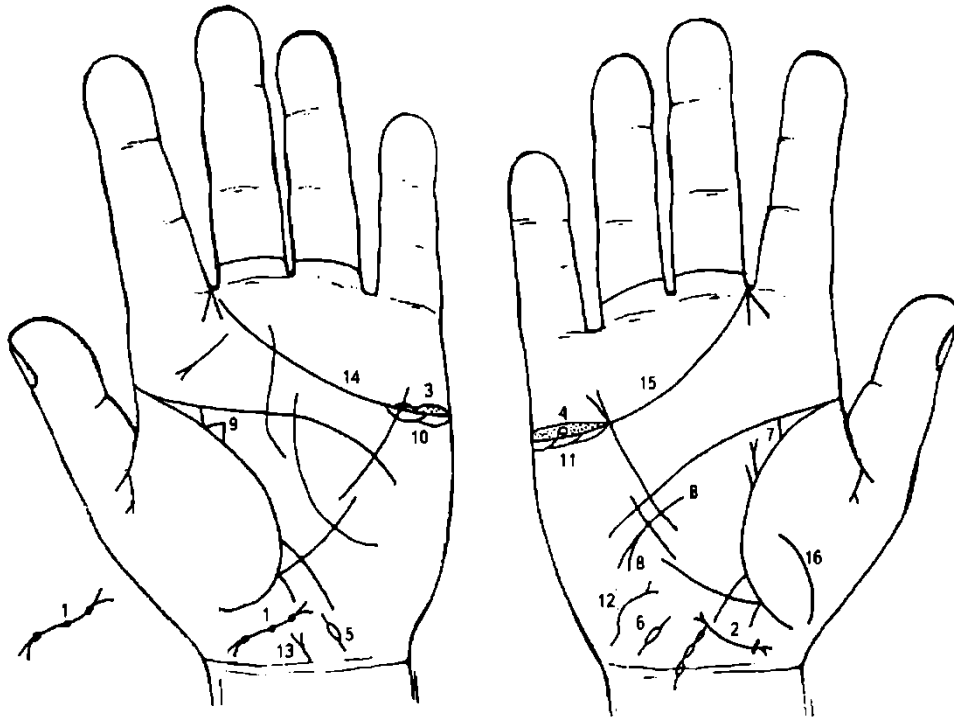
6. Линия сердца совпадает (соединяется) с линией жизни, означает угрозу насильственной смерти, связанную с образом жизни. Здесь кесарево сечение.

8. Знак девочки. Касательно расположенный к знаку девочки и линии жизни кружок слева означает частичную потерю зрения левым глазом.

Два кружочка, касательно расположенные к знаку девочки справа от знака, служат указанием на косоглазие правого глаза.

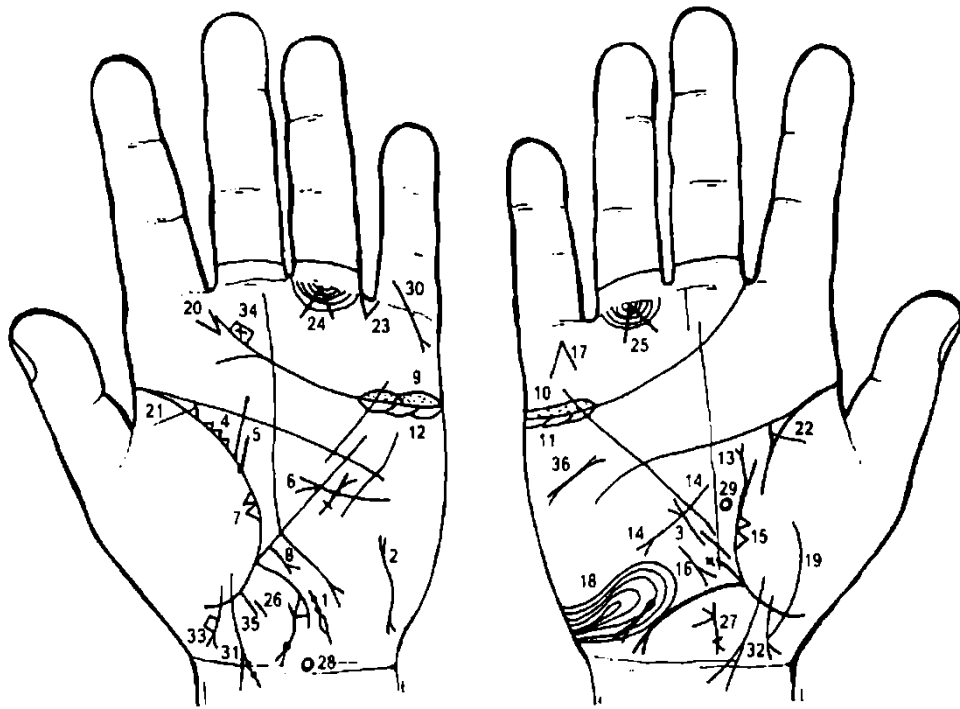
9. Извилистая линия, исходящая из бугра Луны, пересекающая линию Меркурия, оканчивающаяся конусом в большом треугольнике левой ладони, означает тиреотоксикоз левой доли щитовидной железы в пределах I—II стадии.

10, 11. Множество мелких треугольников на складках больших пальцев, указывают на кистозную двустороннюю мастопатию.



К рисункам 385, 386

1. Такой знак на оси ладони, исходящий от основания кисти, обозначает матку:
 - а) такой рисунок матки — с большим наклоном в сторону бугра Луны, при этом знак широкий, — ретрофлексия: отклонение влево и загиб кзади;
 - б) на теле матки со стороны шейки, т. е. у дна (задняя стенка), — миома, обозначена ямочкой круглого сечения; ближе к зеву еще две ямочки, также означают две миомы.
2. Знак матки: ретрофлексия — отклонение влево и загиб кзади, метроррагия.
 - а) у основания нижнего конуса, означающего шейку матки, ямочка в виде кружочка (бывает розового, бордового и темного цветов), означает миому в задней стенке матки.
3. 4. Островки над линией сердца под бугром Меркурия, внутри которых множество мелких точек, указывают на воспаление яичников. Кружок (колечко) внутри островка означает кисту а обоих яичниках — эндометриозные. Выделения шоколадного цвета.
- 5, 6. Эндометриоз маточных труб.
7. Прямая ветвь, исходящая из складки большого пальца правой ладони параллельно оси ладони, оканчивающаяся конусом в направлении пятипальцевой складки (линия головы), а рядом с ней из линии жизни идет короткая параллельная линия, означает рак правой молочной железы (малигнизация фиброаденомы).
8. Такой конфигурации линия, исходящая из большого треугольника правой ладони, пересекающая линию Меркурия в направлении бугра Луны, означает секторальную резекцию правой молочной железы.
9. Треугольник на линии жизни левой ладони означает мастит левой молочной железы.
10. 11. Островки под линией сердца под бугром Меркурия означают нарушение гормональных соотношений (продуцирование мужских гормонов сверх нормы) в системе гипофиз—гипоталамус—яичники. Синдром Штейна—Левенталя.
12. Извилистая линия на гипотенаре правой ладони с конусом на конце, который направлен в сторону линии Меркурия, обозначает щитовидную железу: здесь тиреотоксикоз правой доли в пределах I—II стадии.
13. Мочевой пузырь: опущен, цистит и расширен — эндометриоз мочевого пузыря.
- 14, 15. Линия сердца (трехпальцевая складка) оканчивается в промежности указательного и среднего пальцев, предвещает дурной конец жизни (тяжелую, мучительную смерть).
16. Воспаление брюшины.



К рисункам 387, 388

1. Островок на бугре Луны левой ладони, у его основания, выпускающий вверх и вниз короткие ветви, обозначает левую маточную трубу: воспаление; а островок обозначает непроходимость.

На верхней ветви две ямочки, указывают на пункцию маточной трубы посредством шприца, вследствие занесения инфекции. Ямочки указывают на количество опухолей в маточной трубе.

2. Извилистая линия с конусом на концах на бугре Луны (гипотенаре), верхний конец направлен в сторону линии Меркурия, означает кисту левой доли щитовидной железы.

3. Мерцательная аритмия (всегда знак находится на правой ладони).

4. Множество мелких треугольников на складке большого пальца левой ладони указывают на хроническую мастопатию левой молочной железы.

5. Прямая ветвь, исходящая из складки большого пальца левой ладони параллельно оси ладони в направлении линии головы, а рядом с ней из ямочки (точки) на линии жизни исходит короткая ветвь, предвещает рак левой молочной железы.

6. Короткая линия с конусом на конце, исходящая из бугра Марса, пересекающая линию Меркурия левой ладони с направлением к ее основанию, указывает на ампутацию левой молочной железы.

7. Два треугольника на линии жизни, основания которых расположены касательно между собой, а вершины находятся на бугре Венеры (на тенаре), предвещают метастазирование рака левой молочной железы в левое легкое.

8. Прямая короткая ветвь, исходящая из участка печени линии Меркурия в направлении к основанию бугра Луны, оканчивающаяся конусом, предвещает метастазирование рака левой молочной железы в печень или рак печени.

9. 10. Оофорит правого яичника.

11, 12. Островки под линией сердца под бугром Меркурия предвещают синдром Штейна—Левенталя.

13. Линия жизни выпускает прямую ветвь с конусом на конце параллельно оси правой ладони и в этом месте она прервана, указывает на рак правой молочной железы в сочетании со знаком под № 14.

Линия, исходящая из большого треугольника правой ладони, пересекающая линию Меркурия в направлении бугра Луны и карпальной линии, оканчивающаяся конусом, предвещает ампутацию правой молочной железы под № 13, вследствие рака.

Два треугольника на линии жизни, основания которых расположены между собой касательно, а вершины лежат на бугре Венеры, указывают на метастазирование рака правой молочной железы в правое легкое.

Среднедолевой синдром.

Линии, образующие на бугре Меркурия острый угол, который обращен к основанию пальца Меркурия, предвещают смерть человека через повешение.

Такой узор, образуемый папиллярными линиями на бугре Луны (гипотенар), указывает на эндокринно-вегетативное нарушение, связанное с изменениями в подкорковых образованиях и объясняющие депрессивное течение психоза. Внешние факторы могут служить провоцирующим моментом.

Линия, пересекающая складку большого пальца правой ладони и бугор Венеры, предвещает воспаление брюшины (перитонит).

Такой конус на бугре Юпитера указывает на слюнокаменную болезнь.

22. Мочеточники.

23. Треугольник, расположенный в межпальцевой промежности безымянного пальца и мизинца левой ладони, вершина которого направлена вниз, означает удар в полость брюшины (живот) с левой стороны, ушиб тонкого кишечника и нисходящей ветви толстого кишечника, а также травму селезенки. Возможны серьезные осложнения.

24, 25. Конус, угол которого составляет 90° , острие касается первой складки безымянного пальца, указывает на метастазы рака молочной железы в кости (голень, красный мозг).

26, 27. Матка: бели; со стороны задней стенки миома (розового или темного цвета).

28. Кружок на оси ладони, расположенный над карпальной линией левой ладони, означает гипоталамус.

29. Вытянутый кружок на оси правой ладони, расположенный в большом треугольнике, означает гипофиз.

В сочетании: нарушение гормональных соотношений в системе гипоталамус—гипофиз—яичники, а также дисгормональные нарушения половых желез.

30. Ветвь (прямая линия), исходящая из проксимальной фаланги мизинца, в направлении бугра Меркурия и в противоположную сторону от большого пальца левой ладони, оканчивающаяся конусом, предвещает трещину или перелом левой руки.

31. Знак девочки: тяжелые роды; на правой ветви две ямочки, означают две опухоли в правом полушарии мозга (весенне-осенний энцефалит) — ранняя смерть девочки.

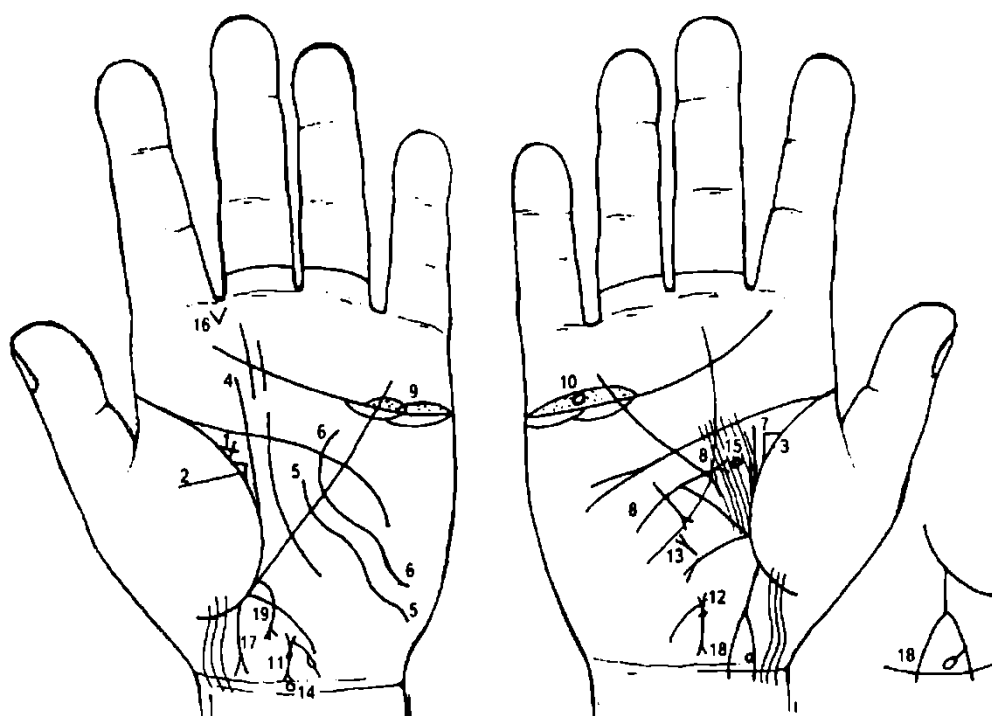
32. Ранняя смерть девочки: знак девочки соединен с карпальной линией.

33. Знак мальчика: тяжелые роды. Четырехугольник на знаке — обвитие пуповины вокруг шеи.

34. Четырехугольник на линии сердца, внутри которого виден крест, означает вывих челюсти.

35. Прямая ветвь, исходящая из участка прямой кишки линии жизни левой ладони в направлении пересечения оси ладони и карпальной линии, конец которой прерван уступом, означает папиллому прямой кишки.

36. Такой знак на бугре Марса правой ладони предвещает общую дистрофию (исхудание). Печень цирротична, кожа желтушна. Лечение не всегда эффективно.



К рисункам 389, 390

1. Треугольник на складке большого пальца левой ладони, из вершины которого исходят короткие ветви, являющиеся продолжением катетов, означает хроническую мастопатию левой молочной железы. В зависимости от характера изменений в узле мастопатии, различают фиброзно-кистозную, пролиферирующую узловую мастопатию и внутритротоковую папиллomu.

2, 3. Треугольник на линии жизни, расположенный в большом треугольнике, у которого верхний (горизонтальный) катет короче вертикального катета, означает двустороннюю пальпируемую мастопатию — выделение из соска секрета.

4. Складка большого пальца выпускает прямую ветвь параллельно оси ладони, пересекает линию головы — означает рак левой молочной железы.

Выделения из соска под № 2, особенно кровянистые, иногда являются более ранним признаком, чем появление прощупываемой опухоли, хотя более характерны для пальпируемых опухолей.

5. Извилистая линия, исходящая из бугра Луны, пересекающая линию Меркурия левой ладони в направлении линии головы, означает ампутацию левой молочной железы.

6. Извилистая линия, исходящая из бугра Луны левой ладони, пересекающая линию Меркурия, большой треугольник и линию головы, конец которой повернут в направлении бугра Меркурия, предвещает два-три вскрытия (биопсия) левой молочной железы.

7. Линия, исходящая из линии жизни правой ладони параллельно оси ладони в направлении линии головы, а рядом с ней из линии жизни исходит короткая линия, — указывает на рак правой молочной железы.

8. Дугообразная линия, исходящая из гипотенара правой ладони, пересекающая линию Меркурия, оканчивающаяся конусом в большом треугольнике, указывает на ампутацию правой молочной железы.

9, 10. Островок над линией сердца под бугром Меркурия, в котором наблюдается множество мелких точек, означает оофорит.

Кружок внутри островка означает кисту ретенционную, перекрутку ножки и кровоизлияние.

11. Матка: ретрофлексия — загиб кзади, ямочка на теле матки — фиброаденома.

Ветвь, исходящая из основания верхнего конуса (зев матки), означает бели, а островок указывает на травму тела матки, вследствие аборта.

12. Знак матки.

13. Мерцательная аритмия.

14. Дисфункция гипоталамуса.

15. Гипофиз — дисфункция.

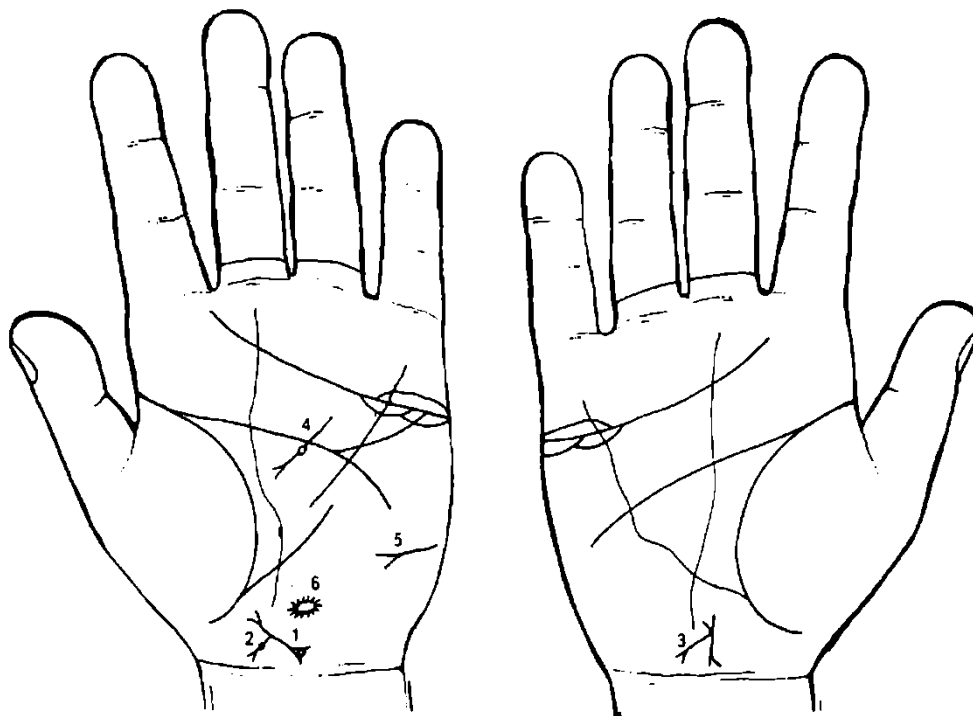
В сочетании гипоталамус—гипофиз—яичники указывает на дисгормональные нарушения.

16. Такой конус, исходящий из межпальцевой промежности указательного и среднего пальцев, означает стафилококк.

17. Прямая линия, исходящая из линии жизни левой ладони в направлении карпальной линии с отклонением в сторону большого пальца, конец которой расщеплен и пересекает карпальную линию, означает мальчика, тяжелые роды (расщепление) и преждевременную смерть мальчика (соединение или пересечение карпальной линии).

18. Знак мальчика. Правая ветвь расщепления выпускает короткую ветвь, оканчивающуюся кружком, — означает доброкачественную опухоль в задней доле правого полушария мозга (ветвь с кружочком; правая ветвь — правое полушарие мозга), что может указывать на склонность ребенка к эпилепсии.

19. Такой знак указывает на метастазы рака молочной железы в печень.



К рисункам 391, 392

1. Знак матки: ретрофлексия. В нижнем конусе касательно расположен кружок, означает лейкоплакию вульвы и шейки матки. Является стадией, предшествующей краурозу. В 10—15% случаев предшествует раку вульвы и шейки матки.

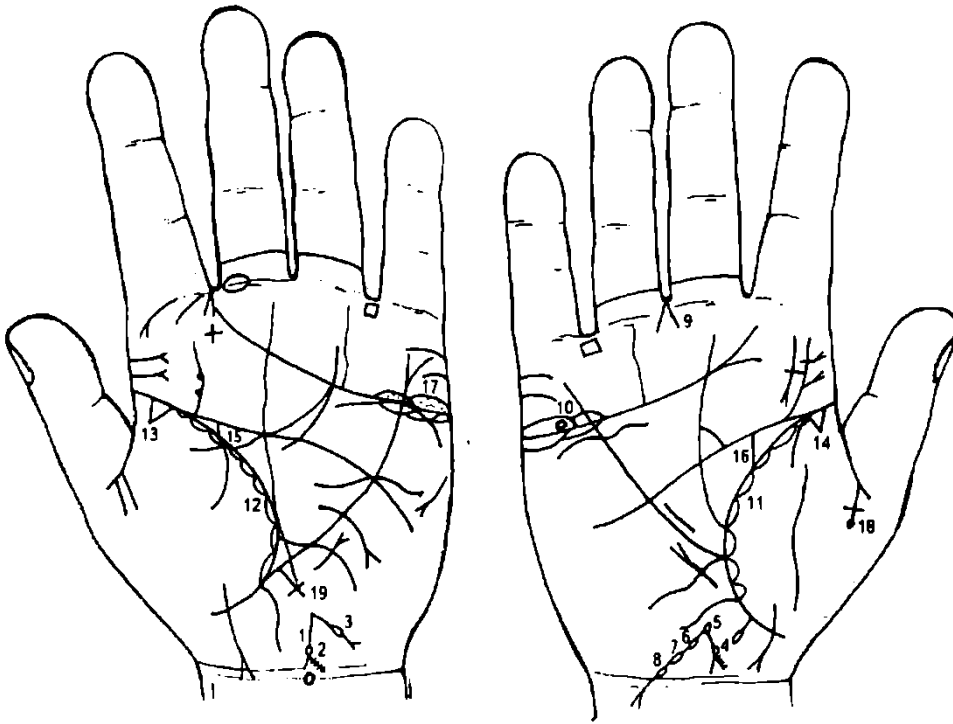
2. Знак тела матки под № 1 выпускает прямую ветвь в направлении карпальной линии, оканчивающуюся конусом, а между конусом и телом матки иногда наблюдаются ямочки (точки) — означает крауроз вульвы — сморщивание и атрофия наружных половых органов (редкое заболевание). Зуд вульвы, неприятная сухость в половых органах. Постепенная атрофия малых половых губ и уменьшение клитора. Большие губы превращаются в твердые, бедные жировой тканью кожные складки. Преддверие влагалища суживается. Кожа вульвы становится сухой, блестящей, ломкой.

3. Верхний конус тела матки из своего основания выпускает в направлении карпальной линии короткую ветвь, оканчивающуюся конусом, означает бели и зуд вульвы (конус на конце ветви).

4. Недостаточность инсулярного аппарата поджелудочной железы.

5. Сахарный диабет.

6. Островок, излучающий короткие линии, — опухоль в задней доле левой половины мозга.



К рисункам 393, 394

1. Знак тела матки. Ретрофлексия: загиб кзади, бугриста. Ямочка (глубокая точка) у основания нижнего конуса означает миому в задней стенке или у дна.

2. Знак шейки матки (конус). Ветвь конуса выпускает короткие штрихи, указывающие на эрозию шейки матки.

3. Из зева матки исходит ветвь в направлении карпальной линии, короткая, прерывистая, с островком (прерывается островком) и оканчивается конусом — означает бели, островок указывает на травму матки, конус указывает на зуд вульвы.

4. Знак матки. Ретрофлексия: загиб кзади. Ямочка у основания конуса (шейка матки) означает миому в задней стенке или у дна.

5. Островок на зеве матки указывает на травму зева матки: разрыв во время родов, который не зашит.

6, 7, 8. Ветвь, исходящая из зева матки, прерывающаяся тремя островками и оканчивающаяся конусом, который пересекает карпальную линию, означает: три островка на ветви — три травмы тела матки, или пункции, выскабливания; три островка указывают на геморрагическую метропатию.

Пересечение ветвью карпальной линии с окончанием конуса указывает на перерождение эндометриоза матки в рак тела матки.

9. Конус в межпальцевой промежности среднего и безымянного пальцев предвещает гинекологическую операцию — удаление матки.

10. Островок над линией сердца под бугром Меркурия правой ладони, внутри которого наблюдается множество точек, означает оофорит правого яичника. Кружок внутри островка указывает на кисту ретенционную эндометриозную.

11, 12. Островки вдоль линии жизни указывают на хронический бронхит, эндометриоз легких.

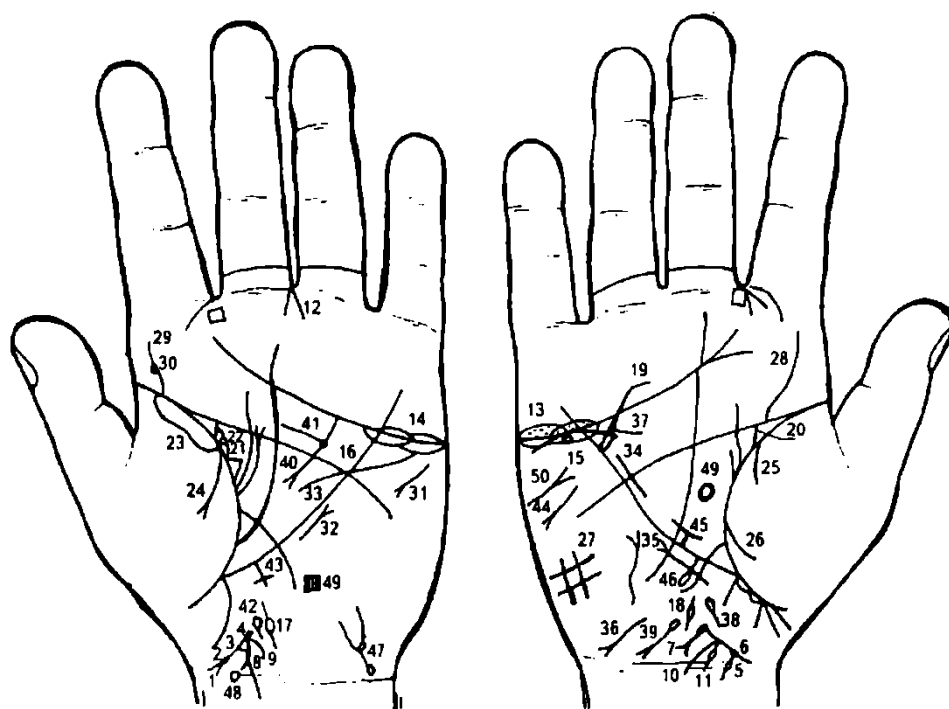
13, 14. Треугольник на основании линии жизни указывает на фиброзные изменения корней легких.

15, 16. Прямая ветвь, исходящая из линии жизни в направлении линии головы с наклоном в сторону большого пальца, означает эндометриоз мочеточников.

Эндометриоз левого яичника.

Распад брака — овдовение в 27 лет, обширный инфаркт миокарда или операция митрального клапана у мужа; болезнь мозга.

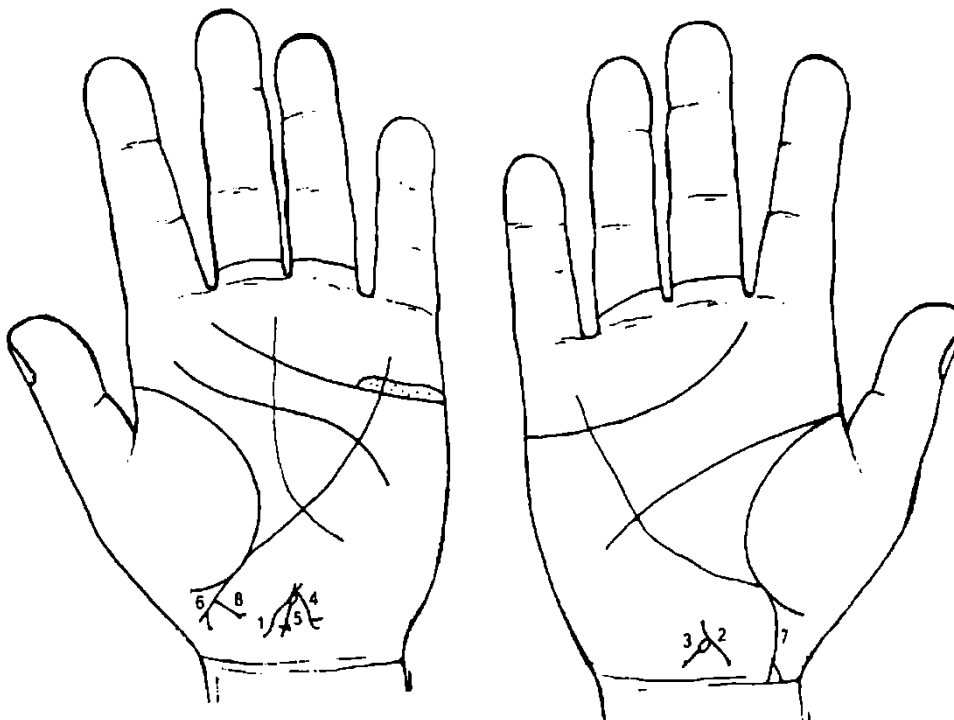
Длинный крест на участке печени линии Меркурия левой ладони предвещает пигментный цирроз печени.



К рисункам 395, 396

1. Конус— шейка матки.
2. Миома в задней стенке или у дна матки.
3. Тело матки.
4. Разрыв зева матки — островок.
5. Островок, прерывающий ветвь конуса, означает разрыв шейки матки.
6. Ямочка у основания конуса означает миому в задней стенке или у дна матки.
7. Из зева матки исходит вниз островок, выпускающий ветвь с конусом на конце в направлении карпальной линии, означает:
 - островок, связанный с ветвью,— травма тела матки вследствие аборта;
 - прямой участок ветви от островка до конуса — бели;
 - конус ветви означает зуд вульвы.
8. Ветвь, исходящая из зева матки в направлении карпальной линии, прерывающаяся островком, проходит между телом матки и знаком, указывающим на бели под № 9, и пересекает карпальную линию; при этом указанная ветвь находится ближе к шейке и телу матки, чем к знаку № 9, означает: весь знак указывает на перегородку влагалища, тела и шейки матки. Пересечение правой ветви расщепления предвещает операцию перегородки (по желанию пациента).
9. Короткая ветвь, исходящая из зева матки в направлении карпальной линии, означает бели.
10. Ветвь, исходящая от знака тела матки в направлении карпальной линии, означает эндометрит.
11. Ветвь, исходящая из основания знака эндометрита, прерывающаяся островком, указывает на пункцию тела матки или пункцию перегородки.
12. Конус, острие которого направлено в межпальцевую промежность среднего и безымянного пальцев, предвещает гинекологическую операцию, здесь удаление перегородки.
- 13, 14. Двусторонний оофорит.
15. Островок под линией сердца под бугром Меркурия правой ладони, внутри которого наблюдается кружок (выпуклый), означает кисту правого яичника (кружок) эндометриозной этиологии, величиной с куриное яйцо.
- 15, 16. Островок под линией сердца и под бугром Меркурия предвещает синдром Штейна—Левенталя.
- 17, 18. Эндометриоз маточных труб.
19. Дугообразная линия, касательно расположенная под линией сердца правой ладони и под бугром Меркурия, означает хроническую недостаточность мозгового слоя надпочечника правой почки.
20. Эндометриоз правого мочеточника.
21. Эндометриоз левого мочеточника.

22. Островок, идущий от линии жизни и образуемый линией мочеточника левой ладони, означает — лоханка и чашечка расширены.
- Касательно расположенный кружок внутри островка, в его средней части, указывает на кисту солитарную боковую в лоханке левой почки.
23. Хроническая левосторонняя пневмония.
24. Экссудативная левосторонняя пневмония.
25. 26. Правосторонний гемоторакс.
27. Правосторонний гиповентиляционный синдром.
28. Сколиоз поясничного отдела позвоночника.
29. Сколиоз поясничного отдела позвоночника.
30. Кружок, касательно расположенный к знаку под № 29, означает протрузию диска между II и III позвонками поясничного отдела позвоночника с радикулярным синдромом.
31. Тахикардия.
32. Стеноз митрального клапана.
33. Гипертрофия левого желудочка.
34. Гипертрофия правого желудочка.
35. Мерцательная аритмия.
36. Гепатит токсический аллергический.
37. Холецистит.
38. Дискинезия желчных путей.
39. Гемолитическая анемия приобретенная.
40. Хронический панкреатит.
41. Кружок на хвосте поджелудочной железы указывает на кисту в хвосте.
42. Дискинезия протока поджелудочной железы.
43. Кардиальный (застойный) цирроз печени, вследствие гипотонии.
44. Стеаторея.
45. Малая кривизна желудка: зарубцованная язва средней трети.
46. Дивертикул в средней трети пищевода.
47. Мочевой пузырь: эндометриозный, опущен, цисталгия, дивертикул в заднебоковой стенке.
48. Кружок на оси ладони рядом с карпальной линией левой ладони — дисфункция гипоталамуса.
49. Ишемия теменной доли левого полушария мозга.
50. Правосторонний инсульт.



К рисункам 397, 398

- 1, 2. Тело матки: ретрофлексия — отклонение влево и загиб кзади.
3. От знака зева матки исходит островок, выпускающий короткую линию в направлении карпальной линии, предвещает пункцию тела матки.

4. Короткая ветвь, исходящая от знака зева матки в направлении карпальной линии, оканчивающаяся конусом, указывает на бели и на зуд вульвы (конус).

5. Островок, касательно расположенный к основанию верхнего конуса (зев тела матки), и исходящая от него ветвь в направлении карпальной линии левой ладони, оканчивающаяся крестиком, а вся линия имеет уклон влево, означают:

островок: травма зева тела матки, вследствие аборта;

исходящая от острова влево линия с крестиком на конце означает перегородку влагалища, шейки и тела матки;

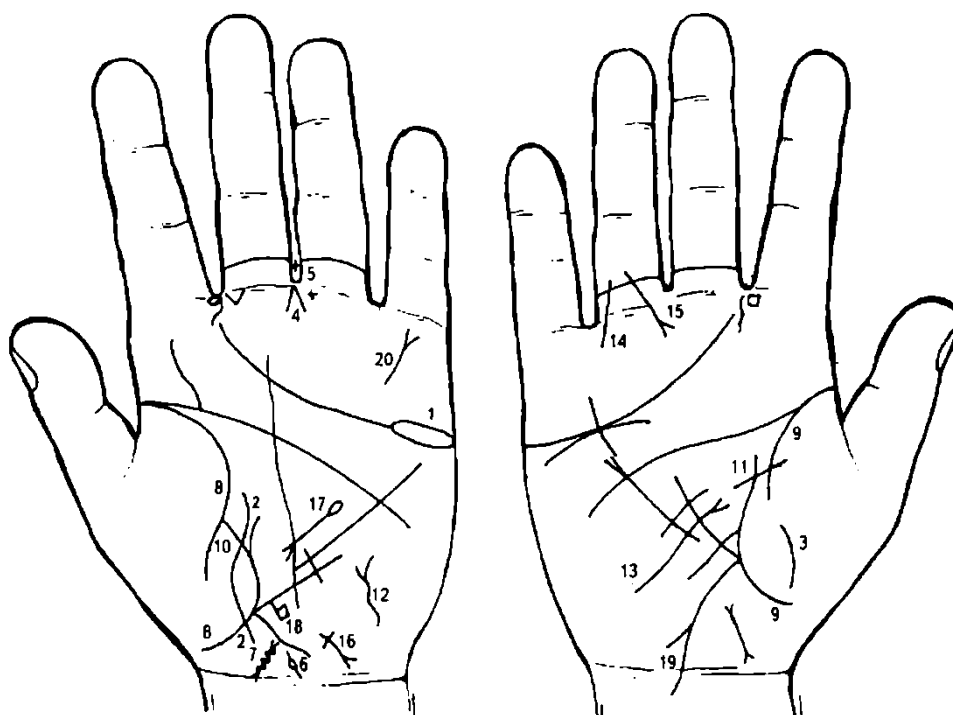
крестик на конце указывает на временное бесплодие.

Здесь левая часть от перегородки в матке менее развита по отношению к правой, вследствие смещения перегородки влево, а поэтому для зачатия член должен быть направлен в правую часть матки.

6. Знак мальчика.

7. Знак мальчика с преждевременной смертью.

8. От грудной клетки знака под № 6 исходит короткая линия в направлении карпальной линии левой ладони, оканчивающаяся конусом, предвещает рак правого легкого у мальчика.



К рисункам 399, 400

1. Длинный островок, прерывающий линию сердца под бугром Меркурия левой ладони, означает кистаденому яичника псевдомужинозную, серозную.

2. Такая извилистая линия, исходящая от карпальной линии левой ладони, пересекающая линию жизни, бугор Венеры, пересекает разрыв линии жизни в направлении линии головы, конец поворачивается в сторону линии жизни, указывает на воспаление брюшины, вследствие кистаденомы

левого яичника: излияние гноя из кисты яичника в полость брюшины.

3. Такая дугообразная линия на бугре Венеры указывает на воспаление брюшины.

4. Конус в межпальцевой промежности среднего и безымянного пальцев указывает на оперативное вмешательство — гинекологическую операцию.

5. Крест в межпальцевой промежности среднего и безымянного пальцев указывает на оперативное вмешательство в брюшину.

6. Воспаление левой маточной трубы и ее удаление вместе с яичником.

7. Знак тела матки: покрыт кружочками, указывает на множество кист на матке.

8. 9. Линия жизни на обеих ладонях прервана в одном и том же возрасте, означает смертельно опасное заболевание, которое примет благоприятный исход, вследствие перемычек под № 10, 11.

10, 11. Перемычки в местах обрыва линии жизни.

12, 13. Базедова болезнь I—II степени, тиреотоксикоз I—II стадии.

14. Линия, исходящая из проксимальной фаланги безымянного пальца правой ладони, пересекающая первую складку фаланги в направлении линии сердца, предвещает перелом правой ноги.

15. Прямая линия, исходящая из проксимальной фаланги безымянного пальца правой ладони, пересекающая первую складку безымянного пальца под острым углом в направлении бугра Юпитера, означает трещину в правой ноге.

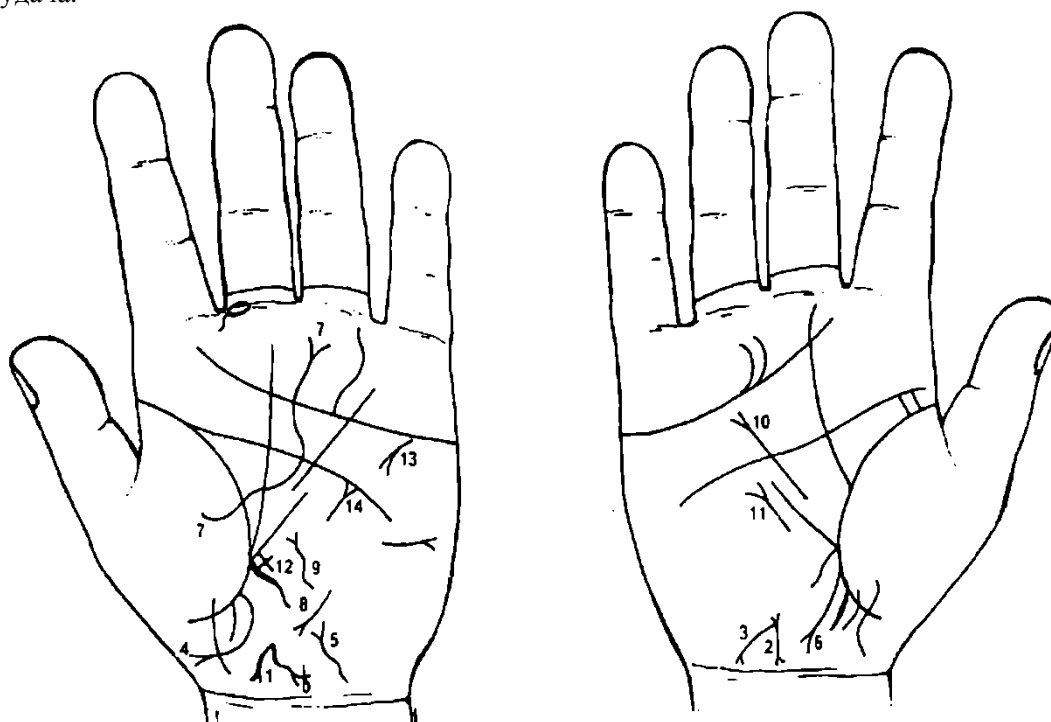
16. Гепатит сывороточный (шприцевой), вирус В.

17. Линия, идущая параллельно линии Меркурия левой ладони в пределах большого треугольника в направлении основания линии Меркурия, началом линии является островок, а оканчивается конусом, предвещает отравление поджелудочной железы, вследствие внутривенного введения вируса гепатита (вирус В).

18. Флажок, исходящий из участка печени линии Меркурия, означает болезнь печени (сывороточный гепатит).

19. Аппендицит, послеоперационные спайки кишечника, воспаление слепой кишки.

20. Четкая вертикальная линия на бугре Меркурия левой ладони с конусом на конце предвещает долгое пребывание в чужой стране, где сопутствует слава, почет и материальная удача.



К рисункам 401, 402

1. Матка: ретрофлексия — отклонение влево, загиб кзади; бели; зуд вульвы — обозначается ответвлением от знака зева матки, который расщепляется. Одна из ветвей выпускает ветвь с островком — означает опущение, выпадение влагалища, матки III степени (знак на левой ладони).

2. Матка на правой ладони. Ретрофлексия — загиб кзади.

3. Длинная ветвь, исходящая из основания верхнего конуса знака матки (зев матки) в направлении карпальной линии, оканчивающаяся конусом, означает бели, зуд вульвы (конус); длинная ветвь указывает на опущение матки, выпадение влагалища.

4. Такая дугообразная линия, исходящая из участка прямой кишки левой ладони в направлении большого пальца, при этом не пересекая карпальную линию, оканчивающаяся конусом, означает выпадение прямой кишки (ректоцеле).

5. Мочевой пузырь: опущение, расширен влево, функциональное нарушение, цистит.

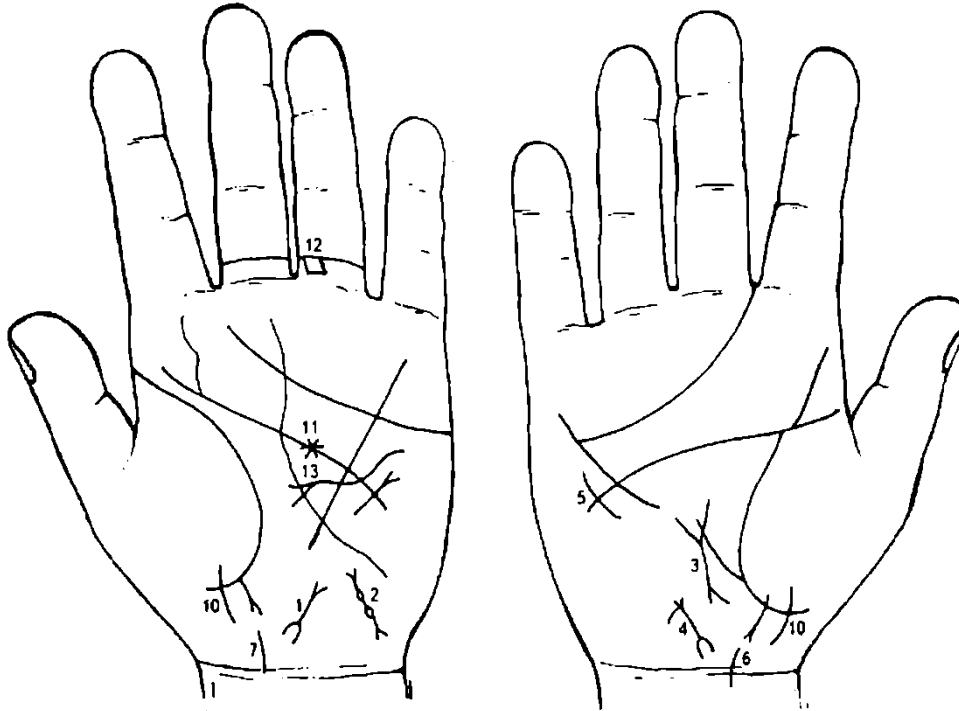
6. Прямая кишка: проктит.

7. Извилистая линия, исходящая из бугра Венеры и пересекающая линии жизни, головы и сердца, оканчивающаяся конусом, означает воспаление брюшины.

8. Гепатит тиреотоксический.

9. Извилистая линия на гипотенаре левой ладони с конусом на конце означает диффузный зоб тиреотоксический. Увеличение щитовидной железы слева, пучеглазие, тахикардия, мерцательная аритмия, похудание, тремор пальцев и ресниц. Редкое мигание.

10. Гастроптоз.
11. Мерцательная аритмия.
12. Длинный крест на участке печени линии Меркурия левой ладони указывает на кардиальный (застойный) цирроз печени.
13. Тахикардия.
14. Треугольник под линией головы, выпускающий из вершины короткую прямую ветвь, расположенный вне пределов большого треугольника левой ладони, означает ранение в голову слева.



К рисункам 403, 404

1. Знак матки: знак шейки матки П-образный, означает удлинение шейки матки; матка близко расположена, ретрофлексия: отклонение влево и загиб кзади.
2. Два островка, соединенные между собой и выпускающие ветви с конусами на бугре Луны левой ладони, указывают на непроходимость левой маточной трубы. Спайки в двух местах.
3. Такой знак с двумя расщеплениями на концах на гипотенаре правой ладони предвещает опухоль в правой доле щитовидной железы.
4. Матка, бели.
5. Дугообразная линия вне пределов большого треугольника и большого четырехугольника правой ладони предвещает удар в грудную клетку, вероятно, связано с операцией на сердце (митральный стеноз V степени).
- 6, 7. Прямая ветвь, исходящая из линии жизни, ниже основания линии Меркурия, выпускающая конус, ветвь которого прервана, соединена с карпальной линией, означает выкидыш мальчика или преждевременные роды и раннюю смерть ребенка.

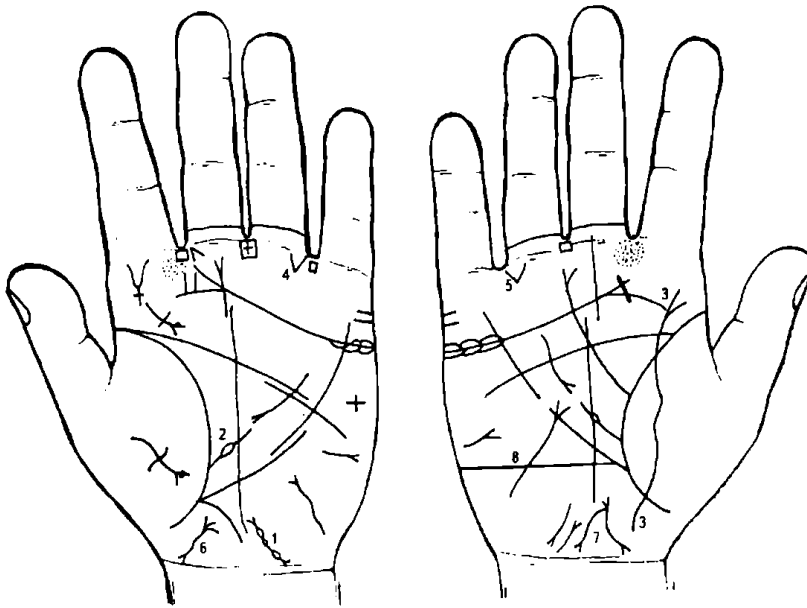
Девочка с хорошим здоровьем.

Звезда на линии головы — это признак тяжелой болезни в левом полушарии мозга, весьма опасной для жизни.

Четырехугольник в виде ромба, расположенный между первой и второй складками проксимальной фаланги безымянного пальца левой ладони и на оси пальца (голень), предвещает варикозную язву голени левой ноги.

Гипертрофия левого предсердия и левого желудочка.

Стеноз митрального клапана V степени.



К рисункам 405, 406

1. Верхний островок выпускает ветвь с конусом на конце, означает плод в трубе. Два ниже расположенных островка указывают на опухоль и уплотнение (спайки) в трубе.

Весь знак длинный — указывает на длинную, извилистую маточную трубу; трубная беременность, развивающаяся или прогрессирующая слева. При разрыве трубы малокровие под № 2.

2. Ветвь, исходящая из линии жизни левой ладони,

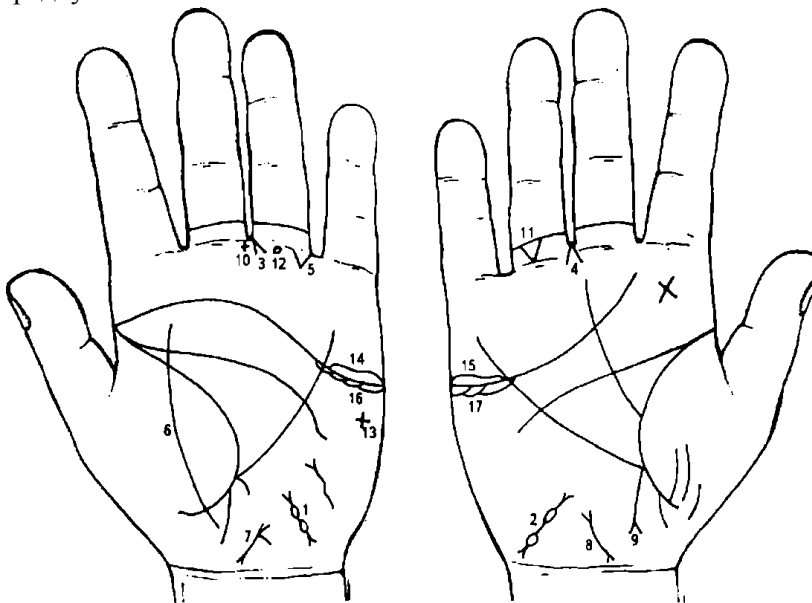
прерывающаяся островком в большом треугольнике, предвещает малокровие и увеличение селезенки (спленопатия невоспалительной этиологии), вследствие разрыва левой маточной трубы.

3. Линия, пересекающая линию жизни, бугор Венеры, линию сердца, оканчивающаяся конусом на бугре Юпитера, означает воспаление брюшины (перитонит), вследствие разрыва левой маточной трубы и кровотечения из трубы в брюшную полость.

4,5. Треугольник на обеих ладонях, расположенный на первой складке безымянного пальца со стороны мизинца, предвещает заворот кишечника, вследствие внематочной беременности.

6, 7. Знак матки. Ретрофлексия: загиб кзади, бели, зуд вульвы, близко расположена, нарушение менструального цикла или затяжная меноррагия.

8. Такая прямая линия, пересекающая бугор Луны, означает беспокойство вследствие тяжелых предчувствий.



К рисункам 407, 408

1, 2. Два островка, выпускающие ветви на бугре Луны, означают двустороннюю внематочную беременность.

3, 4. Конус, направленный в межпальцевую промежность среднего и безымянного пальцев, указывает на гинекологическую операцию.

5. Треугольник под первой складкой проксимальной фаланги безымянного пальца левой ладони, расположенный со стороны IV промежности пальцев, предвещает

непроходимость (иногда заворот) кишечника вследствие внематочной беременности, перитонит.

6. Линия, пересекающая линию жизни и бугор Венеры в направлении бугра Юпитера, предвещает воспаление брюшины (перитонит).

7. 8. Знак матки: бели, ретрофлексия — значительное отклонение влево.

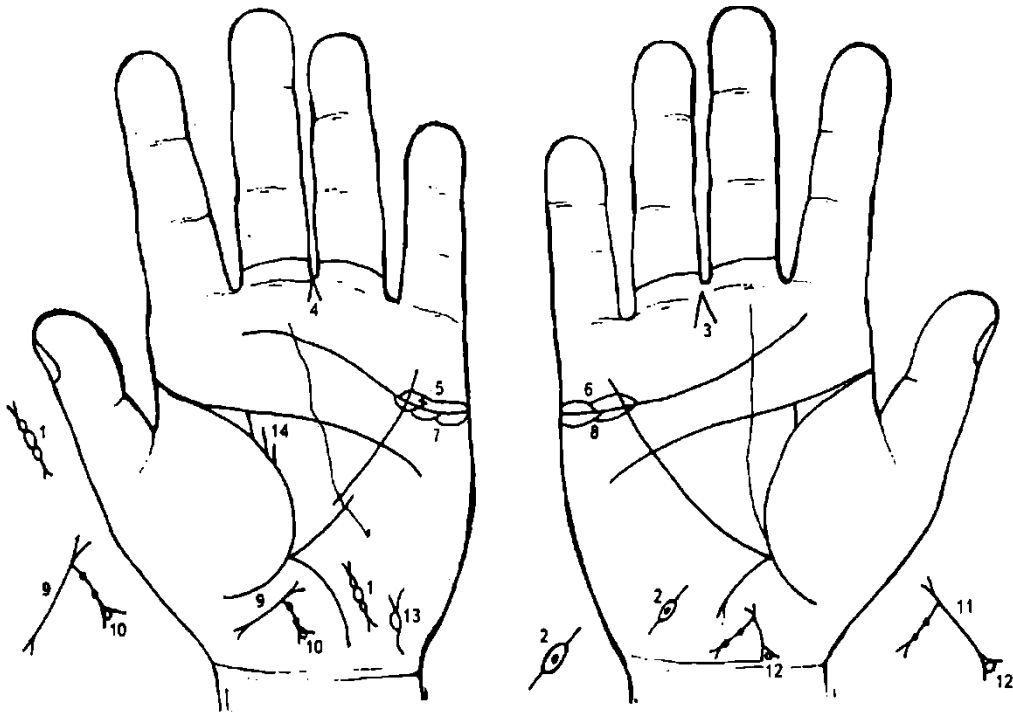
9. Аппендицит с местным перитонитом.

10. Крест в межпальцевой промежности среднего и безымянного пальцев указывает на операцию аппендицита.

11. Треугольник, расположенный между первой и второй складками безымянного пальца правой ладони, вершина которого направлена вниз, означает ушиб (или травму) копчика позвоночника справа.

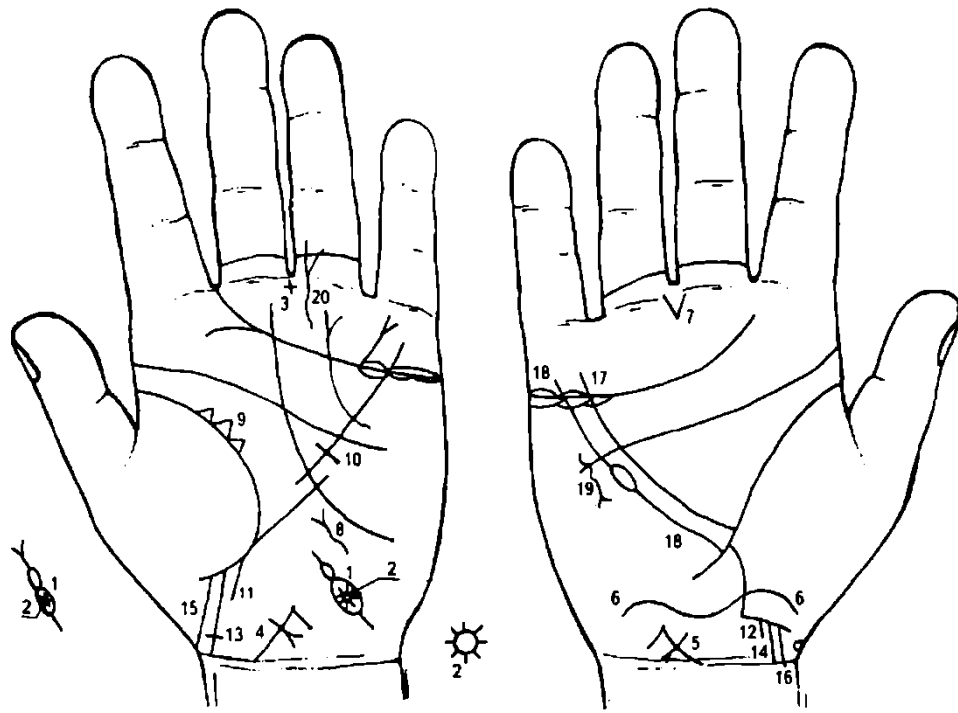
12. Кружок из папиллярной линии, расположенный между подпальцевым трирадиусом безымянного пальца левой ладони, означает воспаление седалищного нерва слева.

13. Крест на бугре Марса указывает на угрозу насильственной смерти.
 14. 15. Оофорит двусторонний.
 16, 17. Оба яичника продуцируют сверх нормы мужские гормоны. Синдром Штейна—Левенталья.



К рисункам 409, 410

1. Три островка, касательно расположенные, выпускающие ветви с конусами на концах, обозначают непроходимость.
 Нижний островок означает непроходимость;
 средний — внематочную беременность;
 верхний — доброкачественную опухоль.
2. Островок на бугре Луны правой ладони, внутри которого кружок в виде ямочки, выпускающий ветви, указывает на доброкачественную опухоль в маточной трубе. Операция под № 3, рассечение трубы и ее сшивание; иногда возможна беременность.
3. Конус в межпальцевой промежности среднего и безымянного пальцев означает гинекологическую операцию правой маточной трубы.
4. Гинекологическая операция: удаление левой маточной трубы и левого яичника, вследствие опухоли яичника под № 5.
5. Крестик в островке над линией сердца левой ладони под бугром Меркурия означает оофорит (островок), а крестик внутри островка — опухоль яичника.
6. Островки (островок) над линией сердца под бугром Меркурия означают воспаление правого яичника (оофорит).
7. 8. Островки под линией сердца под бугром Меркурия на обеих ладонях указывают на продуцирование яичниками мужских гормонов сверх нормы. Синдром Штейна—Левенталья.
9. Знак матки, ретрофлексия: загиб кзади. Ветвь, исходящая из основания верхнего конуса (зев матки) в направлении карпальной линии, оканчивающаяся конусом, означает бели, зуд вульвы. Две ямочки на ветви указывают на крауроз вульвы.
10. Кружок, касательно расположенный внутри конуса, означает лейкоплакию вульвы.
11. Знак матки: бели, зуд вульвы, крауроз вульвы.
12. Кружок, касательно расположенный к нижнему конусу (шейка матки), и расположен внутри конуса, означает лейкоплакию шейки матки.
13. Мочевой пузырь: цистит, расширен влево.
14. Две прямые ветви, исходящие из линии жизни строго вертикально в направлении линии головы левой ладони, означают рак левой молочной железы; прогноз неблагоприятный — не показана операция.



К рисункам 411, 412

1. Два островка, нижний значительной величины, а второй менее развит, означают непроходимость левой маточной трубы.

2. Звездочка в первом островке (нижний) знака левой маточной трубы означает злокачественную опухоль в левой маточной трубе.

3. Крест в межпальцевой промежности среднего и безымянного пальцев левой ладони предвещает операцию в полости брюшины (живота).

4. 5. Знак на теле матки, его пересекает короткая линия в направлении карпальной линии, оканчивающаяся конусом, означает кесарево сечение.

Такая извилистая линия, исходящая из бугра Венеры, пересекающая линию жизни правой ладони в горизонтальной плоскости и оканчивающаяся на бугре Луны, также предвещает кесарево сечение.

Конус, исходящий из межпальцевой промежности среднего и безымянного пальцев правой ладони, предвещает оперативное вмешательство в полость брюшины.

Извилистая линия с конусом на конце на бугре Луны левой ладони указывает на тиреотоксикоз левой доли щитовидной железы в пределах 1-11 стадии.

Треугольник на линии жизни в большом треугольнике левой ладони означает хроническую мастопатию левой молочной железы.

Короткая линия, пересекающая линию Меркурия под линией головы левой ладони, предвещает оперативное вмешательство в левую молочную железу.

12. Мальчик.

13, 14. Знак мальчика соединен с карпальной линией, а под № 13 еще оканчивается крестиком, предвещает раннюю смерть, вслед за родами.

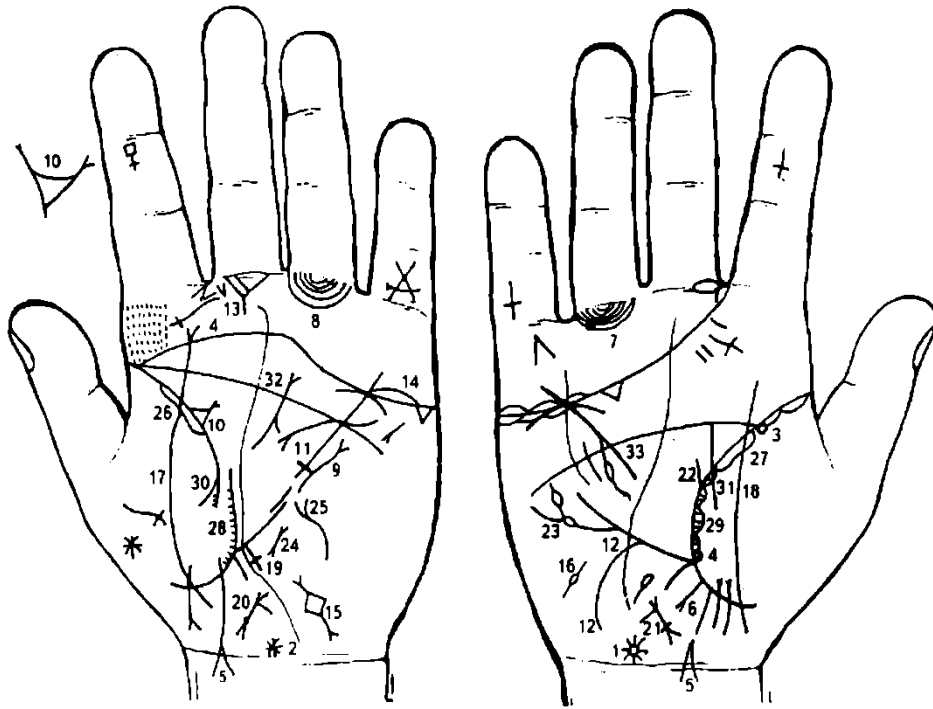
15, 16. Знак мальчика соединен с карпальной линией — ранняя смерть мальчика, кесарево сечение.

17. Линия Меркурия.

18. Линия, исходящая из линии жизни ниже основания линии Меркурия правой ладони, оканчивающаяся островком, означает лейкопению.

19. Извилистая линия, идущая под линией сердца на бугре Марса в направлении основания линии Меркурия и вне пределов большого треугольника правой ладони, оканчивающаяся конусом, предвещает травму грудной клетки справа (или перелом ребер).

20. Такой знак означает трещину голени левой ноги.



К рисункам 413, 414

1. Кружок на оси правой ладони у основания кисти (над карпальной линией), выпускающий множество коротких линий, образующих лучистую звезду, означает менингит (менингоэнцефалит), вследствие токсоплазмоза.

2. Звездочка на оси левой ладони у карпальной линии означает родовую травму мозжечка, нарушение координации движений, а также патологию гипоталамуса.

3. 4. Два кружочка (колечка), касательно расположенные к линии жизни, в начале и у основания линии Меркурия; кружочки расположены на бугре Венеры, предвещают токсоплазмоз хронический — поражение центральной нервной системы и уменьшение поля зрения глаз, менингоэнцефалит, лимфаденопатию, гидро- и микроцефалию, миокардит, пневмонию, лихорадку, мозговые кальцинаты, пороки развития и уродства, мертворождения.

5, 6. Знак девочки пересекает карпальную линию, а под № 6 прерван, предвещает выкидыш (или мертворождение) ребенка, вследствие токсоплазмоза.

7, 8. Островки, образуемые папиллярными линиями, прерывающие подпальцевые трирадиусы безымянного пальца, указывают на лимфаденопатию (паховые лимфоузлы).

Примечание: подпальцевые трирадиусы безымянного пальца обозначают малый таз, лимфатические пути в малом тазу, седалищный нерв, полиневрит ноги.

9. Извилистая линия с конусом на конце вне пределов большого треугольника, идущая почти параллельно линии Меркурия, означает травму левой молочной железы.

10. Треугольник на линии жизни, выпускающий из вершины ветвь с конусом на конце, обозначает кисту левой молочной железы величиной с куриное яйцо.

11. Линия Меркурия пересечена короткой линией под линией головы, означает удаление кисты левой молочной железы по Барденхейеру.

12. Участок печени линии Меркурия выпускает значительной длины ветвь на бугор Луны и в направлении карпальной линии правой ладони, означает спазм пищевода справа.

13. Две линии, исходящие из межпальцевой промежности указательного и среднего пальцев левой ладони, образующие острый угол (конус) на бугре Юпитера, означают стафилококк.

14. Островок, прерывающий линию сердца под бугром Меркурия левой ладони, означает воспаление левого яичника — оофорит.

15. Ромбовидный четырехугольник на бугре Луны левой ладони, выпускающий в обе стороны ветви, предвещает внематочную беременность в левой маточной трубе.

16. Островок на бугре Луны правой ладони, выпускающий ветви в обе стороны, означает воспаление правого придатка, непроходимость правой маточной трубы.

17. 18. Линия, пересекающая линию жизни и бугор Венеры, предвещает воспаление брюшины.

19. Длинный крест на участке печени линии Меркурия левой ладони означает кардиальный (застойный) цирроз печени.

20, 21. Знак матки: у основания нижнего конуса ямочка в виде кружочка, указывает на миому в задней стенке или у дна матки.

22. Две параллельные линии, исходящие из линии жизни правой ладони в направлении линии головы, предвещают рак правой молочной железы.

23. Ветвь, исходящая из линии Меркурия, с двумя островками, служит указанием на лейкопению и кроветворный симптом Рустицкого.

24. Пароксизмальная тахикардия.

25. Тиреотоксикоз левой доли щитовидной железы в пределах I—II стадии.

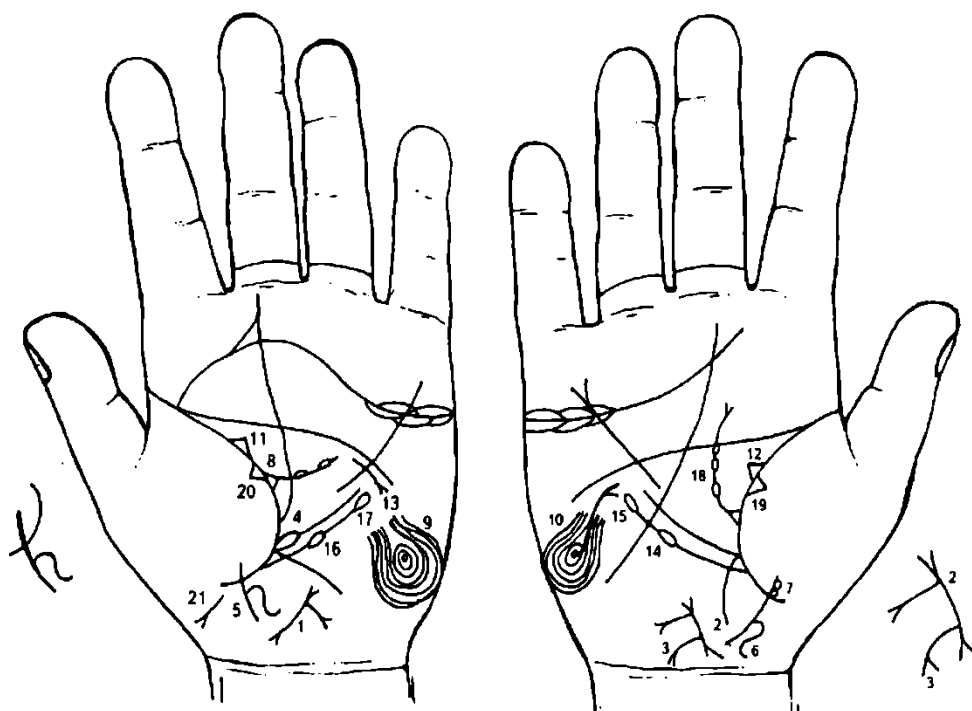
26, 27. Длинный островок на линии жизни на бугре Венеры означает двустороннюю пневмонию.

28, 29. Островки в начале линии жизни, а затем сложные сплетения вдоль ее со стороны бугра Венеры, служат указанием на бронхоэктазы.

30, 31. Двусторонний сухой плеврит.

32. Муковисцидоз.

33. Отравление поджелудочной железой.



К рисункам 415, 416

1, 2. Широкая линия с конусами на концах обозначает матку. Ретрофлексия: отклонение влево и загиб кзади, фиброматозная (бугристая). Верхний конус (зев матки) выпускает ветвь с конусом на конце, означает бели и зуд вульвы, но ветвь длинная и доходит до карпальной линии, служит указанием на рак тела матки.

3. Ветвь с конусом на конце (бывает дугообразная или прямая), исходящая из знака тела матки в направлении карпальной линии, означает периметрит.

Периметрит — воспаление брюшины, покрывающей матку. Представляет собой один из вариантов пальвеоперитонита, который вызывается гонококками, стрепто- и стафилококками.

4. Линия Меркурия начинается с островка, который касательно расположен к линии жизни, предвещает лимфолейкоз хронический.

5, 6. Знак девочки в зоне головки выпускает вправо такую извилистую линию, служит указанием на кривошею — наклон головы вправо.

Два кружочка касательно расположены к знаку девочки, а нижний кружок к линии жизни, обозначает:

нижний кружок — частичная потеря зрения левого глаза;

верхний кружок — содружественное косоглазие левого глаза.

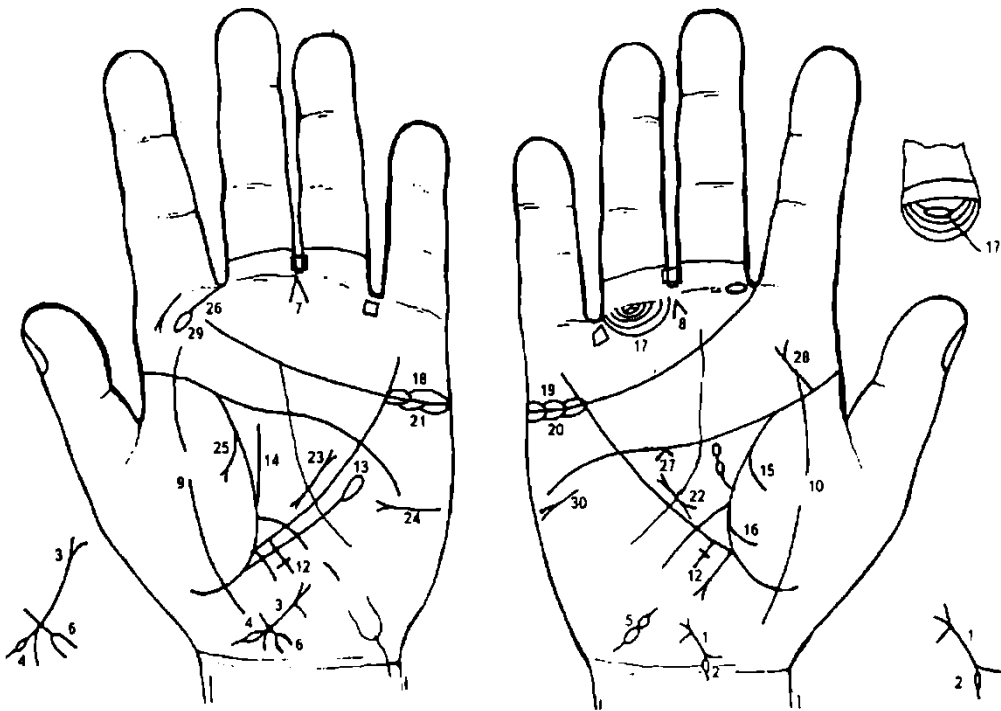
Треугольник на линии жизни левой ладони в большом треугольнике, выпускающий ветвь с двумя островками в направлении линии головы, означает лимфаденит регионарный подчелюстных лимфатических узлов — скарлатина.

10. Завиток на гипотенаре указывает на высокий лейкоцитоз.

11, 12. Треугольник на линии жизни в большом треугольнике, у которого верхний катет короче, чем остальные, предвещает (здесь) двустороннюю непальпируемую мастопатию.

13. Дугообразная линия, исходящая из большого треугольника левой ладони, пересекающая линию Меркурия под линией головы в направлении гипотенузы (вниз) и оканчивающаяся конусом, предвещает биопсию левой молочной железы.

14. Лейкопения.
15. Болезнь Рустицкого (миеломная болезнь).
16. Лимфоцитопения.
17. Тромбоцитопения.
18. Получение донорской крови или биоплазмы, или переливание крови.
19. Фиброзные изменения в средней доле правого легкого.
20. Фиброзные изменения в средней доле левого легкого.
21. Мальчик — выкидыш.



К рисункам 417, 418

1. Знак матки: ретрофлексия — отклонение влево, загиб кзади, бели.
2. Островок, прерывающий левую ветвь нижнего конуса (шейки матки), предвещает разрыв шейки матки.
3. Знак тела матки: линия между конусами. Ветвь, исходящая из основания верхнего конуса в направлении карпальной линии, означает бели.
4. Островок, прерывающий левую ветвь нижнего конуса (шейка матки), указывает на разрыв шейки матки.
5. Два островка, выпускающие ветви на бугре Луны правой ладони, предвещают внематочную беременность в правой маточной трубе.
6. Короткая линия, пересекающая основание нижнего конуса в направлении карпальной линии, оканчивающаяся вилкой или конусом (расщеплением), означает рак шейки матки, вследствие родовой травмы.
7. Конус, острие которого направлено в межпальцевую промежность среднего и безымянного пальцев левой ладони, указывает на гинекологическую операцию — удаление шейки матки.
8. Конус, острие которого направлено в межпальцевую промежность среднего и безымянного пальцев правой ладони, указывает на гинекологическую операцию — удаление правой маточной трубы с эмбрионом (внематочная беременность).
9. 10. Линия, пересекающая линию жизни и бугор Венеры (тенар) на обеих ладонях, обозначает воспаление брюшины (перитонит), вследствие метастазирования рака шейки матки и внематочной беременности.
- 11, 12. Длинные кресты, исходящие из участка печени линии Меркурия, означают печеночную недостаточность.

13. Лимфоцитопения.

14. Прямая линия, рядом с ней короткая, исходящая из нижнего отдела линии жизни левой ладони вверх, параллельно оси ладони, служит указанием на рак шейки матки.

15, 16. Две линии, исходящие из линии жизни на бугор Венеры правой ладони, предвещают гемоторакс правосторонний, вследствие хирургического вмешательства гинекологической этиологии.

17. Длинный островок, прерывающий папиллярную линию подпальцевого трирадиуса безымянного пальца правой ладони, а остальные подпальцевые трирадиусы безымянного пальца хаотично расположены, обозначает метастазы по лимфатическим путям — лимфатические узлы малого таза по ходу подчревных артерий, около запирательных отверстий.

18, 19. Островки над линией сердца под бугром Меркурия указывают на продуцирование мужских гормонов сверх нормы. Синдром Штейна— Левенталя.

20, 21. Островки под линией сердца под бугром Меркурия указывают на продуцирование мужских гормонов сверх нормы.

22, 23. Рак поджелудочной железы.

24. Сахарный диабет.

25. Левосторонний экссудативный плеврит.

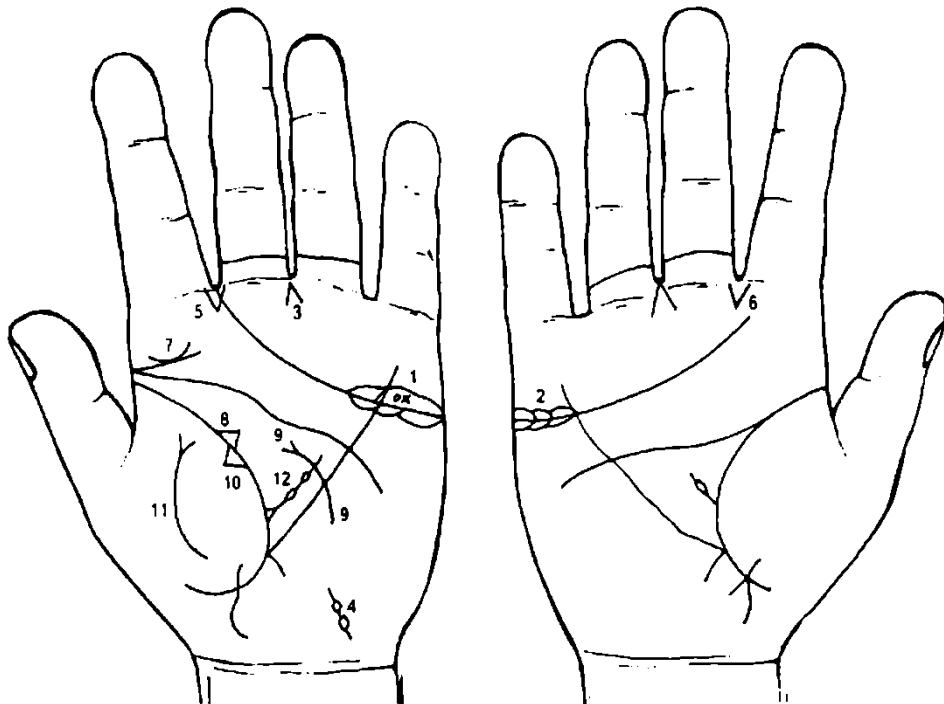
26. Короткая линия с островком, исходящая из межпальцевой промежности указательного и среднего пальцев левой ладони на бугор Юпитера в направлении большого пальца, обозначает травму носовой перегородки слева.

27. Спазм пищевода справа.

28. Ветвь с конусом на конце, исходящая из линии жизни правой ладони на бугор Юпитера в направлении среднего пальца, означает вывих или перелом поясничного отдела позвоночника.

29. Левосторонний хронический.

30. Асцит.



К рисункам 419, 420

1. Островок над линией сердца левой ладони, внутри которого имеется кружок и рядом крестик, означает злокачественную опухоль в левом яичнике — дисформинома.

2. Островок над линией сердца под бугром Меркурия правой ладони означает оофорит.

3. Две короткие линии, исходящие из бугра Сатурна левой ладони, образующие конус в межпальцевой промежности среднего и безымянного пальцев, предвещают гинекологическую операцию — удаление левой маточной трубы, вследствие внематочной беременности.

4. Внематочная беременность в левой маточной трубе.

5, 6. Две короткие линии, исходящие из межпальцевой промежности указательного и среднего пальцев в направлении бугра Юпитера, при этом образующие конус, указывают на стафилококк.

7. Прямая ветвь, исходящая от основания линии жизни левой ладони в направлении бугра Юпитера и среднего пальца, а над ней касательно расположена дугообразная линия, обозначает паротит левой околоушной железы.

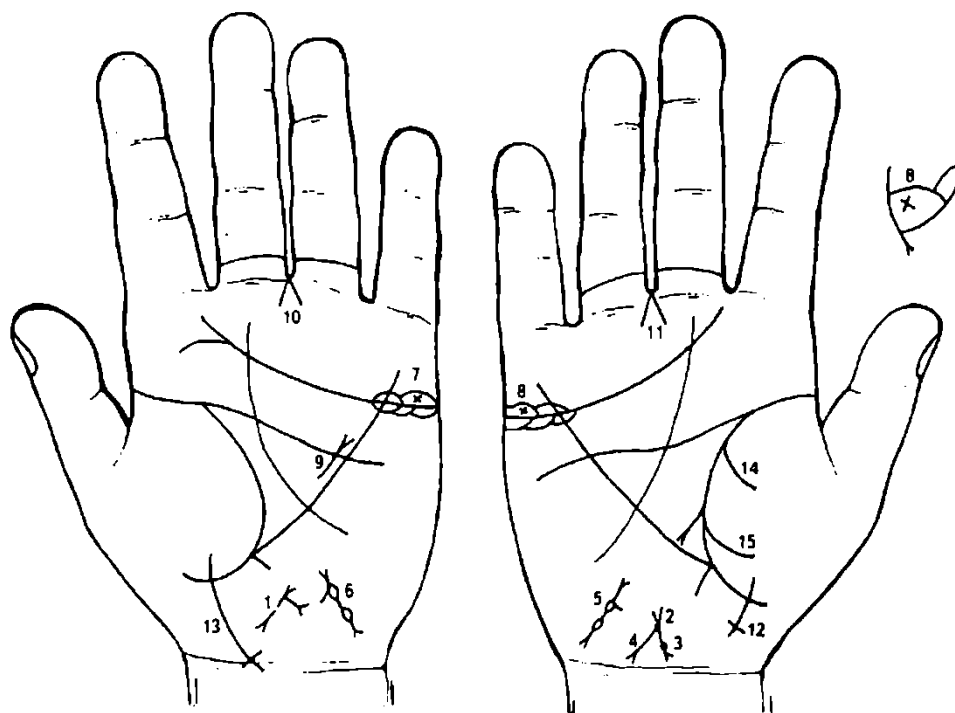
8. Левосторонняя непальпируемая мастопатия.

9. Дугообразная линия, исходящая из бугра Марса (гипотенара), пересекающая линию Меркурия и оканчивающаяся конусом в большом треугольнике левой ладони, обозначает перерождение непальпируемой мастопатии левой молочной железы в кистозный фиброаденоматоз левой молочной железы — операция.

10. Треугольник на линии жизни левой ладони на бугре Венеры, находящийся в средней секции верхней доли легкого, служит указанием на фиброзные изменения легкого или уплотнение.

11. Дугообразная линия с конусом на конце на бугре Венеры обозначает воспаление брюшины (перитонит), вследствие внематочной беременности под № 4.

12. Лимфаденит регионарный подчелюстных лимфатических узлов — скарлатина.



К рисункам 421, 422

Знак матки. Ветвь, исходящая из основания верхнего конуса в направлении карпальной линии левой ладони, оканчивающаяся конусом, означает бели, зуд вульвы (конус — зуд вульвы).

Знак тела матки, ретрофлексия: загиб кзади и отклонение влево.

Ямочка на теле матки — фибромиома.

Длинная ветвь с конусом на конце, исходящая из основания верхнего конуса (зев матки) в направлении карпальной линии и оканчивающаяся около нее, или ее пересекает, означает рак тела матки.

6. Два островка, соединенные между собой короткой линией, выпускающие короткие линии с конусами (не всегда), а от верхнего островка исходит короткая линия в направлении знака матки, обозначает метастазирование рака тела матки в маточные трубы — рак маточных труб.

7, 8. Островок над линией сердца под бугром Меркурия, внутри которого крест, как показано на рисунках, обозначает метастазирование рака тела матки в яичники — рак яичников.

9. Короткая прямая линия в большом треугольнике левой ладони, расположенная параллельно и рядом с линией Меркурия, конус которой направлен в сторону линии головы, а иногда и ее пересекает, обозначает лимфогранулематоз (лимфаденопатия).

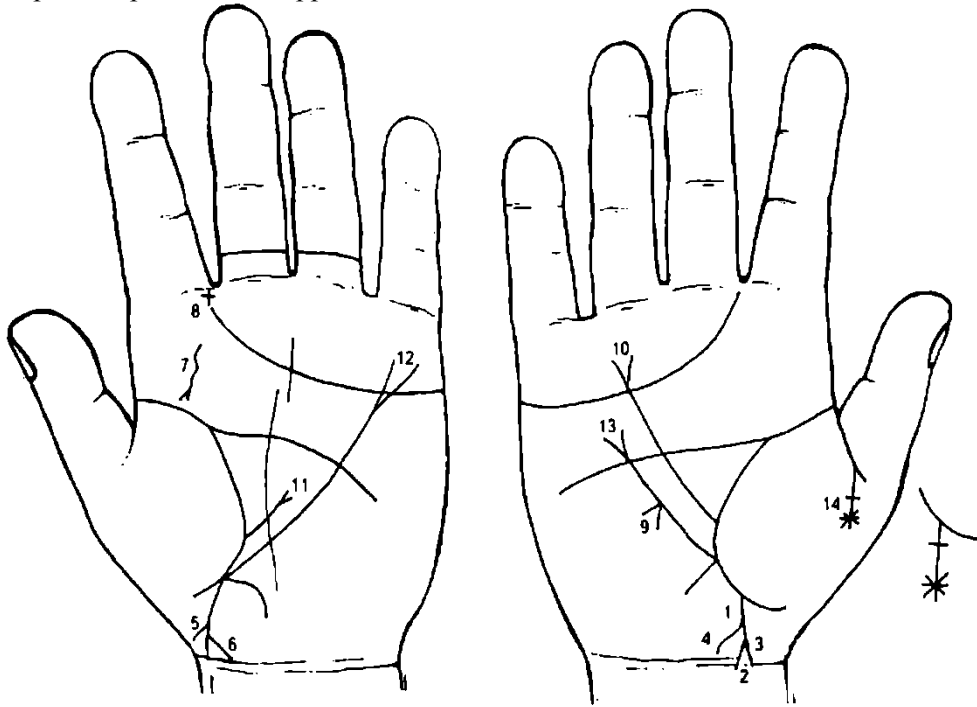
10, 11. Гинекологическая операция: удаление матки, труб и яичников.

12. Ветвь, исходящая из бугра Венеры, пересекающая линию жизни, конец которой направлен в сторону от большого пальца правой ладони, означает девочку.

Знак девочки оканчивается крестиком, обозначает травму шейного отдела позвоночника.

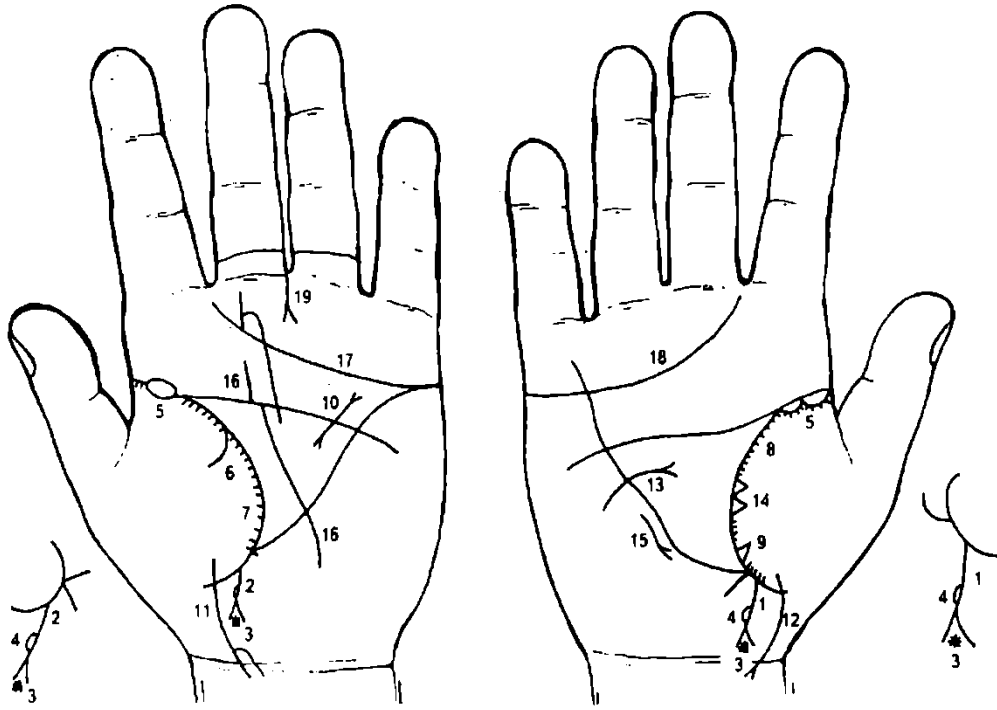
13. Знак девочки пересекает карпальную линию и оканчивается крестиком, обозначает преждевременную смерть девочки, вследствие травмы шейного отдела позвоночника.

14. 15. Ветви, исходящие из линии жизни правой ладони на бугор Венеры, предвещают гемоторакс правосторонний; геморрагический диатез.



К рисункам 423, 424

1. Прямая ветвь, исходящая из линии жизни правой ладони в направлении карпальной линии и большого пальца, конус которой соединен с карпальной линией, обозначает мальчика с его ранней смертью, вследствие внутриутробной травмы под № 3.
2. Знак конуса обозначает головку мальчика и тяжелые роды (конус).
3. Круглая ямочка на основании конуса (головки) означает внутриутробную травму шейного отдела позвоночника.
- 4, 5. Знак мальчика, чуть выше основания конуса, выпускает слева короткую извилистую линию (ветвь) в направлении карпальной линии, обозначает кривошею мальчика, наклон головы влево.
6. Знак мальчика оканчивается конусом и соединен с карпальной линией, в сочетании со знаком под № 1 обозначает раннюю смерть мальчика.
7. Извилистая короткая линия с конусом на бугре Юпитера левой ладони, которая направлена в сторону бугра Венеры, обозначает кисту на ножке в горле с левой стороны.
8. Крест в межпальцевой промежности служит указанием на хирургическое вмешательство — здесь удаление кисты в горле под № 7.
9. Конус на линии Меркурия вне пределов большого треугольника правой ладони обозначает искривление пищевода вправо (связанное с сердечной недостаточностью).
10. Длинная ветвь с конусом на конце обозначает высоко приподнятую диафрагму справа.
11. Диафрагма приподнята слева.
12. Гастроптоз.
13. Гастроптоз.
14. Распад брака указан крестиком (овдовение), вследствие тромбоза сосудов головного мозга мужа (тромбоз обозначен звездочкой).



К рисункам 425, 426

1, 2. Знак мальчика, на конце которого конус, указывает на тяжелые роды. Островок с левой стороны между основанием конуса и грудной клеткой означает левостороннюю пневмонию (пневмококк).

3. Звездочка внутри конуса означает менингит пневмококковый в совокупности со знаком под № 4.

4. Островок с левой стороны грудной клетки означает левостороннюю пневмонию.

5. Хроническая двусторонняя пневмония.

6. Левосторонний сухой плеврит.

7. 8. Астматический хронический бронхит.

9. Фиброзные изменения в средней доле легкого.

10. Муковисцидоз.

11, 12. Знак девочки: тяжелые роды, ранняя смерть.

13. Дугообразная короткая линия, исходящая из гипотенара правой ладони, пересекающая линию Меркурия и оканчивающаяся конусом в большом треугольнике, предвещает травму (ушиб) правой молочной железы с перерождением в рак — ампутация.

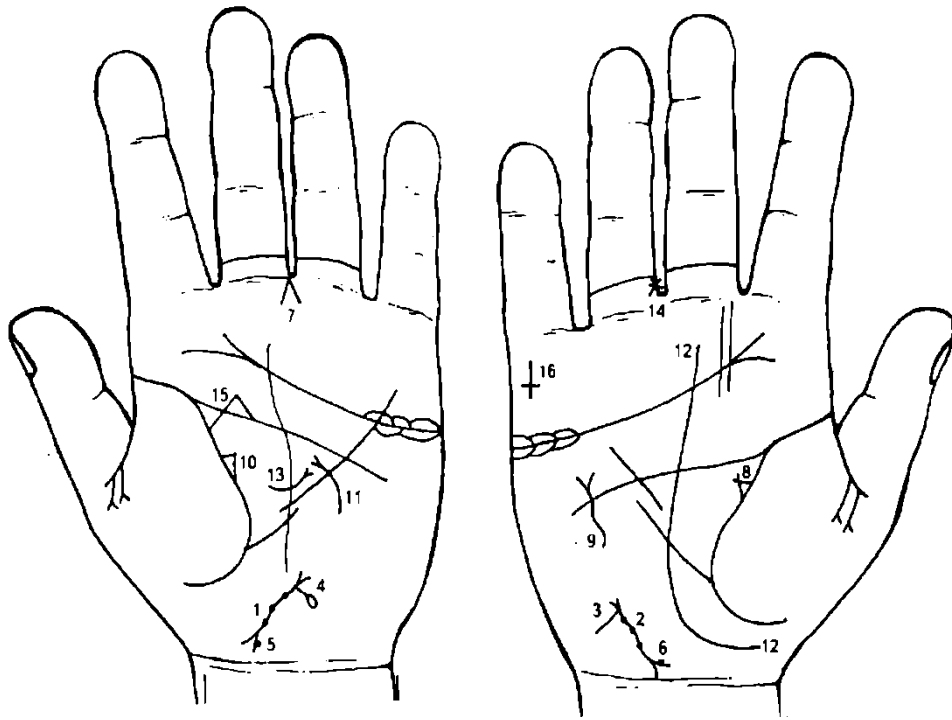
14. Два треугольника на линии жизни правой ладони, основания которых касательно расположены, а вершины находятся на тенаре, предвещают метастазирование рака молочной железы в правое легкое.

15. Среднедолевой синдром.

16. Линия Сатурна прервана на линии головы и на линии сердца, указывает на жизнь, полную мучений и горя.

17. 18. Линия сердца, оканчивающаяся в промежутке указательного и среднего пальцев, предвещает дурной конец жизни, тяжелую и мучительную смерть (рак).

19. Прямая ветвь с конусом на конце, исходящая от первой складки проксимальной фаланги безымянного пальца левой ладони, расположенная со стороны среднего пальца, оканчивающаяся конусом, знак расположен вертикально, обозначает перелом бедра левой ноги.



К рисункам 427, 428

1, 2. Знак тела матки. Три ямочки на теле матки обозначают три фиброаденомы.

3. Короткая ветвь, исходящая из основания верхнего конуса знака матки, обозначает бели.

Короткая ветвь, исходящая из основания верхнего конуса в направлении карпальной линии и оканчивающаяся островком, предвещает (обозначает) прободение тела матки, вследствие аборта.

5, 6. Нижний конус знака матки: справа на ветви или касательно расположена ямочка в виде кружочка, обозначает фибромиому на шейке матки.

7. Гинекологическая операция.

8. Инфильтративный мастит правой молочной железы. Катеты незначительно пересекают вершину треугольника.

9. Извилистая линия с конусом на конце, вне пределов большого треугольника, расположенная рядом с линией Меркурия, в сочетании с маститом под № 8 обозначает фибромиому правой молочной железы.

10. Непальпируемая мастопатия.

11. Дугообразная линия, исходящая из гипотенара левой ладони, пересекающая линию Меркурия и оканчивающаяся конусом в большом треугольнике, обозначает кистозный фиброаденоматоз левой молочной железы.

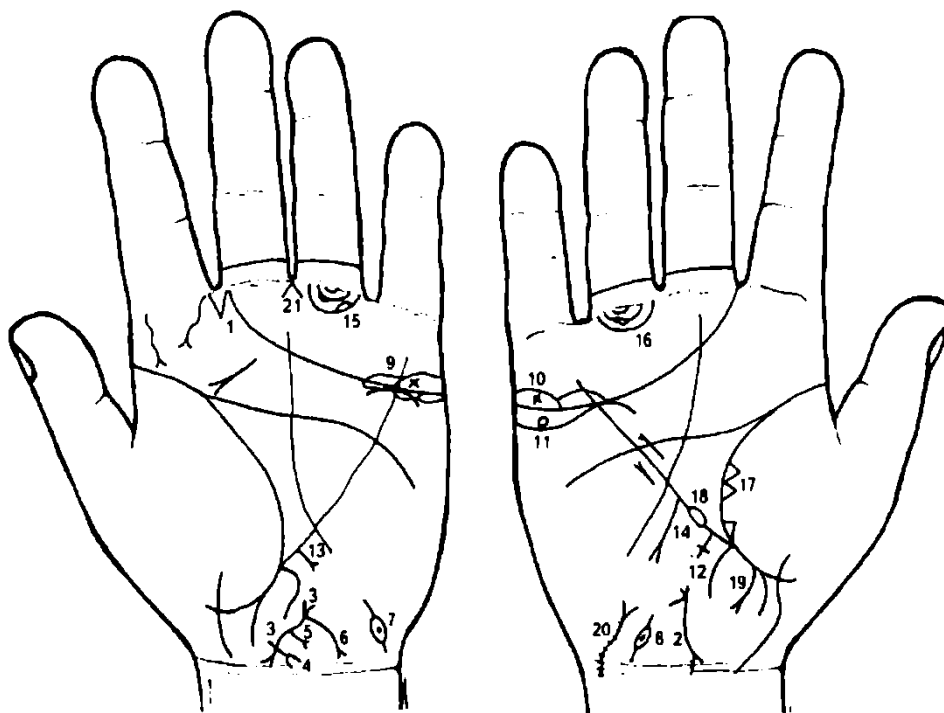
12. Линия Сатурна, исходящая из-под бугра Венеры (тенара), его огибает, обозначает судьбу неудачливую.

13. Грыжа белой линии — дугообразная линия с конусом на конце, пересекающая ось ладони в большом треугольнике левой ладони.

14. Звездочка на проксимальной фаланге безымянного пальца, расположенная между складками сбоку на пальце, обозначает хирургическое вмешательство в голеностопной части правой ноги.

15. Арест по уголовным мотивам.

16. Смерть родственника за границей.



К рисункам 429, 430

1. Конус в межпальцевой промежности указательного и среднего пальцев обозначает стафилококк.

2. Знак матки: ретрофлексия — отклонение влево и загиб кзади. Тело знака матки — знак широкий и контрастный, обозначает бугристость тела матки и маточное кровотечение. Эрозия шейки матки; бели.

3. Знак матки. Ретрофлексия.

4. Короткая линия, исходящая из основания нижнего конуса знака матки в направлении карпальной линии, оканчивающаяся конусом, обозначает рак шейки матки.

5. Знак тела матки. Выпускает короткую ветвь с конусом на конце, обозначает эндометрит — воспаление слизистой тела матки, которое вызывается стрепто- и стафилококками, туберкулезной палочкой, анаэробами, гонококками, попадающими в матку из влагалища или метастатическим путем.

6. Ветвь, исходящая из основания верхнего конуса, длиной не меньше размеров в совокупности шейки и тела матки, в направлении карпальной линии, оканчивающаяся конусом, означает рак тела матки.

7, 8. Метастазирование рака тела матки в маточные трубы.

9, 10. Крестик внутри знака яичников обозначает метастазирование рака тела матки в яичники.

11. Островок под линией сердца, под бугром Меркурия, в котором наблюдается кружок, указывает на ретенционную кисту желтого тела.

12. Цирроз печени.

13. Метастазы или рак печени.

14. Полип аденоматозный — рак или метастазы.

15, 16. Длинные островки, образуемые папиллярными линиями подпальцевых трирадиусов, обозначают метастазы по лимфатическим путям малого таза по ходу подчревных артерий и около запирательных отверстий. Лимфаденопатия.

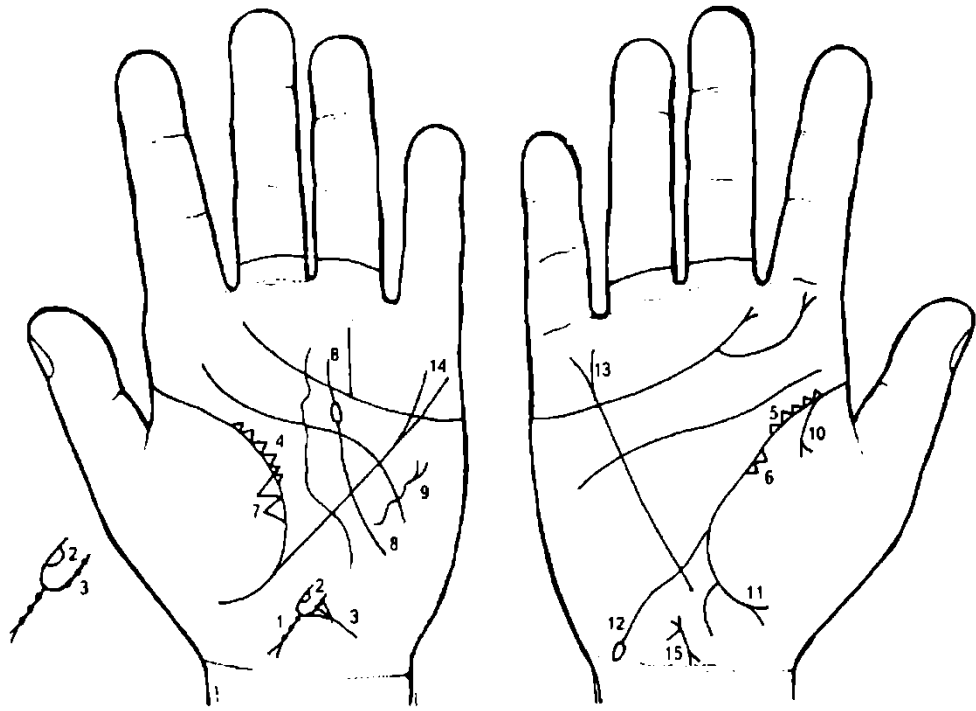
17. Метастазы рака матки в среднюю долю легкого.

18. Островок у основания линии Меркурия обозначает хронический лимфолейкоз (или лейкоз).

19. Свищ в прямой кишке.

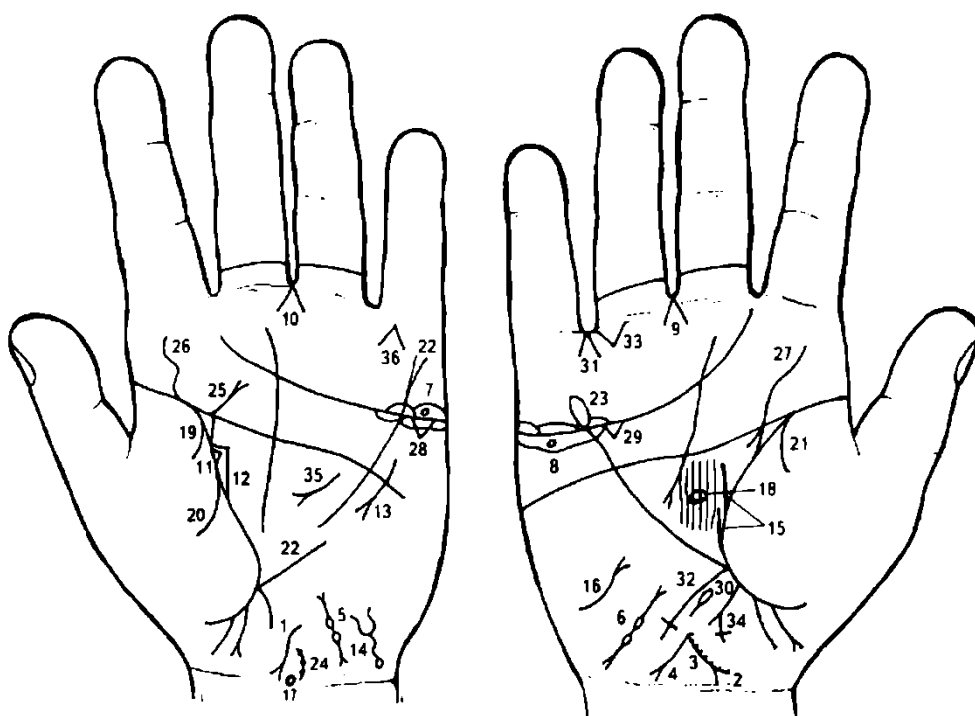
20. Метастазы в мочевого пузырь.

21. Экстирпация матки широкая.



К рисункам 431, 432

1. Знак матки. На теле матки три штриха, означают фиброаденому тела матки.
2. Верхний конус обозначает влагалище, а основание конуса обозначает зев матки. На левой ветви конуса, т. е. с левой стороны влагалища, показана доброкачественная опухоль, посредством островка под № 2.
3. На верхнем конусе, на его ветви, — ямочки, обозначают три миомы во влагалище справа.
4. 5. Множество треугольников на линии жизни обозначают двустороннюю хроническую пневмонию.
- 6, 7. Уплотнение в легких.
8. Фиброаденома левой молочной железы — операция.
9. Вывих левой ключицы.
10. 11. Правосторонний гидроторакс.
12. Двенадцатиперстная кишка: дуоденит, сдавление, шейка расширена.
14. Гастроптоз.
15. Знак матки: ретрофлексия; бели.



К рисункам 433, 434

1. Знак тела матки. Линия тела матки значительно широкая, т. е. бугристая. Ретрофлексия — отклонение влево и загиб кзади. Матка близко расположена.
2. Знак шейки матки: ямочки на ветви конуса указывают на фибромиомы.
3. Знак тела матки: линия широкая, справа много ямочек (до 12), обозначают фибромиомы (тело бугристое фиброматозное), упорное кровотечение.
4. От зева тела матки исходит ветвь в направлении карпальной линии, длина которой не менее всей длины знака матки, оканчивающаяся конусом, означает зуд вульвы и рак тела матки.
5. 6. Два островка, соединенные между собой короткими линиями и выпускающие ветви с конусами на концах на бугре Луны, обозначают метастазирование рака тела матки в маточные трубы.
7. Островок над линией сердца, под бугром Меркурия левой ладони, внутри которого кружок, обозначает оофорит (кружок) и ретенционную кисту на ножке в левом яичнике, ее перекрутку и кровоизлияние.
8. Островок под линией сердца, под бугром Меркурия правой ладони, внутри которого кружок, обозначает кисту желтого тела в правом яичнике.
- 9, 10. Знак гинекологической операции: удаление матки, маточных труб и яичников.
11. Треугольник на линии жизни указывает на мастит левой молочной железы.
12. Треугольник на линии жизни левой ладони, у которого верхний катет размером меньше остальных катетов, означает непальпируемую мастопатию.
13. Дугообразная линия с конусом вне пределов большого треугольника левой ладони, рядом с линией Меркурия, пересекающая линию головы, обозначает фибромиому левой молочной железы — операция.
14. Извилистый конус знака мочевого пузыря обозначает опущение мочевого пузыря, цистит и функциональные нарушения.
Извилистая линия от основания конуса до кружочка обозначает расширение мочевого пузыря влево.
- Кружок у основания знака обозначает повреждение мочевого пузыря, вследствие гинекологической операции.
15. Прямая ветвь (иногда извилистая) и рядом с ней короткая, исходящая из нижней части линии жизни, служит указанием на рак матки.
16. Извилистая линия с конусом на бугре Луны (гипотенаре), конус которой направлен в сторону линии Меркурия правой ладони, обозначает тиреотоксикоз правой доли щитовидной железы в пределах I—II стадии.
17. Кружок на оси ладони рядом с карпальной линией означает гипоталамус — дисфункция. Гипоталамус показан только на левой ладони.
18. Островок на оси правой ладони в большом треугольнике означает гипофиз — дисфункция.

Гипофиз показан только на правой ладони.

В сочетании: нарушение гормональных соотношений в системе гипоталамус—гипофиз—яичники.

19. Линия, исходящая из линии жизни на бугор Венеры левой ладони, в сочетании со знаком под № 20 означает гемоторакс, вследствие рака матки и геморрагического диатеза.

20. Линия, исходящая из линии жизни и оканчивающаяся конусом, означает гемоторакс.

21. Правосторонний сухой плеврит.

22. Линия Меркурия оканчивается конусом — гастроптоз.

23. Линия Меркурия оканчивается островком на правой ладони (как обычно), обозначает склонность к аллергическим отравлениям.

24. Короткая линия в виде дуги, исходящая из карпальной линии левой ладони в направлении большого пальца, обозначает искривление шейного отдела позвоночника. Три ямочки (или кружочки) на дуге обозначают V, VI, VII позвонки — остеохондроз.

25. Ветвь с конусом, исходящая из линии головы на бугор Юпитера и в направлении среднего пальца левой ладони, означает вывих поясничного отдела позвоночника (вывих кзади слева).

26, 27. Ветвь, исходящая из линии жизни под бугром Юпитера, извилистая, наклон в сторону большого пальца, обозначает искривление поясничного отдела позвоночника.

28, 29. Треугольник под линией сердца и под бугром Меркурия на обеих ладонях обозначает калькулезный холецистит.

30. Островок на оси ладони и ниже основания линии Меркурия правой ладони (всегда только на правой ладони), выпускающий короткую ветвь вниз, означает дискинезию желчных путей.

31. Удаление желчного пузыря под №№ 28, 29.

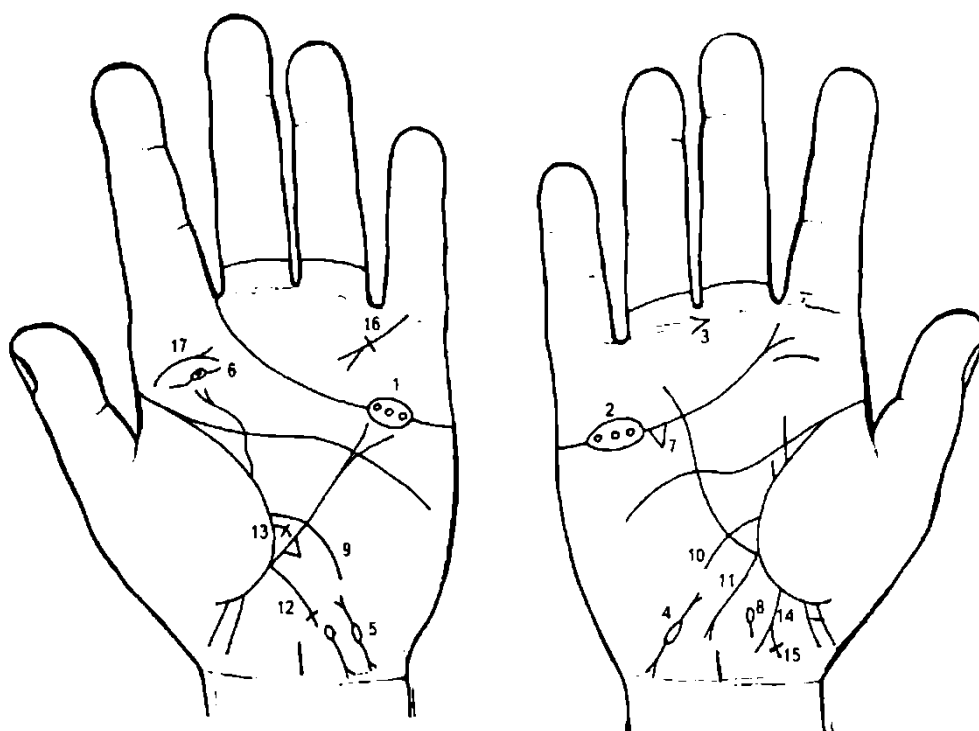
32. Ветвь, исходящая из основания линии Меркурия правой ладони в направлении карпальной линии, оканчивающаяся крестиком, обозначает: восходящая и поперечная ободочная кишка справа. Крестик на конце означает давление забрюшинной липомы и, как следствие, частичную правостороннюю кишечную непроходимость.

33. Треугольник под первой складкой проксимальной фаланги безымянного пальца правой ладони, расположенный рядом с межпальцевой промежностью безымянного пальца и мизинца, вершина которого направлена вниз, обозначает частичную правостороннюю кишечную непроходимость.

34. Прямая ветвь, исходящая из участка прямой кишки линии жизни в направлении пересечения оси ладони и карпальной линии, конец которой расщеплен, означает проктит, или свищ (рак матки), или полип; справа от оси короткая линия, пересекающая ветвь конуса, означает искривление прямой кишки справа.

35. Панкреатит хронический.

36. Самоубийство через повешение.



К рисункам 435, 436

1, 2. Островок, прерывающий линию сердца под бугром Меркурия, внутри которого находятся три кружочка, между собой касательно не расположенные, служит указанием на крипторхизм двусторонний паховый и на эктопию яичка.

3. Конус в межпальцевой промежности безымянного и среднего пальцев, исходящий от безымянного в направлении среднего пальца, обозначает оперативное вмешательство, связанное с крипторхизмом.

4, 5. Островок на бугре Луны (гипотенаре), выпускающий короткие линии в сторону карпальной линии и линии Меркурия (весь знак направлен в сторону линии Меркурия), означает семенной канатик, который растянут и стенозирует (утолщение), дискинезия.

6. Вариант: кружок в островке линии сердца под бугром Меркурия служит указанием на крипторхизм абдоминальный — внутрибрюшная задержка яичка.

7. Треугольник на линии сердца, под бугром Меркурия правой ладони, означает холецистит.

8. Дискинезия желчных путей.

9. Ветвь, исходящая из линии жизни левой ладони в направлении гипотенара и карпальной линии, обозначает энтероколит.

10. Ветвь, исходящая из линии жизни правой ладони (только) в направлении гипотенара и карпальной линии, означает двенадцатиперстную кишку: сдавление, вследствие гастроптоза, дуоденит.

11. Ветвь, исходящая из основания линии Меркурия только правой ладони в направлении карпальной линии, оканчивающаяся конусом, означает восходящую и поперечноободочную кишку; хронический аппендицит указан конусом.

12. Ветвь, исходящая из основания линии Меркурия в направлении карпальной линии левой ладони, оканчивающаяся крестиком, означает нисходящую ветвь толстой кишки, а крестик указывает на аномалию плавного перехода сигмовидной кишки в прямую.

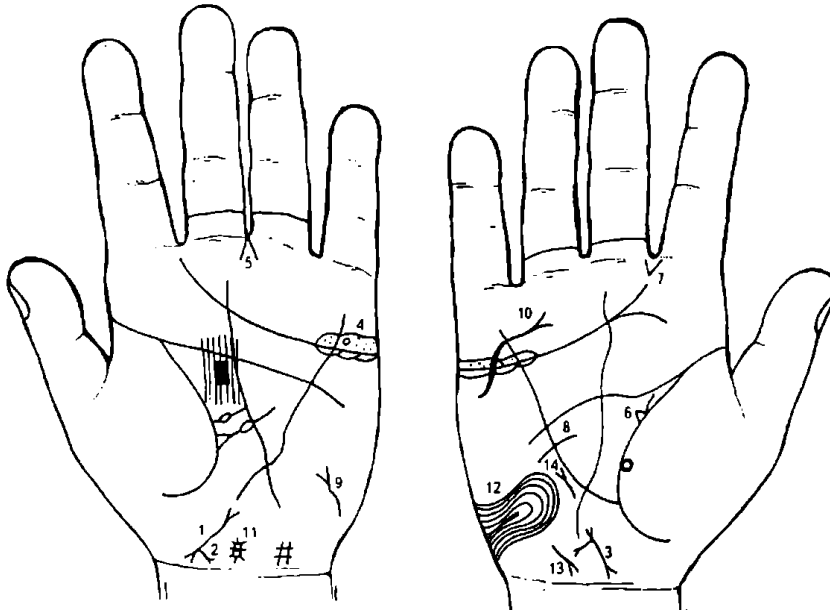
13. Ветвь, исходящая из линии жизни выше основания линии Меркурия и знака тонкого кишечника, оканчивающаяся крестиком, означает сигмовидную кишку — сигмоидит.

14. Прямая ветвь, исходящая из участка прямой кишки линии жизни в направлении пересечения оси ладони и карпальной линии, с конусом на конце, означает проктит (или полип, или свищ).

15. Короткая черточка, пересекающая правую ветвь конуса знака под № 14, образуя крестик, означает искривление прямой кишки вправо.

16. Короткая линия с конусом и поперечной линией, исходящая из первой складки проксимальной фаланги мизинца левой ладони, пересекает бугор Меркурия под углом, означает тяжелую травму (ранение) грудной клетки под лопаткой.

17. Искривление поясничного отдела позвоночника, вследствие ушиба (конус).



К рисункам 437, 438

1. Знак матки.

2. Прямая короткая ветвь с конусом на конце, исходящая из основания нижнего конуса в направлении карпальной линии, означает рак шейки матки.

3. Знак матки. Короткая ветвь с конусом на конце, исходящая из основания верхнего конуса матки, означает бели и зуд вульвы.

4. Кружок в островке над линией сердца под бугром Меркурия левой ладони означает оофорит левого яичника; кружок —

ретенционная киста с перекруткой ножки.

5. Конус в межпальцевой промежности среднего и безымянного пальцев левой ладони предвещает гинекологическую операцию — удаление шейки матки.

6. Треугольник на линии жизни правой ладони, вершина которого находится в большом треугольнике, выпускающий извилистую линию из своего основания вверх, в направлении линии головы, означает мастит лактационный — серозный инфильтративный (стафилококк).

7. Конус, исходящий из межпальцевой промежности указательного и среднего пальцев правой ладони в направлении бугра Юпитера, указывает на стафилококк.

8. Дугообразная линия, исходящая из большого треугольника правой ладони, пересекающая линию Меркурия под линией головы, означает флегмонозный мастит правой молочной железы и оперативное лечение — один радиарный разрез.

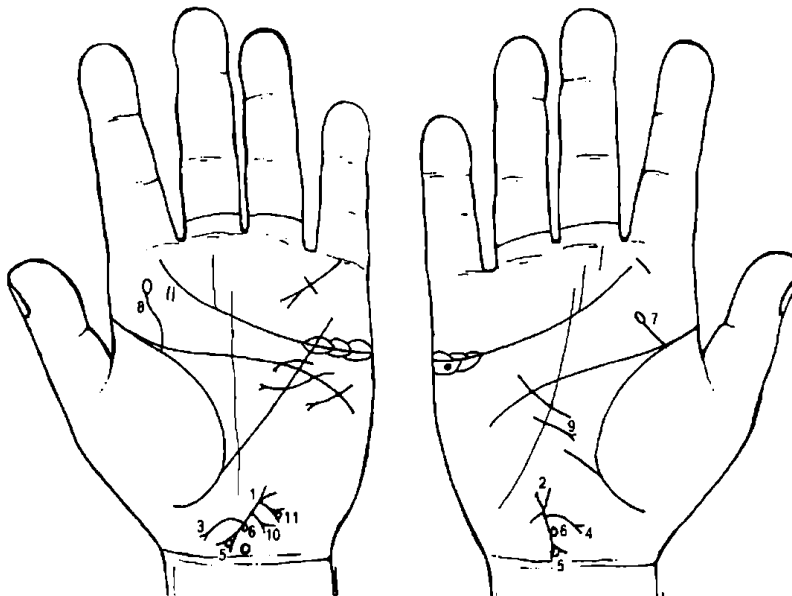
9. 10. Извилистая линия с конусом на конце на обеих ладонях означает Базедову болезнь.

Лучистая звездочка на оси ладони у основания кисти руки означает родовую травму мозжечка. Кружок в промежутке лучей звездочки наверху означает дисфункцию гипоталамуса.

11. Петля, образуемая папиллярными линиями на гипотенаре правой ладони, означает эндокринно-вегетативные нарушения в области подкорковых образований правого полушария мозга, объясняющие депрессивное течение психоза. Внешние факторы могут служить провоцирующим моментом (лейкоцитоз).

12. Гепатит тиреотоксический.

13. Мерцательная аритмия.



К рисункам 439, 440

1, 2. Знак матки.

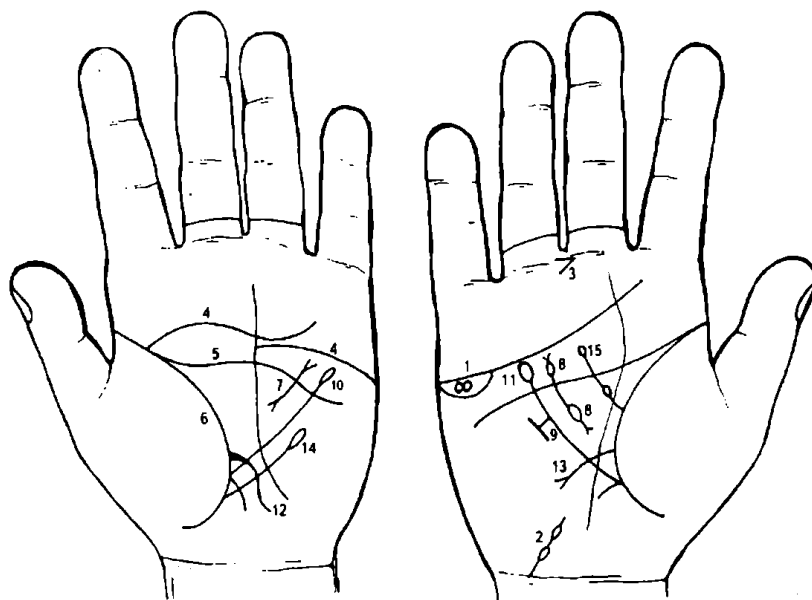
3, 4. Ветвь с конусом, исходящая от тела матки в сторону большого пальца и в направлении карпальной линии, обозначает аменорею.

5. Кружок, касательно расположенный в нижнем конусе матки, обозначает лейкоплакию вульвы и шейки матки.

6. Кружок, касательно расположенный к телу матки справа, предвещает кисту на теле матки.

7. Травма шейного отдела позвоночника.

8. Травма и сколиоз поясничного отдела позвоночника.
9. Среднедолевой синдром.
10. Эндометрит.
11. Кружок в конусе, касательно расположенный к ветви, исходящей из основания верхнего конуса знака матки, означает крауроз вульвы.



К рисункам 441, 442

1. Два кружочка, касательно расположенные между собой в островке под линией сердца и под бугром Меркурия на правой ладони, означают водянку оболочек правого яичка.

2. Короткая линия с двумя островками, исходящими из карпальной линии на бугор Луны и в направлении основания линии Меркурия, означает сдавление семенного канатика правого яичка. Иногда такой знак у мужчины означает водянку оболочек семенного канатика, которые чаще бывают одиночные, со

временем проявляются симптомами врожденных пахо-мошоночных грыж, удаляют водянку хирургическим путем. Прогноз благоприятный.

3. Конус в межпальцевой промежности среднего и безымянного пальцев направлен в сторону среднего пальца, служит указанием на хирургическое вмешательство в связи с водянкой оболочек яичка.

4, 5, 6. Линии сердца, головы и жизни, соединенные между собой под бугром Юпитера на одной руке, всегда есть признак угрозы насильственной смерти, которую можно избежать путем изменения образа жизни. Линия сердца под № 4 разделена на две части, одна из которых поднимается к бугру Сатурна, а другая опускается к линии головы,— означает раздвоенность чувств, неуверенность в действиях, частые промахи и угнетенное душевное состояние.

7. Короткая линия с конусом в большом треугольнике левой ладони означает муковисцидоз — панкреато-бронхо-пульмональный кистозный фиброз, Андерсена синдром.

8. Два островка, выпускающие короткие линии с конусами на концах в большом треугольнике правой ладони, означают: верхний островок — отравление поджелудочной железы; нижний островок — недостаточность инсулярного аппарата. Хронический панкреатит с панкреатической ахилией.

9. Короткая перемычка между линией Меркурия правой ладони и короткой параллельной линией вне пределов большого треугольника означает зарубцованную язву желудка в нижней трети малой кривизны.

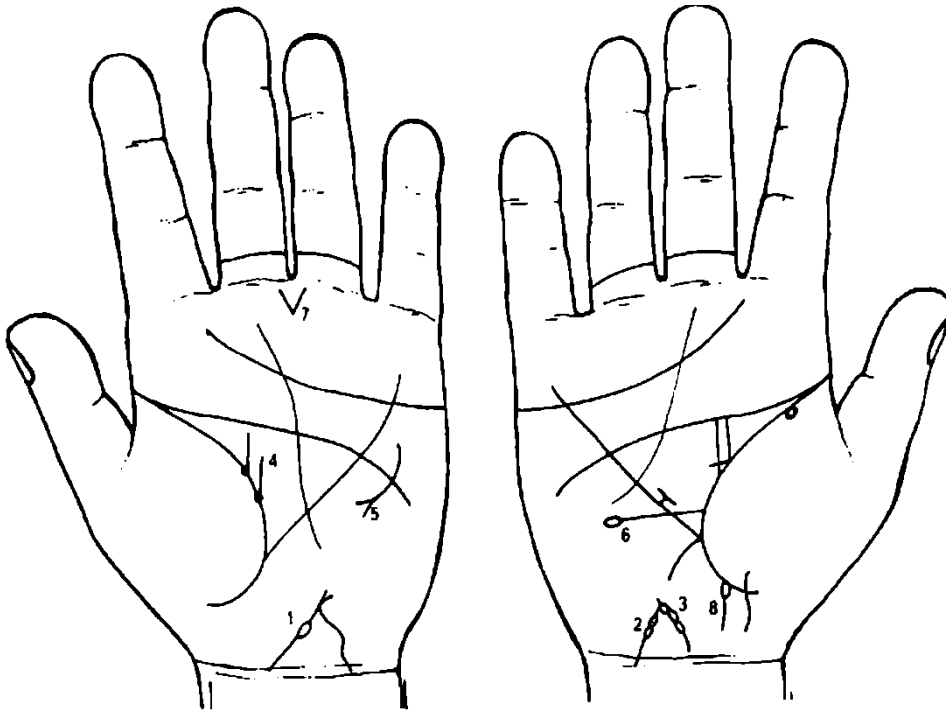
10. 11. Линия Меркурия оканчивается островком на обеих ладонях, означает, что желудок подвержен значительным отравлениям.

12. Ветвь, исходящая из линии жизни выше основания линии Меркурия левой ладони, пересекающая ее в направлении бугра Луны и карпальной линии, означает тонкий кишечник: воспаление слизистой — энтероколит.

13. Язва двенадцатиперстной кишки вне пределов луковицы.

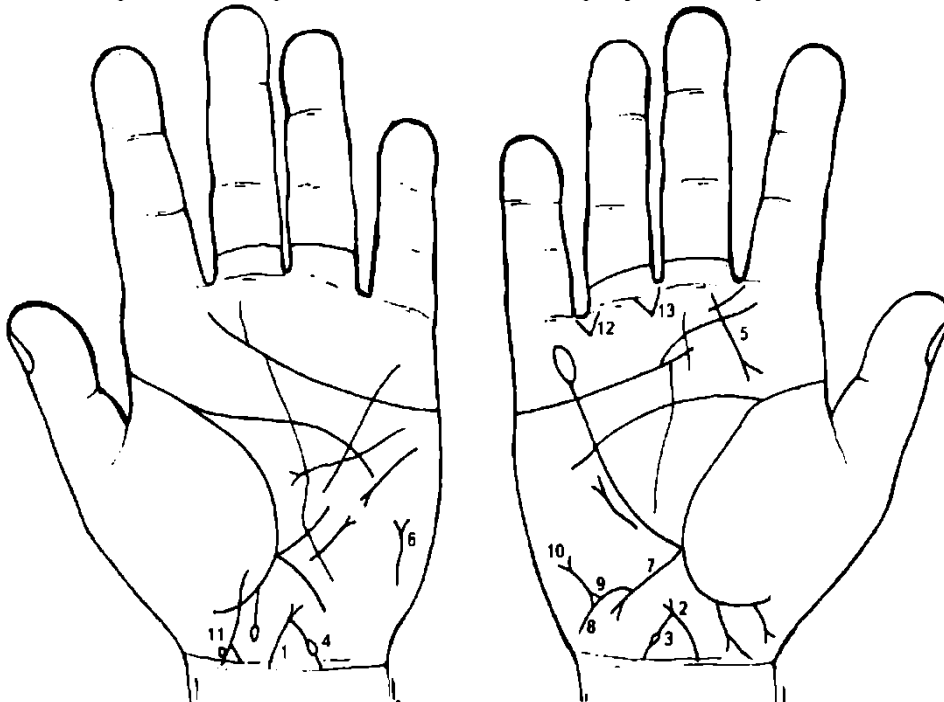
14. Лимфопения.

15. Получение донорской крови или биоплазмы, или переливание 2 раза (2 островка).



К рисункам 443, 444

- 1, 2. Знак матки. Островок, прерывающий тело матки, означает удаление детского места.
3. Три островка, прерывающие знак тела матки, обозначают пункции тела матки.
4. Ветви, длинная и короткая, исходящие из ямочек на линии жизни левой ладони в направлении линии головы, вертикально или с небольшим отклонением в противоположную сторону от большого пальца, означают фибромиому левой молочной железы.
5. Дугообразная линия с конусом на конце, пересекающая линию головы вне пределов большого треугольника левой ладони, означает операцию молочной железы или левую дополнительную молочную железу.
6. Горизонтальная линия, исходящая из линии жизни правой ладони, чуть выше основания линии Меркурия, оканчивающаяся островком, означает пониженное содержание эритроцитов.
7. Резекция желудка.
8. Шприцевой стафилококк, введенный в правую ягодицу.



К рисункам 445, 446

- 1, 2. Линия, исходящая из карпальной линии (по оси ладони), оканчивающаяся конусом, означает матку (шейку или тело матки). Основание конуса — зев матки; конус — влагалище.

3, 4. Ветвь, исходящая из основания верхнего конуса знака матки под Ns 1, 2 в направлении карпальной линии и на обеих ладонях прерывающаяся островком, означает отделение плода от тела матки; травма тела матки.

5. Прямая короткая линия, исходящая из-под основания среднего пальца правой ладони под углом в направлении складки большого пальца, означает аденому левой доли щитовидной железы.

6. Тиреотоксикоз левой доли щитовидной железы в пределах I стадии.

7. Ветвь, исходящая из основания линии Меркурия правой ладони на бугор Луны и в направлении карпальной линии, означает восходящую ветвь прямой кишки; конус на конце знака указывает на хронический аппендицит с местным перитонитом; аппендицит подлежит удалению.

8. Ветвь, исходящая из знака восходящей ветви толстой кишки под Ns 7 в направлении карпальной линии, означает воспаление слепой кишки, вследствие удара (например, ногой) под Ns 9.

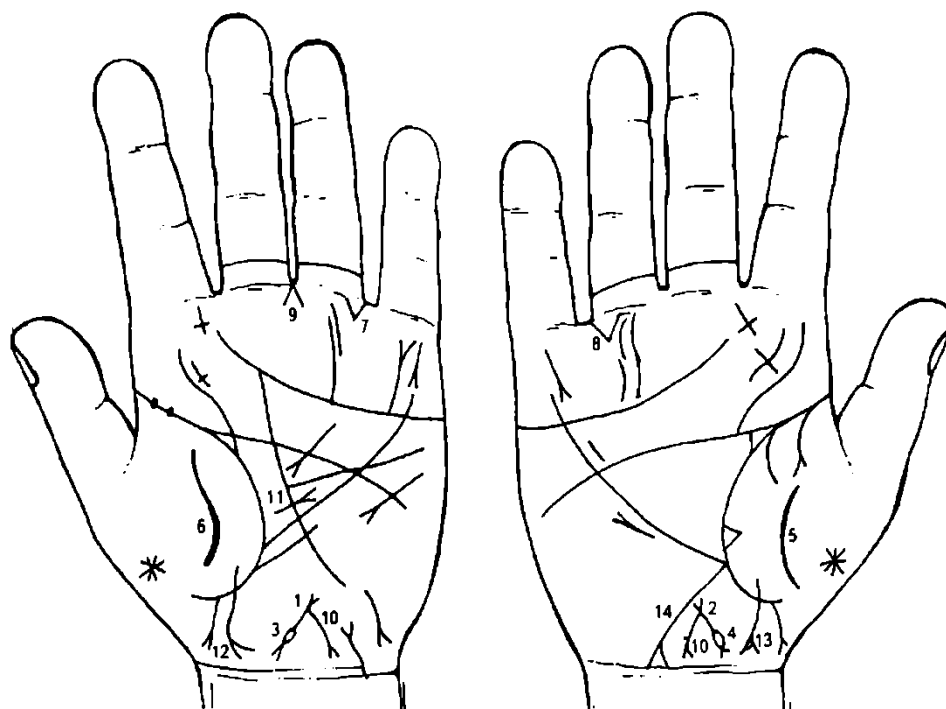
9. Треугольник на знаке слепой кишки означает удар (ушиб) в слепую кишку под Ns 8.

10. Прямая ветвь с конусом на конце, исходящая из вершины треугольника под Ns 8, означает полип аденоматозный в слепой кишке с перерождением в рак слепой кишки.

11. Знак девочки. Тяжелые роды. На ветви конуса четырехугольник, означает обвитие пуповины вокруг шеи.

12. Правосторонняя кишечная непроходимость, связанная с раком слепой кишки.

13. Оперативное вмешательство в брюшину: операция слепой кишки, анастомоз.



К рисункам 447, 448

1, 2. Знак матки. Ретрофлексия: отклонение и загиб кзади. Островок, исходящий от знака (основания) нижнего конуса под Ns 3 и 4, прерывающий знак тела матки, означает удаление детского места или значительную травму тела матки (например, неквалифицированный массаж тела матки).

5, 6. Воспаление брюшины.

7, 8. Кишечная непроходимость.

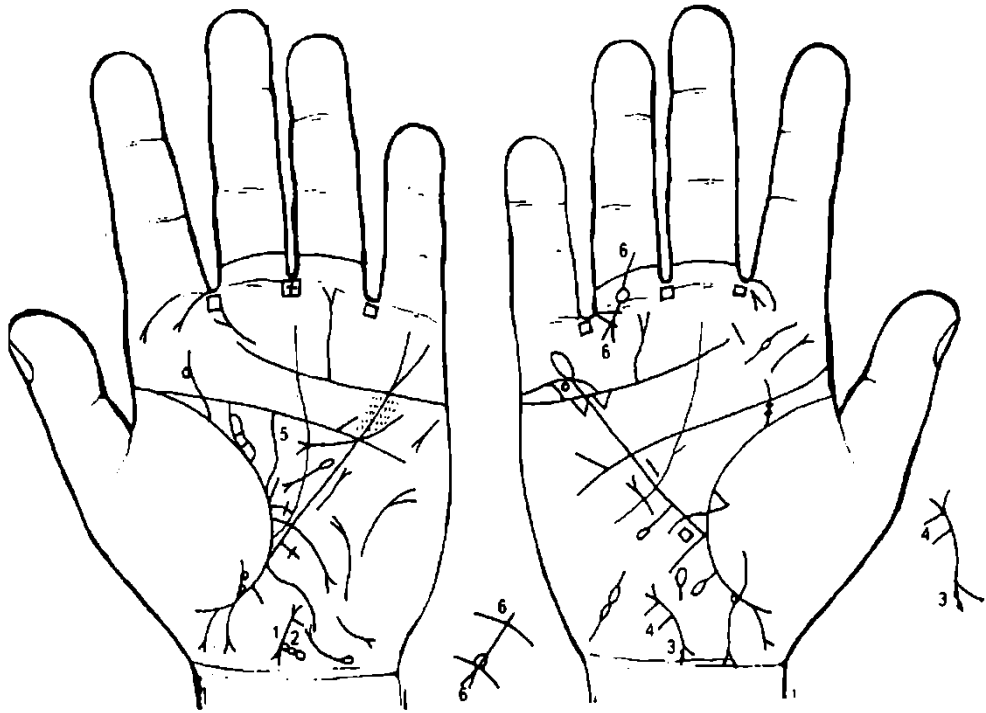
9. Гинекологическая операция.

10. Обильные бели, зуд вульвы (конус).

11. Грыжа белой линии.

13. Девочка. Островок на ветви конуса слева означает гидроцефалию в левом полушарии мозга.

14. Воспаление слепой кишки.



К рисункам 449, 450

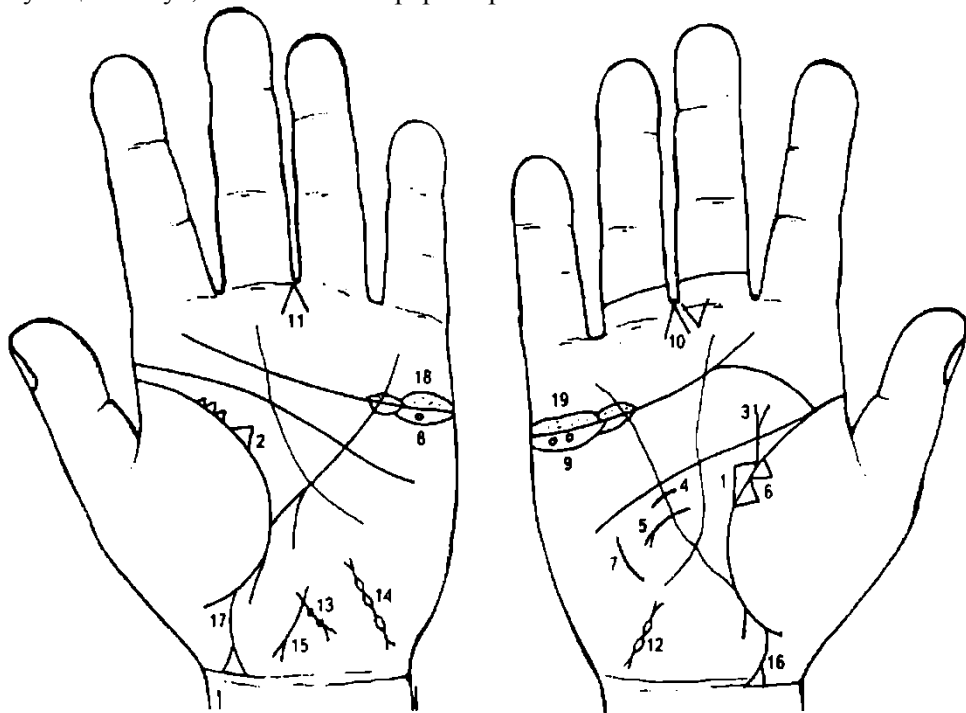
1, 2. Знак матки. На знаке матки множество ямочек — означает множество фибромиом на теле матки. Ветвь, исходящая из основания нижнего конуса (шейка матки) в направлении карпальной линии, означает разрыв шейки матки во время родов, который не зашит.

3. Ямочки на левой ветви знака шейки матки означают эрозию шейки матки.

4. Эндометрит.

5. Две ветви, исходящие из линии жизни, первая длинная, а вторая, рядом с ней, короткая, означают рак левой молочной железы.

6. Прямая ветвь, исходящая из проксимальной фаланги безымянного пальца правой ладони, пересекающая вторую нижнюю складку, которая прерывается кружочком, а от него исходят две линии, образующие конус, означает полиартрит правой ноги.



К рисункам 451, 452

1, 2. Треугольник на линии жизни обеих ладоней, у которого верхний катет короче двух других, означает двустороннюю непальпируемую мастопатию.

3. Прямая ветвь, исходящая из линии жизни правой ладони, при этом строго вертикально, без наклона в сторону большого пальца, пересекающая линию головы, оканчивающаяся конусом, означает фиброаденому с малигнизацией в рак правой молочной железы.

Примечание: если знак оканчивается в большом треугольнике, означает доброкачественную фиброаденому.

4. Короткая линия, пересекающая линию Меркурия под линией сердца, означает пункцию правой молочной железы.

5. Дугообразная линия, исходящая из большого треугольника правой ладони, пересекающая линию Меркурия и оканчивающаяся конусом на гипотенаре, означает ампутацию правой молочной железы (рак).

6. Два треугольника на линии жизни, основания которых касательно расположены, а вершины лежат на тенаре, означают метастазирование рака правой молочной железы в правое легкое.

7. Такая дугообразная линия на гипотенаре, напротив знака под № 6, означает метастазирование рака правой молочной железы в кости грудной клетки.

8. Ретенционная киста желтого тела яичника.

9. Две кисты желтого тела правого яичника.

10. 11. Удаление кист яичников.

12. Внематочная беременность правой трубы.

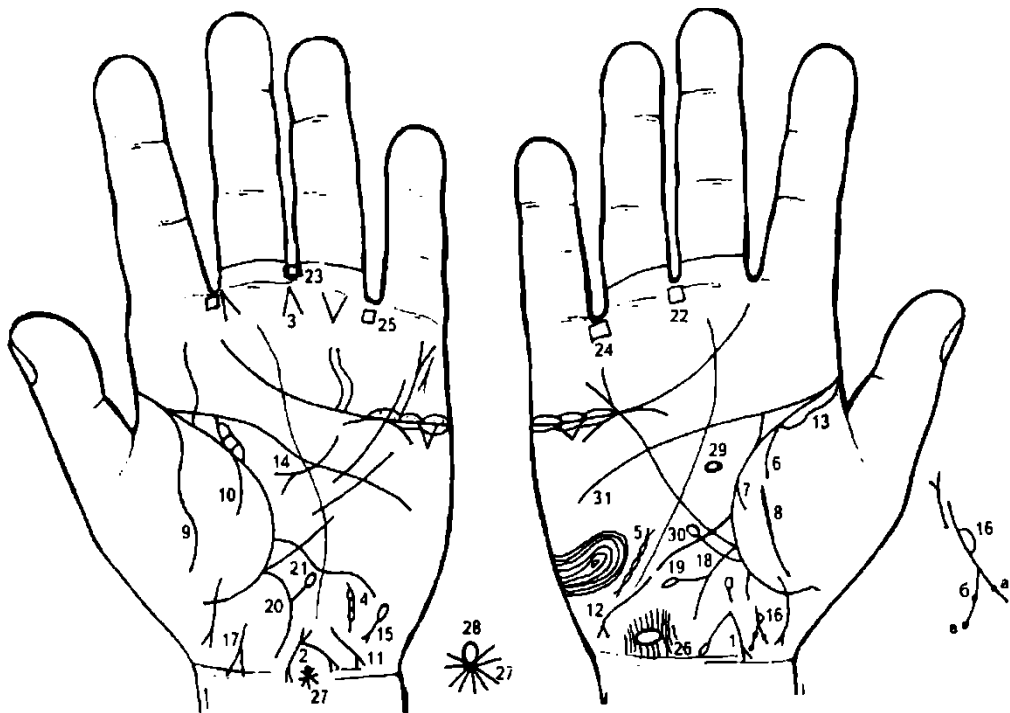
13. Знак матки. Две травмы тела матки, связанные с абортom; бели, зуд вульвы, ретрофлексия — загиб кзади.

14. Внематочная беременность левой трубы.

15. Левая труба маточная — непроходимость.

16. 17. Девочка: тяжелые роды и ранняя смерть.

18, 19. Двусторонний оофорит.



К рисункам 453, 454

1. Знак матки. Тело матки широкое, а от зева тела матки исходит длинная ветвь с островком на конце в направлении карпальной линии, оканчивающаяся на уровне шейки, — означает прободение тела матки во время аборта. Маточное кровотечение, рак тела матки.

2. Знак тела матки; бели, зуд вульвы, меноррагия — рак тела матки; фиброматозная.

3. Конус в межпальцевой промежности среднего и безымянного пальцев левой ладони означает резекцию тела матки.

4. 5. Удаление маточных труб, в связи с метастазированием рака тела матки.

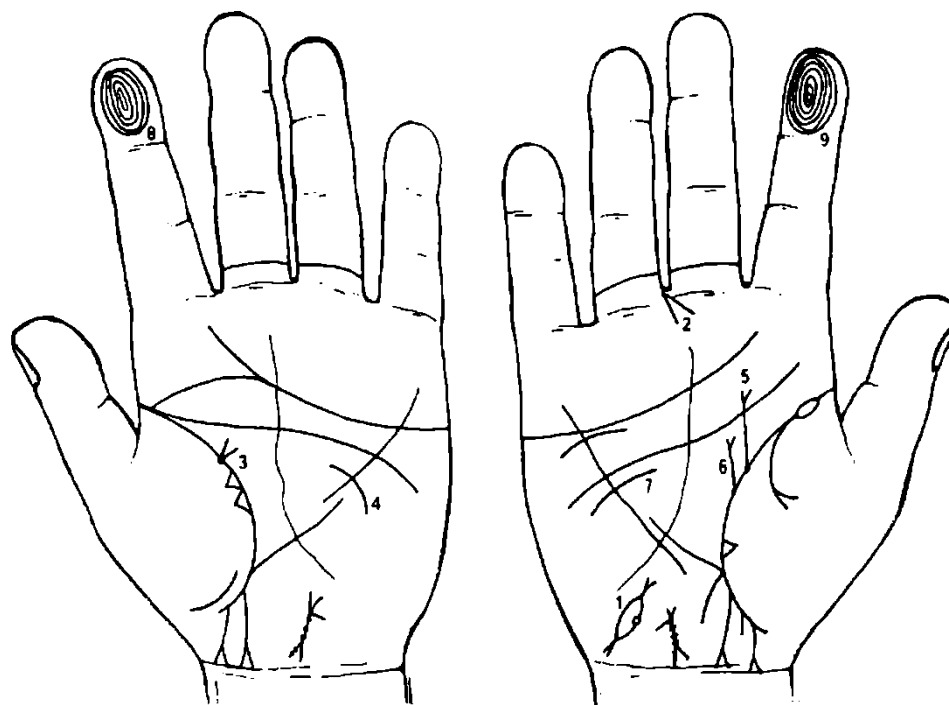
6, 7. Правосторонний гемоторакс.

8, 9. Воспаление брюшины.

10. Левосторонний сухой плеврит.

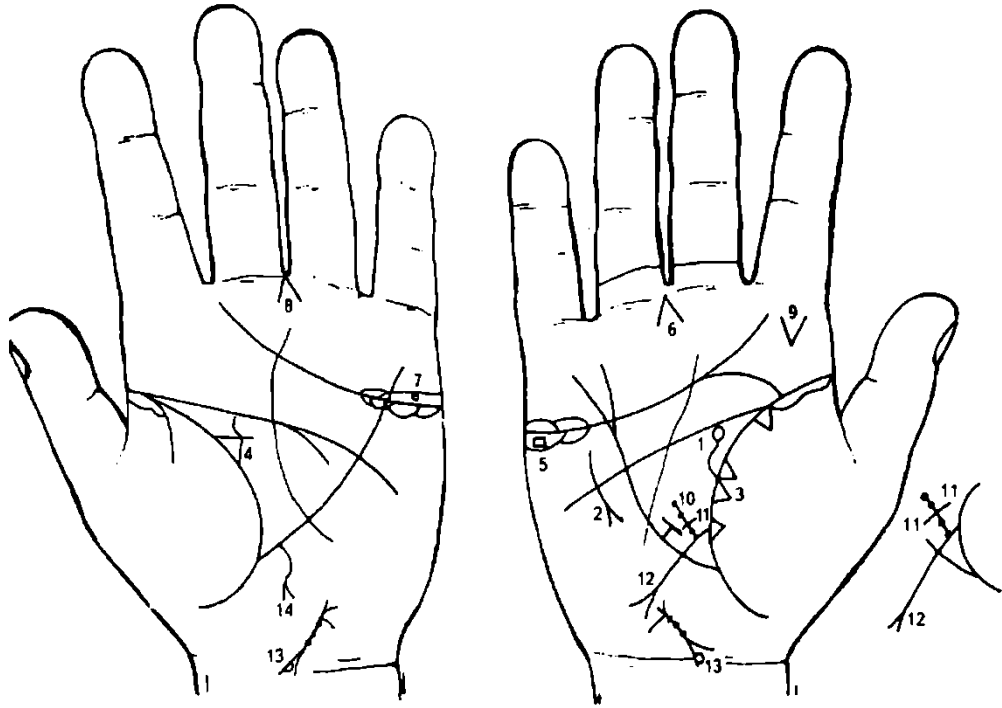
11, 12. Гепатит инфекционный (болезнь Боткина, вирус А).

13. Правосторонняя пневмония в детстве.
14. Панкреатит аллергический, ахилический.
15. Гемолитическая анемия семейно-наследственная.
16. Знак мальчика. Островок, начало которого у основания конуса, означает правостороннюю пневмонию. Ямочки на ветвях конуса «а» и «б» означают вдавление пальца акушера в голову. Ямочка на конце левой ветви конуса «в» означает опухоль в заднем отделе левого полушария мозга. Отек легких, летальный исход. Обратите внимание, что знак мальчика прерван.
17. Знак мальчика оторван от складки большого пальца, а головка его соединена с карпальной линией, означает тяжелые роды (конус) и раннюю смерть в сочетании со знаком под № 16.
18. Восходящая ветвь толстой кишки: хронический аппендицит.
19. Дивертикул в поперечно-ободочной кишке справа.
20. Нисходящая ветвь: аллергический колит.
21. Дивертикул в поперечно-ободочной кишке слева.
22. 23. Анацидный гастрит.
- 24, 25. Колит аллергический.
26. Травматическая энцефалопатия и сотрясение мозга в задней доле правого полушария.
27. Звездочка на оси ладони у карпальной линии левой ладони — травма мозжечка.
28. Знак гипоталамуса. Задний отдел оттянут вниз — означает родовую травму заднего отдела; дисфункция.
29. Гипофиз — дисфункция.
30. Лейкопения.
31. Эндокринно-вегетативные нарушения, связанные с изменениями в области подкорковых образований и объясняющие течение психоза.



К рисункам 455, 456

1. Знак правой маточной трубы. Кружок, прерывающий периметр островка, означает кисту в правой маточной трубе.
2. Конус, направленный в межпальцевый промежуток среднего и безымянного пальцев, означает удаление (операцию) правой маточной трубы под № 1.
3. Две ветви, исходящие из одной точки (ямочки) на складке большого пальца левой ладони в направлении пятипальцевой складки с отклонением в сторону от большого пальца, означают две фиброаденомы (фиброаденоматоз) в верхнем квадранте левой молочной железы.
4. Секторальная резекция левой молочной железы.
5. 6. Фиброаденоматоз.
- Секторальная резекция правой молочной железы.
- Мелкоочаговый инфаркт миокарда переднебоковой стенки.
- Повторный мелкоочаговый инфаркт миокарда переднебоковой стенки.



К рисункам 457, 458

1. Извилистая линия, вертикально исходящая из первой складки большого пальца правой ладони в направлении линии головы, иногда с отклонением в противоположную сторону от большого пальца, оканчивающаяся островком, означает травму правой молочной железы и малигнизацию в рак.

2. Такой дугообразный знак вне пределов большого треугольника правой ладони, расположенный рядом с линией Меркурия, означает ампутацию правой молочной железы под №1.

3. Два треугольника на линии жизни правой ладони, основания которых расположены касательно, а сами треугольники находятся на бугре Венеры, означают метастазирование рака правой молочной железы в правое легкое.

4. Треугольник на линии жизни левой ладони в верхнем углу большого треугольника, выпускающий из своей вершины извилистую линию в направлении линии головы, означает хроническую кистозную мастопатию левой молочной железы.

5. Четырехугольник, расположенный в островке под линией сердца и под бугром Меркурия правой ладони, означает дермоидную кисту правого яичника.

6. Конус в межпальцевом промежутке среднего и безымянного пальцев предвещает удаление правого яичника.

7. Кружок в островке над линией сердца левой ладони и под бугром Меркурия означает кисту ретенционную на ножке.

8. Резекция левого яичника — удаление кисты.

9. Конус на бугре Юпитера, вертикально расположенный, острие которого направлено вниз, означает гематому десны справа.

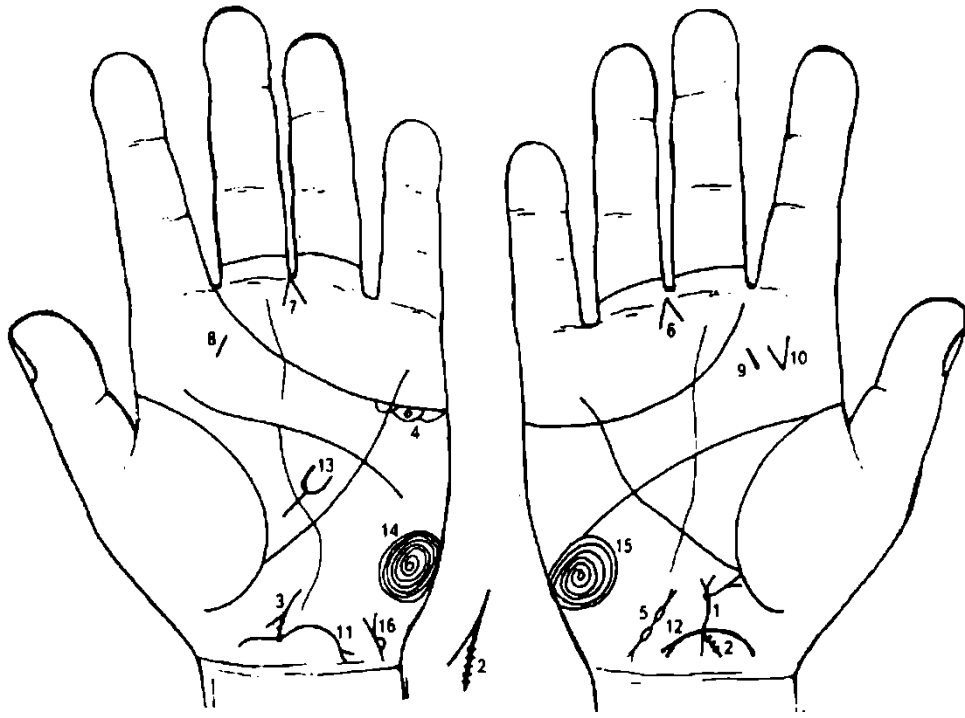
10. Точки (ямочки), исходящие от знака 12-перстной кишки, образуют линию в большом треугольнике — означает дискинезию 12-перстной кишки.

11. Короткая линия, пересекающая знак под № 10, образуя крестик, означает ущемленную грыжу 12-перстной кишки.

12. Язва двенадцатиперстной кишки вне пределов луковицы.

13. Островок на левой ветви, касательно расположенный на знаке шейки, означает доброкачественную опухоль на малой губе влагалища.

14. Извилистая линия с конусом на конце, исходящая из участка печени линии Меркурия левой ладони, указывает на метастазирование рака правой молочной железы в печень.



К рисункам 459, 460

1. Знак матки. Ветвь с конусом на конце, исходящая из основания верхнего конуса в направлении тенара, означает климакс патологический.

2, 3. Правая ветвь конуса знака шейки матки, на которую нанесены штрихи, означает насечки на шейке матки.

4. Киста левого яичника.

5. Правосторонняя внематочная беременность.

6, 7. Гинекологическая операция: удаление кисты левого яичника и правой маточной трубы.

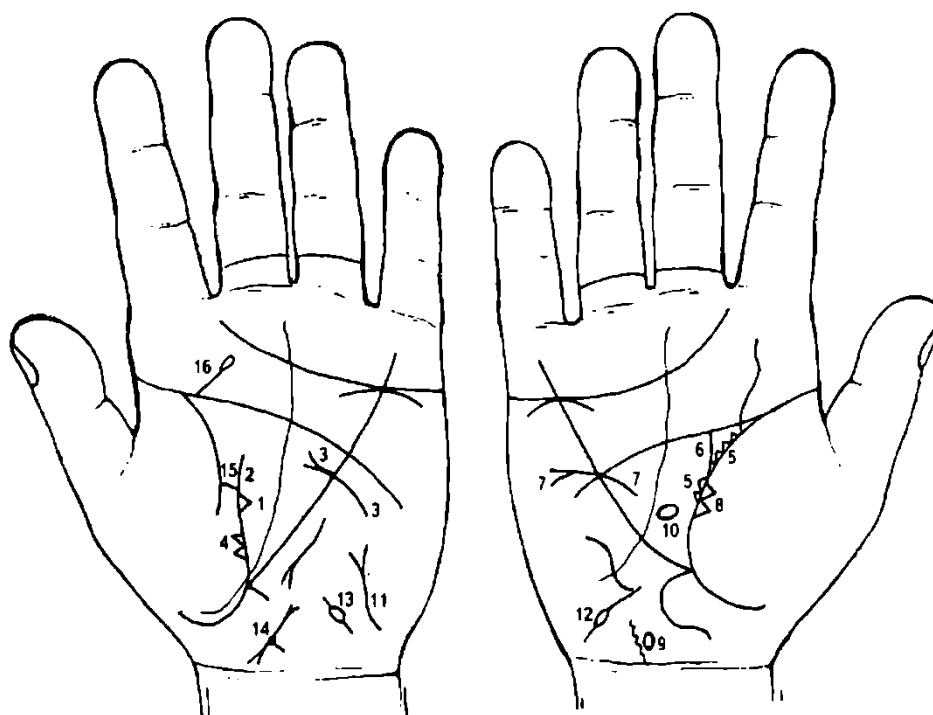
8, 9. Миндалины (хронический тонзиллит).

10. Конус рядом со знаком означает удаление миндалины.

11, 12. Двойственное положение в браке, взаимоотношения доходят вплоть до ненависти.

13. Прямая короткая линия в большом треугольнике левой ладони, оканчивающаяся полукругом, означает пузырно-пупочный свищ, в связи с незаращением дистального отдела урахуса (мочевой проток), который периодически воспаляется, сопровождаясь покраснением, инфильтрацией и выделением гноя из пупка. Сопровождается дивертикулум мочевого пузыря, его верхушки, под № 16. Встречается у недоношенных детей.

14, 15. Завиток на гипотенаре означает эндокринно-вегетативные нарушения, связанные с изменениями в области подкорковых образований,— депрессивный психоз, садизм, жестокосердечие, высокий лейкоцитоз, повышен протромбин.



К рисункам 461, 462

1. Треугольник на складке большого пальца левой ладони, в большом треугольнике, означает мастит.

2. Дугообразная ветвь, исходящая из прерванной складки большого пальца левой ладони в направлении пятипальцевой складки, с уклоном в сторону, противоположную от большого пальца, в сочетании со знаком под № 3 означает рак левой молочной железы.

3. Почти прямая короткая линия, исходящая из гипотенара и пересекающая линию Меркурия, оканчивающаяся конусом в большом треугольнике, означает ампутацию левой молочной железы под № 2.

4. Два треугольника на складке большого пальца, расположенные на тенаре левой ладони, основания которых касательны между собой, означают метастазирование рака левой молочной железы в левое легкое.

5. Множество мелких треугольников на складке большого пальца правой ладони означают кистозную мастопатию.

6. Дугообразная ветвь, исходящая из складки большого пальца правой ладони из-под основания треугольников в направлении пятипальцевой складки, с уклоном в противоположную сторону от большого пальца, означает метастазирование рака левой молочной железы в правую.

7. Прямая линия, исходящая из большого треугольника правой ладони, пересекающая линию Меркурия и пятипальцевую складку в направлении основания трехпальцевой складки, оканчивающаяся конусом, означает в сочетании со знаком №6 рак правой молочной железы и ее ампутацию.

8. Два треугольника на складке большого пальца правой ладони означают метастазирование рака правой молочной железы в правое легкое.

9. Гипоталамус: задний отдел травмирован ударами от произведенных абортов.

10. Гипофиз: дисфункция.

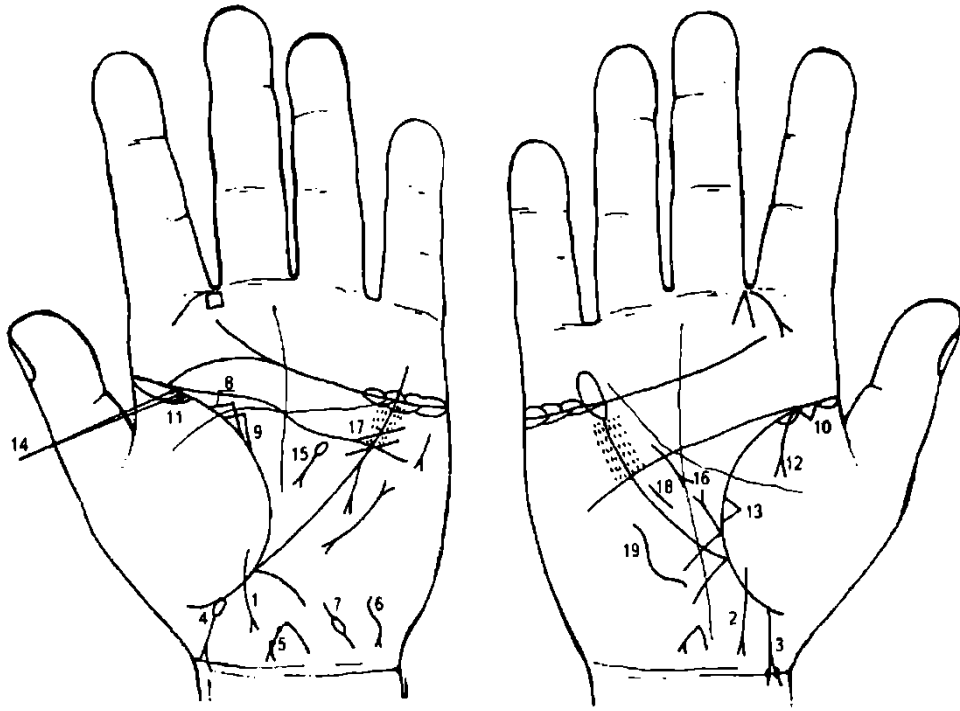
11. Тиреотоксикоз левой доли щитовидной железы в пределах I—II стадии.

12. 13. Трубная непроходимость.

Знак матки: миома на задней стенке или у дна матки.

Складка большого пальца левой ладони прервана, но соединена перемычкой, предвещает благоприятный исход болезни.

Прямая ветвь, исходящая из пятипальцевой складки в направлении бугра Сатурна, оканчивается островком, означает травму (ушиб) шейного отдела позвоночника.



К рисункам 463, 464

1, 2. Линия, исходящая из тенара, пересекающая складку большого пальца в противоположную от него сторону и в направлении карпальной линии, оканчивающаяся конусом, означает девочку, тяжелые роды (конус); конус также является головкой ребенка, а его основание — глотка, гортань.

3. Прямая линия, исходящая из складки большого пальца, конец которой оканчивается конусом (расщеплением) в направлении карпальной линии и пересекает ее, означает мальчика, тяжелые роды. На ветвях расщепления видно по одной ямочке, означает вдавление в голову во время принятия родов.

4. Знак мальчика под № 3 начинается островком, касательно расположенным к складке большого пальца; знак расщепляется и пересекает две карпальные линии (на обеих ладонях), означает: островок — болезнь желудочно-кишечного тракта — интоксикация; в сочетании со знаком под № 3 — ранняя смерть после родов (через 2 месяца).

5. Знак матки: детская, загиб кзади, бели, зуд вульвы, опущение, на теле две фибромиомы.

6. Гепатит токсический (пары олова, свинца и др. веществ). (Обратить особое внимание на конфигурацию знака.)

7. Левая маточная труба — непроходимость.

8. Непальпируемая мастопатия, левосторонняя, после первых родов.

9. Левосторонняя непальпируемая мастопатия повторная, после вторых родов.

10. 11. Двусторонняя пневмония до 10-летнего возраста.

12. Правосторонний экссудативный плеврит.

13. Фиброзные изменения в средней доле легкого, связанные с хроническим панкреатитом, как осложнение от перенесенного эпидемического паротита.

14. Две ямочки на складке большого пальца левой ладони означают эпидемический паротит (свинка).

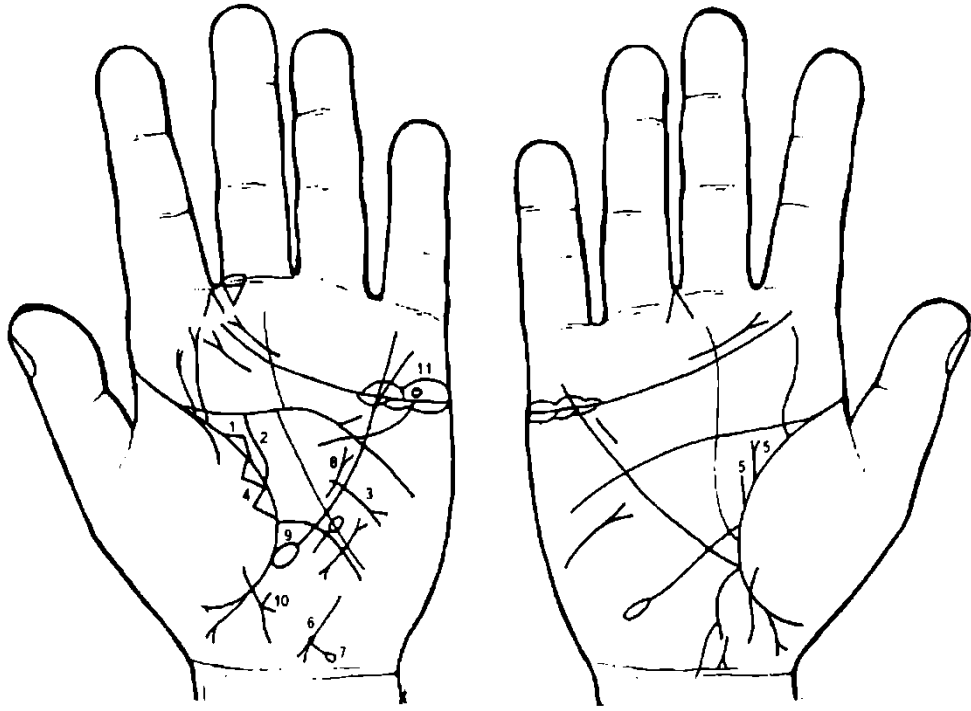
15. Знак поджелудочной железы. Островок указывает на склонность к отравлениям.

16. Знак поджелудочной железы. В сочетании со знаком под № 15 означает рак поджелудочной железы.

17. Стеноз устья аорты.

18. Гипертрофия правого желудочка.

19. Сколиоз грудного отдела позвоночника.



К рисункам 465, 466

1. Треугольник на складке большого пальца левой ладони, у которого верхний катет расположен горизонтально и по своей длине меньше остальных, означает левостороннюю непальпируемую мастопатию.

2. Извилистая ветвь, исходящая из складки большого пальца левой ладони в направлении пятипальцевой складки (линии головы), в сочетании с операционным знаком под № 3 означает рак левой молочной железы.

3. Дугообразная линия, исходящая из большого треугольника левой ладони, пересекающая линию Меркурия и оканчивающаяся на гипотенаре конусом (расщеплением), означает ампутацию левой молочной железы.

4. Два треугольника, расположенные вместе (или рядом на небольшом расстоянии — 1—3 мм) на складке большого пальца левой ладони со стороны бугра Луны, означают метастазирование рака левой молочной железы в левое легкое.

5. Прямые ветви, исходящие из складки большого пальца правой ладони, длинная с конусом на конце и рядом короткая, означают фиброаденому правой молочной железы и ее малигнизацию.

6. Знак матки. Ямочка у основания нижнего конуса матки означает миому задней стенки или у дна матки.

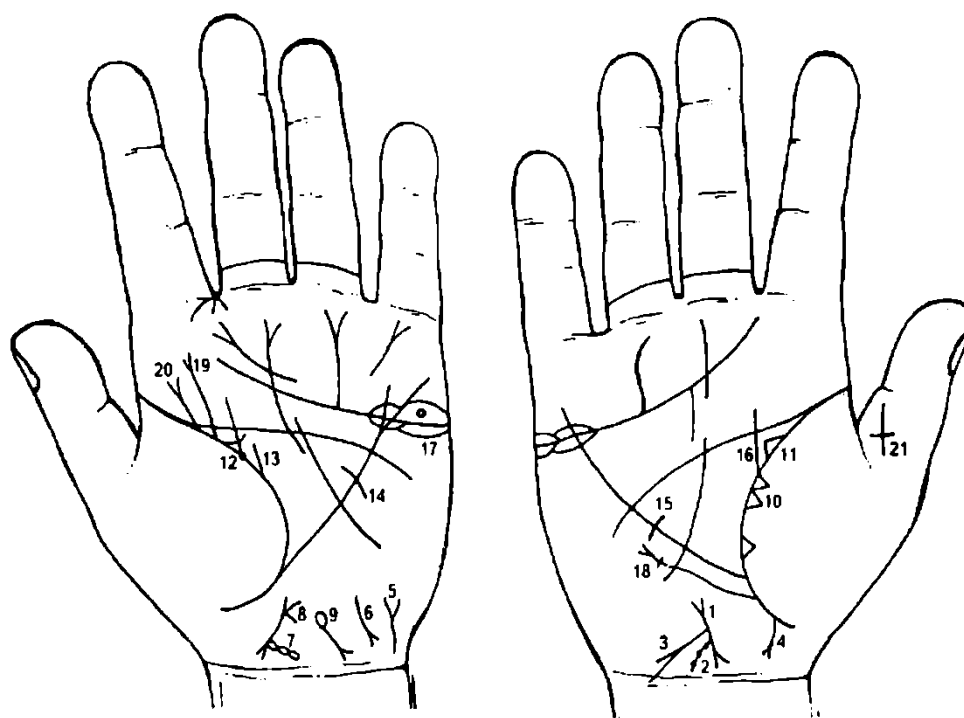
7. Ветвь, исходящая из основания нижнего конуса матки в направлении карпальной линии и оканчивающаяся островком, означает биопсию шейки матки.

8. Лимфогранулематоз.

9. Лимфолейкоз.

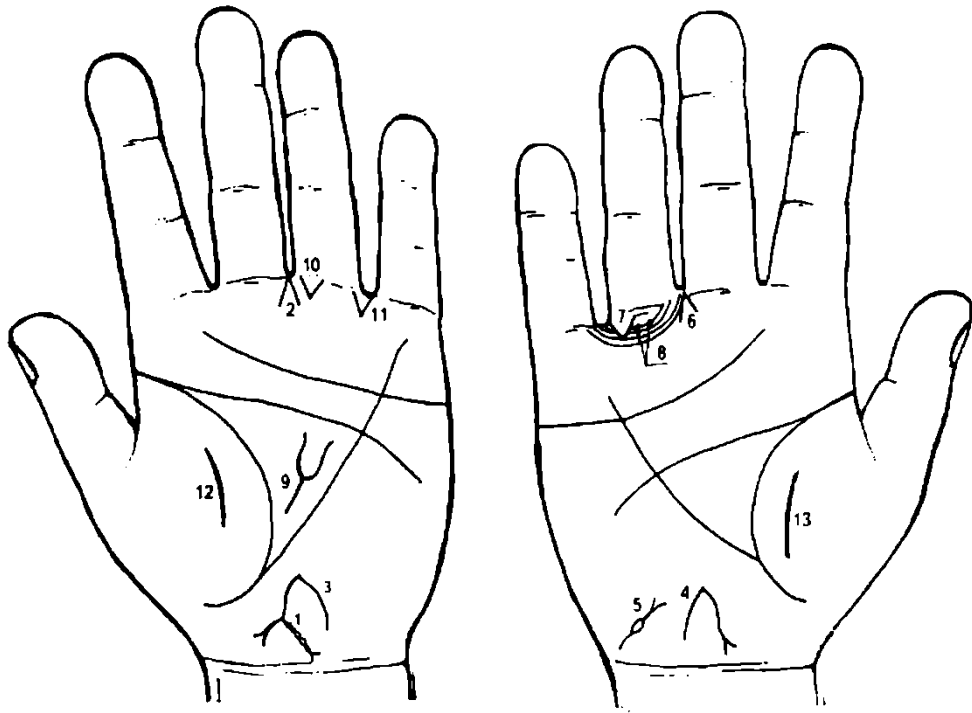
10. нак девочки. Конус на знаке справа предвещает операцию в полость брюшины справа.

11. Киста яичника ретенционная на ножке, перекрутка и кровоизлияние.



К рисункам 467, 468

1. Знак матки: ретрофлексия — загиб кзади.
2. На левой ветви знака шейки матки ямочка, означает эрозию шейки матки.
3. Ветвь, исходящая из основания нижнего конуса знака матки в направлении карпальной линии, конец которой расщеплен, означает рак шейки матки.
4. Дугообразная ветвь, исходящая из складки большого пальца правой ладони с конусом на конце в направлении карпальной линии и знака матки, означает метастазирование рака шейки матки в прямую кишку.
5. Знак мочевого пузыря. Опущен, цистит, прорастание рака шейки матки в мочевой пузырь.
6. Гепатит токсический.
7. Разрыв шейки матки во время родов, который не зашит.
8. Бели.
9. Гемолитическая анемия приобретенная.
10. Отдаленные метастазы рака шейки матки в правое легкое.
11. 12. Двусторонняя непальпируемая мастопатия.
13. От кружочка на линии жизни левой ладони вертикально исходит прямая ветвь, при этом наблюдается разветвление, а рядом с ней параллельно первой исходит короткая линия из линии жизни — означает фиброаденому с перерождением в рак молочной железы.
14. Секторальная резекция левой молочной железы.
15. Кистозная мастопатия правой молочной железы.
16. Мастопатия правой молочной железы.
17. Киста ретенционная левого яичника.
18. Правосторонний среднедолевой синдром, связанный с метастазированием рака шейки матки в легкое.
19. Ушиб и искривление поясничного отдела позвоночника.
20. Пункция поясничного отдела позвоночника.
21. Крест на средней фаланге большого пальца, расположенный головкой вниз, означает преждевременную смерть обладателя руки.



К рисункам 469, 470

1. Четыре островка, исходящие цепочкой от основания нижнего конуса знака матки в направлении карпальной линии и оканчивающиеся расщеплением, означают четыре полипа на шейке матки.

2. Конус, направленный в межпальцевый промежуток среднего и безымянного пальцев, означает гинекологическую операцию — удаление шейки матки.

3, 4. От зева матки исходит ветвь в направлении карпальной линии, длина которой не меньше всей длины знака матки, означает обильные бели, опущение матки III степени.

5. Островок, исходящий от основания расщепления, означает приобретенный дивертикул мочевого пузыря. Знак мочевого пузыря расщепляется — означает цистит, и расширен влево — цисталгия.

6. Операция, связанная с опущением матки.

7. Такой дугообразный знак под первой складкой безымянного пальца, прерывающий подпальцевые трирадиусы на правой ладони и расположенный рядом с межпальцевым промежутком безымянного пальца, указывает на перелом тазобедренной кости справа.

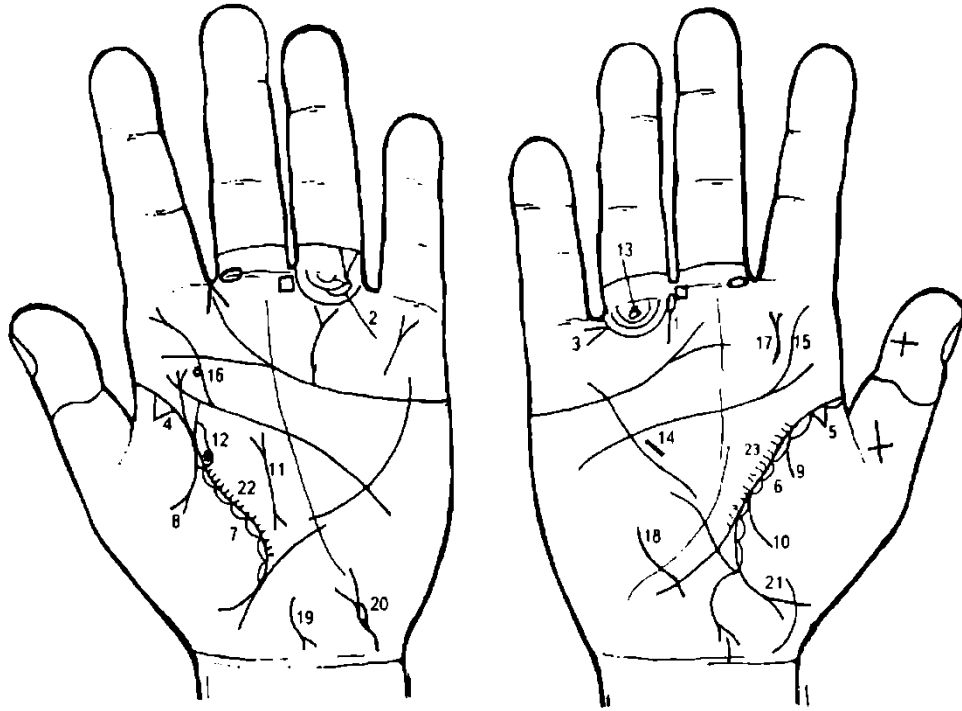
8. Две ямочки (точки) на папиллярной линии подпальцевого трирадиуса безымянного пальца правой ладони указывают на неврит правой ноги.

9. Грыжа пупочная.

10. Операция в полость брюшины — операция пупочной грыжи.

11. Левосторонняя кишечная непроходимость, связанная с пупочной грыжей.

12, 13. Перитонит, связанный с пупочной грыжей.



К рисункам 471, 472

1. Островок, исходящий от первой складки безымянного пальца, расположенный со стороны межпальцевой промежности безымянного и среднего пальцев правой ладони, при этом островок расположен вертикально, выпускает короткую прямую ветвь вниз строго по вертикали, означает врожденный вывих бедра справа.

2. Островок, образуемый папиллярной линией на подпальцевом трирадиусе безымянного пальца левой ладони, предвещает опухоль на копчике позвоночника — кисту.

3. Конус в межпальцевом промежутке мизинца и безымянного пальца, острие которого направлено к знаку вывиха бедра под №1, означает операцию бедра справа.

4. 5. Треугольник на линии жизни, у ее основания со стороны тенара на обеих ладонях, указывает на фиброзные изменения корней легких.

6, 7. Островки вдоль линии жизни со стороны тенара означают хронический бронхит.

8. Ветвь с конусом на конце, исходящая из линии жизни левой ладони на бугор Венеры (тенар), обозначает левосторонний экссудативный плеврит.

9, 10. Ветви, исходящие из линии жизни правой ладони на тенар, в своей совокупности указывают на гемоторакс в связи с хирургическим вмешательством, геморрагический диатез.

Такая прямая и широкая линия с конусами на концах в большом треугольнике левой ладони указывает на муковисцидоз и на малигнизацию в рак поджелудочной железы.

Лоханка и чашечка левой почки расширены. Кружок в верхнем полюсе указывает на солитарную кисту в верхнем полюсе.

Островок, образуемый папиллярной линией под первой складкой проксимальной фаланги безымянного пальца правой ладони, обозначает травмирование седалищного нерва, вследствие вывиха бедра под N° 1.

Гипертрофия правого желудочка.

Сколиоз поясничного отдела позвоночника.

Сколиоз поясничного отдела позвоночника; кружок, касательно расположенный, означает: грыжа Шморля диска влево между L2—L3 позвонками.

Травма поясничного отдела позвоночника или пункция.

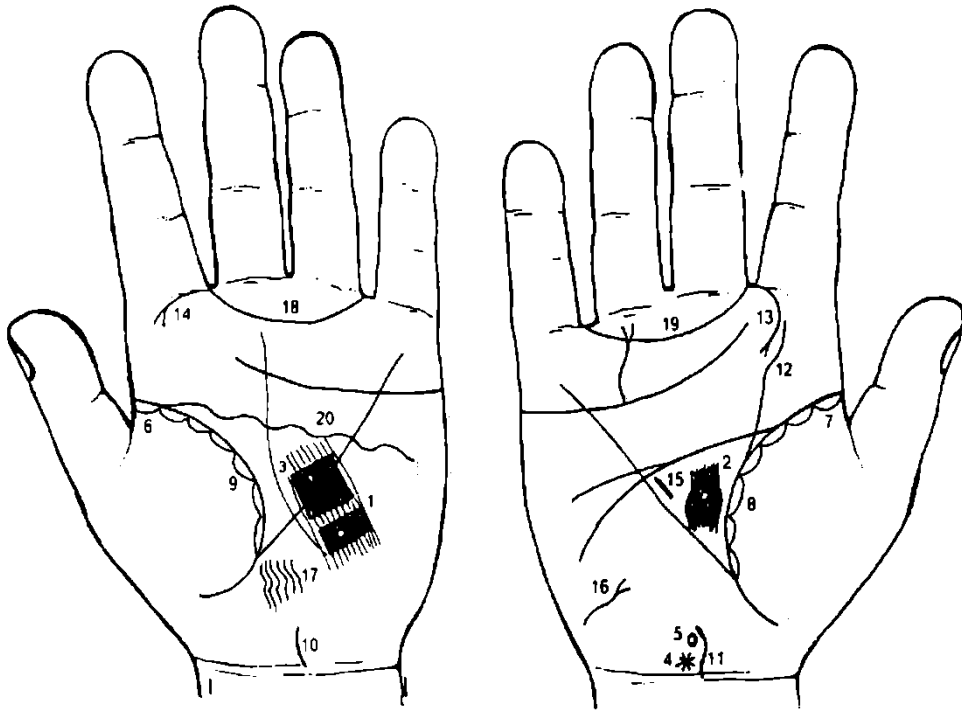
Сколиоз грудного отдела позвоночника.

Гепатит токсический.

Мочевой пузырь: опущен, расширен. Цистит. Островок указывает на цисталгию.

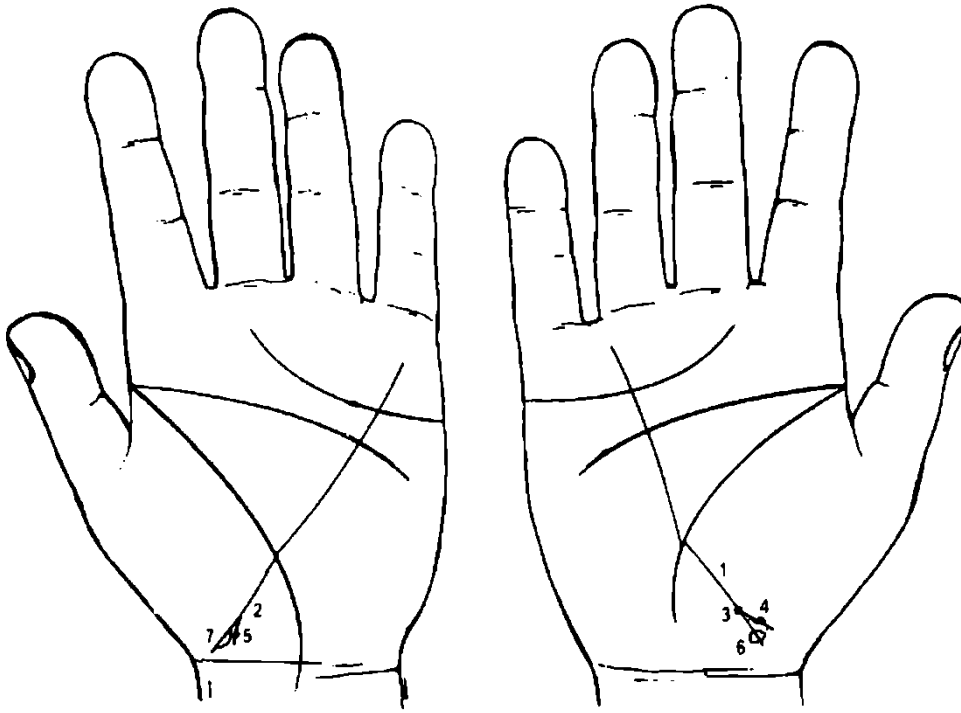
Аппендицит хронический. Воспаление слепой кишки.

22, 23. Мелкие штрихи, исходящие от линии жизни, указывают на брадикардию.



К рисункам 473, 474

1. Кружок, прерывающий папиллярные линии в теменной доле левого полушария, изолированный четырехугольником, кожный покров красноватый (розовый), означает родовую травму коры головного мозга левого полушария, беспокоящую.
2. Кружок, прерывающий папиллярные линии в лобной доле правого полушария, указывает на давление пальца акушера (родовая травма).
3. Четырехугольник розового цвета в большом треугольнике левой ладони указывает на воспаление в подкорковых образованиях в лобной доле левого полушария — признаки незначительной гидроцефалии.
4. Звездочка на оси правой ладони, рядом с карпальной линией, означает родовую травму мозжечка.
5. Знак гипоталамуса: родовая травма заднего отдела (знак оттянут назад), что вызывает в сочетании со знаком под № 3 пароксизмальную (эпилептиформную) травматическую энцефалопатию, которая началась в возрасте 8 месяцев.
- 6, 7. Островок у основания линии жизни, расположенный со стороны тенара, означает двустороннюю пневмонию до 8 месяцев от рождения.
- 8, 9. Мелкие островки вдоль линии жизни со стороны бугра Венеры означают хронический бронхит.
- 10, 11. Сколиоз шейного отдела позвоночника.
13. Правосторонняя риносклерома носа.
14. Левосторонняя риносклерома носа.
15. Гипертрофия правого желудочка. Гипертензия малого круга кровообращения.
16. Тиреотоксикоз правой доли щитовидной железы.
17. Такой узор, образованный папиллярными линиями на левой ладони в теменной доле, означает эндокринно-вегетативные нарушения, связанные с изменениями в области подкорковых образований и объясняющие депрессивное течение психоза. Внешние факторы могут служить провоцирующим моментом.
- 18, 19. Трирадиус — склонность к истерии.
20. Такая извилистая линия головы левой ладони означает болезнь левого полушария мозга.



К рисункам 475, 476

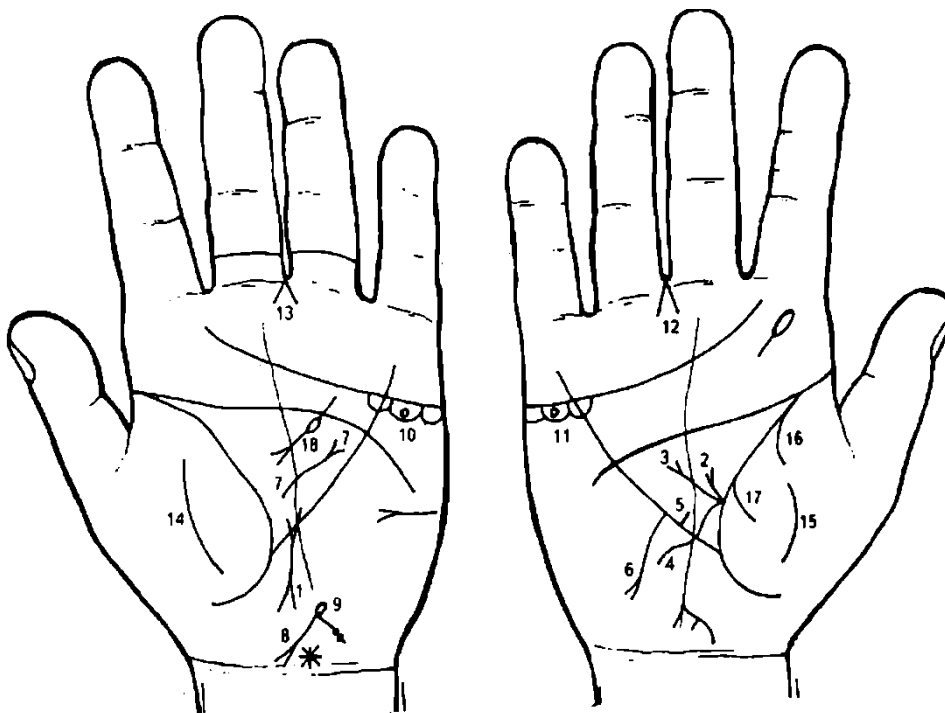
1, 2. Знак мальчика. Расщепление знака указывает на тяжелые роды.

3. Ямочка (глубокая точка) на основании конуса (расщепления) означает родовую травму мозжечка и сколиоз шейного отдела позвоночника.

4, 5. Ямочка на правой ветви конуса означает вдавление пальца акушером (родовая травма).

6, 7. Островок на левой ветви конуса означает родовую травму коры головного мозга левого полушария и гидроцефалию.

Примечание: на ладонях родителей не предвидится ранняя (и преждевременная) смерть мальчика. До его обследования нейрохирурги предложили операцию и предупредили, что мальчик проживет не более года, что не соответствует генетическому коду. Вот почему родители привели к автору книги своего ребенка — Владимира в возрасте один год и один месяц.



К рисункам 477, 478

1. Короткая вертикальная линия на оси левой ладони вне пределов большого треугольника, выпускающая ветви (конусы) на своих концах, означает Базедову болезнь III степени — диффузный тиреотоксический зоб. Основные проявления: увеличение щитовидной железы (зоб),

пучеглазие, тахикардия, субфебрилетет, похудание, эмоциональная лабильность, тремор пальцев рук и ресниц.

2, 3. Ветви с конусом, исходящие из основания знака двенадцатиперстной кишки под № 4, означают две язвы в луковице (целующиеся). Под № 3 язва величиной с 5 копеек.

4. Извилистая ветвь, исходящая из линии жизни правой ладони, пересекающая линию Меркурия в направлении гипотенара и карпальной линии, означает двенадцатиперстную кишку: сдавление (перегиб в средней трети). Дуоденит.

5. Не рубцующаяся язва в верхней трети малой кривизны.

6. Ветвь, исходящая из линии Меркурия с конусом на конце в направлении гипотенара и карпальной линии (при этом знак находится рядом с язвой под № 5), означает рак желудка, перерождение язвы желудка в рак.

7. Такой знак в большом треугольнике левой ладони означает грыжу белой линии.

8. Знак матки: ретрофлексия, бели, две травмы, связанные с абортами.

9. Зев матки выпускает островок, означает травму зева матки установленной спиралью.

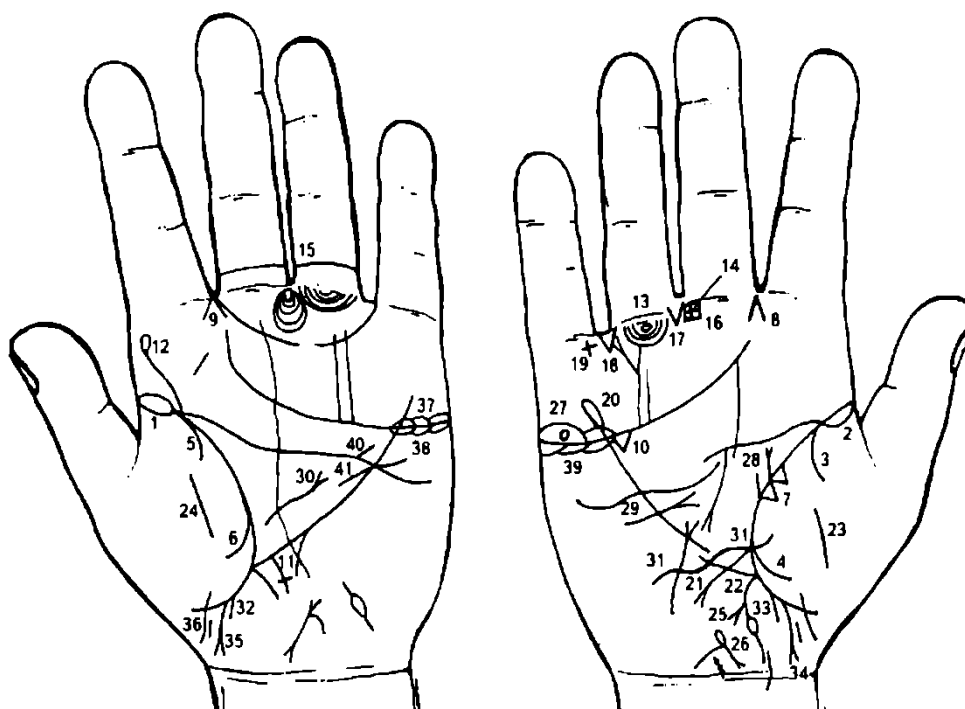
10. 11. В обоих яичниках киста ретенционная желтого тела — на ножке.

12, 13. Оперативное вмешательство — удаление кист яичников.

14, 15. Перитонит (воспаление брюшины).

16, 17. Гемоторакс правосторонний вследствие геморрагического диатеза.

18. Знак поджелудочной железы. Недостаточность инсулярного аппарата (островок). Хронический панкреатит.



К рисункам 479, 480

1, 2. Длинный островок на линии жизни обеих ладоней со стороны тенара обозначает хроническую двустороннюю пневмонию до 10-летнего возраста.

3, 4. Ветви, исходящие из линии жизни на тенар, в своей совокупности означают правосторонний гемоторакс, вследствие геморрагического диатеза.

5, 6. Ветви, исходящие из линии жизни на тенар, в своей совокупности означают левосторонний гемоторакс, вследствие геморрагического диатеза.

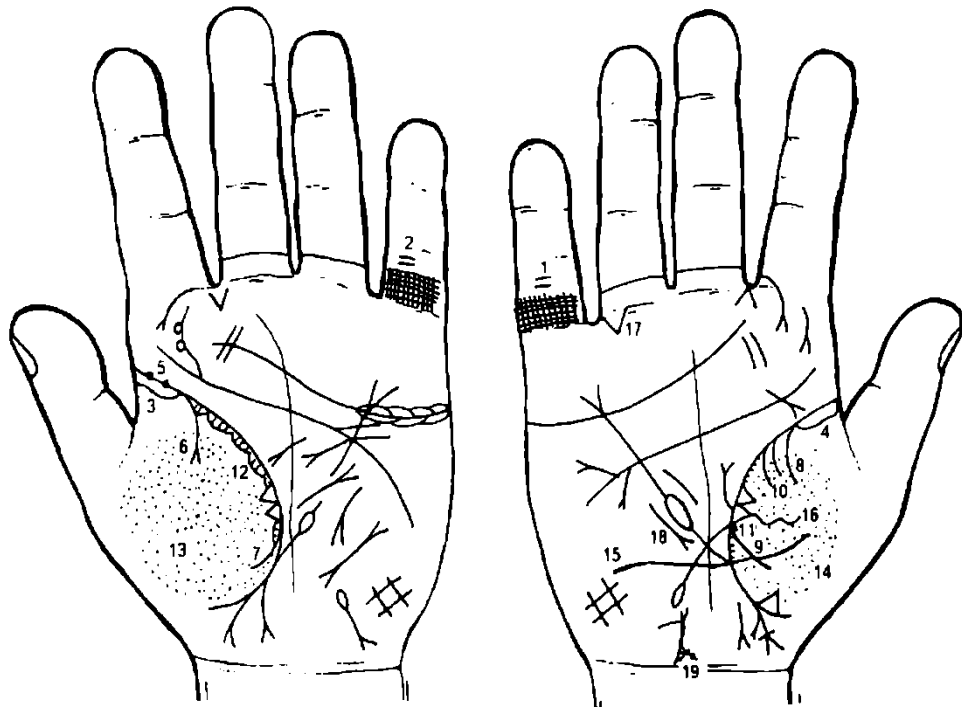
7. Два треугольника на линии жизни правой ладони (средняя доля правого легкого), основания которых касательно расположены, означают метастазирование рака правой молочной железы в правое легкое.

8, 9. Конус, острие которого направлено в межпальцевый промежуток указательного и среднего пальцев обеих ладоней, означает двусторонний вазомоторный и аллергический насморк.

10. Треугольник под линией сердца, под бугром Меркурия правой ладони, означает рецидивирующий холецистит.

11. Длинный крест на участке печени линии Меркурия левой ладони означает кардиальный цирроз печени (застойный).

12. Сколиоз поясничного отдела позвоночника и его пункция.
13. Крестик под первой складкой проксимальной фаланги безымянного пальца правой ладони означает воспаление седалищного нерва справа — неврит.
14. 15. Крестик в межпальцевом промежутке среднего и безымянного пальцев означает в совокупности анацидный гастрит.
16. Крестик в межпальцевой промежности среднего и безымянного пальцев правой ладони означает операцию аппендицита.
17. Треугольник под первой складкой проксимальной фаланги безымянного пальца правой ладони, расположенный со стороны межпальцевого промежутка безымянного и среднего пальцев, означает оперативное вмешательство в брюшину, здесь операция заворота толстой кишки справа.
18. Треугольник под проксимальной фалангой безымянного пальца, расположенный со стороны межпальцевого промежутка безымянного пальца и мизинца, означает правосторонний заворот кишечника.
19. Крестик в межпальцевом промежутке безымянного пальца и мизинца обозначает заворот кишечника правосторонний.
20. Линия Меркурия оканчивается островком, означает аллергическое отравление желудка.
21. Ветвь, исходящая из линии жизни, чуть выше основания линии Меркурия правой ладони в направлении гипотенара и карпальной линии, означает язву двенадцатиперстной кишки вне пределов луковицы.
22. Ветвь, исходящая из основания линии Меркурия в направлении карпальной линии, прерывается островком, означает вздутие поперечно-ободочной кишки справа, в связи с заворотом слепой кишки.
23. 24. Перитонит (воспаление брюшины).
25. Короткая ветвь с конусом на конце, исходящая от знака восходящей ветви толстого кишечника, означает полип в печеночном углу толстой кишки.
26. Знак матки. Островок на зеве матки означает спираль в зеве матки, травму зева матки. Бели; ретрофлексия: опущена.
27. Крестик в островке над линией сердца правой ладони означает кисту ретенционную на ножке, ее скрутку и кровоизлияние.
28. Прямая ветвь, вертикально исходящая из линии жизни правой ладони с конусом на конце, а рядом с ней исходит от линии жизни короткая ветвь, означает фиброаденому с злокачественным перерождением.
29. Знак секторальной операции правой молочной железы.
30. Знак грыжи белой линии.
31. Кесарево сечение.
32. 33. Выкидыш (4-месячный).
- 34, 35. Знак мальчика. Тяжелые роды; вакуум.
36. Второй ребенок.
37. Оофорит двусторонний.
38. 39. Синдром Штейна—Левенталя.
40. Стеноз устья аорты.
41. Гипертрофия левого желудочка в незначительной степени.



К рисункам 481, 482

1, 2. Решетка на проксимальной фаланге пятых пальцев означает двусторонний туберкулез легких.

3, 4. Длинный островок на линии жизни, в ее начале (до 10 лет) на обеих ладонях, означает хроническую двустороннюю пневмонию в детстве.

Две ямочки в начале линии жизни левой ладони, рядом расположенные, означают эпидемический паротит (свинка).

Ветвь с конусом на конце, исходящая из линии жизни на бугор Венеры левой ладони, означает экссудативный плеврит левосторонний, или выпот.

В сочетании со знаком под № 6 означает левосторонний спонтанный пневмоторакс.

Ветвь, исходящая из линии жизни правой ладони на бугор Венеры, означает правосторонний сухой плеврит.

Ветвь, исходящая из линии жизни на бугор Венеры, в сочетании со знаком под № 8 означает правосторонний гемоторакс, из-за прокола в полость плевры.

Две короткие параллельные ветви, исходящие из линии жизни на бугор Венеры левой ладони, указывают на ложную пункцию плевры правого легкого.

11, 12. Островки вдоль линии жизни со стороны тенара, в которых наблюдаются штрихи, исходящие из линии жизни, указывают на хронический астматический бронхит.

13, 14. Глубокие, густо расположенные ямочки (точки) по всей поверхности тенара, означают двусторонний пневмомикоз.

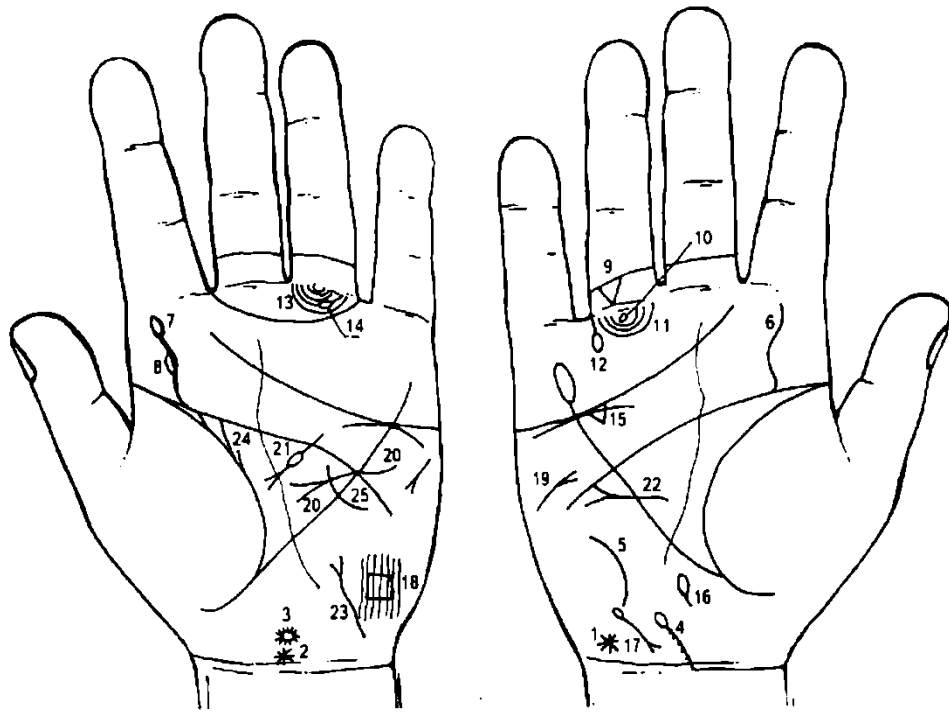
15. Кесарево сечение.

16. Абсцесс в средней доле легкого.

17. Правосторонняя кишечная непроходимость.

18. Среднедолевой синдром.

19. Островок на левой ветви нижнего конуса знака матки означает доброкачественную опухоль на малой половой губе.



К рисункам 483, 484

1. Звездочка на гипотенаре правой ладони, расположенная рядом с карпальной линией, означает поражение зрительного нерва в задней доле правого полушария, вследствие чего частичная потеря зрения левого глаза.

2. Звездочка на оси левой ладони у основания кисти предвещает (означает) родовую травму или ушиб мозжечка (здесь левое полушарие), вследствие чего нарушение координации движений, уводит влево — инкоординация движений.

3. Кружок над знаком мозжечка означает гипоталамус — здесь дисфункция гипоталамуса.

4. Линия, исходящая из карпальной линии, а основанием является ось правой ладони, с уклоном в противоположную сторону от большого пальца, в направлении гипотенара (бугра Луны), означает искривление шейного отдела позвоночника.

Знак шейного отдела позвоночника оканчивается островком — означает первый позвонок, где происходит локализация в мозговом стволе «склеротических бляшек», или может являться опухолью между первым и вторым позвонками шейного отдела. Точки на линии, в количестве 6, указывают на позвонки — остеохондроз.

5. Такая дугообразная линия на гипотенаре означает искривление грудного отдела позвоночника (вогнутость вправо).

6. Извилистая линия, исходящая от линии головы (или из линии жизни) на бугор Юпитера правой ладони, означает сколиоз поясничного отдела позвоночника.

7. Извилистая линия, исходящая из линии головы на бугор Юпитера, означает искривление поясничного отдела позвоночника. Островок на конце извилистой линии означает пункцию поясничного отдела позвоночника.

8. В средней части знака под № 7 показан островок под № 8, означает локализацию «склеротических бляшек» в боковом столбе поясничного отдела позвоночника.

9. Треугольник между первой и второй складками проксимальной фаланги безымянного пальца правой ладони, вершина которого направлена вниз, означает ушиб копчика справа.

10. Кружок под первой складкой проксимальной фаланги безымянного пальца правой ладони означает воспаление седалищного нерва справа, т. е. неврит седалищного нерва.

11. Дугообразные линии, образуемые папиллярными линиями под безымянным пальцем, называются подпальцевыми трирадиусами и означают малый таз.

12. Такая короткая ветвь, исходящая из первой складки проксимальной фаланги безымянного пальца правой ладони, оканчивающаяся островком, означает вывих тазобедренного сустава, вследствие инкоординации движений.

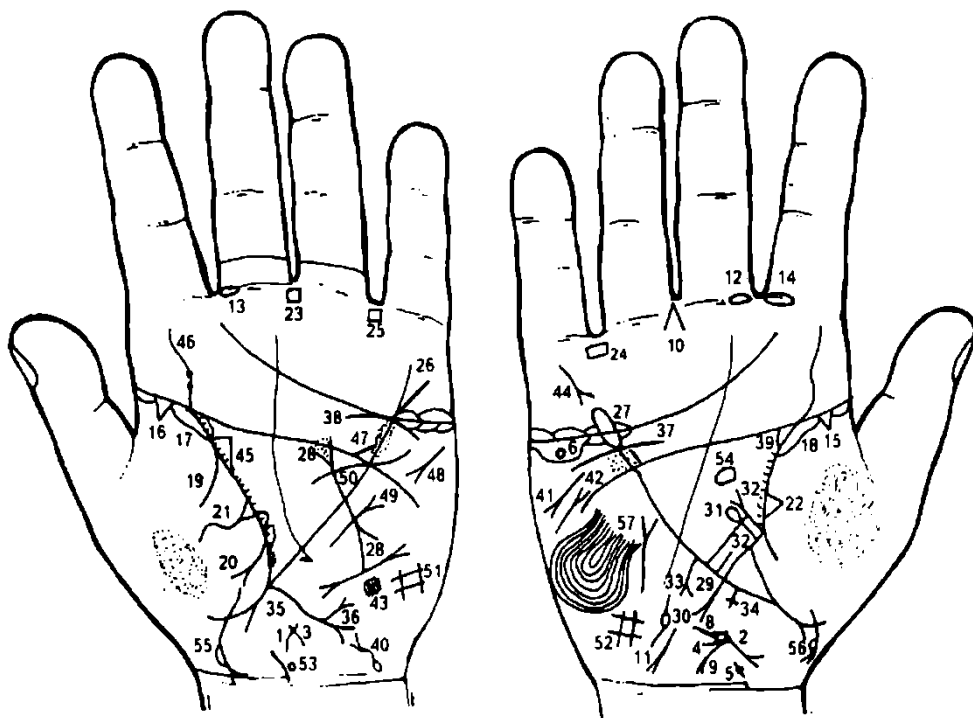
13. Подпальцевые трирадиусы безымянного пальца левой ладони — малый таз.

14. Подпальцевый трирадиус прерывает островок — означает лимфоузел в левом паху.

15. Треугольник под линией сердца под бугром Меркурия означает холецистит.

16. Дискинезия желчных путей.

17. Гемолитическая анемия семейно-наследственная.
18. Четырехугольник, образованный папиллярными линиями в теменной доле левого полушария мозга, означает ишемию мозга.
19. Правосторонний инсульт.
20. Гипертрофия левого предсердия и левого желудочка, недостаточность двустворчатого клапана сердца.
21. Поджелудочная железа. Подвержена аллергическим отравлениям. Недостаточность инсулярного аппарата. Хронический панкреатит.
22. Мерцательная аритмия.
23. Тиреотоксикоз левой доли щитовидной железы.
24. Дугообразная линия, исходящая из линии складки большого пальца левой ладони в направлении линии головы, с отклонением в противоположную сторону от большого пальца, а рядом с ней короткая линия, означает фибромиому левой молочной железы в нижнем квадранте.
25. Дугообразная линия, пересекающая линию Меркурия, означает секторальную резекцию левой молочной железы в нижнем квадранте.



К рисункам 485, 486

- 1, 2. Знак матки. Близко расположенная детская матка.
3. Бели.
4. Бели обильные и зуд вульвы.
5. Ямочка (глубокая точка) у основания верхнего конуса означает миому в зеве матки — эндометриоз.
6. Кружок под линией сердца правой ладони, расположенный в островке, означает правостороннюю кисту яичника ретенционную или «шоколадную».
8. Островок, касательно расположенный к зеву матки, исходящий в направлении гипотенара, выпускает короткую ветвь в направлении гипотенара и карпальной линии, означает папиллomu у зева матки слева.
9. Ветвь, исходящая из основания верхнего конуса под Ns 4, т. е. зеву матки, оканчивающаяся конусом, при этом длина ветви с конусом соответствует длине матки, означает рак тела матки.
10. Конус, острие которого направлено в межпальцевый промежуток среднего и безымянного пальцев правой ладони, означает гинекологическую операцию: удаление тела матки, правой маточной трубы и правого яичника, в связи с метастазированием рака тела матки.
11. Короткая линия, прерывающаяся островком на гипотенаре правой ладони, обозначает непроходимость правой маточной трубы — метастазирование рака шейки матки.
12. 13. Островок, прерывающий первую складку проксимальной фаланги среднего пальца, расположенный со стороны межпальцевого промежутка указательного и среднего пальцев, означает неврит слухового (кохлеарного) нерва.

14. Островок, прерывающий первую складку проксимальной фаланги указательного пальца, расположенный со стороны межпальцевого промежутка указательного и среднего пальцев, означает хроническое правостороннее воспаление верхнечелюстной пазухи, или правосторонний хронический гайморит.

15, 16. Треугольник на линии жизни, у ее основания (до 10 лет), расположенный со стороны бугра Венеры, означает фиброзные изменения корней легких.

17, 18. Длинный островок вдоль линии жизни от ее основания до 35 лет означает двустороннюю хроническую пневмонию до 35-летнего возраста.

19. Ветвь, исходящая из линии жизни на бугор Венеры левой ладони, означает левосторонний сухой плеврит.

20. Ветвь, исходящая из линии жизни на бугор Венеры левой ладони, оканчивающаяся конусом (расщеплением), означает левосторонний экссудативный плеврит.

21. Треугольник на линии жизни левой ладони, выпускающий извилистую ветвь из своей вершины на бугор Венеры, означает левосторонний абсцесс легкого, фиброзные изменения в верхней доле.

22. Треугольник на линии жизни правой ладони, расположенный в средней доле легкого, означает фиброзные изменения в средней доле.

23. Хронический гастрит.

24. 25. Хронический колит.

26. Линия Меркурия расщеплена, означает гастроптоз.

27. Линия Меркурия оканчивается островком, означает аллергические отравления желудка.

28. Такой знак на левой ладони означает муковисцидоз (панкреато-бронхиально-пульмональный кистозный фиброз. Андерсена синдром).

29. Знак двенадцатиперстной кишки оканчивается расщеплением, означает язву вне пределов луковицы; сдавление, дуоденит.

30. Ветвь с конусом на конце, исходящая из основания знака двенадцатиперстной кишки, означает язву в луковице.

31. Ветвь с островком на конце, исходящая из верхней трети 12-перстной кишки, означает дивертикул большой кривизны 12-перстной кишки.

32. Две язвы, расположенные рядом в верхней трети малой кривизны желудка,— не рубцующиеся.

33. Рак желудка: полип, расположенный рядом с язвами в верхней трети малой кривизны.

34. Крест на участке печени линии Меркурия правой ладони означает кардиальный (застойный) цирроз печени, связанный с портальной гипертензией (воротной вены).

35. Колит спастический.

36. Ветвь с конусом на конце, исходящая из нисходящей ветви толстой кишки, означает полип в сигмовидной кишке.

37. Нефроптоз. Хроническая недостаточность мозгового слоя правого надпочечника.

38. Хроническая недостаточность мозгового слоя надпочечника.

39. Гидронефроз.

40. Мочевой пузырь: опущен, цистит, растянут вправо, дивертикул в заднебоковой стенке справа.

41. Стеаторея.

42. Правосторонний инсульт.

43. Ишемия мозга теменной доли левого полушария. t 1

44. В родословной отца кто-то покончил жизнь самоубийством через повешение.

45. Астматический хронический бронхит и брадикардия.

46. Скрлиоз поясничного отдела позвоночника, смещение дисков между 11—111 и III-IV позвонками. Дискогенный радикулит. Гипотоническая болезнь.

47. Стеноз устья аорты.

48. Тахикардия.

49. Стеноз митрального клапана.

50. Гипертрофия левого желудочка.

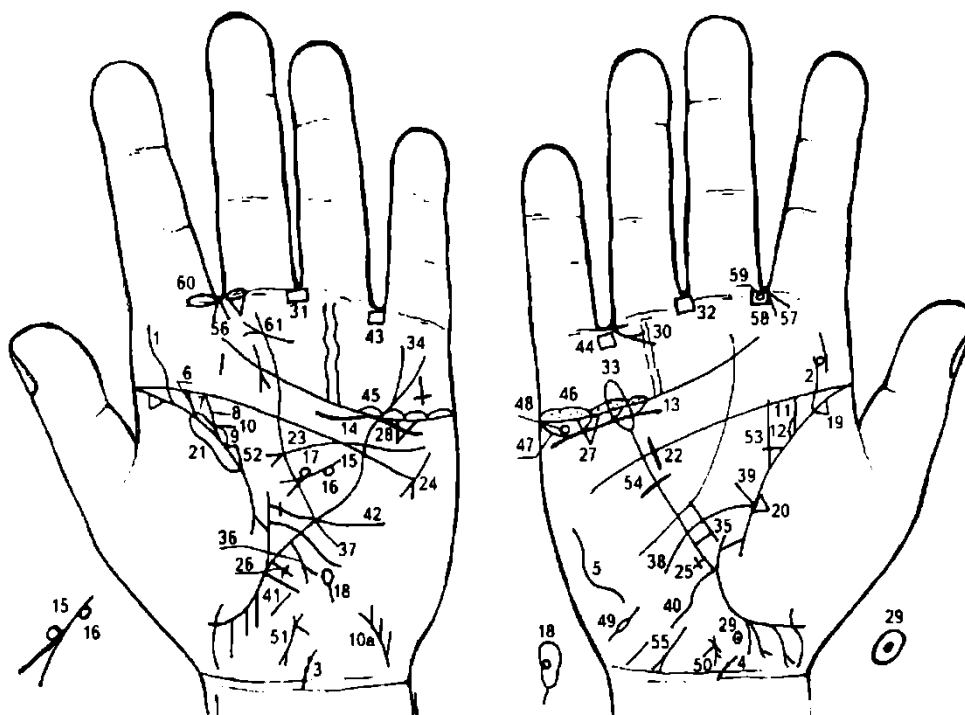
51. 52. Гиповентиляционный синдром.

53. Гипоталамус — дисфункция.

54. Гипофиз — дисфункция. В сочетании: нарушение гормональных соотношений в системе гипофиз—гипоталамус—яичники.

55, 56. Девочка: тяжелые роды. Островок слева на грудной клетке означает левостороннюю хроническую пневмонию у девочки.

57. Эндокринно-вегетативные нарушения, связанные с изменениями в области подкорковых образований и объясняющие депрессивное течение психоза. Внешние факторы могут служить провоцирующим моментом. Лейкоцитоз высокий, протромбин повышенный.



К рисункам 487, 488

1. Извилистая ветвь, исходящая от складки большого пальца левой ладони на бугор Юпитера, с наклоном в сторону большого пальца, обозначает врожденный сколиоз поясничного отдела позвоночника.

2. Извилистая линия, исходящая от складки большого пальца правой ладони в направлении бугра Юпитера, при этом она прервана справа, а между обрывом касательно расположен кружок, обозначает сколиоз поясничного отдела позвоночника и его вывих вправо между IV и V позвонками.

3. 4. Такая короткая линия, исходящая из карпальной линии на обеих ладонях, на которой наблюдаются точки (позвонки), обозначает искривление шейного отдела позвоночника вправо и остеохондроз.

Такой дугообразный знак на гипотенаре правой ладони обозначает сколиоз грудного отдела позвоночника, вогнутость влево в плоскости спины.

Прямая ветвь, исходящая из складки большого пальца левой ладони на соединение с пятипальцевой складкой (линией головы), при этом имеет наклон в сторону большого пальца, обозначает мочеточник (здесь верхней лоханки почки).

Островок, образуемый складкой большого пальца, знаком мочеточника и дополнительной дугообразной линией, обозначает верхнюю лоханку (здесь она меньше нижней лоханки под № 9) — гидронефроз.

Прямая ветвь, исходящая из складки большого пальца левой ладони на соединение с пятипальцевой складкой (линией головы), при этом имеет наклон в сторону большого пальца и расположена параллельно ветви под № 6 (мочеточник верхней лоханки), обозначает мочеточник нижней лоханки почки.

Островок, образуемый складкой большого пальца, знаком мочеточника под № 8 и дополнительной дугообразной линией, обозначает нижнюю лоханку удвоенной почки (здесь она больше, чем верхняя). Гидронефроз.

Короткая и прямая линия, исходящая из основания ветви под № 6 (верхний мочеточник), пересекающая перпендикулярно ветвь под № 8 (нижний мочеточник), образуя переемычку между двумя мочеточниками, обозначает в сочетании знаков под №№ 6, 7, 8 и 9 полную удвоенную левую почку с двумя мочеточниками, открывающимися двумя устьями в мочевом пузыре.

10а. Короткая линия, исходящая из района карпальной линии левой ладони на гипотенар, с конусом (расщеплением) на конце и с наклоном в сторону большого пальца, обозначает мочевой пузырь. Конус обозначает цистит и мочеиспускательный канал (уретра); короткая линия знака — мочевой пузырь.

Справа от знака мочевого пузыря исходят две короткие линии, обозначающие два устья мочеточника.

Прямая ветвь, исходящая из складки большого пальца правой ладони на соединение с пятипальцевой складкой (линией головы), при этом имеет наклон в сторону большого пальца, обозначает мочеточник: расширенный, песок (соли).

Островок, образуемый складкой большого пальца, знаком мочеточника под № 11 и дополнительной дугообразной линией, обозначает лоханку и чашечку расширенные (гидронефроз) — гидронефроз правой почки.

Короткая и волнистая линия, резко выделяющаяся ниже трехпальцевой складки и под бугром Меркурия (иногда захватывает часть бугра Аполлона), обозначает опущение правой почки — нефроптоз — и хроническую недостаточность вследствие гипертензии малого круга кровообращения (гипотоническая болезнь).

Дугообразная линия, касательно расположенная к трехпальцевой складке левой ладони (линия сердца) и под бугром Меркурия, обозначает хроническую недостаточность надпочечника левой удвоенной почки.

Дугообразная линия, оканчивающаяся конусом (расщеплением) в большом треугольнике левой ладони, обозначает хронический ахилический панкреатит. Головка увеличена.

Кружок, касательно расположенный к телу поджелудочной железы справа, обозначает аденому в общем протоке поджелудочной железы.

Кружок, касательно расположенный у основания (расщепления) конуса знака поджелудочной железы, указывает, что фатеров сосок увеличен.

Островок на оси левой ладони, расположенный ниже основания линии Меркурия, обозначает общий проток поджелудочной железы. Кружок, расположенный внутри островка, указывает на новообразование в общем протоке. Диагноз: дискинезия общего протока.

Треугольники на складках больших пальцев, в их начале, расположенные со стороны тенара, обозначают фиброзные изменения корней обоих легких.

Треугольник на складке большого пальца правой ладони, расположенный рядом с основанием линии Меркурия, обозначает фиброзные изменения, связанные с хроническим панкреатитом, — как осложнение от перенесенного эпидемического паротита.

Длинный островок вдоль складки большого пальца левой ладони указывает на левостороннюю хроническую пневмонию.

Гипертрофия правого желудочка, блокада правой ножки пучка Гиса. Гипертензия малого круга кровообращения — гипотоническая болезнь, АД = 100/60 мм рт. ст.

Линия, исходящая из верхней части гипотенара, пересекающая линию Меркурия и пятипальцевую складку (линию головы) левой ладони и оканчивающаяся конусом (расщеплением) в большом треугольнике, обозначает гипертрофию левого предсердия (конус) и гипертрофию левого желудочка, недостаточность двустворчатого клапана (митрального клапана). Блокада левой ножки пучка Гиса.

Тахикардия.

Равносторонний крестик на участке печени линии Меркурия правой ладони обозначает кардиальный (застойный) цирроз печени вследствие гипертензии портальной (воротной) вены.

Длинный крест на участке печени линии Меркурия левой ладони обозначает билиарный цирроз печени (иногда такой длинный крест служит указанием на пункцию печени).

28. Треугольник под трехпальцевой складкой правой ладони, расположенный под бугром Меркурия, обозначает калькулезный холецистит.

29. Островок на оси правой ладони, расположенный ниже основания линии Меркурия, обозначает дискинезию желчных путей.

Ямочка (черная точка) в островке указывает на камень в общем желчном протоке.

30. Два конуса, у которых одна сторона является общей, острия направлены в межпальцевый промежуток безымянного пальца и мизинца правой ладони, обозначают: первый конус — удаление желчного пузыря; второй конус — оперативное вмешательство в общий желчный проток с целью удаления инородного тела (камня).

31, 32. Четырехугольники, расположенные в межпальцевом промежутке среднего и безымянного пальцев на обеих ладонях, предвещают анацидный гастрит.

33. Линия Меркурия на правой ладони оканчивается длинным островком — предвещает отравление желудка аллергической этиологии.

34. Линия Меркурия оканчивается расщеплением на левой ладони — указывает на гастроптоз.

35. Короткая линия, ограниченная линией Меркурия правой ладони и параллельно расположенной короткой линией, обозначает зарубцованную язву желудка, расположенную в верхней трети малой кривизны.

Примечание: линия Меркурия на правой ладони обозначает малую кривизну желудка.

Линия Меркурия на левой ладони обозначает большую кривизну желудка.

36. Короткая прямая ветвь с конусом на конце, исходящая из линии Меркурия левой ладони в направлении карпальной линии, обозначает полип аденоматозный в верхней трети большой кривизны и его малигнизацию (рак).

37. Ветвь, исходящая из складки большого пальца левой ладони, пересекающая линию Меркурия в направлении гипотенара и карпальной линии, обозначает тонкий кишечник: воспаление слизистой оболочки — энтероколит; аллергия, желудочная и панкреатическая ахилия.

38. Ветвь, исходящая от складки большого пальца правой ладони из большого треугольника, пересекающая линию Меркурия в направлении гипотенара и карпальной линии, при этом описывая дугу, обозначает двенадцатиперстную кишку: сдавление, дуоденит.

39. Прямая ветвь, исходящая из основания знака двенадцатиперстной кишки под № 38, обозначает луковицу расширенную.

40. Ветвь, исходящая из основания линии Меркурия правой ладони в направлении карпальной линии, обозначает правую сторону толстой кишки. Здесь аппендицит хронический.

41. Ветвь, исходящая из основания линии Меркурия левой ладони в направлении карпальной линии, обозначает левую сторону толстой кишки: колит в сочетании знаков под NsNs 43, 44; аллергический энтероколит и сигмоидит под № 42.

42. Ветвь, исходящая от складки большого пальца левой ладони над знаком тонкого кишечника под Ns 37, оканчивающаяся крестиком в пределах большого треугольника, обозначает сигмовидную кишку — сигмоидит.

43, 44. Четырехугольники в межпальцевых промежутках безымянного пальца и мизинца обозначают хронический колит.

45, 46. Островки над трехпальцевой складкой (линия сердца) и под бугром Меркурия обозначают двусторонний оофорит.

47. Островки под трехпальцевой складкой правой ладони обозначают продуцирование мужских гормонов правым яичником. Синдром Штейна— Левентала.

48. Кружок в островке под трехпальцевой складкой правой ладони обозначает кисту ретенционную желтого тела.

49. Правая маточная труба — непроходимость.

50. 51. Знак матки. Ретрофлексия: загиб кзади, бели.

52. Треугольник на складке большого пальца левой ладони, у которого верхний катет меньше остальных (фактически горизонтальный), обозначает левостороннюю непальпируемую мастопатию: выделение секрета из соска, бывает произвольное или после нажатия на сосок молочной железы.

53. Треугольник на складке большого пальца правой ладони в верхнем углу большого треугольника, у которого катет продолжен прямой и вертикальной линией в направлении пятипальцевой складки (линии головы), иногда ее пересекает, обозначает мастит с признаками фиброаденоматоза.

54. Поперечная линия, пересекающая линию Меркурия правой ладони в ее нижней трети, обозначает операцию правой молочной железы, связанную с маститом.

55. Такой знак у основания гипотенара обозначает аллергический гепатит.

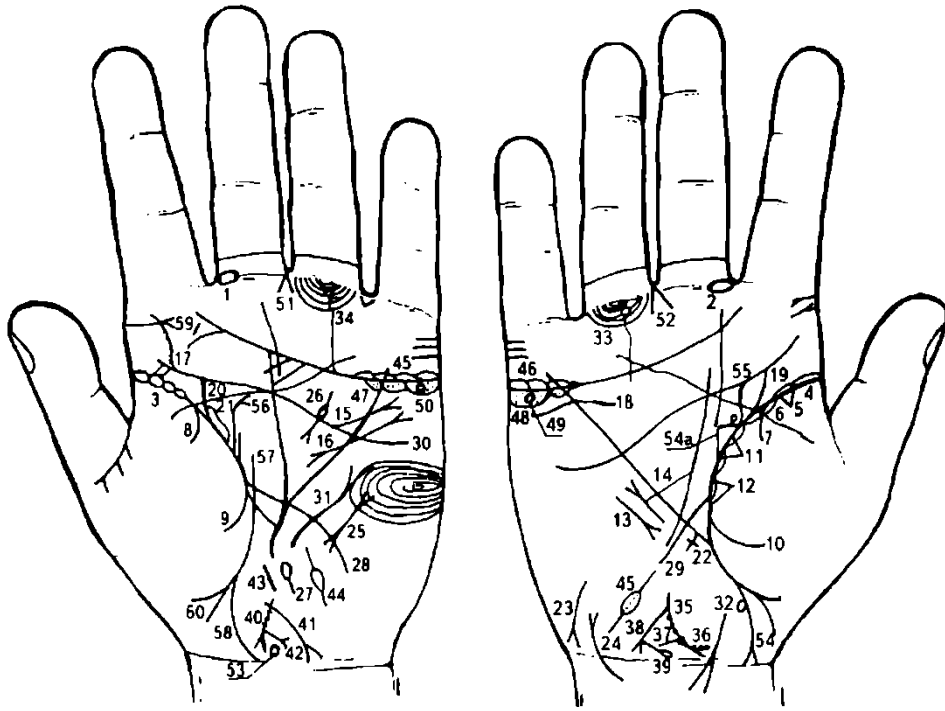
56. 57. Конус в межпальцевом промежутке указательного и среднего пальцев обеих ладоней обозначает двусторонний насморк вазомоторный и аллергический.

58. Четырехугольник в межпальцевом промежутке указательного и среднего пальцев правой ладони указывает на правосторонний фронтит.

59. Кружок в межпальцевом промежутке указательного и среднего пальцев правой ладони обозначает травму глотки инородным телом.

60. Островок под первой складкой указательного пальца левой ладони, расположенный со стороны межпальцевого промежутка указательного и среднего пальцев, обозначает хронический гайморит.

61. Хронический атрофический фарингит.



К рисункам 489, 490

1, 2. Островок, прерывающий первую складку проксимальной фаланги среднего пальца, расположенный со стороны межпальцевого промежутка указательного и среднего пальцев на обеих ладонях, обозначает неврит слухового (кохлеарного) нерва.

3, 4. Островки, прерывающие складку большого пальца у ее основания до точки 10-летнего возраста на обеих ладонях, обозначают двустороннюю хроническую пневмонию в детстве.

5. Треугольник на складке большого пальца правой ладони, расположенный в верхушке верхней доли правого легкого, вершина которого лежит на тенаре, обозначает фиброзные изменения корня правого легкого.

6. Островки, непрерывно расположенные вдоль складки большого пальца правой ладони, обозначают правосторонний хронический бронхит.

7, 8. Ветвь, исходящая от складки большого пальца на обеих ладонях, обозначает двусторонний сухой плеврит в детстве.

9. Ветвь, исходящая от складки большого пальца левой ладони, в сочетании с ветвью, исходящей от складки большого пальца под № 8, обозначает левосторонний гемоторакс (кровоизлияние в полость плевры), обусловленный хирургическим вмешательством и массивными точечными кровоизлияниями в кожу.

10. Ветвь, исходящая от складки большого пальца правой ладони, в сочетании с ветвью под № 7 обозначает правосторонний гемоторакс, обусловленный геморрагическим диатезом (см. под № 9).

II, 12. Два треугольника, расположенные рядом на складке большого пальца и тенаре правой ладони, обозначают гематогенное метастазирование рака тела матки в среднюю долю правого легкого.

Короткая линия с конусом на конце, расположенная вне пределов большого треугольника правой ладони, т. е. на гипотенаре и параллельно линии Меркурия, обозначает среднедолевой синдром (синдром средней доли легкого).

Такой знак вне пределов большого треугольника правой ладони, расположенный рядом с линией Меркурия, обозначает мерцательную аритмию.

Линия, исходящая от четырехпальцевой складки левой ладони, иногда прямая, иногда извилистая, иногда дугообразная, пересекающая линию Меркурия в направлении верхней части гипотенара, оканчивающаяся конусом на конце, обозначает расширение аорты и ее уплотнение известью (ревматизм), или недостаточность аортального клапана.

Извилистая линия, исходящая из гипотенара левой ладони, пересекающая линию Меркурия и четырехпальцевую складку, оканчивающаяся конусом (расщеплением) в большом треугольнике, обозначает гипертрофию левого предсердия и левого желудочка. Недостаточность двустворчатого клапана; блокада левой ножки пучка Гиса.

Верхний конец знака начинается расщеплением — обозначает экстрасистолию.

Примечание: знак оканчивается конусом (расщеплением) — обозначает гипертрофию левого предсердия.

Извилистая линия, исходящая из четырехпальцевой складки левой ладони в направлении бугра Юпитера, обозначает искривление поясничного отдела позвоночника.

Мелкие штрихи, исходящие от знака, указывают на поясничный остеохондроз.

Так как знак сколиоза не оканчивается островком, означает противопоказание пункции поясничного отдела позвоночника.

Такая извилистая широкая линия под трехпальцевой складкой правой ладони и под бугром Меркурия, при этом касательно расположенная к складке, обозначает надпочечник правой почки. Диагноз: хроническая недостаточность коры надпочечника вследствие гипертонической болезни.

Широкая ветвь, исходящая от складки большого пальца правой ладони в направлении четырехпальцевой складки и имеющая наклон в сторону большого пальца, обозначает мочеточник правой почки. Диагноз: сдавление мочеточника, связанное с раком тела матки.

Широкая ветвь, исходящая от складки большого пальца левой ладони в направлении четырехпальцевой складки, имеющая наклон в сторону большого пальца, обозначает сдавление мочеточника левой почки, связанное с раком тела матки.

Островок, образованный складкой большого пальца левой ладони и знаком мочеточника под № 20, обозначает лоханку и чашечку левой почки.

Диагноз: лоханка и чашечка расширены — гидронефроз, связанный с поражением от рака тела матки.

Крестик на участке линии Меркурия правой ладони предвещает цирроз печени, петехии.

Такой знак на гипотенаре правой ладони указывает на гепатит токсический.

Дугообразная линия, исходящая от карпальной линии правой ладони на гипотенар, оканчивающаяся конусом (расщеплением), при этом дугообразность знака влево, обозначает мочевой пузырь: опущен, цистит, растянут влево, поражение от рака тела матки.

Такой знак на гипотенаре левой ладони предвещает пароксизмальную тахикардию.

Короткая дугообразная линия, прерывающаяся островком, исходящая из большого четырехугольника левой ладони, пересекающая четырехпальцевую складку и оканчивающаяся в большом треугольнике конусом (расщеплением), обозначает ахилический панкреатит, а островок указывает на недостаточность инсулярного аппарата.

Островок на оси ладони, расположенный между основанием линии Меркурия левой ладони и знаком матки, предвещает дискинезию общего протока поджелудочной железы.

Ветвь, исходящая от складки большого пальца левой ладони, пересекающая линию Меркурия в направлении гипотенара и карпальной линии, обозначает тонкий кишечник. Диагноз: воспаление слизистой, вероятно, связанное с эндометриозом матки, и энтероколит — тиреотоксикоз, панкреатическая ахилия.

Ветвь, исходящая от складки большого пальца правой ладони, пересекающая линию Меркурия в направлении гипотенара и карпальной линии, обозначает двенадцатиперстную кишку.

Диагноз: незначительное сдавление; дуоденит.

Вытянутые завитки, образуемые папиллярными линиями на гипотенаре левой ладони, обозначают:

1) эндокринно-вегетативные нарушения в левом полушарии мозга, связанные с изменениями в области подкорковых образований и объясняющие депрессивное течение психоза. Внешние факторы могут служить провоцирующим моментом;

2) высокий лейкоцитоз;

3) повышенный протромбин.

31. Такая извилистая линия, конец которой расщеплен, расположенная на гипотенаре левой ладони, обозначает щитовидную железу. Диагноз: тиреотоксикоз левой доли в пределах I—II стадии.

32. Такая дугообразная ветвь под складкой большого пальца правой ладони, расщепленная и пересекающая карпальную линию, предвещает прорастание рака тела матки в прямую кишку.

33. Островок, прерывающий подпальцевый трирадиус безымянного пальца правой ладони, обозначает:

1) островок — регионарный лимфоузел в правом паху; лимфаденит;

2) подпальцевые трирадиусы обозначают также малый таз справа.

34. Три островка, прерывающие подпальцевые трирадиусы безымянного пальца левой ладони, предвещают три регионарных лимфоузла в левом паху.

35. Короткая прямая линия, исходящая из основания конуса под № 36 (шейка матки), обозначает тело матки. Ямочки на теле — фиброматозная.

36. Конус (расщепление) обозначает шейку матки. На правой ветви три точки (ямочки) — эрозия шейки матки.

37. Точка (ямочка) на стыке знака шейки тела матки обозначает миому у дна (или у задней стенки) тела матки — эндометриоз.

38. Ветвь, исходящая из зева матки в направлении карпальной линии, оканчивающаяся конусом (расщеплением), при этом длина ветви по высоте больше, чем вместе взятые высота шейки и тела матки, обозначает: обильные бели, зуд вульвы (конус) и рак тела матки.

39. Ветвь, исходящая из основания конуса знака под № 38 в направлении карпальной линии и знака шейки матки под № 36, оканчивающаяся островком, обозначает биопсию шейки матки.

40. Знак тела матки на левой ладони: три точки (ямочки) обозначают три миомы — фиброматозная. Почти вертикально стоящий знак матки указывает на ретрофлексию: отклонение и загиб кзади, опущена.

41. Ветвь, исходящая из зева тела матки в направлении карпальной линии, длина которой больше, чем весь знак матки, оканчивающаяся конусом, обозначает бели, зуд вульвы — рак тела матки.

42. Ветвь, исходящая из основания нижнего конуса под № 36 в направлении карпальной линии, оканчивающаяся расщеплением, обозначает рак шейки (или метастазирование рака тела матки в шейку).

43. Короткая прямая широкая линия на оси левой ладони, расположенная над знаком матки, обозначает полип тела матки (или полипоз).

44. Островок на гипотенаре, выпускающий ветви в противоположные стороны, внутри которого видно множество мелких точек, обозначает на обеих ладонях метастазирование рака тела матки в маточные трубы (полная непроходимость).

45. 46. Островки над трехпальцевой складкой и под бугром Меркурия на обеих ладонях обозначают двусторонний оофорит.

47, 48. Островки под трехпальцевой складкой и под бугром Меркурия на обеих ладонях обозначают: оба яичника сверх нормы продуцируют мужские гормоны. Синдром Штейна—Левенталя (волосы вокруг сосков, усы, редкие волосы на лобке, волосы на ногах и на лице, особенно ниже висков). Множество мелких точек внутри островков служат указанием на метастазирование рака тела матки в яичники.

49, 50. Кружок, расположенный в островке под трехпальцевой складкой и под бугром Меркурия на обеих ладонях, обозначает кисту ретенционную на ножке желтого тела в обоих яичниках (также может быть кистой «шоколадной», в связи с эндометриозом).

51, 52. Конус, острие которого направлено в межпальцевый промежуток среднего и безымянного пальцев обеих ладоней, обозначает оперативное гинекологическое вмешательство: удаление шейки и тела матки, удаление маточных труб и яичников.

53. Дисфункция гипоталамуса.

54. Знак девочки. Кружок, касательно расположенный ближе к основанию знака, обозначает кисту левого яичника. Преждевременная смерть девочки.

54а. Треугольник на складке большого пальца правой ладони, у которого верхний (горизонтальный) катет меньше остальных, обозначает правостороннюю непальпируемую мастопатию правой молочной железы.

55. Извилистая ветвь, исходящая от складки большого пальца правой ладони вверх по вертикали на соединение или пересечение четырехпальцевой складки, обозначает кисту в правой молочной железе или кистозную мастопатию.

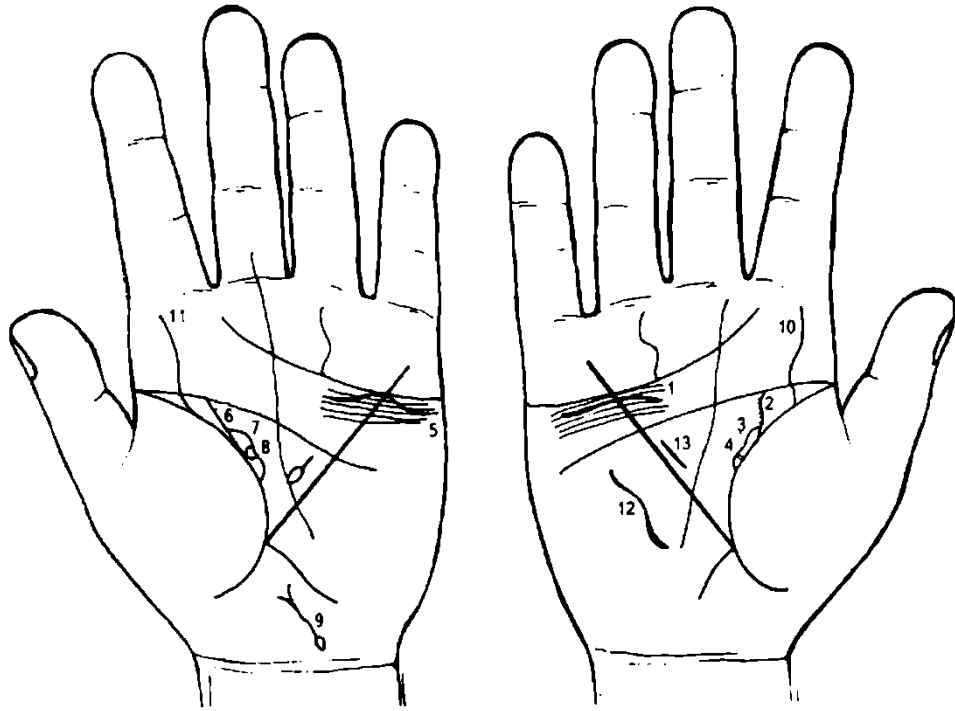
56. Такая прямая ветвь с изгибом, с конусом на конце, исходящая от складки большого пальца левой ладони, и рядом с ней короткая ветвь, обозначают фиброаденому левой молочной железы и ее малигнизацию.

57. Прямая ветвь, исходящая из складки большого пальца левой ладони в направлении четырехпальцевой складки, обозначает (предвещает) рак матки.

58. Знак девочки.

59. Тонзиллит хронический.

60. Знак мальчика.



К рисункам 491, 492

1. Такая волнистая короткая линия под трехпальцевой линией правой ладони, касательно к ней не расположенная, и под бугром Меркурия, обозначает опущение правой почки — нефроптоз.

А также обозначает недостаточность мозгового слоя надпочечника вследствие гипотонической болезни.

2. Извилистая ветвь, исходящая из складки большого пальца правой ладони, имеющая наклон в сторону большого пальца, обозначает правый мочеточник.

Извилистость знака — перегиб мочеточника вследствие нефроптоза (опущения) почки.

Штрихи, исходящие от знака мочеточника, обозначают мелкие камни в мочеточнике с отхождением.

Количество мелких штрихов, исходящих от знака мочеточника, обозначает количество камней в мочеточнике.

3. Островок, образуемый складкой большого пальца и знаком мочеточника, обозначает лоханку и чашечку правой почки, расширены. Гидронефроз.

4. В лоханке под № 3 образуется четырехугольник, который обозначает плоский камень типа коралла в лоханке правой почки.

5. Дугообразная линия, касательно расположенная к трехпальцевой складке большого пальца левой ладони под бугром Меркурия, обозначает хроническую недостаточность мозгового слоя надпочечника левой ладони вследствие гипотонической болезни.

6. Прямая ветвь (иногда незначительно дугообразная), исходящая от складки большого пальца левой ладони в направлении четырехпальцевой складки (линии головы) с уклоном в сторону большого пальца, обозначает левый мочеточник.

7. Островок, образуемый складкой большого пальца и знаком мочеточника, обозначает расширенную лоханку и чашечку левой почки.

8. Кружок, касательно расположенный к линии островка в его верхней части, обозначает боковую солитарную кисту.

9. Извилистая линия, исходящая из островка, который расположен на гипотенаре левой ладони и рядом с карпальной линией, направленная в сторону основания линии Меркурия (или большого пальца), оканчивающаяся расщеплением, обозначает мочевой пузырь.

Островок обозначает дивертикул задней стенки.

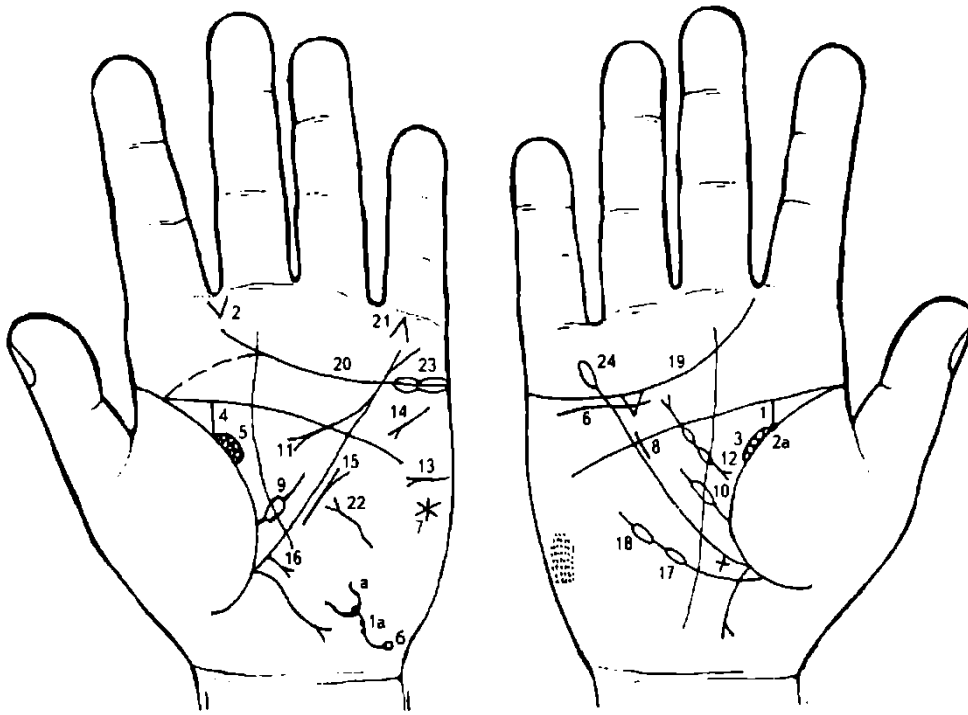
Извилистая линия знака мочевого пузыря предвещает расширение мочевого пузыря.

Расщепление, обе ветви извилисты — указывают на опущение мочевого пузыря, цистит.

10. 11. Такие извилистые линии, исходящие от складки большого пальца на бугор Юпитера обеих ладоней, обозначают врожденное искривление поясничного отдела позвоночника — сколиоз.

12. Такая дугообразная линия на гипотенаре правой ладони обозначает искривление грудного отдела позвоночника — вогнутость вправо.

13. Знак гипертрофии правого желудочка: блокада правой ножки пучка Гиса; гипертензия малого круга кровообращения — гипотоническая болезнь.



К рисункам 493, 494

1. Извилистая ветвь, исходящая из складки большого пальца правой ладони с наклоном в сторону большого пальца в направлении пятипальцевой складки (линии головы), обозначает мочеточник; извилистость знака — перегиб правого мочеточника вследствие нефроптоза.

1а. Знак мочевого пузыря: извилистый — обозначает расширение мочевого пузыря. Три точки — стеноз шейки на всю длину.

а) Конус, представляющий собой волнистое разветвление (расщепление), обозначает опущение мочевого пузыря. Знак расщепления указывает на цистит и уретрит стафилококковый.

б) Кружок (или островок), как показано на рисунке, обозначает дивертикул истинный задней стенки.

2. Конус, исходящий из межпальцевого промежутка указательного и среднего пальцев, обозначает стафилококк.

2а. Черная (бордового или розового цвета) точка (ямочка) у основания знака мочеточника под № 1 обозначает закупорку правого мочеточника камнем.

3. Четыре кружочка, касательно расположенные между собой на складке большого пальца правой ладони, обозначают четыре кисты в лоханке правой почки, или поликистоз.

4. Прямая ветвь, исходящая из складки большого пальца левой ладони, с уклоном в сторону большого пальца, в направлении пятипальцевой складки, обозначает мочеточник левой почки; песок, соли.

5. Три кружочка, касательно расположенные между собой и на складке большого пальца, окаймленные тонкой линией, которая исходит из складки большого пальца и соединяется со знаком мочеточника под № 4, образуя подобие островка, обозначают:

три кружочка — три кисты в лоханке;

островок — лоханка и чашечка почки.

6. Короткая волнистая линия, расположенная под трехпальцевой складкой и чуть ниже ее (не касательно) и под бугром Меркурия, обозначает опущение правой почки — нефроптоз. А также недостаточность мозгового слоя надпочечника вследствие гипертензии малого круга кровообращения. Пиелонефрит правой почки.

7. Звезда на гипотенаре левой ладони под бугром Меркурия указывает на угрозу насильственной смерти в связи с удалением левой почки и мочеточника.

8. Гипертрофия правого желудочка.

9, 10. Ветвь на обеих ладонях, исходящая из складки большого пальца в большом треугольнике в направлении пятипальцевой складки, прерывающаяся островком, обозначает анемию.

11. Дугообразная ветвь, исходящая из линии Меркурия в большом треугольнике и оканчивающаяся конусом (расщеплением), обозначает хронический ахилический панкреатит.

12. Короткая ветвь с двумя островками в большом треугольнике правой ладони, на концах которой конусы (расщепления), обозначает поджелудочную железу:

- а) муковисцидоз (два конуса на концах знака);
- б) островки: медикаментозное отравление и недостаточность инсулярного аппарата.

13. Знак сахара в моче.

14. Тахикардия.

15. Митральный стеноз.

16. Короткая прямая ветвь, исходящая из участка печени линии Меркурия левой ладони в направлении основания гипотенара и оканчивающаяся расщеплением (конусом), обозначает рак печени вследствие кистозного перерождения почек.

17. 18. Ветвь, исходящая из складки большого пальца правой ладони чуть ниже основания линии

Меркурия в направлении пятипальцевой складки (линии головы), обозначает:

№ 17 — лейкопения;

№ 18 — кроветворный симптом Рустицкого (миеломная болезнь), или миелолейкоз.

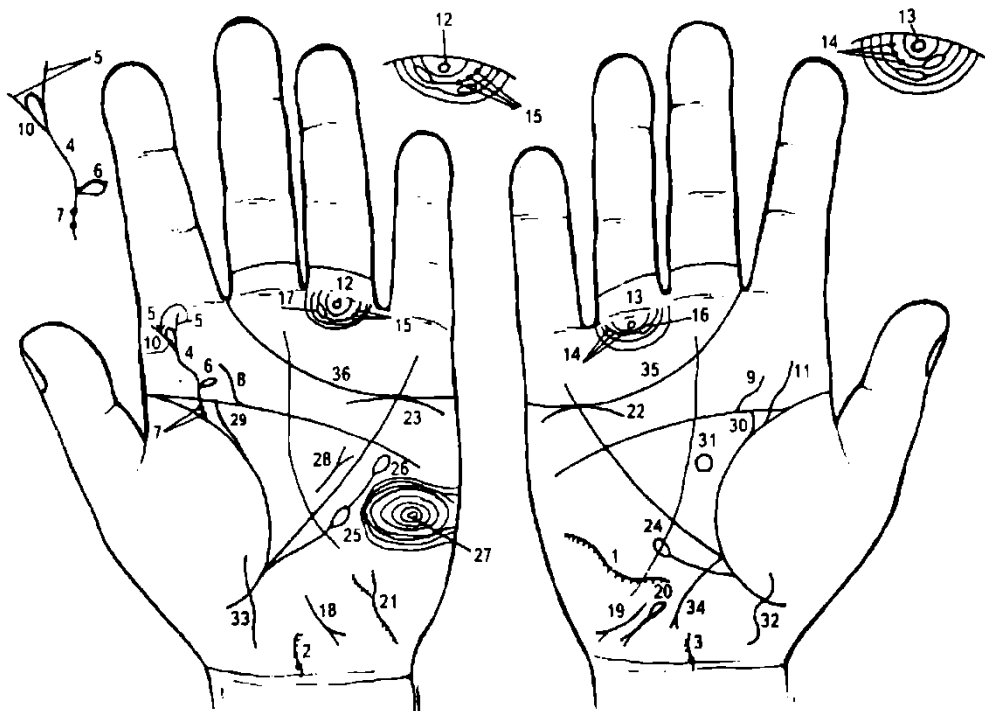
19, 20. Трехпальцевая складка оканчивается в межпальцевом промежутке указательного и среднего пальцев — предвещает дурной конец жизни: тяжелую мучительную смерть, вероятно, связанную с поликистозом почек.

21. Такой конус на бугре Меркурия и под первой складкой проксимальной фаланги мизинца обозначает (предвещает) самоубийство через повешение.

22. Тиреотоксикоз I степени.

23. Гастроптоз.

24. Желудок подвержен аллергическим отравлениям.



К рисункам 495, 496

1. Дугообразная линия на гипотенаре правой ладони обозначает искривление грудного отдела позвоночника. Мелкие штрихи, исходящие из знака, указывают на поражение всего поперечника спинного мозга, в частности, одного из грудных сегментов, вследствие чего развивается нижний спастический паралич с расстройством чувствительности ног.

2, 3. Поражение шейных отделов спинного мозга — параличи и расстройство чувствительности туловища и всех конечностей, причем в ногах параличи спастические, а в руках — вялые.

4. Извилистая ветвь, исходящая из складки большого пальца левой ладони на бугор Юпитера, обозначает сколиоз поясничного отдела позвоночника.

4, 5. Знак поясничного отдела расщеплен — обозначает травму поясничного отдела.

6. Островок, исходящий из первой трети знака позвоночника, обозначает гнойничок между II—III или между III—IV позвонками — эпидурит гнойный спинальный.

7. Две ямочки на знаке поясничного отдела у его основания обозначают воспалительный процесс I—II позвонков.

8. 9. Извилистая короткая линия, исходящая из пятипальцевой складки, обозначает пролежни на крестце.

10. Островок на конце знака поясничного отдела позвоночника обозначает пункцию поясничного отдела вследствие введения медикаментов и занесения в гнойничок (эпидурит) инфекции.

Надо считать, что была допущена ошибка произведенной пункцией. Необходимо было сделать операцию с целью удаления гнойника (абсцесса).

Выводы и заключение: сочетание знаков под №№ 4, 5, 6, 7 и 8 обозначают миелит, осложненный гнойным спинальным эпидуритом (эпидуральный абсцесс).

11. Извилистая ветвь, исходящая из складки большого пальца правой ладони на бугор Юпитера, обозначает сколиоз поясничного отдела позвоночника.

12, 13. Кружок под первой складкой проксимальной фаланги безымянных пальцев обозначает двустороннее воспаление седалищного нерва.

Кружочки (два или три) на подпальцевом трирадиусе безымянного пальца правой ладони обозначают неврит правой ноги, а в сочетании со знаком под № 14 — полиневрит правой ноги.

Кружочки (два, три и более) на подпальцевом трирадиусе безымянного пальца левой ладони обозначают неврит левой ноги, а в сочетании со знаком под № 15 — полиневрит левой ноги.

17. Островок, образуемый папиллярной линией, прерывающий подпальцевый трирадиус безымянных пальцев, обозначает двусторонний лимфаденит регионарный; лимфаденопатия.

18, 19. В своем сочетании эти знаки обозначают болезнь Боткина — вирусный гепатит (эпидемический, инфекционный), вирус А.

20. Гемолитическая анемия приобретенная.

21. Знак мочевого пузыря. Опущен, катетер. Цистит. Штрихи, исходящие из знака мочевого пузыря, обозначают расстройство мочеиспускания, уретрит.

22, 23. Дугообразная линия, расположенная касательно к трехпальцевой линии, обозначает хроническую недостаточность коры надпочечников.

24. Ветвь, исходящая из складки большого пальца правой ладони чуть ниже основания линии Меркурия в направлении пятипальцевой складки, оканчивающаяся островком, обозначает лейкопению.

25. Ветвь, исходящая ниже основания линии Меркурия от складки большого пальца левой ладони в направлении пятипальцевой складки, оканчивающаяся островком под № 25, обозначает лимфопению.

26. Ветвь, исходящая от островка под № 25 и оканчивающаяся островком, обозначает тромбоцитопению.

27. Концентрические окружности на гипотенаре левой ладони обозначают лейкоцитоз нейтрофильный, резко увеличенное СОЭ.

28. Короткая прямая линия с конусом на конце в большом треугольнике левой ладони, расположенная всегда параллельно линии Меркурия, обозначает лимфогранулематоз.

29. 30. Мочеточники показаны как связанные с мочеиспусканием: пролежни.

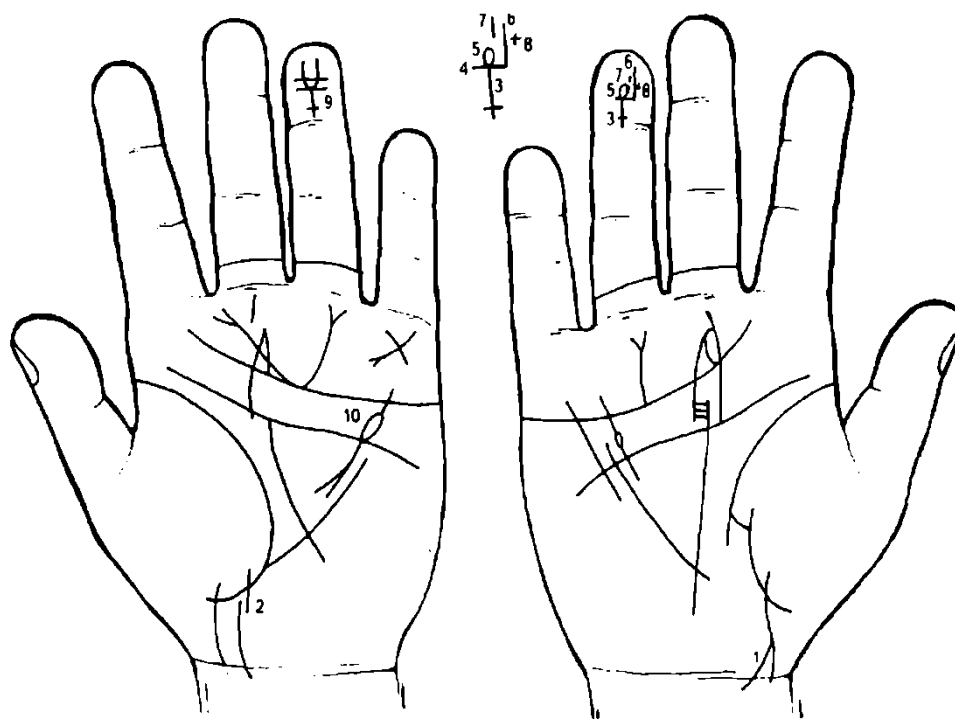
31. Овалообразный знак в большом треугольнике правой ладони обозначает значительное увеличение размеров гипофиза — дисфункция.

32, 33. Знак девочки.

Примечание. На рис. под № 495, 496 показана программа миелита и эпидурита больного К., 26 лет. Обследован 12.08.1984 г.; диагноз: эпидурит. Умер в июне 1985 г.

34. Ветвь, исходящая из основания линии Меркурия правой ладони с расщеплением на конце в направлении карпальной линии, обозначает аппендицит гангренозный. На день обследования удален.

35, 36. Трехпальцевая складка, оканчивающаяся в межпальцевом промежутке указательного и среднего пальцев, предвещает дурной конец жизни: тяжелую мучительную смерть, связанную с миелитом и эпидуритом.



К рисункам 497, 498

1. Ветвь, исходящая из линии жизни в направлении карпальной линии (запястная складка) с наклоном в сторону большого пальца, конец которой в значительной степени расщеплен, и обе ветви пересекают карпальную линию, обозначает: знак мальчика; конус (расщепление) — тяжелые роды; пересечение карпальной линии в сочетании со знаком под № 2 — преждевременная смерть мальчика.

2. Ветвь, исходящая из линии жизни в направлении карпальной линии (запястной складки) левой ладони, при этом в своем начале прервана, пересекает карпальную линию, обозначает: знак мальчика; знак прерван в начале — болезнь позвоночника (поясничный отдел); пересекает карпальную линию — обозначает в сочетании со знаком под № 1 преждевременную смерть мальчика.

3. Крест на дистальной фаланге безымянного пальца правой ладони, у которого поперечная линия проходит 18 числа, месяц июнь, — обозначает число и месяц рождения мальчика.

Знак мальчика расположен головкой знака вниз, что обозначает преждевременную смерть мальчика.

4. Короткая поперечная линия на конце знака мальчика обозначает пункцию или оперативное вмешательство в поясничный отдел позвоночника.

5. Конец знака мальчика выпускает островок — служит указанием на эпидурит поясничного отдела (эпидуральный абсцесс).

6. Длинная ветвь — обозначает болезнь правой ноги вследствие миелита.

7. Короткая ветвь обозначает левую ногу и ее болезнь вследствие миелита.

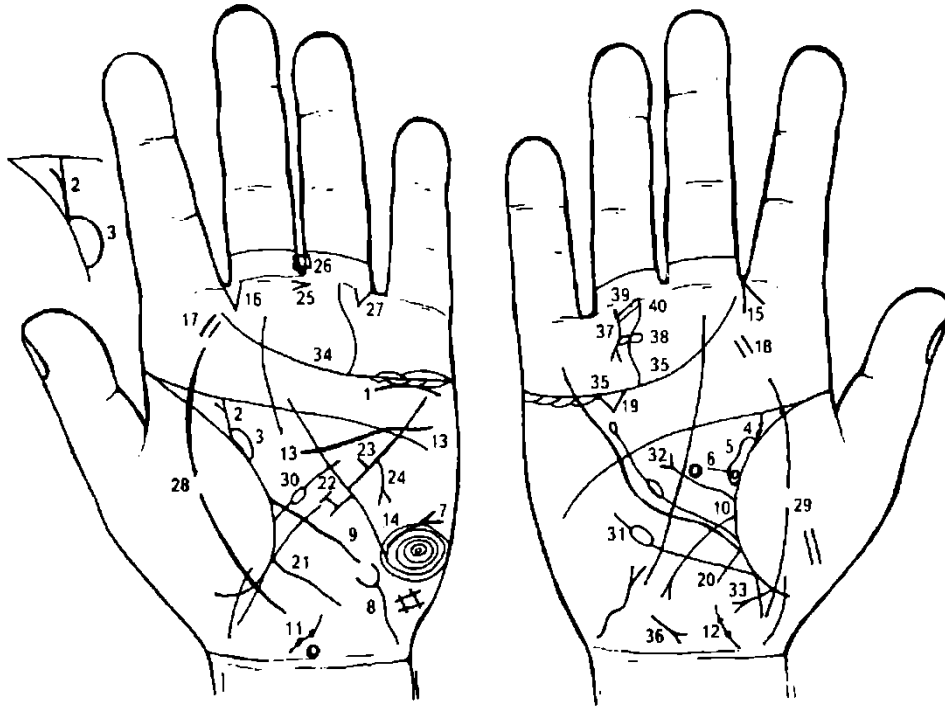
8. Крестик, расположенный рядом со знаком правой ноги под № 6, обозначает операцию пролежня правой ноги.

9. Знак мальчика расположен головкой вниз — обозначает преждевременную смерть мальчика.

Поперечная линия — операция в поясничный отдел позвоночника, а линии, исходящие от нее, обозначают болезнь обеих ног.

Знак расположен на дистальной фаланге безымянного пальца — обозначает, что мальчик родился 18 июня. 4

10. Недостаточность инсулярного аппарата. Ахилитический хронический панкреатит.



К рисункам 499, 500

1. Извилистая короткая линия, расположенная под трехпальцевой складкой левой ладони, но не касательно к ней, обозначает опущение подковообразной почки (см. под № 2).
2. Островок, образованный от складки большого пальца левой ладони в направлении пятипальцевой складки с уклоном в сторону большого пальца, а слева выпускает короткую ветвь, обозначает подковообразную почку.
3. Островок, образованный складкой большого пальца левой ладони и мочеточником, обозначает расширенную лоханку и чашечку — гидронефроз левой сращенной почки.
4. Ветвь, исходящая от складки большого пальца правой ладони в направлении пятипальцевой складки с уклоном в сторону большого пальца, обозначает правый мочеточник (короткий). На знаке мочеточника две точки (ямочки) — обозначают два камня с отхождением.
5. Островок, образованный складкой большого пальца и знаком мочеточника, обозначает, что лоханка и чашечка расширены — гидронефроз правой почки.
6. Кружок у основания островка под № 5 обозначает солитарную кисту в верхнем полюсе правой почки.
7. Такой знак на гипотенаре левой ладони обозначает асцит.
8. Знак мочевого пузыря: опущен, расширен, сдавление подковообразной почкой.
9. Сдавление тонкого кишечника подковообразной почкой.
10. Сдавление двенадцатиперстной кишки подковообразной почкой. Язва двенадцатиперстной кишки вне пределов луковицы.
11. 12. Такой знак на оси ладони, расположенный рядом с карпальной линией, обозначает предстательную железу.
Две черные точки (ямочки) на знаке предстательной железы обозначают два узла. Диагноз: аденома предстательной железы (вариант).
13. Гипертрофия левого желудочка. Нефрогенная артериальная гипертензия.
14. Завиток на гипотенаре левой ладони обозначает эндокринно-вегетативные нарушения, связанные с изменениями в области подкорковых образований и объясняющие депрессивное течение психоза. Внешние факторы могут служить провоцирующим моментом; также обозначает: высокий лейкоцитоз, повышенный протромбин, жестокосердие, бешеный нрав, признаки садизма, признаки умопомешательства с склонностью к самоубийству, если этому знаку сопутствуют другие знаки маниакально-депрессивного психоза.
15. Насморк вазомоторный и аллергический.
16. Стафилококк.
17. 18. Тонзиллит хронический.
Холецистит (треугольник).
Аппендицит хронический.
Нисходящая ветвь толстой кишки: колит катаральный.

Большая кривизна желудка: в верхней трети зарубцованная язва желудка.

В нижней трети большой кривизны не рубцующаяся язва.

Короткая, незначительно дугообразная линия с конусом на конце, исходящая из нижней трети большой кривизны (рядом с язвой под № 23) в направлении гипотенара и карпальной линии, обозначает рак желудка.

Конус в межпальцевом промежутке большого и безымянного пальцев, острие которого направлено в сторону мизинца, обозначает резекцию желудка вследствие рака.

Четырехугольник в межпальцевом промежутке среднего и безымянного пальцев левой ладони обозначает хронический гастрит.

Треугольник под первой складкой проксимальной фаланги безымянного пальца, расположенный рядом с межпальцевым промежутком безымянного пальца и мизинца, обозначает кишечную непроходимость слева, или заворот сигмовидной кишки.

29. Линия, пересекающая складку большого пальца и гипотенар, обозначает воспаление брюшины, или перитонит.

30. Ветвь, исходящая от большого пальца левой ладони в большом треугольнике, прерывающаяся островком, обозначает анемию.

31. Ветвь, исходящая от складки большого пальца чуть ниже основания линии Меркурия в направлении пятипальцевой складки, оканчивающаяся островком, обозначает лейкопению.

32. Ветвь, исходящая от складки большого треугольника: первый островок обозначает получение донорской крови после резекции желудка; второй островок — получение донорской крови после второй операции.

33. Такое пересечение двух линий на участке прямой кишки правой ладони обозначает операцию правой ягодицы вследствие инфильтрата.

34, 35. Трехпальцевая складка обеих ладоней, оканчивающаяся между указательным и средним пальцами, обозначает (предвещает) тяжелую мучительную смерть.

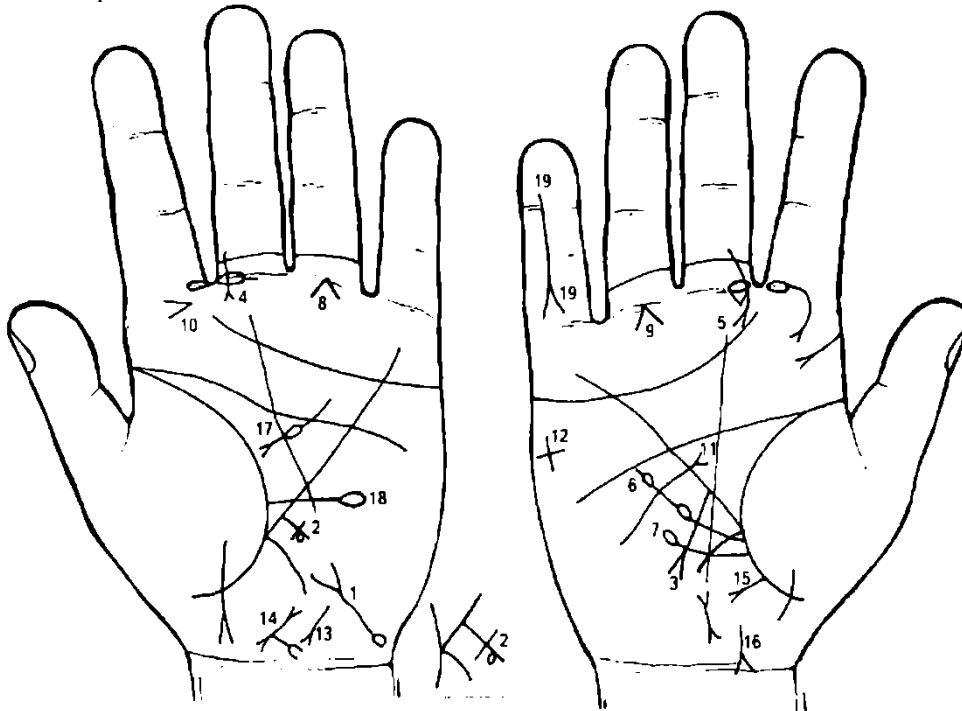
36. Гепатит тиреотоксический.

37. Извилистая линия, исходящая от первой складки проксимальной фаланги безымянного пальца, расположенная со стороны межпальцевого промежутка, оканчивающаяся расщеплением, обозначает перелом правой ноги в области колена.

38. Два островка, касательно расположенные между собой и исходящие от знака под № 37, обозначают кисту в бедренной кости, расположенную рядом с коленом правой ноги.

39. Растяжение сухожилия правой ноги.

40. Трещина мениска, жидкость.



К рисункам 501, 502

1. Извилистая линия с конусом (расщеплением) на конце на гипотенаре левой ладони, исходящая из основания гипотенара, с наклоном в сторону большого пальца, обозначает мочевой пузырь. Конус (расщепление) на конце знака — цистит.

Извилистость вправо указывает, что мочевой пузырь расширен (растянут) вправо.

Островок с правой стороны знака и у его основания обозначает дивертикул на заднебоковой стенке с правой стороны мочевого пузыря.

2. Крест на участке печени линии Меркурия левой ладони обозначает цирроз печени. Островок над горизонтальной линией креста — отравление печени (алкоголь, медикаменты, аллергическое).

3. Прямая короткая линия с конусом на конце, исходящая из участка печени линии Меркурия в направлении карпальной линии, обозначает рак печени.

4. 5. Короткая линия, исходящая из проксимальной фаланги среднего пальца, пересекающая две первые складки фаланги, оканчивающаяся конусом, а знак расположен со стороны межпальцевого промежутка среднего и указательного пальцев, обозначает саркому носа и придаточных пазух.

6. Ветвь, исходящая ниже основания линии Меркурия из складки большого пальца правой ладони, прерывающаяся двумя островками, обозначает миелолейкоз хронический.

7. Ветвь с островком на конце, исходящая ниже основания линии Меркурия из складки большого пальца, обозначает лейкопению.

8, 9. Конус, угол которого составляет не менее 90° , исходящий из первой складки проксимальной фаланги безымянного пальца, основание которого расположено на оси безымянного пальца, обозначает болезнь трубчатых костей ног (голени), т. е. болезнь красного мозга, или кроветворный симптом Рустицкого (миеломная болезнь).

10. Конус на бугре Юпитера левой ладони, расположенный горизонтально и направленный в сторону среднего пальца, обозначает слюнокаменную болезнь.

11. Извилистая линия, исходящая из гипотенара правой ладони, пересекающая линию Меркурия и оканчивающаяся расщеплением в большом треугольнике, обозначает Базедову болезнь (диффузный зоб) II степени, тиреотоксикоз II стадии правой доли щитовидной железы (резекция правой доли).

12. Крест на гипотенаре правой ладони — угроза насильственной смерти в связи с резекцией щитовидной железы под № 11.

13. Извилистая линия с конусом на конце, расположенная на гипотенаре рядом с осью ладони, конус направлен в сторону карпальной линии и большого пальца, обозначает гепатит тиреотоксический.

14. Знак матки. Ретрофлексия — загиб кзади, знак широкий и темного цвета — указывает на установленную спираль; фиброматозная. Конус, исходящий из основания нижнего конуса матки, предвещает рак шейки матки.

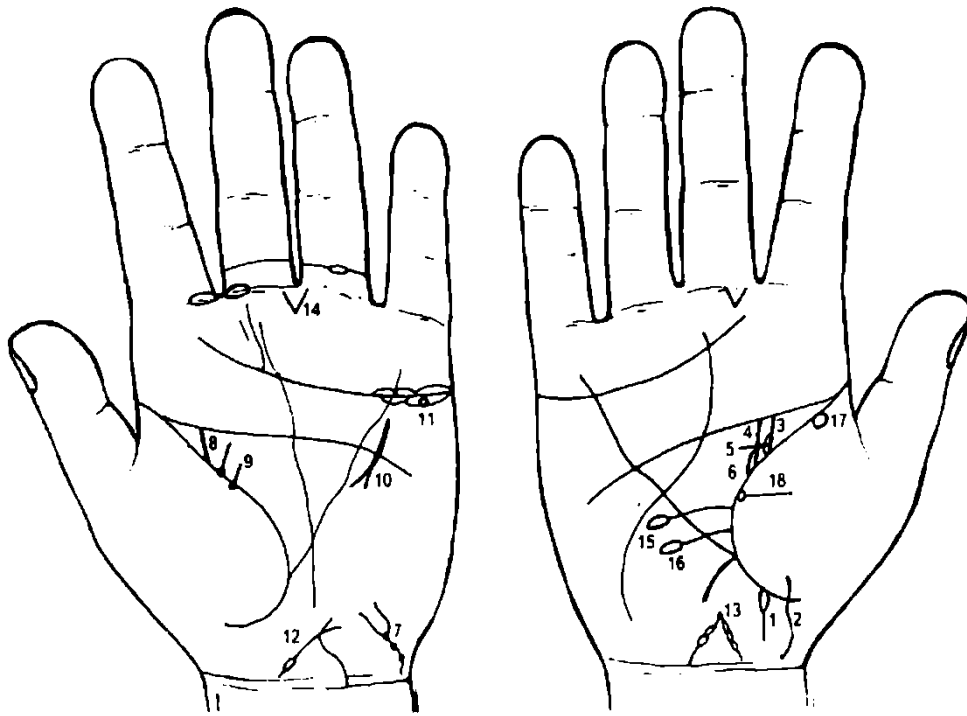
15. Прямая ветвь с конусом на конце, исходящая из участка прямой кишки складки большого пальца правой ладони в направлении карпальной линии и гипотенара, обозначает свищ в прямой кишке, или метастазирование рака шейки матки (или полип справа от оси).

16. Линия с конусом, ветви которого соединяются с карпальной линией, обозначает парапроктит.

17. Хронический панкреатит ахилесский. Островок предвещает недостаточность инсулярного аппарата.

18. Линия, исходящая из складки большого пальца левой ладони, горизонтально расположенная, пересекающая линию Меркурия и оканчивающаяся на гипотенаре островком, обозначает пониженное содержание эритроцитов в крови.

19. Линия, пересекающая среднюю фалангу и разветвляющаяся на проксимальной фаланге мизинца, обозначает кисту на среднем пальце правой ладони — операция.



К рисункам 503, 504

1. Островок, касательно расположенный к складке большого пальца правой ладони на участке между основанием линии Меркурия и ребром под № 2, выпускающий короткую ветвь в направлении карпальной линии, обозначает шприцевый стафилококк, введенный в правую ягодицу.

2. Знак девочки.

3. Прямая ветвь, исходящая из складки большого пальца правой ладони на соединении с подпальцевой складкой, при этом имеет наклон в сторону большого пальца, обозначает мочеточник верхней лоханки удвоенной правой почки.

4. Прямая ветвь, исходящая из складки большого пальца правой ладони на соединении с пятипальцевой складкой, при этом она расположена параллельно знаку мочеточника верхней лоханки под № 3, обозначает мочеточник нижней лоханки удвоенной почки.

5. Перемычка, исходящая из основания знака мочеточника верхней лоханки, пересекающая перпендикулярно знак мочеточника нижней лоханки, служит указанием на удвоенную почку с двумя мочеточниками и двумя устьями в мочевой пузырь.

6. Островок, образуемый складкой большого пальца и знаком мочеточника под № 4, обозначает, что нижняя лоханка несколько больше, чем верхняя, вследствие чего развивается гидронефроз, опухоли, пиелонефрит, образуются камни.

7. Знак мочевого пузыря: три ямочки, расположенные на основании конуса и далее, указывают на стеноз шейки мочевого пузыря; опущение мочевого пузыря.

8. Мочеточник левой почки.

9. Фиброма левой молочной железы.

10. Операция левой молочной железы, в совокупности со знаком под № 9 указывает на дополнительную левую молочную железу и ее операцию.

11. Киста ретенционная желтого тела — обозначается кружочком.

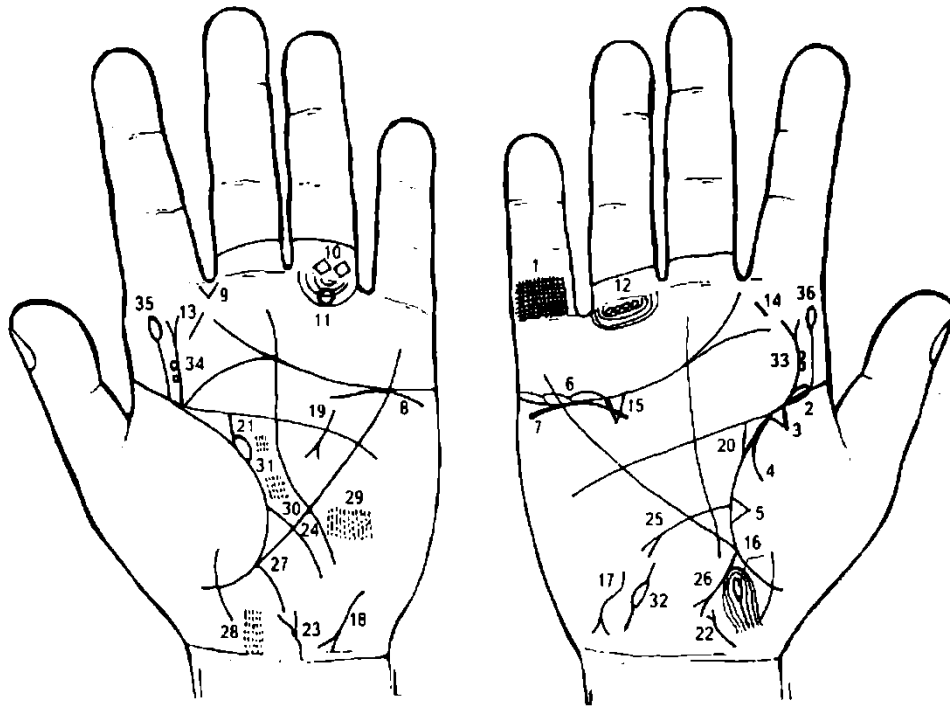
12. 13. Знак тела матки с островками — предвещает пункцию тела матки.

14. Конус, исходящий из межпальцевого промежутка среднего и безымянного пальцев левой ладони, обозначает оперативное вмешательство, связанное с опущением мочевого пузыря.

15. Ветвь, исходящая из сгибательной складки большого пальца правой ладони и над знаком двенадцатиперстной кишки, оканчивается островком на гипотенаре, обозначает пониженное содержание эритроцитов.

16. Знак двенадцатиперстной кишки: дуоденит, шейка растянута.

17. 18. Потеря зрения, поле зрения уменьшено — токсоплазмоз.



К рисункам 505, 506

Решетка из линий на проксимальной фаланге мизинца предвещает туберкулез правого легкого. Длинный островок в начале складки большого пальца правой ладони обозначает хроническую пневмонию в детстве.

Треугольник на складке большого пальца правой ладони, в сочетании с решеткой на проксимальной фаланге мизинца под № 1, обозначает рубец в верхней доле правого легкого туберкулезной этиологии.

Дугообразная ветвь, исходящая от складки большого пальца на бугор Венеры (тенар), обозначает правосторонний сухой плеврит.

Треугольник на складке большого пальца, расположенный рядом с основанием линии Меркурия, обозначает фиброзные изменения, связанные с панкреатитом, как осложнение от перенесенного эпидемического паротита.

Островки над трехпальцевой складкой правой ладони и под бугром Меркурия обозначают воспаление правого яичка у мужчины, боли — дисфункция яичка.

7, 8. Дугообразная линия под трехпальцевой складкой ладоней, расположенная касательно к ней и под бугром Меркурия, обозначает хроническую недостаточность коры надпочечников.

9. Такой конус в межпальцевом промежутке указательного и среднего пальцев левой ладони, острие которого направлено вниз, обозначает стафилококк или стрептококк, или эхинококк.

10. Два четырехугольника, расположенные между первой и второй складками проксимальной фаланги безымянного пальца левой ладони, обозначают варикозное расширение вен в области колена и голени левой ноги.

11. Такой большой кружок (колечко) на подпальцевых трирадиусах безымянного пальца левой ладони указывает на неврит седалищного нерва и его травму; парез, неврит левой ноги.

12. Четыре кружочка (колечка) под первой складкой проксимальной фаланги безымянного пальца правой ладони обозначают полиневрит правой ноги (парезы, паралич).

13. 14. Короткая линия на бугре Юпитера — хронический тонзиллит.

15. Треугольник под трехпальцевой складкой правой ладони — холецистит.

16. Островок ниже основания линии Меркурия обозначает дискинезию желчных путей (нарушение моторной функции желчного пузыря и общего желчного протока, а также функций сфинктера).

17, 18. Два знака гепатита: обозначают инфекционный гепатит, вирус А.

19. Хронический ахилический панкреатит.

20. Прямая ветвь, исходящая из складки большого пальца правой ладони в направлении пятипальцевой складки, с уклоном в сторону большого пальца, обозначает мочеточник: песок.

21. Лоханка и чашечка расширены — гидронефроз.

22. 23. Ветвь с конусом на конце, расположенная на оси ладони, на основании конуса находится ямочка (точка), обозначает: воспаление предстательной железы — простатит. Ямочка у основания конуса — опухоль предстательной железы — аденома. Пониженная потенция, связанная одновременно с пункцией поясничного отдела позвоночника.

24. Энтероколит.

25. Язва двенадцатиперстной кишки вне пределов луковицы.

26. Аппендицит с местным перитонитом.

27. Колит.

28. Множество кружочков, тесно расположенных между собой в районе мозжечка, обозначают гидроцефалию в задней доле, связанную с туберкулезным менингитом в левом полушарии мозга.

29. Весьма заметный прямоугольник в задней части лобной доли, состоящий из множества тесно расположенных кружочков и штрихов, указывает на тяжелые изменения в среднем мозгу: склонность к гидроцефалии или эритема в левом полушарии мозга.

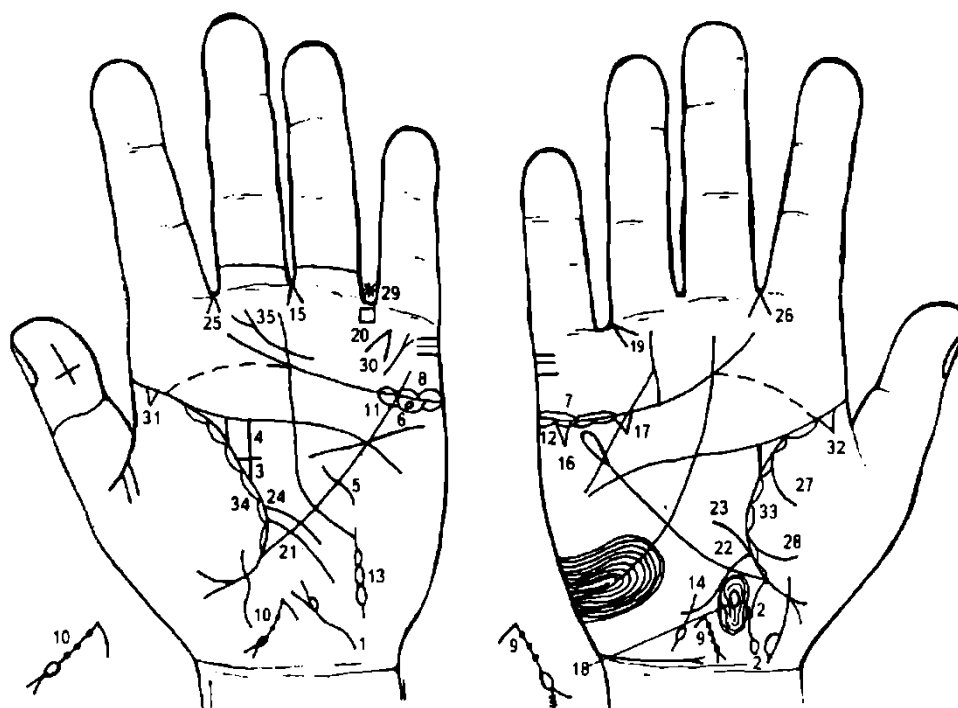
30. 31. Пятна, состоящие из кружочков и штрихов, тесно расположенных между собой в средней и передней частях лобной доли, указывают на тяжелые изменения в мозгу левого полушария, связанные с туберкулезным менингитом.

32. Островок на гипотенаре правой ладони, выпускающий ветви, указывает на дискинезию (закупорку) правого семенного канатика правого яичка у мужчины; пониженная потенция.

33, 34. Ветвь, исходящая от складки большого пальца обеих ладоней на бугор Юпитера с уклоном в сторону указательного пальца, оканчивающаяся конусом (разветвлением), обозначает травму и искривление поясничного отдела позвоночника в значительной степени: здесь в связи с многочисленными пункциями.

Два колечка (кружочка), расположенные касательно к знаку, обозначают выпадение дисков между II—III и III—IV позвонками вследствие пункций до 80 раз.

35, 36. Ветвь, исходящая от складки большого пальца обеих ладоней на бугор Юпитера, параллельно знакам под № 33, 34, и оканчивающаяся островком, обозначает пункции дисков между II—III и III—IV позвонками до 80 раз — связано с туберкулезным менингитом (введение медикаментов).



К рисункам 507, 508

1. Знак мочевого пузыря. Расширен; опущен; островок у основания конуса обозначает цисталгию — это один из видов функционального расстройства мочеиспускания, наблюдающийся у женщин, вероятней всего, как особый вид функционального невроза мочевого пузыря.

2. Ветвь, исходящая из основания линии Меркурия правой ладони, прерванная в направлении карпальной линии, оканчивающаяся островком, обозначает восходящую ветвь толстой кишки:

островок на конце знака предвещает болезнь Крона — протекает остро и по типу аппендицита или язвенного колита (понос с кровью).

3. Треугольник, образованный сгибательной складкой большого пальца левой ладони и сходящимися линиями, верхний катет меньше, чем вертикальный, обозначает левостороннюю непальпируемую мастопатию.

4. Продолжение вертикального катета треугольника под № 3 в направлении пятипальцевой складки обозначает кистозный фиброаденоматоз.

5. Короткая линия, исходящая из большого треугольника левой ладони, пересекающая линию Меркурия под пятипальцевой складкой, обозначает операцию левой молочной железы.

6. Кружок (колечко), расположенный в островке под трехпальцевой складкой левой ладони, обозначает кисту ретенционную желтого тела, или фолликулярную, или «шоколадную» (эндометриоз).

7. 8. Островки над трехпальцевой складкой обозначают оофорит двусторонний.

9, 10. Знак матки. Кружок на основании нижнего конуса обозначает миому в задней стенке или у дна тела матки. Три ямочки (точки) на знаке — три фибромиомы на теле матки — матка фиброматозная.

Ретрофлексия: отклонение влево и загиб кзади. Шейка — эрозия.

Ветвь, исходящая от зева матки, означает бели в умеренной степени.

Диагноз: эндометриоз.

11, 12. Островки под трехпальцевой складкой под бугром Меркурия на обеих ладонях обозначают продуцирование мужских гормонов сверх нормы. Синдром Штейна—Левентала.

13. Знак левой маточной трубы: полная непроходимость.

14. Знак правой маточной трубы: непроходимость (спайка) со стороны яичника.

15. Гинекологическая операция: удаление кисты левого яичника.

16. 17. Калькулезный холецистит: два треугольника под трехпальцевой складкой правой ладони, под бугром Меркурия.

Островок на оси ладони ниже основания линии Меркурия обозначает дискинезию желчных путей.

Конус, острие которого направлено в межпальцевый промежуток безымянного пальца и мизинца правой ладони, обозначает операцию желчного пузыря (удаление).

Четырехугольник в межпальцевом промежутке безымянного пальца и мизинца левой ладони обозначает колит аллергический; энтероколит.

Ветвь, исходящая из линии складки большого пальца левой ладони в направлении гипотенара и карпальной линии, обозначает энтероколит.

Ветвь, исходящая от линии складки большого пальца правой ладони, пересекает линию Меркурия в направлении гипотенара и карпальной линии, при этом извилистая, обозначает: дуоденит, сдавление (извилистый знак) двенадцатиперстной кишки.

Ветвь, исходящая из основания знака двенадцатиперстной кишки в направлении пятипальцевой складки правой ладони, обозначает расширение луковицы двенадцатиперстной кишки.

Такая короткая ветвь, исходящая из складки большого пальца левой ладони, при этом она расположена над знаком тонкого кишечника под № 21, обозначает сигмоидит.

26. Насморк вазомоторный и аллергический.

27, 28. Правосторонний гемоторакс.

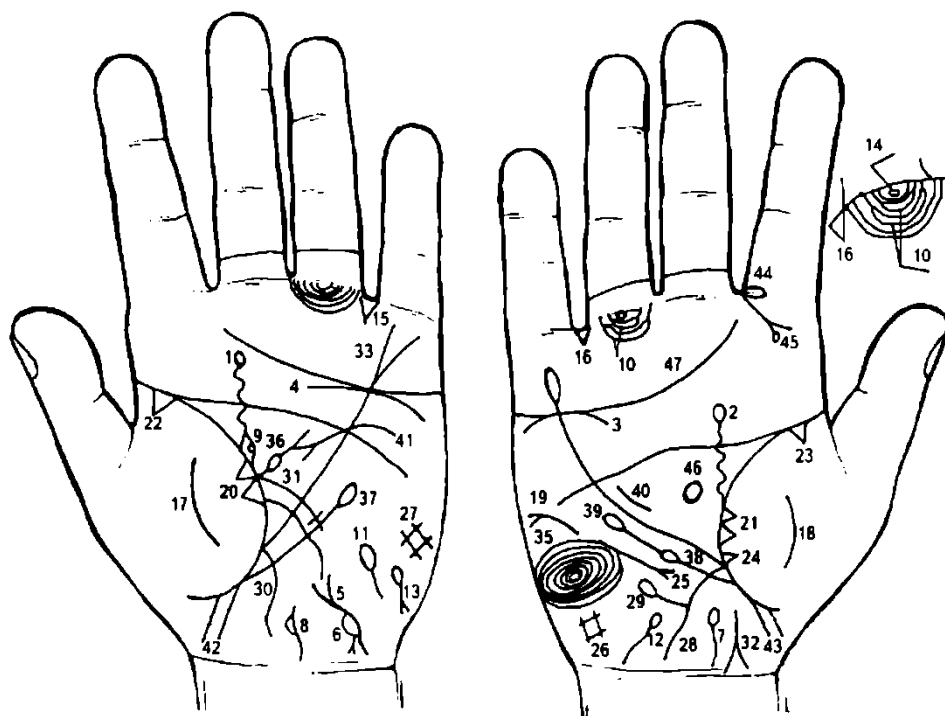
29. Звездочка у основания безымянного пальца левой ладони обозначает операцию голени левой ноги.

30. Конус под пальцем Меркурия (на бугре Меркурия) обозначает самоубийство через повешение.

31. 32. Треугольники — фиброзные изменения корней легких.

33, 34. Островки вдоль линии складки больших пальцев обозначают хронический бронхит.

35. Атрофия глотки-гортани слева — фарингит хронический атрофический.



К рисункам 509, 510

1, 2. Такая извилистая ветвь, исходящая из линии складки большого пальца в направлении пятипальцевой складки ладони, с наклоном в сторону большого пальца, пересекающая пятипальцевую линию (не всегда) и оканчивающаяся островком, обозначает миеломную почку (здесь — двустороннюю).

3, 4. Дуга (или извилистая короткая линия), касательно расположенная под трехпальцевой складкой и под бугром Меркурия ладони, обозначает на обеих ладонях хроническую недостаточность надпочечников. В сочетании с миеломной почкой — амилоидоз почек вторичный.

5. Такой знак у основания гипотенара левой ладони обозначает мочевой пузырь: расщепление — цистит, а выпячивание знака вправо — расширение (растяжение мочевого пузыря вправо; опущен).

6. Большой островок, охватывающий почти половину знака мочевого пузыря, обозначает рак левой половины мочевого пузыря. На пленке левая половина темного цвета. Цистотеле.

7, 8. Такая извилистая линия на оси ладони у карпальной линии обозначает предстательную железу. Островок на знаке с левой стороны указывает на рак предстательной железы.

В отличие от опухоли мочевого пузыря, при раке простаты определяются отдельные плотные узлы или увеличенная, плотная, бугристая простата; отмечается инфильтрация и уплотнение стенок полости малого таза вокруг предстательной железы.

9. Островок, образуемый линией складки большого пальца левой ладони и извилистым мочеточником, обозначает расширенные лоханку и чашечку. Колечко, расположенное внутри островка, — уротерогидронефроз.

10. Весьма значительной длины островки, образуемые подпальцевыми трирадиусами безымянного пальца правой ладони, обозначают лимфаденит регионарный лимфатических узлов малого таза или метастазирование рака мочевого пузыря по лимфатическим путям.

11, 12. Непроходимость семенных канатиков — прорастание рака.

13. Гемолитическая анемия.

14. Кружок (колечко), расположенный между первой складкой и первым подпальцевым трирадиусом безымянного пальца правой ладони, обозначает неврит седалищного нерва справа.

15, 16. Треугольник, расположенный в межпальцевом промежутке безымянного пальца и мизинца на обеих ладонях, обозначает двустороннюю кишечную непроходимость.

17, 18. Такой знак на тенаре указывает на обсеменение брюшины вследствие рака мочевого пузыря (перитонит).

19. Асцит.

20, 21. Два треугольника, касательно расположенные на линии складки большого пальца, вершины находятся на тенаре обеих ладоней, обозначают метастазирование рака мочевого пузыря в оба легких гематогенным путем.

22, 23. Фиброзные изменения корней легких.

24. Фиброзные изменения в средней доле легкого.

25. Среднедолевой синдром.

26. 27. Гиповентиляционный синдром.

28. Восходящая ветвь толстой кишки.

29. Ветвь, исходящая из знака восходящей кишки и оканчивающаяся островком, обозначает дивертикул восходящей ветви толстой кишки — колит.

30. Нисходящая толстая кишка — колит.

31. Сигмоидит и прорастание рака мочевого пузыря.

32. Дугообразная ветвь, исходящая из участка прямой кишки линии складки большого пальца правой ладони в направлении карпальной линии, конец значительно расщеплен, знак имеет отклонение в противоположную сторону от большого пальца, при этом одна из ветвей расщепления соединяется с карпальной линией, обозначает метастазирование рака мочевого пузыря в прямую кишку (или стенозирование прямой кишки).

33. Линия Меркурия расщеплена — обозначает гастроптоз.

34. Линия Меркурия оканчивается островком — указывает на аллергические отравления желудка.

35. Завиток на гипотенаре правой ладони, образуемый папиллярными линиями, обозначает эндокринно-вегетативные нарушения, связанные с изменениями в области подкорковых образований и объясняющие депрессивное течение психоза. Внешние факторы могут служить провоцирующим моментом. Также обозначает лейкоцитоз; повышенный протромбин.

36. Ветвь с островком, исходящая из линии складки большого пальца левой ладони в большом треугольнике в направлении пятипальцевой складки, обозначает анемию, селезенка увеличена.

37. Ветвь, исходящая из линии складки большого пальца ниже основания линии Меркурия в направлении пятипальцевой складки, при этом не пересекает линию Меркурия, и оканчивающаяся островком, обозначает лимфопению, т. е. пониженное содержание лимфоцитов в крови.

38. Ветвь, исходящая из линии складки большого пальца правой ладони ниже основания линии Меркурия и вне пределов большого треугольника в направлении пятипальцевой складки и оканчивающаяся островком, обозначает лейкопению.

39. Продолжение знака лейкопении под № 38 ветвью, которая оканчивается островком, указывает на кроветворный симптом Рустичко (миеломная болезнь).

40. Короткая линия в большом треугольнике правой ладони, параллельно расположенная рядом с линией Меркурия, обозначает гипертрофию правого желудочка. Блокада правой ножки пучка Гиса. Гипертензия малого круга кровообращения — гипотоническая болезнь со дня рождения.

41. Извилистая линия, исходящая из гипотенара левой ладони, пересекающая линию Меркурия и оканчивающаяся расщеплением в большом треугольнике, обозначает гипертрофию левого предсердия и левого желудочка. Недостаточность двустворчатого клапана (митрального). Гипертензия артериальная почечная — гипертоническая болезнь.

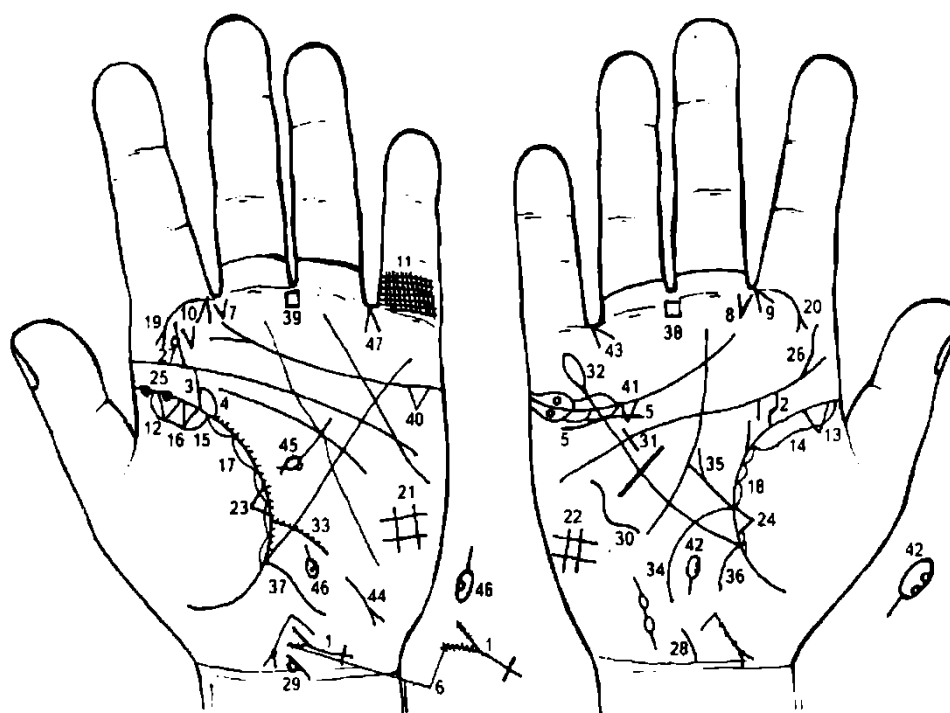
42. 43. Знаки двух мальчиков.

44. Островок на складке проксимальной фаланги указательного пальца правой ладони обозначает правосторонний гайморит.

45. Ветвь, исходящая из первой складки проксимальной фаланги со стороны межпальцевого промежутка указательного и среднего пальцев на бугор Юпитера в направлении большого пальца, при этом расщепляется, а одна из ветвей расщепления оканчивается островком, обозначает кисту в верхнечелюстной пазухе.

46. Расположенный таким образом островок в большом треугольнике и на оси правой ладони — гипофиз — обозначает синдром Иценко—Кушинга.

47. Трехпальцевая складка правой ладони, оканчивающаяся в межпальцевом промежутке указательного и среднего пальцев, предвещает дурной конец жизни, тяжелую и мучительную смерть.



К рисункам 511, 512

Короткая линия, исходящая от основания гипотенара левой ладони в направлении большого пальца, конец которой расщеплен, обозначает мочевой пузырь: расширен и опущен, цистит.

Крестик у основания знака мочевого пузыря указывает на удвоение мочевого пузыря, две шейки и два мочеиспускательных канала (две уретры).

Незначительно извилистая ветвь, исходящая от линии складки большого пальца в направлении пятипальцевой складки с уклоном в сторону большого пальца, обозначает правый мочеточник и его перегиб; песок.

Прямая ветвь, исходящая из линии складки большого пальца левой ладони в направлении пятипальцевой складки с наклоном в сторону большого пальца, обозначает левый мочеточник; песок.

Такой островок, образуемый линией складки большого пальца левой ладони и знаком мочеточника под № 3, обозначает левую почку: лоханка и чашечка расширены. Диагноз: гидронефроз.

Короткая извилистая линия под трехпальцевой складкой правой ладони, но касательно к ней не расположенная, под бугром Меркурия,— обозначает нефроптоз правой почки, вследствие чего произошел перегиб правого мочеточника под № 2.

Также обозначает хроническую недостаточность мозгового слоя надпочечника вследствие гипотонической болезни, развившейся из-за искривления позвоночника под №№ 28, 29, 26, 27 и 30.

Мелкие штрихи на расщеплении знака мочевого пузыря обозначают уретрит обоих мочеиспускательных каналов удвоенного мочевого пузыря (стафилококк, пневмококк).

7,8. Две короткие линии, исходящие из межпальцевого промежутка указательного и среднего пальцев обеих ладоней в направлении бугра Юпитера, при этом образуя острый угол, подобие конуса, обозначают (конус) стафилококк.

9, 10. Конус, острие которого направлено в межпальцевый промежуток указательного и среднего пальцев обеих ладоней, предвещает двусторонний насморк вазомоторный и аллергический.

11. Решетка на проксимальной фаланге левого мизинца указывает на левосторонний туберкулез.

12, 13. Треугольник на основании линии складки большого пальца обеих ладоней служит указанием на фиброзные изменения корней легких.

14, 15. Длинный островок на линии складки обоих больших пальцев, расположенный на тена-ч ре и доходящий до точки 18-20-летнего возраста, указывает на двустороннюю хроническую пневмонию до 18-20-летнего возраста.

16. Треугольник, расположенный на линии складки большого пальца левой ладони со стороны тенара, указывает на очаговый туберкулез левого легкого.

17, 18. Короткие островки вдоль линии складки обоих больших пальцев, расположенные со стороны тенара, обозначают хронический бронхит.

19, 20. Ветвь, исходящая из первой складки проксимальной фаланги указательного пальца обеих ладоней на бугор Юпитера и оканчивающаяся конусом (расщеплением), обозначает двустороннюю риносклерому носа и двустороннюю склерому дыхательных путей.

21, 22. Четырехугольник на гипотенаре обеих ладоней обозначает двусторонний гиповентиляционный синдром.

23. Треугольник на линии складки большого пальца левой ладони, вершина которого расположена на тенаре, обозначает фиброзные изменения в средней секции верхней доли левого легкого, или спайки.

24. Треугольник на линии складки большого пальца правой ладони, расположенный рядом и чуть выше основания линии Меркурия, обозначает фиброзные изменения в нижней секции средней доли вследствие хронического панкреатита — как осложнение от перенесенного эпидемического паротита под № 25.

25. Две ямочки, расположенные рядом, непосредственно на линии складки большого пальца левой ладони, обозначают эпидемический паротит (свинка).

26. Извилистая линия, исходящая из пятипальцевой складки на бугор Юпитера правой ладони, обозначает врожденный сколиоз (S-образное искривление) поясничного отдела позвоночника.

27. Извилистая ветвь, исходящая из пятипальцевой складки на бугор Юпитера левой ладони с касательно к ней расположенным кружочком (колечком), обозначает сколиоз поясничного отдела позвоночника, а касательно расположенное колечко указывает на смещение диска между II— III позвонками.

28, 29. Ветвь, исходящая из карпальной линии по оси ладоней с наклоном, обозначает врожденное искривление шейного отдела позвоночника влево.

30. Такая извилистая линия на гипотенаре правой ладони указывает на врожденное искривление грудного отдела позвоночника. Вогнутость влево в плоскости спины.

31. Такая короткая, почти прямая линия, расположенная параллельно линии Меркурия в большом треугольнике правой ладони, обозначает гипертрофию правого желудочка. Блокада правой ножки пучка Гиса. Гипертензия малого круга кровообращения. В сочетании со сколиозом позвоночника обозначает врожденную гипотоническую болезнь. Легочное сердце хроническое.

32. Линия Меркурия правой ладони, оканчивающаяся островком, обозначает аллергические отравления желудка.

33. Ветвь, исходящая из линии складки большого пальца левой ладони чуть выше основания линии Меркурия, пересекающая линию Меркурия в направлении гипотенара и карпальной линии, обозначает воспаление слизистой тонкого кишечника — энтероколит.

34. Дугообразная ветвь, исходящая из линии складки большого пальца правой ладони и чуть выше основания линии Меркурия, которую пересекает в направлении карпальной линии, обозначает двенадцатиперстную кишку: сдавление и смещение вправо вследствие аденомы на инсулярном аппарате поджелудочной железы.

35. Прямая ветвь, исходящая из основания знака двенадцатиперстной кишки под № 34, оканчивающаяся конусом, обозначает язву в луковице двенадцатиперстной кишки.

36. Восходящая ветвь толстой кишки — колит.

37. Нисходящая ветвь толстой кишки — колит.

38, 39. Четырехугольник в межпальцевом промежутке среднего и безымянного пальцев обеих ладоней обозначает анацидный гастрит.

40, 41. Треугольник под трехпальцевой складкой и под бугром Меркурия на обеих ладонях указывает на калькулезный холецистит.

42. Островок на оси правой ладони, расположенный ниже основания линии Меркурия, обозначает дискинезию желчных путей. Два кружочка в островке указывают на два инородных тела (камня) в общем желчном протоке.

43. Конус в межпальцевом промежутке безымянного пальца и мизинца правой ладони предвещает операцию желчного пузыря (удаление) и операцию общего желчного протока — удаление камней.

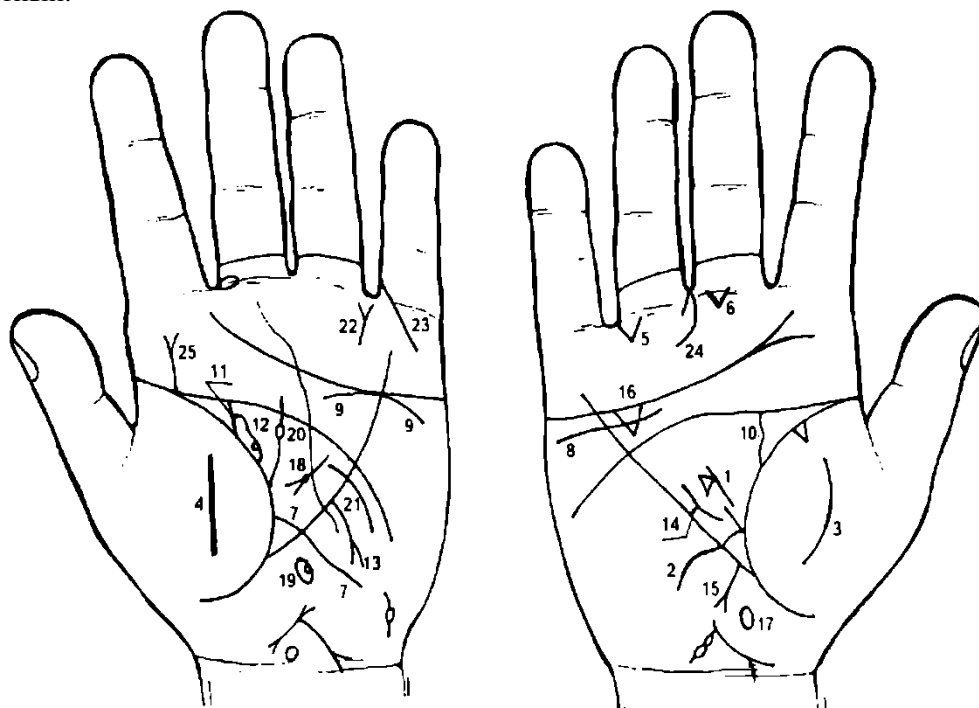
44. Гепатит аллергический.

45. Знак поджелудочной железы. Островок, прерывающий тело поджелудочной железы, обозначает инсулярный аппарат и его недостаточность.

Колечко (кружок), касательно расположенное к островку, обозначает аденому на инсулярном аппарате, сдавление общего протока аденомой.

46. Островок на левой ладони, ниже основания линии Меркурия, обозначает общий проток поджелудочной железы и его дискинезию. Колечко внутри островка — сдавление протока камнем или аденомой.

47. Операция поджелудочной железы. Удаление аденомы инсулярного аппарата. Прогноз благоприятный.



К рисункам 513, 514

1. Прерванная ветвь, исходящая из основания знака двенадцатиперстной кишки под № 2, конец которой оканчивается конусом, обозначает язву двенадцатиперстной кишки в луковице.

Треугольник на ветви — операция язвы двенадцатиперстной кишки в луковице.

2. Извилистая линия, исходящая из линии складки большого пальца правой ладони, пересекающая линию Меркурия в направлении гипотенара и карпальной линии, обозначает знак двенадцатиперстной кишки и дуоденит.

Извилистость знака — сдавление двенадцатиперстной кишки.

3. 4. Воспаление брюшины (перитонит).

Треугольник под первой складкой проксимальной фаланги безымянного пальца правой ладони, расположенный со стороны межпальцевого промежутка безымянного пальца и мизинца, обозначает правостороннюю кишечную непроходимость вследствие язвы двенадцатиперстной кишки.

Треугольник под первой складкой проксимальной фаланги среднего пальца правой ладони, расположенный со стороны межпальцевого промежутка среднего и безымянного пальцев, обозначает операцию в полости брюшины.

Ветвь, исходящая из линии складки большого пальца левой ладони, пересекающая линию Меркурия в направлении гипотенара и карпальной линии, обозначает воспаление слизистой оболочки тонкого кишечника (знак тонкой кишки) — энтероколит.

Нефроптоз. Хроническая недостаточность мозгового слоя надпочечников правой почки.

Знак надпочечника левой почки. Хроническая недостаточность мозгового слоя надпочечника.

Знак мочеточника. Перегиб вследствие нефроптоза; песок.

Знак мочеточника; песок.

Знак почки. Лоханка и чашечка расширены. В лоханке кружок (колечко) — обозначает кисту солитарную в верхнем полюсе левой почки.

Дугообразная ветвь, исходящая из верхней трети линии Меркурия левой ладони в направлении карпальной линии, оканчивающаяся конусом (расщеплением), обозначает раковую опухоль в верхней трети большой кривизны.

Зарубцованная язва в средней трети малой кривизны.

Рак печени.

Холецистит.

Дискинезия желчных путей.

Ахилесский хронический панкреатит. У основания конца знака поджелудочной железы точка (или ямочка) — обозначает аденому поджелудочной железы.

Островок на оси левой ладони, расположенный ниже основания линии Меркурия, внутри которого наблюдается кружок, обозначает сдавление аденомой общего протока поджелудочной железы.

Ветвь, исходящая из линии складки большого пальца левой ладони прямо вверх, оканчивающаяся островком, обозначает травму молочной железы (островок), фибroadенома левой молочной железы.

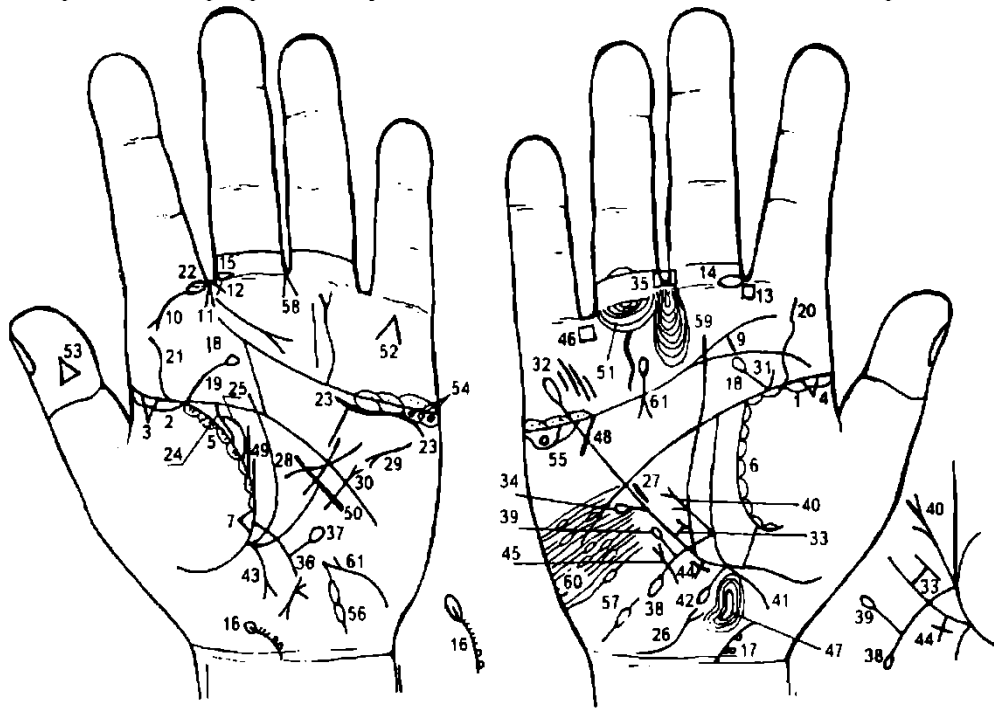
Дугообразная линия, исходящая из большого треугольника левой ладони, пересекающая линию Меркурия, предвещает секторальную резекцию левой молочной железы.

Такой знак в межпальцевом промежутке безымянного пальца и мизинца левой ладони предвещает оперативное вмешательство в поджелудочную железу.

Прямая линия, исходящая из проксимальной фаланги мизинца левой ладони, пересекающая под углом первую складку и оканчивающаяся на бугре Меркурия, обозначает ожог левой руки (между локтем и карпальной линией ладони).

Такой знак указывает на надвлагалищную ампутацию тела матки.

25. Прямая ветвь с конусом на конце, исходящая из точки полного совпадения линии складки большого пальца и пятипальцевой складки левой ладони на бугор Юпитера, при этом строго вертикальна, предвещает фибroadену под соском левой молочной железы — рак Педжета.



К рисункам 515, 516

1, 2. Островок вдоль линии складки большого пальца от ее основания до точки 10-летнего возраста на обеих ладонях обозначает двустороннюю хроническую пневмонию в детстве.

3, 4. Треугольник на линии складки большого пальца, расположенный на ее участке до точки 10-летнего возраста, обозначает на обеих ладонях двусторонние фиброзные изменения корней.

5, 6. Островки вдоль линии складки больших пальцев обозначают хронический бронхит. На левой ладони в островках короткие штрихи, исходящие от линии складки большого пальца, — хронический бронхит с астматическим компонентом.

7. Треугольник на складке большого пальца левой ладони расположен чуть выше основания линии Меркурия — обозначает фиброзные изменения в нижней секции верхней доли левого легкого.

8, 9. Такая короткая линия на буграх Юпитера обозначает хронический тонзиллит.

10. Ветвь, исходящая из первой складки проксимальной фаланги указательного пальца левой ладони на бугор Юпитера с конусом на конце, обозначает левостороннюю склерому носа или риносклерому носа слева.

Левосторонняя склерома дыхательных путей.

11. Конус, вершина которого направлена в межпальцевый промежуток указательного и среднего пальцев левой ладони, обозначает левосторонний насморк вазомоторный и аллергический.

12. Крест в межпальцевом промежутке указательного и среднего пальцев левой ладони указывает на травму или ушиб перегородки носа слева.

13. Четырехугольник в межпальцевом промежутке указательного и среднего пальцев правой ладони обозначает хроническое правостороннее воспаление лобной пазухи или правосторонний хронический фронтит.

14. 15. Островок, прерывающий линию первой складки проксимальной фаланги среднего пальца, расположенный со стороны межпальцевого промежутка среднего и указательного пальцев на обеих ладонях, обозначает хронический неврит слухового (кохлеарного) нерва.

16, 17. Дугообразная линия, исходящая из карпальной линии влево, обозначает врожденное искривление шейного отдела позвоночника влево.

У основания знака два кружочка, касательно расположенные между собой, обозначают смещение диска между VI—VII позвонками вследствие ушиба или травмы.

Кружок над ними, расположенный касательно к знаку шейного отдела, обозначает смещение диска между V—VI позвонками. Островок на конце знака — невринома.

Диагноз: дискогенный радикулит шейного отдела позвоночника.

18, 19. Ветвь с островком, исходящая из пятипальцевой складки в направлении трехпальцевой складки на обеих ладонях, предвещает травму шейного отдела позвоночника.

20, 21. Извилистая ветвь, исходящая из линии складки большого пальца на бугор Юпитера, указывает на сколиоз поясничного отдела позвоночника.

22. Островок, прерывающий линию складки проксимальной фаланги указательного пальца, расположенный со стороны межпальцевого промежутка указательного и среднего пальцев ладони, указывает на левостороннее воспаление верхнечелюстной пазухи, или левосторонний хронический гайморит.

23. Извилистая линия, расположенная ниже трехпальцевой складки и под бугром Меркурия левой ладони, указывает на нефроптоз левой почки, а также на хроническую недостаточность мозгового слоя надпочечника (гипотоническая болезнь).

24. Извилистая ветвь, исходящая из линии складки большого пальца левой ладони в направлении пятипальцевой складки с наклоном в сторону большого пальца, обозначает перегиб левого мочеточника вследствие нефроптоза.

25. Островок, образуемый таким знаком мочеточника, обозначает: лоханка и чашечка расширены.

Диагноз: гидронефроз.

26. Знак мочевого пузыря на гипотенаре правой ладони: опущен, цистит, растянут вправо.

27. Гипертрофия правого желудочка. Гипертензия малого круга кровообращения. Гипотоническая болезнь.

28. Гипертрофия левого желудочка. Гипертензия артериальная почечная и «эссенциальная», т. е. функциональная неврогенная — гипертоническая болезнь.

29. Тахикардия. Легочное сердце хроническое.

30. Стеноз митрального клапана.

31. Знак крестца — ушиб справа.

32. Линия Меркурия оканчивается островком — обозначает, что желудок подвержен аллергическим отравлениям.

33. Малая кривизна желудка. В верхней трети зарубцованная язва.

34. Ветвь с островком на конце, исходящая из верхней трети малой кривизны желудка, указывает на дивертикул в верхней трети малой кривизны.

35. Четырехугольник в межпальцевом промежутке среднего и безымянного пальцев правой ладони служит указанием на хронический гастрит.

36. Ветвь, исходящая из линии складки большого пальца левой ладони, чуть выше основания линии Меркурия, пересекающая линию Меркурия в направлении на гипотенар и карпальной линии, обозначает воспаление слизистой оболочки тонкого кишечника — энтероколит вследствие аллергии.

37. Ветвь с островком на конце, исходящая от знака тонкого кишечника под № 36 на гипотенаре в направлении бугра Меркурия, обозначает дивертикул подвздошной кишки.

38. Ветвь, исходящая из линии складки большого пальца правой ладони, чуть выше линии Меркурия, пересекающая ее в направлении на гипотенар и карпальной линии, оканчивающаяся островком, обозначает двенадцатиперстную кишку. Извилистость знака двенадцатиперстной кишки указывает на сдавление; присутствие знака двенадцатиперстной кишки указывает на дуоденит. Островок на конце знака — расширение шейки.

39. Ветвь с островком на конце, исходящая из знака двенадцатиперстной кишки в направлении бугра Меркурия, обозначает врожденный дивертикул двенадцатиперстной кишки.

40. Прямая ветвь, исходящая из основания знака двенадцатиперстной кишки под № 38, оканчивающаяся двумя конусами, обозначает две язвы в луковице двенадцатиперстной кишки.

41. Ветвь, исходящая из основания линии Меркурия правой ладони в направлении карпальной линии, обозначает правую сторону толстой кишки, т. е. восходящую ветвь поперечно-ободочной кишки — колит аллергический. Болезнь Крона.

42. Ветвь (вторая), исходящая из основания линии Меркурия в направлении карпальной линии правой ладони, оканчивающаяся островком, может служить указанием на дивертикул в восходящей ветви толстой кишки у ее основания или на язву в восходящей ветви — болезнь Крона (илеит терминальный).

43. Ветвь, исходящая из основания линии Меркурия левой ладони в направлении карпальной линии, указывает на колит, а конус на конце указывает на сигмоидит.

44. Крест на участке печени линии Меркурия правой ладони — кардиальный (застойный) цирроз печени.

45. Мерцательная аритмия.

46. Четырехугольник в межпальцевом промежутке правой ладони безымянного пальца и мизинца указывает на аллергический колит.

47. Дугообразный островок, расположенный на оси правой ладони и ниже основания линии Меркурия, обозначает дискинезию желчных путей.

Дугообразность знака общего желчного протока указывает на аномалию конфигурации общего желчного протока.

48. Короткая прямая линия, исходящая от пятипальцевой складки правой ладони, пересекающая линию Меркурия в углу, обозначает горе и заботы.

49. Две прямые ветви, исходящие от линии складки большого пальца левой ладони, первая линия длинная, а вторая, параллельная, короткая, обозначают рак левой молочной железы.

50. Прямая линия, пересекающая линию Меркурия левой ладони, — оперативное вмешательство в левую молочную железу.

51. Островок, прерывающий подпальцевый трирадиус безымянного пальца правой ладони, обозначает лимфаденит в малом тазу.

52. Такой знак на бугре Меркурия предвещает самоубийство через повешение.

53. Треугольник на ногтевом суставе большого пальца левой ладони предвещает насильственную смерть.

54. Три кружочка (колечка), расположенные в островках под трехпальцевой складкой левой ладони, обозначают три кисты ретенционные желтого тела в левом яичнике — поликистоз.

55. Кружок (колечко), расположенный в островке под трехпальцевой складкой правой ладони, обозначает кисту ретенционную желтого тела правого яичника.

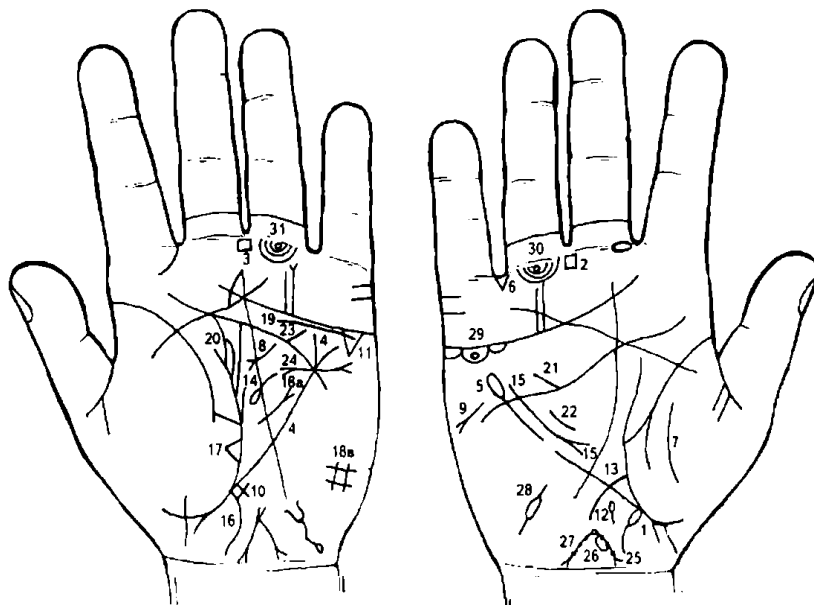
Примечание. Островки под трехпальцевыми складками под бугром Меркурия также указывают на синдром Штейна—Левенталья.

56. Левая маточная труба — полная непроходимость.

57. Правая маточная труба — спайки, непроходимость.

58. Гинекологическая операция.

59. Пессимизм.



60. Множество травм (ушибов) коры головного мозга правого полушария.

Примечание: маниакально-депрессивный психоз в сочетании со знаком под № 61 на бугре Сатурна.

61. Тиреотоксикоз левой доли щитовидной железы в пределах I—II стадии.

К рисункам 517, 518

1. Островок, исходящий из основания линии Меркурия правой ладони в направлении карпальной линии, выпускающий ветвь в том же направлении, обозначает болезнь Крона — неспецифическое воспалительное поражение желудочно-кишечного тракта на любом его уровне с образованием воспалительных инфильтратов, глубоких продольных язв, осложняющихся перфорациями, наружными или внутренними свищами, кровотечением.

2, 3. Четырехугольники в межпальцевом промежутке среднего и безымянного пальцев обеих ладоней обозначают анацидный гастрит — отсутствие или пониженное содержание соляной кислоты и ферментов в желудочном содержимом, вследствие чего развивается желудочная ахилия. Бывает функциональная и органическая при гастрите, полипозе и раке желудка, пернициозной анемии Аудисона—Бирмера. При удовлетворительной внешнесекреторной функции поджелудочной железы пищеварение не нарушается.

4. Линия Меркурия левой ладони, конец ее расщеплен, обозначает гастроптоз.

5. Линия Меркурия оканчивается островком на правой ладони — обозначает, что желудок подвержен аллергическим отравлениям. Желудок гипертрофирован.

6. Треугольник в межпальцевом промежутке безымянного пальца и мизинца правой ладони обозначает правостороннюю кишечную непроходимость, связанную с болезнью Крона.

7. Такая дугообразная линия на тенаре правой ладони обозначает правостороннее воспаление брюшины (перитонит), связанное с болезнью Крона.

8. Дугообразная линия с конусом на конце в большом треугольнике левой ладони обозначает ахилию панкреатическую — наблюдается при хроническом панкреатите, закупорке панкреатического протока камнем и сдавлении спиралью, муковисцидозе. Клинические проявления: поносы, избыточное содержание нейтрального жира (стеаторея), непереваренных остатков мяса и крахмала в кале.

9. Такая короткая линия с конусом на конце на гипотенаре и под трехпальцевой складкой ладони обозначает стеаторею.

10. Крестик на участке печени левой ладони обозначает цирроз печени аллергический, связанный с болезнью Крона, — печеночная недостаточность.

11. Треугольник под трехпальцевой складкой и под бугром Меркурия левой ладони обозначает холецистит.

12. Островок на оси правой ладони, расположенный ниже основания линии Меркурия, обозначает дискинезию желчных путей.

13. Дугообразная ветвь, исходящая из линии складки большого пальца правой ладони, пересекающая линию Меркурия в направлении карпальной линии, обозначает сдавление двенадцатиперстной кишки (или деформация) вследствие рака поджелудочной железы. Дуоденит.

14. Островок, выпускающий ветвь в направлении пятипальцевой складки левой ладони в большом треугольнике, обозначает спленопатии — селезенка увеличена, анемия.

15. Такой знак в большом треугольнике правой ладони в сочетании со знаком под № 8 (хронический панкреатит ахилический) обозначает рак поджелудочной железы.

16. Ветвь, исходящая из основания линии Меркурия левой ладони в направлении карпальной линии, обозначает колит ахилический.

17. Треугольник на линии складки большого пальца левой ладони, расположенный на тенаре, в нижней секции верхней доли левого легкого, указывает на фиброзные изменения в верхней доле левого легкого.

18а. Лимфогранулематоз.

18в. Четырехугольник на гипотенаре левой ладони обозначает левосторонний гиповентиляционный синдром.

19. Извилистая линия под трехпальцевой складкой левой ладони, касательно расположенная, обозначает: нефроптоз; хроническая недостаточность коры надпочечника левой почки.

20. Мочеточник — перегиб. Лоханка и чашечка левой почки расширены — гидронефроз левой почки.

21. Дефект межжелудочной перегородки, врожденный.

22. Гипертрофия правого желудочка. Гипертензия малого круга кровообращения.

23. Стеноз устья аорты.

24. Гипертрофия левого предсердия и левого желудочка. Экстрасистолия.

25. Кружок у основания нижнего конуса знака матки обозначает миому задней стенки или у дна тела матки.

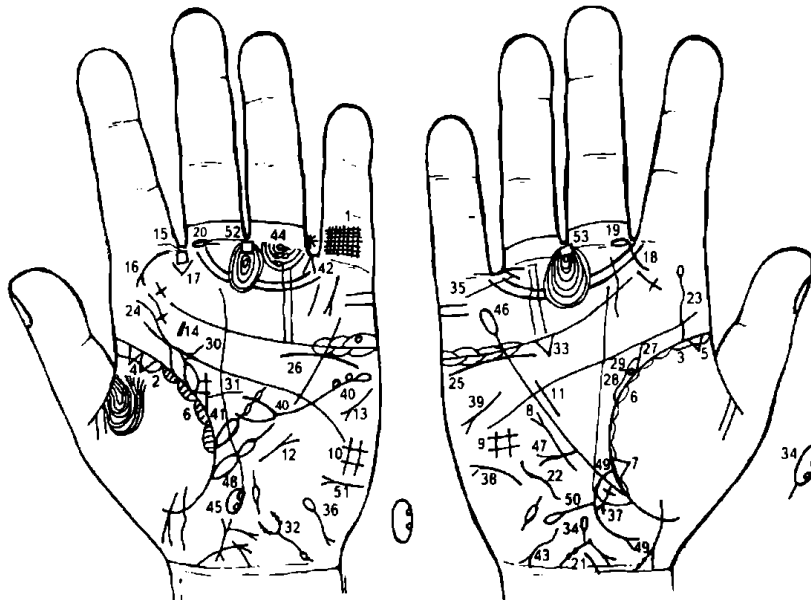
26. Такой островок на теле знака матки обозначает папиллому на теле матки.

27. Такая длинная ветвь, исходящая от зева тела матки, длина которой больше, чем весь знак матки, и оканчивающаяся конусом, обозначает обильные бели, зуд вульвы, малигнизацию папилломы на теле матки в рак тела матки.

28. Метастазирование рака тела матки в правую маточную трубу.

29. Кружок в островке под трехпальцевой складкой правой ладони предвещает кисту ретенционную желтого тела или «шоколадную».

30. Кружок под первой складкой проксимальной фаланги безымянного пальца обозначает неврит седалищного нерва.



К рисункам 519, 520

1. Решетка на проксимальной фаланге мизинца левой ладони указывает на левосторонний туберкулез легкого.

2, 3. Длинный островок вдоль линии складки больших пальцев обозначает двустороннюю хроническую пневмонию в детстве и в юношеские годы.

4. Два треугольника на линии складки большого пальца левой ладони, расположенные на тенаре, обозначают туберкулез в верхней секции верхней доли

левого легкого, а также указывают на уплотнение в верхушке — как признаки рака левого легкого.

5. Треугольник — фиброзные изменения корней.

6. Хронический астматический бронхит.

7. Треугольник на линии складки большого пальца правой ладони, расположенный в нижней секции средней доли правого легкого, обозначает фиброзные изменения в нижней секции средней доли, связанные с хроническим панкреатитом.

8. Короткая линия с конусом на конце, расположенная вне пределов большого треугольника правой ладони, указывает на среднедолевой синдром.

9. 10. Четырехугольники на гипотенарах указывают на двусторонний гиповентиляционный синдром (недостаточная, т. е. неполная вентиляция легких).

Короткая прямая линия, расположенная параллельно линии Меркурия в большом треугольнике правой ладони, обозначает гипертрофию правого желудочка. Гипертензия малого круга кровообращения. Гипотоническая болезнь: АД= 100/60 мм рт. ст.

Стеноз митрального клапана.

Тахикардия.

Короткая линия на бугре Юпитера левой ладони указывает на увеличение левой миндалины — тонзиллит хронический.

Четырехугольник в межпальцевом промежутке указательного и среднего пальцев обозначает левостороннее воспаление лобной пазухи носа хроническое, или левосторонний хронический фронтит.

Ветвь с конусом на конце, исходящая из первой складки проксимальной фаланги указательного пальца левой ладони на бугор Юпитера, обозначает левостороннюю риносклерому, а также склерому дыхательных путей левого легкого.

Конус в межпальцевом промежутке указательного и среднего пальцев левой ладони, острие которого направлено вниз, предвещает стафилококк.

Такая дугообразная линия, исходящая из первой складки проксимальной фаланги правой ладони на бугор Юпитера в направлении большого пальца, обозначает искривление носовой перегородки вправо.

20. Островок, прерывающий первую складку проксимальной фаланги среднего пальца со стороны межпальцевого промежутка на обеих ладонях, обозначает двусторонний неврит слухового (кохлеарного) нерва.

21. Врожденное искривление шейного отдела позвоночника влево (сколиоз).

22. Врожденное искривление грудного отдела позвоночника (сколиоз).
23. Извилистая линия, исходящая из линии складки большого пальца на бугор Юпитера правой ладони, оканчивающаяся островком, обозначает: извилистость знака — искривление поясничного отдела позвоночника, а островок указывает (предвещает) на пункцию поясничного отдела позвоночника. Прогноз благоприятный.
24. Врожденный сколиоз поясничного отдела позвоночника.
25. 26. Извилистая линия под трехпальцевой складкой и под бугром Меркурия, при этом не расположена касательно к ней, обозначает на обеих ладонях: нефроптоз обеих почек; хроническая недостаточность мозгового слоя надпочечников.
27. Извилистая ветвь, исходящая из линии складки большого пальца правой ладони в направлении пятипальцевой складки и с наклоном в сторону большого пальца, обозначает перегиб мочеточника, связанный с нефроптозом.
28. Островок, образуемый знаком мочеточника, обозначает лоханку и чашечку правой почки: расширены, гидронефроз.
29. Кружок, касательно расположенный в верхнем полюсе почки, обозначает кисту боковую солитарную в верхнем полюсе правой почки.
30. Перегиб мочеточника левой почки вследствие нефроптоза.
31. Лоханка и чашечка левой почки расширены — гидронефроз.
32. Знак мочевого пузыря. Опущен, расширен, цистит. Островок на знаке слева обозначает истинный дивертикул на заднебоковой стенке. Ветви конуса знака мочевого пузыря покрыты точками — обозначают аллергический уретрит.
33. Треугольник под трехпальцевой складкой правой ладони и под бугром Меркурия обозначает холецистит.
34. Островок на оси ладони, расположенный ниже основания линии Меркурия правой ладони, обозначает общий желчный проток. Два кружочка в островке указывают на два камня в общем протоке.
 Диагноз: дискинезия желчных путей. Калькулезный холецистит.
35. Конус, направленный в межпальцевый промежуток безымянного пальца и мизинца правой ладони, обозначает операцию желчного пузыря (удаление) и общего желчного протока. Стойкая желтуха.
36. Такой знак на гипотенаре левой ладони обозначает гемолитическую анемию приобретенную. Билирубин.
37. Прямая ветвь, исходящая из участка печени правой ладони в направлении карпальной линии, конец которой расщеплен, предвещает метастазирование рака поджелудочной железы в правую долю печени.
38. Такой знак на гипотенаре правой ладони предвещает асцит.
39. Такой знак на гипотенаре правой ладони, под трехпальцевой складкой и под бугром Меркурия, обозначает стеаторею.
40. Такой знак на левой ладони обозначает поджелудочную железу. Островок на хвосте знака — аллергические отравления поджелудочной железой. Хронический панкреатит.
 Два кружочка, касательно расположенные на хвосте поджелудочной железой, указывают на две аденомы на хвосте поджелудочной железой.
 Головка значительно увеличена — рак головки поджелудочной железой.
41. Островок, касательно расположенный к линии складки большого пальца и в большом треугольнике левой ладони, выпускающий ветвь с двумя островками, обозначает спленомегалию или метастазирование рака поджелудочной железой в селезенку.
42. Конус, направленный в межпальцевый промежуток безымянного пальца и мизинца левой ладони, предвещает резекцию головки поджелудочной железой и удаление двух аденом на хвосте поджелудочной железой. Прогноз неблагоприятный. Может образоваться тромбоз. Больные редко живут более 2 лет после операций.
43. Гепатит аллергический.
44. Островок, прерывающий подпальцевый трирадиус безымянного пальца левой ладони, предвещает лимфаденит регионарный в левом паху (лимфоузел), или метастазирование рака поджелудочной железой по лимфатическим путям.
45. Островок на оси ладони, расположенный ниже основания линии Меркурия левой ладони, в котором находятся два кружочка, указывает на сдавление протоков поджелудочной железой — рак.
46. Линия Меркурия оканчивается островком на правой ладони — обозначает аллергические отравления желудка.

47. Ветвь с конусом на конце, исходящая из линии Меркурия правой ладони на гипотенар и вверх, обозначает метастазирование рака поджелудочной железы в желудок.

48. Линия Меркурия левой ладони начинается двумя островками — служит указанием на лимфолейкоз.

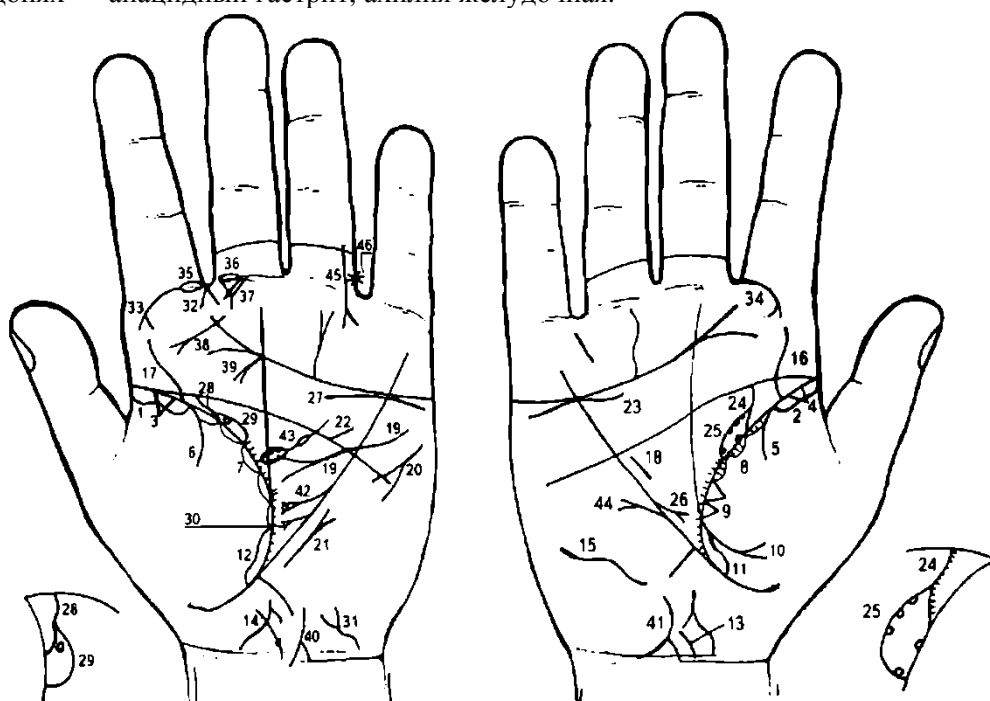
49. Ветвь, исходящая из линии складки большого пальца правой ладони, пересекающая линию Меркурия дугообразно и в направлении карпальной линии и оканчивающаяся расщеплением, обозначает двенадцатиперстную кишку. Сдавление и смещение ее вправо под воздействием поджелудочной железы, дуоденит и язва вне пределов луковицы.

50. Прямая ветвь, исходящая из средней трети знака двенадцатиперстной кишки, оканчивающаяся островком, обозначает дивертикул в средней трети двенадцатиперстной кишки.

Примечание: кардиальный (застойный) цирроз печени. Печеночные колики. Гипертензия портальная (воротной вены).

51. Сахар в моче.

52. 53. Четырехугольник в межпальцевом промежутке среднего и безымянного пальцев на обеих ладонях — анацидный гастрит, ахилия желудочная.



К рисункам 521, 522

1, 2. Длинный островок вдоль линии складки больших пальцев указывает на хроническую двустороннюю пневмонию до 20-летнего возраста.

3, 4. Треугольник на линии складки больших пальцев — фиброзные изменения корней.

5, 6. Двусторонний сухой плеврит.

7, 8. Островки со штрихами внутри, вдоль линии складки больших пальцев, указывают на хронический астматический бронхит.

9. Два треугольника, касательно расположенные между собой на линии складки большого пальца правой ладони и выше основания линии Меркурия, обозначают рак средней доли легкого или метастазы, отделенные в среднюю долю какого-то органа.

10. Ветвь, исходящая из линии складки большого пальца правой ладони на тенар, конец которой расщеплен, обозначает экссудативный плеврит, а в сочетании со знаком под № 5 — пневмоторакс спонтанный.

11. 12. Длинный островок на линии складки больших пальцев, доходящий до основания линии Меркурия, обозначает двустороннюю хроническую пневмонию; отек легких.

13, 14. Сколиоз шейного отдела позвоночника; остеохондроз.

15. Сколиоз грудного отдела позвоночника.

16, 17. Извилистая ветвь, исходящая из линии складки больших пальцев, обозначает сколиоз поясничного отдела позвоночника.

18. Гипертрофия правого желудочка. Гипертензия малого круга кровообращения — гипотоническая болезнь со дня рождения.

19. Гипертрофия левого предсердия и левого желудочка. Гипертензия артериальная. Недостаточность митрального клапана. Гипертрофия левого желудочка, связанная с поликистозом почек.

20. Тахикардия.

21. Стеноз митрального клапана в детстве.

22. Стеноз устья аорты.

23. Дугообразная линия под трехпальцевой складкой правой ладони и под бугром Меркурия обозначает хроническую недостаточность коры надпочечника правой почки.

24. Извилистая ветвь, исходящая из линии складки большого пальца правой ладони в направлении пятипальцевой складки с наклоном в сторону большого пальца, обозначает правый мочеточник. Точки на знаке — множество мелких камней с отхождением.

25. Островок, образованный знаком мочеточника, обозначает лоханку и чашечку правой почки. Лоханка и чашечка вытянуты.

В островке расположены пять кружочков, которые обозначают пять кист, замещающих паренхиму почки,— поликистоз.

26. Короткая ветвь с конусом на конце, исходящая из линии Меркурия в большом треугольнике правой ладони в направлении к основанию линии Меркурия, предвещает пункцию кист (нагноение). Пиелонефрит. Такой знак также означает трансплантацию правой почки (удаление).

27. Надпочечник левой почки — хроническая недостаточность мозгового слоя, левая почка смещена — птоз. Перегиб мочеточника.

28. Мочеточник — перегиб.

29. Лоханка и чашечка расширены. В паренхиме солитарная киста.

30. Знак иссечения солитарной кисты левой почки.

31. Знак мочевого пузыря: расширен вправо, опущен, цистит.

32. Конус в межпальцевом промежутке указательного и среднего пальцев обозначает левосторонний насморк вазомоторный и аллергический.

33. 34. Ветвь с конусом на конце, исходящая на бугор Юпитера из первой складки проксимальной фаланги указательного пальца на обеих ладонях, обозначает двустороннюю риносклерому. Двусторонняя склерома дыхательных путей.

35. Островок, прерывающий первую складку проксимальной фаланги указательного пальца левой ладони со стороны промежутка указательного и среднего пальцев, обозначает хроническое левостороннее воспаление верхнечелюстной пазухи, или левосторонний хронический гайморит.

36. Островок, прерывающий первую складку проксимальной фаланги среднего пальца со стороны межпальцевого промежутка среднего и указательного пальцев левой ладони, обозначает неврит слухового (кохлеарного) нерва левого уха.

37. Два треугольника под первой складкой проксимальной фаланги среднего пальца левой ладони, второй треугольник из своей вершины выпускает короткую ветвь вниз, означают мастоидит.

38. Прямая линия с конусом на конце, расположенная на бугре Юпитера, исходящая из района межпальцевого промежутка, обозначает рак гортани.

39. Прямая ветвь с конусом на конце, исходящая из трехпальцевой складки левой ладони в направлении к линии складки большого пальца в точку 10 лет, обозначает рак истинных голосовых связок.

40. 41. Знаки болезни Боткина (в своей совокупности) — вирусный гепатит инфекционный, вирус А.

42. Знак поджелудочной железы.

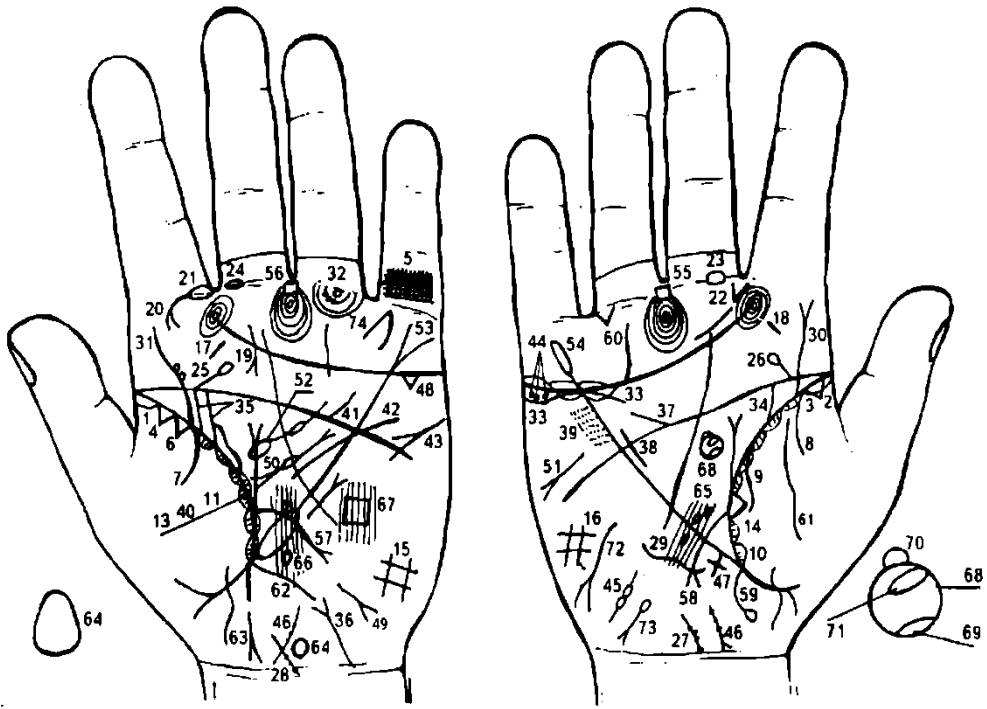
В головке (конус) касательно знаку расположен кружок, указывающий на кисту в головке поджелудочной железы.

43. Островок, выпускающий ветвь с островком в большом треугольнике левой ладони, внутри которого расположены кружочки, обозначает поликистоз селезенки.

44. В верхней трети малой кривизны полип папилломатозный.

45. Ранение голеностопной части левой ноги.

46. Операция.



К рисункам 523, 524

1, 2. Островок вдоль линии складки большого пальца на обеих ладонях обозначает двустороннюю хроническую пневмонию в детстве.

3, 4. Треугольники на линии складки больших пальцев обозначают фиброзные изменения корней.

5. Решетка на проксимальной фаланге мизинца левой ладони предвещает туберкулез левого легкого.

6. Треугольник на линии складки большого пальца левой ладони, расположенный на верхушке верхней доли легкого, указывает на затемнение верхушки верхней доли левого легкого, очаговый туберкулез, рубец.

7, 8. Ветвь, исходящая из линии складки больших пальцев на тенар обеих ладоней, обозначает двусторонний сухой плеврит в детстве.

Ветвь, исходящая из линии складки большого пальца правой ладони на тенар обозначает в сочетании со знаком под Ns 8 правосторонний гемоторакс.

10, 11. Островки вдоль линии складки больших пальцев, внутри которых наблюдаются штрихи, исходящие от линии складки, обозначают хронический астматический бронхит.

12, 13. Островки вдоль линии складки больших пальцев, расположенные со стороны больших треугольников, обозначают бронхоэктазы.

14. Треугольник на линии складки большого пальца правой ладони, расположенный на основании линии Меркурия и на тенаре, обозначает фиброзные изменения в нижней секции средней доли правого легкого, связанные с муковисцидозом смешанной формы: легочно-кишечная форма.

15, 16. Такой четырехугольник на гипотенаре обеих ладоней обозначает двусторонний гиповентиляционный синдром.

17, 18. Такая короткая линия на буграх Юпитера обозначает тонзиллит хронический.

19. Линия, пересекающая трехпальцевую складку левой ладони, оканчивающаяся конусом рядом с линией Сатурна, обозначает аденоидные разрастания (третья миндалина).

20. Ветвь с конусом на конце, исходящая из первой складки проксимальной фаланги указательного пальца на бугор Юпитера левой ладони, обозначает левостороннюю риносклерому носа. Левосторонняя склерома дыхательных путей.

21. Островок, прерывающий первую складку проксимальной фаланги указательного пальца левой ладони, расположенный со стороны межпальцевого промежутка указательного и среднего пальцев, указывает на хроническое левостороннее воспаление верхнечелюстной пазухи, или левосторонний хронический гайморит.

22. Конус, исходящий из межпальцевого промежутка указательного и среднего пальцев, в направлении бугра Юпитера правой ладони, обозначает стафилококк.

23. 24. Островок, прерывающий первую складку проксимальной фаланги среднего пальца, расположенный со стороны межпальцевого промежутка среднего и указательного пальцев на обеих ладонях, обозначает двусторонний неврит слухового (кохлеарного) нерва.

25, 26. Прямая ветвь с островком на конце, исходящая из пятипальцевой складки в направлении бугра Сатурна на обеих ладонях, обозначает ушиб или травму (в том числе родовую) шейного отдела позвоночника.

27, 28. Дугообразная ветвь, исходящая от карпальной линии от оси ладони на гипотенар, с отклонением влево, обозначает искривление шейного отдела позвоночника влево. Точки (ямочки) на знаке предвещают остеохондроз.

29. Такая извилистая линия на гипотенаре правой ладони обозначает врожденное искривление грудного отдела позвоночника.

30. Извилистая ветвь с конусом на конце, исходящая из линии складки большого пальца правой ладони на бугор Юпитера, обозначает искривление поясничного отдела позвоночника, а конус знака указывает на ушиб справа поясничного отдела позвоночника.

31. Извилистая ветвь, исходящая из линии складки большого пальца на бугор Юпитера левой ладони, обозначает искривление поясничного отдела позвоночника.

Два кружочка, касательно расположенные к знаку, обозначают смещение дисков между II—III и III—IV позвонками.

Диагноз: дискогенный радикулит.

32. Кружок под первой складкой проксимальной фаланги безымянного пальца левой ладони обозначает неврит седалищного нерва слева. Три точки на подпальцевом трирадиусе предвещают неврит левой ноги.

33. Дугообразная линия, касательно расположенная под трехпальцевой складкой и под бугром Меркурия, обозначает недостаточность мозгового слоя надпочечника правой почки.

34. Мочеточник — расширен; песок.

35. Знак удвоенной левой почки. Лоханка нижней почки больше, чем верхней. Два мочеточника с двумя устьями.

36. Ветвь с расщеплением, исходящая из карпальной линии левой ладони на гипотенар с наклоном в сторону тенара, обозначает опущение мочевого пузыря, цистит.

37. Короткая ветвь, исходящая из пятипальцевой складки в направлении бугра Меркурия правой ладони, обозначает врожденный дефект межжелудочковой перегородки.

38. Короткая линия в большом треугольнике правой ладони и рядом с линией Меркурия обозначает гипертрофию правого желудочка, гипертензию малого круга кровообращения, неполную блокаду правой ножки пучка Гиса. Гипотоническая болезнь. Невроз. Недостаточность коронарного кровообращения, «висячее» сердце, низкое стояние диафрагмы. Митральный стеноз.

39. Мелкие точки или ямочки с двух сторон линии Меркурия на участке большого четырехугольника — ревматизм неактивной формы.

40. Штрихи, исходящие из линии складки больших пальцев в большой треугольник, обозначают брадикардию.

41. Короткая линия, исходящая из пятипальцевой складки левой ладони в большом четырехугольнике, обозначает стеноз устья аорты сердца.

42. Извилистая линия, исходящая из-под трехпальцевой складки левой ладони, пересекающая пятипальцевую складку и линию Меркурия, оканчивающаяся в большом треугольнике без расщепления, обозначает гипертрофию левого желудочка; недостаточность двустворчатого (митрального) клапана; неполную блокаду левой ножки пучка Гиса. Гипертоническая болезнь.

43. Короткая линия с конусом (расщеплением) на конце, расположенная в верхней части гипотенара левой ладони, обозначает тахикардию.

44. Три кружочка, расположенные в островке под трехпальцевой складкой и под бугром Меркурия правой ладони, обозначают крипторхизм правого яичка — неполное опускание правого яичка в мошонку в период внутриутробного развития. Импотенция.

45. Знак правого семенного канатика: короткая внутренняя семенная артерия, непроходимость спермы.

46. Хронический простатит.

47. Крест на участке печени правой ладони указывает на кардиальный (застойный) цирроз печени. Гипертензия портальная (воротной вены). Печеночные колики.

48. Треугольник под трехпальцевой складкой и под бугром Меркурия левой ладони — холецистит.

49. Такой знак на гипотенаре у его основания указывает на гепатит аллергический, медикаментозный.

50. Такой знак, расположенный в большом треугольнике левой ладони, обозначает муковисцидоз. Островок знака предвещает недостаточность инсулярного аппарата — сахарный диабет. Хронический ахилический панкреатит.

51. Стеаторея.

52. Спленопатии:

воспалительные: туберкулез верхушки левого легкого;

невоспалительные: лимфолейкоз, гемолитическая анемия, портальная гипертензия, в том числе цирроз печени.

53. Линия Меркурия расщеплена на левой ладони — предвещает гастроптоз. Островок у основания обозначает хронический лимфоаденоз.

54. Линия Меркурия оканчивается островком — обозначает, что желудок подвержен аллергическим отравлениям.

55, 56. Четырехугольник в межпальцевом промежутке среднего и безымянного пальцев на обеих ладонях обозначает анацидный гастрит; ахилия желудка; гипертрофия желудка.

57. Ветвь, исходящая из линии складки большого пальца левой ладони, пересекающая линию Меркурия в направлении гипотенара карпальной линии, обозначает воспаление слизистой тонкого кишечника — энтероколит; этиология: стафилококк; туберкулез в детстве, тиреотоксикоз, желудочная и панкреатическая ахилия.

58. Ветвь, исходящая из линии складки большого пальца правой ладони, пересекающая линию Меркурия в направлении карпальной линии и оканчивающаяся расщеплением, обозначает двенадцатиперстную кишку: сдавление, дуоденит, язва вне пределов луковицы.

59. Ветвь, исходящая из основания линии Меркурия правой ладони, оканчивающаяся островком, обозначает восходящую ветвь толстой кишки: островок на конце знака предвещает болезнь Крона (илеит терминальный) в илеоцекальном отделе.

60. Треугольник под первой складкой проксимальной фаланги безымянного пальца правой ладони, расположенный со стороны межпальцевого промежутка безымянного пальца и мизинца, обозначает правостороннюю кишечную непроходимость.

61. Такая линия на тенаре правой ладони указывает на правостороннее воспаление брюшины (перитонит).

62. Ветвь, исходящая из основания линии Меркурия левой ладони, обозначает нисходящую ветвь толстой кишки и сигмовидную кишку: колит. Этиология — энтероколит, стеаторея, аллергия.

63. Проктит — воспаление слизистой прямой кишки.

64. Вытянутый вверх островок, расположенный на оси левой ладони рядом с карпальной линией, обозначает родовую травму передней доли гипоталамуса вследствие тяжелых родов.

65. Три островка в теменной доле правого полушария мозга, образуемые папиллярными линиями, указывают на родовую травму коры головного мозга правого полушария в трех местах в теменной доле.

66. Два островка в теменной доле, образуемые папиллярными линиями в левом полушарии мозга, указывают на родовую травму коры головного мозга в двух местах.

67. Четырехугольник на гипотенаре левой ладони, поверхность которого розового цвета, указывает на гидроцефалию в теменной доле левого полушария размером 7x7 см.

68. Окружность, расположенная на оси ладони и в большом треугольнике правой ладони, обозначает гипофиз.

69. Гипофиз: задняя доля травмирована, поражение вследствие травмы и хронической инфекции — стафилококк. Как следствие — диабет несхарный (поражение задней доли гипофиза).

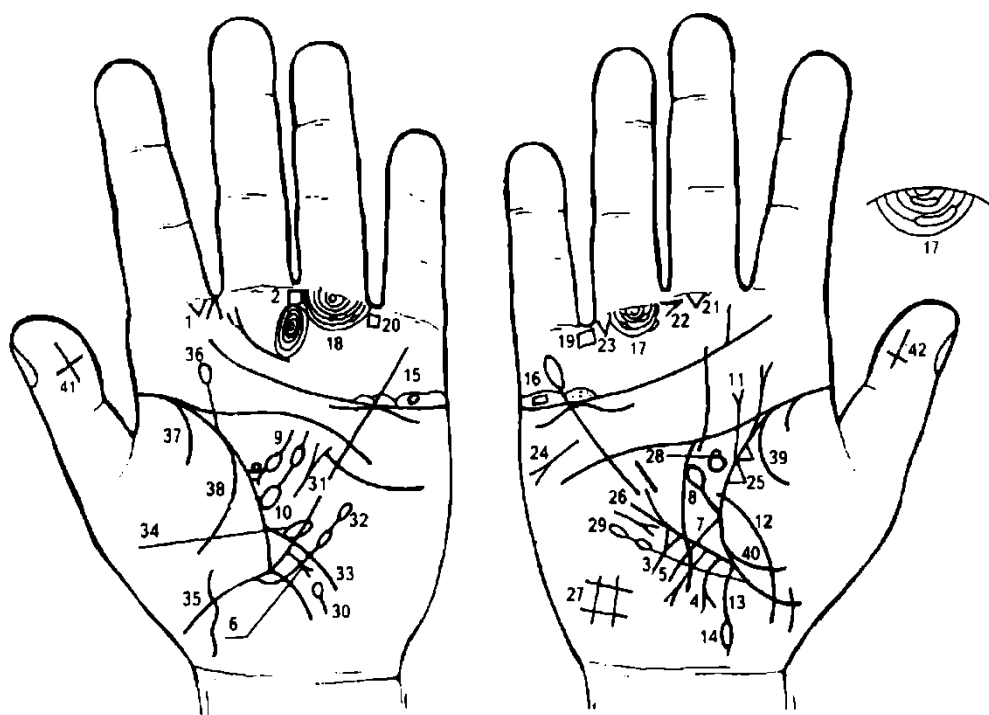
70. Такое выпячивание на передней доле гипофиза указывает на базофильную аденому гипофиза — синдром Иценко—Кушинга. Гиперпигментация кожи.

71. Островок внутри знака гипофиза обозначает увеличение средней доли гипофиза, указывающее на меланому.

72. Такой извилистый знак на гипотенаре правой ладони, конец которого расщеплен в направлении карпальной линии, обозначает гипотиреоз правой доли щитовидной железы вследствие поражения передней доли гипоталамуса и передней доли гипофиза.

73. Гемолитическая анемия приобретенная.

74. Такой знак под мизинцем на бугре Меркурия левой ладони обозначает самоубийство через повешение, вследствие маниакально-депрессивного психоза.



К рисункам 525, 526

1. Конус, направленный в межпальцевый промежуток указательного и среднего пальцев левой ладони, обозначает левосторонний насморк вазомоторный и аллергический.

2. Четырехугольник в межпальцевом промежутке среднего и безымянного пальцев левой ладони обозначает хронический гастрит — повышенное содержание соляной кислоты в желудочном соке.

3. Треугольник на линии Меркурия правой ладони, расположенный вне пределов большого треугольника, выпускающий ветвь из своей вершины на гипотенар, предвещает метастазирование рака желудка в пищевод; стеноз пищевода.

4. Дугообразная линия, конец которой расщеплен, исходящая рядом с основанием линии Меркурия в направлении карпальной линии правой ладони обозначает рак желудка при локализации в кардиальной части или в верхней трети большой кривизны.

5. Прямая короткая линия с конусом на конце, исходящая из участка печени правой ладони на гипотенар, обозначает метастазирование рака желудка в правую долю печени лимфогенным путем.

6. Прямая короткая ветвь с конусом на конце, исходящая из участка печени левой ладони на гипотенар, обозначает метастазирование рака желудка в левую долю печени.

7. Дугообразная ветвь, исходящая из линии складки большого пальца правой ладони, пересекающая линию Меркурия в направлении карпальной линии, обозначает двенадцатиперстную кишку: сдавление, дуоденит.

8. Прямая ветвь, исходящая из основания знака двенадцатиперстной кишки под № 7, оканчивающаяся островком, обозначает метастазирование рака желудка в двенадцатиперстную кишку и в луковицу.

9. Дугообразная линия с конусом (расщеплением) на конце в большом треугольнике левой ладони обозначает ахилический хронический панкреатит.

Островок, прерывающий тело поджелудочной железы указывает на недостаточность инсулярного аппарата.

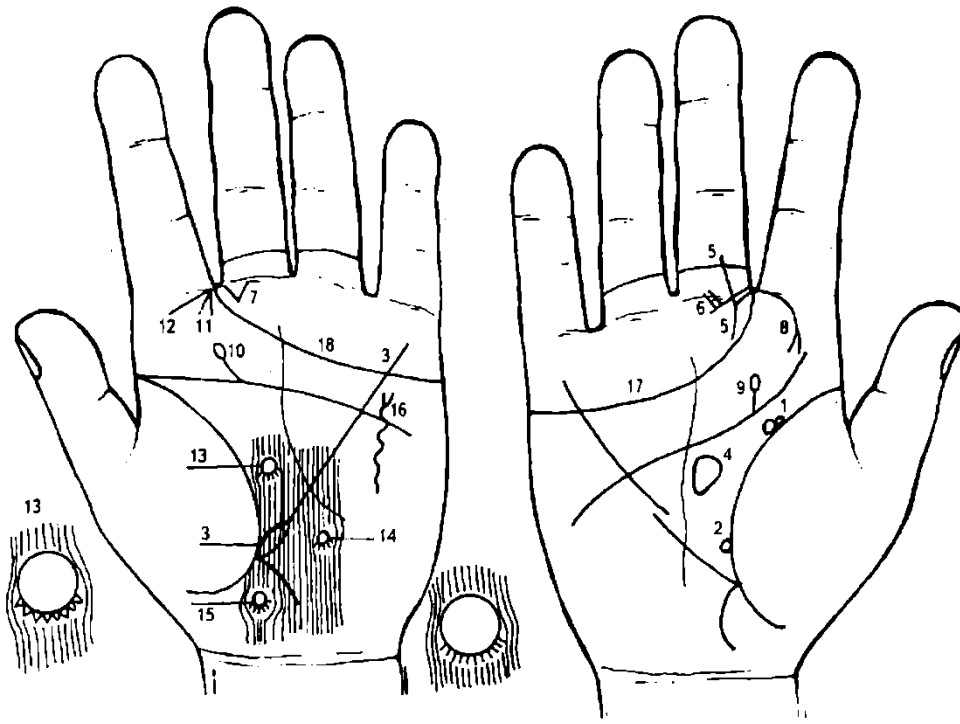
Кружок (колючко), касательно расположенный к основанию конуса, обозначает рак или метастазирование рака желудка в фатеров сосок.

10. Большой островок, расположенный касательно к линии складки большого пальца и в большом треугольнике левой ладони, выпускающий ветвь с островком, обозначает спленомегалию и анемию или прорастание рака желудка в селезенку.

11. Прямая линия с конусом, исходящая из линии складки большого пальца правой ладони, обозначает прорастание опухоли желудка в диафрагму.

12. Дугообразная и широкая линия, пересекающая линию складки большого пальца и тенар правой ладони, обозначает перитонит и метастазирование рака желудка в переднюю брюшную стенку.

13. Ветвь, исходящая из основания линии Меркурия правой ладони в направлении карпальной линии, обозначает правую сторону толстой кишки.
14. Островок на конце знака толстой кишки под № 13 обозначает прорастание опухоли (рак желудка) в поперечную ободочную кишку и ее брыжейку.
15. 16. Четырехугольник, расположенный в островке над трехпальцевой складкой и под бугром Меркурия на обеих ладонях, обозначает имплантационные метастазы рака желудка в яичники.
- 17, 18. Длинные островки, прерывающие подпальцевые трирадиусы под безымянными пальцами, обозначают имплантационные метастазы в брюшину малого таза.
- 19, 20. Четырехугольники в межпальцевых промежутках безымянных пальцев и мизинцев указывают на колит.
21. Треугольник под первой складкой проксимальной фаланги среднего пальца правой ладони, расположенный со стороны промежутка среднего и безымянного пальцев, обозначает оперативное вмешательство в брюшину.
22. Конус в межпальцевом промежутке среднего и безымянного пальцев, горизонтально расположенный, а острие направлено в сторону среднего пальца, обозначает резекцию желудка — тотальное удаление желудка.
23. Треугольник под первой складкой проксимальной фаланги безымянного пальца правой ладони, расположенный со стороны промежутка безымянного пальца и мизинца, обозначает правостороннюю кишечную непроходимость.
24. Стеаторея.
25. Два треугольника на линии складки большого пальца правой ладони, основания которых касательны между собой, обозначают метастазы рака желудка или рак средней доли легкого.
26. Среднедолевой синдром.
27. Четырехугольник на гипотенаре правой ладони обозначает правосторонний гиповентиляционный синдром.
28. Гипофиз. Базофильная аденома передней доли гипофиза — синдром Иценко—Кушинга.
29. Лейкопения и кроветворный симптом Рустицкого.
30. Сдавление протоков поджелудочной железы.
31. Лимфогранулематоз.
32. Лимфопения и тромбоцитопения.
33. Знак тонкого кишечника.
34. Островок, исходящий от знака тонкого кишечника на левой ладони, обозначает новообразование в тонком кишечнике.
35. Перитонит, метастазирование в переднюю брюшную стенку.
36. Миеломная левая почка.
37. 38. Гемоторакс левосторонний.
- 39, 40. Гемоторакс правосторонний.
- 41, 42. Крест на ногтевом суставе больших пальцев, расположенный головой вниз, обозначает естественную смерть больного раком желудка.



К рисункам 527, 528

1. Два колечка касательно расположены между собой и к линии складки большого пальца левой ладони, при этом одно колечко (верхнее) размером (диаметром) меньше, чем нижнее,— предвещает потерю зрения, связанную с раком правого глаза.

2. Колечко на линии складки большого пальца правой ладони, расположенное со стороны большого треугольника, обозначает в сочетании со знаком под № 1, полную потерю зрения правым глазом вследствие рака глаза.

3. Линия Меркурия левой ладони начинается островком — обозначает лимфолейкоз вследствие лучевой терапии рака правого глаза.

4. Такой знак в большом треугольнике правой ладони указывает на воспаление зрительного бугра или метастазирование рака глаза.

5. Короткая прямая линия, исходящая из проксимальной фаланги среднего пальца правой ладони, пересекающая складки, соединяется с линией, исходящей из межпальцевого промежутка среднего и указательного пальцев, а из точки их пересечения исходит вниз короткая прямая линия,— такой знак указывает на метастазирование рака глаза в нос.

6. Такой знак под первой складкой среднего пальца правой ладони указывает на метастазирование рака глаза в правое ухо.

7. Треугольник под первой складкой проксимальной фаланги среднего пальца левой ладони, расположенный со стороны промежутка указательного и среднего пальцев, предвещает хроническое катаральное воспаление среднего уха, или хронический катаральный средний отит.

8. Ветвь с конусом на конце, исходящая из первой складки проксимальной фаланги указательного пальца правой ладони на бугор Юпитера, обозначает правостороннюю риносклерому носа.

9. 10. Прямая ветвь с островком на конце, исходящая из пятипальцевой складки на бугор Юпитера с наклоном в сторону большого пальца на обеих ладонях, обозначает травму крестца и его нагноение.

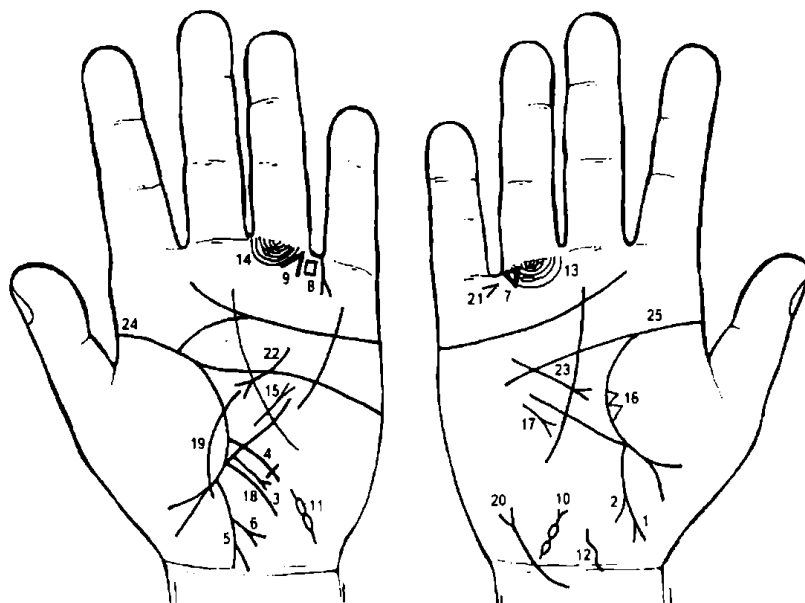
Конус, направленный в межпальцевый промежуток указательного и среднего пальцев левой ладони, обозначает левосторонний насморк вазомоторный и аллергический.

Ветвь, исходящая из складки указательного пальца на бугор Юпитера, обозначает левостороннее воспаление придаточных пазух носа.

14, 15. Кружок, выпускающий короткие линии из нижней половины, прерывающий папиллярные линии, расположенные в теменной доле левого полушария мозга, три кружочка имеют беловатый цвет и показаны в виде ямочек (вдавление кружочка в кожу), а вокруг знака кожа красноватого цвета,— служит указанием на болезнь Паркинсона. Указанные знаки-узелки расположены в подкорковых образованиях.

16. Извилистая линия на гипотенаре левой ладони с расщеплением на конце, знак направлен вверх, указывает на левосторонний перелом ребра средостения.

17, 18. Трехпальцевая складка, оканчивающаяся в промежутке указательного и среднего пальцев, предвещает дурной конец жизни, тяжелую и мучительную смерть, связанную с раком глаза.



К рисункам 529, 530

1. Ветвь, исходящая из основания линии Меркурия правой ладони, оканчивающаяся расщеплением в направлении карпальной линии, обозначает хронический аппендицит с местным перитонитом.

2. Короткая ветвь, исходящая от знака толстой кишки справа под № 1, обозначает воспаление слепой кишки.

3. Ветвь, исходящая из основания линии Меркурия левой ладони, обозначает толстую кишку слева — колит.

4. Ветвь, исходящая из участка прямой кишки левой ладони на соединение с карпальной линией, при этом конец ее расщеплен, а сам знак отклоняется в противоположную сторону от большого пальца, обозначает стенозирование прямой кишки.

6. Прямая ветвь, исходящая из знака под № 18, конец которой расщеплен, в направлении карпальной линии, указывает на одиночный аденоматозный полип.

Сочетание знаков под №№5 и 6 обозначает рак прямой кишки, связанный с одиночным аденоматозным полипом.

7. Треугольник под первой складкой проксимальной фаланги безымянного пальца правой ладони, расположенный со стороны межпальцевого промежутка безымянного пальца и мизинца, обозначает правостороннюю кишечную непроходимость.

8. Четырехугольник в межпальцевом промежутке безымянного пальца и мизинца левой ладони обозначает колит.

9. Конус, направленный в межпальцевый промежуток безымянного пальца и мизинца левой ладони, указывает на оперативное вмешательство в поджелудочную железу.

10. 11. Такие островки, соединенные между собой, расположенные на гипотенаре у его основания, обозначают распространение рака прямой кишки на семенные пузырьки.

12. Знак предстательной железы — прорастание рака прямой кишки — резекция.

13, 14. Островки, прерывающие подпальцевые трирадиусы безымянных пальцев, предвещают прорастание рака прямой кишки в паховые лимфатические узлы.

15. Лимфогранулематоз.

16. Два треугольника на линии складки большого пальца правой ладони, касательно расположенные между собой в средней доле легкого, указывают на метастазирование гематогенным путем рака прямой кишки в правое легкое.

17. Среднедолевой синдром.

18. Прямая ветвь с конусом на конце, исходящая из участка печени линии Меркурия левой ладони на гипотенар и в направлении карпальной линии, служит указанием на метастазирование рака прямой кишки гематогенным путем в печень.

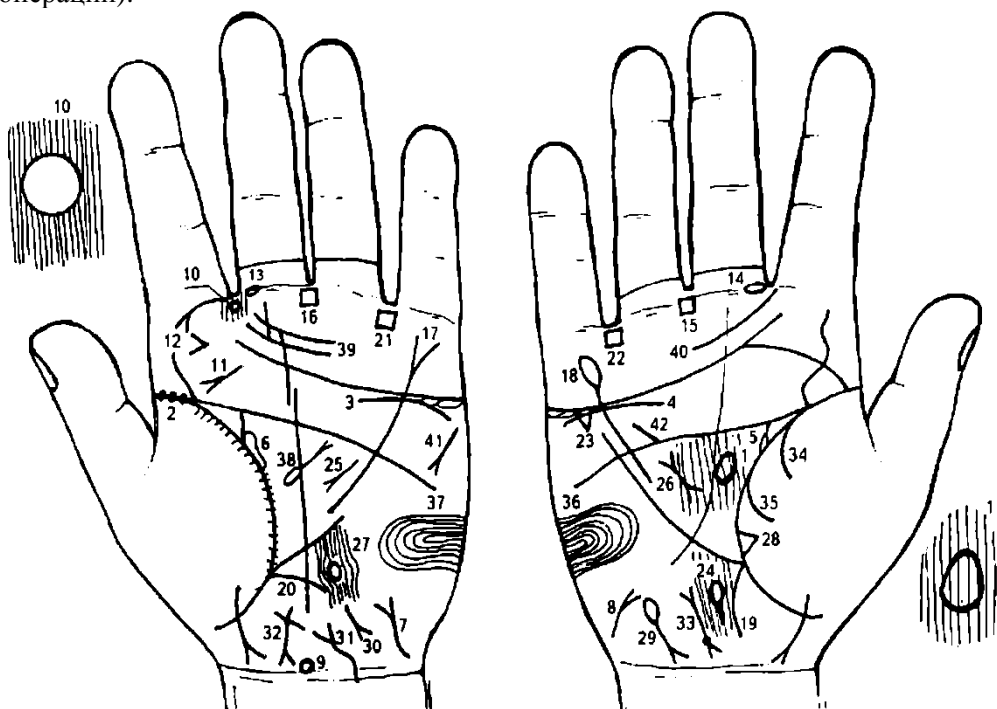
19. Дугообразная линия, пересекающая линию складки большого пальца левой ладони и тенар, обозначает метастазирование рака прямой кишки гематогенным путем по брюшине (рак брюшины).

20. Дугообразная ветвь, исходящая от карпальной линии на гипотенар правой ладони, оканчивающаяся расщеплением, обозначает прорастание рака прямой кишки на мочевого пузырь.

21. Конус, расположенный горизонтально и в межпальцевом промежутке безымянного пальца и мизинца правой ладони, острие которого направлено в сторону первой складки проксимальной фаланги безымянного пальца, обозначает наложение противоестественного заднего прохода.

22. 23. Знаки поджелудочной железы указывают на рак.

24, 25. Такое полное совпадение пятипальцевой складки с линией складки большого пальца — один из самых дурных признаков: он сулит человеку полную неудачу, а также смертельные ранения (операции).



К рисункам 531, 532

1. В большом треугольнике, на оси правой ладони — знак гипофиза. Передняя доля гипофиза вытянута в направлении среднего пальца вдоль оси ладони — обозначает межпочечную гипофизарную недостаточность, или гипофизарное истощение.

2. Три ямочки на линии складки большого пальца левой ладони обозначают повторный эпидемический паротит (свинка).

3, 4. Извилистая линия, расположенная под трехпальцевой складкой и ниже ее, а также под бугром Меркурия на обеих ладонях, обозначает нефроптоз (или птоз), а также недостаточность коры надпочечников.

5, 6. Мочеточники — перегиб. Лоханка и чашечки расширены — гидронефроз.

7, 8. Такие знаки на гипотенаре обеих ладоней обозначают гипофункцию щитовидной железы.

9. Знак гипоталамуса. Передняя доля вытянута в направлении бугра Сатурна — обозначает снижение функций гипоталамуса.

10. Колечко (кружок), прерывающее папиллярные линии, расположенное в межпальцевом промежутке указательного и среднего пальцев левой ладони, обозначает папиллому гортани.

11. Такой знак на бугре Юпитера левой ладони обозначает рак гортани.

12. Конус на бугре Юпитера левой ладони, расположенный горизонтально, острие которого направлено в сторону бугра Сатурна, обозначает травму челюсти слева.

13, 14. Островок, прерывающий первую складку проксимальной фаланги средних пальцев, расположенный со стороны межпальцевых промежутков указательного и среднего пальцев, обозначает двусторонний неврит кохлеарного (слухового) нерва.

15, 16. Четырехугольник в межпальцевом промежутке среднего и безымянного пальцев на обеих ладонях обозначает анацидный гастрит, ахилия желудочная, гипертрофия желудка.

Линия Меркурия левой ладони оканчивается расщеплением — указывает на гастроптоз.

Линия Меркурия правой ладони оканчивается островком — указывает, что желудок подвержен аллергическим отравлениям.

20. Ветвь, исходящая из основания линии Меркурия в направлении карпальной линии на обеих ладонях, предвещает воспаление слизистой оболочки толстой кишки на всем ее протяжении — колит.

21, 22. Четырехугольник в межпальцевом промежутке безымянного пальца и мизинца на обеих ладонях указывает на колит и копрологический синдром, диспепсия.

23. Треугольник под трехпальцевой складкой и под бугром Меркурия правой ладони обозначает холецистит.

24. Островок, расположенный ниже основания линии Меркурия и на оси правой ладони, обозначает дискинезию желчных путей.

25. Дугообразная линия в большом треугольнике левой ладони с конусом на конце обозначает панкреатическую ахилию; панкреатит хронический.

26. Короткая линия, выпускающая разветвления с обеих концов, расположенная в большом треугольнике правой ладони, в сочетании со знаком под № 25 обозначает муковисцидоз.

27. Островок, расположенный ниже основания линии Меркурия и на оси левой ладони, обозначает сдавление протоков поджелудочной железы (дискинезия протока).

28. Треугольник на линии складки большого пальца правой ладони, расположенный на тенаре, на участке средней доли легкого, обозначает фиброзные изменения в средней доле легкого вследствие муковисцидоза — как осложнение от перенесенного эпидемического паротита.

29. Островок на гипотенаре правой ладони, расположенный у его основания, выпускающий короткую ветвь с конусом (расщеплением) на конце в направлении карпальной линии с отклонением в сторону большого пальца, обозначает гемолитическую анемию семейно-наследственную.

30. Гепатит токсический аллергический (бензин, пары свинца).

31. Знак мочевого пузыря. Опущен, растянут вправо, цистит, функциональные нарушения.

32. Знак матки. Ретрофлексия — загиб кзади, бели.

33. Знак матки. Ямочка или кружок у основания нижнего конуса (шейка матки) обозначает миому в задней стенке или у дна тела матки.

34. 35. Ветви, исходящие из линии складки большого пальца правой ладони на тенар, в своем сочетании обозначают правосторонний гемоторакс.

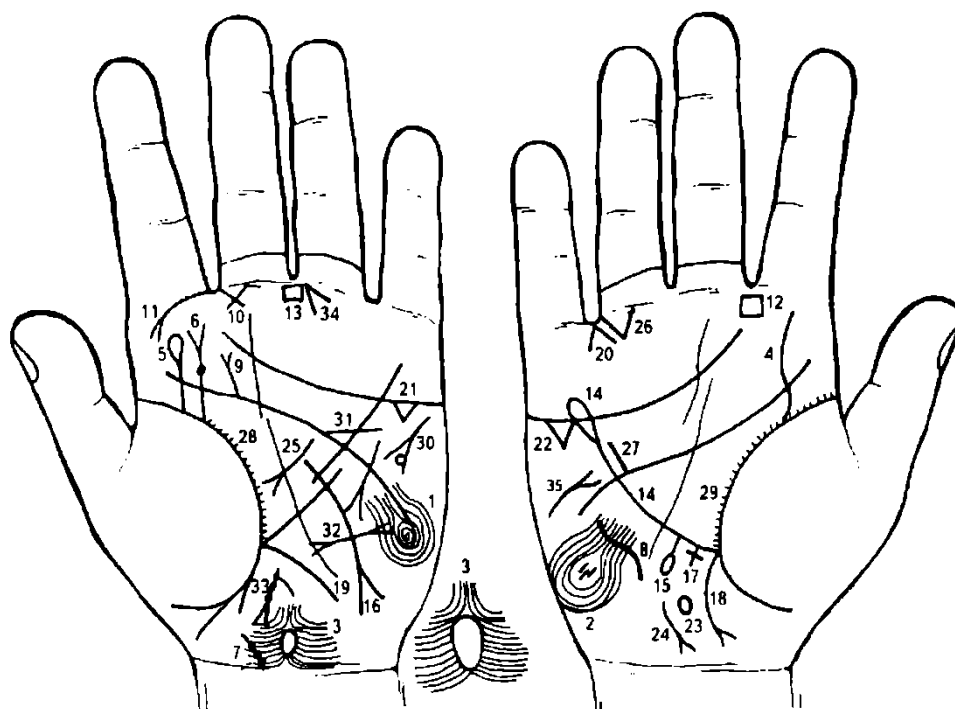
36, 37. Такой узор, образуемый папиллярными линиями на гипотенаре обеих ладоней, обозначает эндокринно-вегетативные нарушения, связанные с изменениями в области подкорковых образований и объясняющие маниакально-депрессивное течение психоза (МДП).

38. Грыжа пупочная.

39, 40. Склонность к истерии.

41. Тахикардия.

42. Дефект межжелудочковой перегородки.



К рисункам 533, 534

1, 2. Такие узоры, образуемые папиллярными линиями на гипотенарах обеих ладоней, обозначают эндокринно-вегетативные нарушения в обоих полушариях мозга, связанные с изменениями в области подкорковых образований и объясняющие маниакально-депрессивное течение психоза. Внешние факторы могут служить провоцирующим моментом.

Также обозначает лейкоцитоз. Протромбин крови повышенный. Лейкоцитоз с ядерным сдвигом влево.

3. Кружок, расположенный на оси левой ладони рядом с карпальной линией, нижняя половина которого вытянута в сторону карпальной линии, обозначает родовую или приобретенную травму задней доли гипоталамуса — такое органическое отражение задней доли гипоталамуса приводит к джексоновской эпилепсии.

Наблюдаются правосторонние судороги мышц рук, ног.

4. Извилистая линия, исходящая из линии складки большого пальца правой ладони на бугор Юпитера, обозначает сколиоз поясничного отдела позвоночника.

5. Ветвь, исходящая из линии складки большого пальца на бугор Юпитера левой ладони, оканчивающаяся островком, обозначает пункцию поясничного отдела позвоночника, связанную с эпилепсией.

6. Ветвь, исходящая из линии складки большого пальца на бугор Юпитера левой ладони, оканчивающаяся расщеплением, обозначает травму поясничного отдела позвоночника. Точка (ямочка) на знаке — травма диска. Дискогенный радикулит.

7. Дугообразная ветвь, исходящая из карпальной линии левой ладони, с уклоном в сторону большого пальца, обозначает врожденное искривление шейного отдела позвоночника влево, наклон головы влево. Точки на знаке указывают на остеохондроз.

8. Такая извилистая линия на гипотенаре правой ладони, имеющая вогнутость вправо, обозначает врожденное искривление грудного отдела позвоночника; вогнутость вправо в плоскости спины.

9. Прямая ветвь с конусом на конце, исходящая из пятипальцевой складки левой ладони в направлении на бугор Юпитера, обозначает травму (ушиб) крестца слева.

10. Такой треугольник под первой складкой проксимальной фаланги среднего пальца левой ладони, катеты которого пересекаются, и расположенный со стороны межпальцевого промежутка указательного и среднего пальцев, обозначает хроническое катаральное воспаление среднего уха, или хронический катаральный отит левого уха.

11. Такая ветвь с конусом на конце, исходящая из первой складки проксимальной фаланги указательного пальца левой ладони на бугор Юпитера, обозначает левостороннюю склерому носа — риносклерома.

12. Четырехугольник в межпальцевом промежутке указательного и среднего пальцев правой ладони обозначает хроническое правостороннее воспаление лобной пазухи, или правосторонний хронический фронтит.

13. Четырехугольник в межпальцевом промежутке среднего и безымянного пальцев левой ладони обозначает хронический гастрит.

14. Линия Меркурия оканчивается островком — обозначает аллергические отравления желудка.

15. Линия Меркурия выпускает прямую ветвь с островком на конце из первой трети своей длины на правой ладони — обозначает дивертикул в верхней трети пищевода справа.

16. Ветвь с конусом на конце, исходящая из линии Меркурия левой ладони и средней трети ее участка в направлении гипотенара и карпальной линии, обозначает полип аденоматозный в средней трети большой кривизны желудка.

17. Крестик на участке печени линии Меркурия правой ладони обозначает кардиальный (застойный) цирроз печени, связанный с гипотонической болезнью.

18. Ветвь с конусом на конце, исходящая из основания линии Меркурия правой ладони в направлении карпальной линии, обозначает хронический аппендицит с местным перитонитом.

19. Ветвь, исходящая из основания линии Меркурия в направлении карпальной линии левой ладони, обозначает воспаление слизистой оболочки толстой кишки справа — колит.

20. Конус, направленный в межпальцевый промежуток безымянного пальца и мизинца правой ладони, обозначает операцию желчного пузыря удаление вследствие калькулезного холецистита.

21. 22. Треугольник под трехпальцевой складкой и под бугром Меркурия на обеих ладонях — обозначает калькулезный холецистит.

23. Островок на оси правой ладони, расположенный ниже основания линии Меркурия, обозначает дискинезию желчных путей, т. е. нарушение моторной функции желчного пузыря и общего желчного протока, а также функций сфинктера.

24. Такой знак на гипотенаре правой ладони, конус которого отклоняется в сторону большого пальца, обозначает гепатит тиреотоксический.

25. Дугообразная ветвь с конусом на конце в большом треугольнике левой ладони указывает на ахилесский панкреатит.

26. Треугольник под первой складкой проксимальной фаланги безымянного пальца правой ладони, расположенный со стороны межпальцевого промежутка безымянного пальца и мизинца, предвещает правостороннюю кишечную непроходимость.

27. Короткая прямая линия, расположенная параллельно и рядом с линией Меркурия и в большом четырехугольнике правой ладони, обозначает гипертрофию правого желудочка, неполную блокаду правой ножки пучка Гиса, гипертензию в малом круге кровообращения, легочное сердце хроническое. Гипотоническая болезнь. Гипертензия портальная (воротной вены). Внутрпеченочный блок: гепатит тиреотоксический под № 24. Невроз, «висячее сердце».

28. 29. Мелкие штрихи, исходящие из линии складки больших пальцев в больших четырехугольниках, обозначают брадикардию.

30. Такой знак обозначает тахикардию. Колечко в конусе знака, расположенное касательно, — стенокардия напряжения.

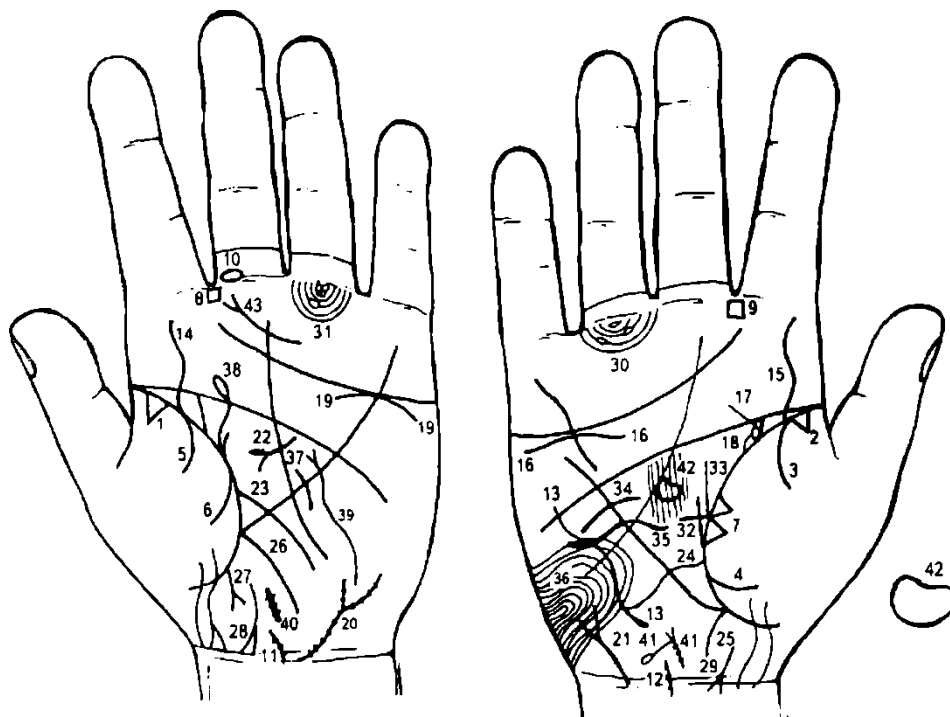
31. Прямая ветвь, исходящая из пятипальцевой складки левой ладони, пересекающая линию Меркурия в большом четырехугольнике, обозначает стеноз устья аорты.

32. Такой знак на гипотенаре левой ладони предвещает пароксизмальную тахикардию.

33. Знак матки на левой ладони. Множество фибромиом, бели.

34. Конус, направленный в межпальцевой промежуток среднего и безымянного пальцев левой ладони, обозначает гинекологическую операцию. Здесь — резекция матки.

35. Короткая и прямая линия с конусом на конце, расположенная на гипотенаре правой ладони, конус которой направлен вверх, обозначает правосторонний инсульт.



К рисункам 535, 536

1, 2. Треугольники на линии складки больших пальцев обеих ладоней, расположенные на тенарах и до точки 10 лет, обозначают фиброзные изменения корней легких.

3, 4; 5, 6. Ветви, исходящие из линии складки больших пальцев на тенар под № 3—4 и под № 5—6, в своем сочетании обозначают гемоторакс двусторонний вследствие опухолей и геморрагического диатеза.

7. Два треугольника на линии складки большого пальца правой ладони, расположенные касательно между собой на тенаре и в средней доле, предвещают метастазирование рака молочной железы в среднюю долю легкого.

8, 9. Четырехугольник, расположенный в межпальцевом промежутке указательного и среднего пальцев на обеих ладонях, обозначает хроническое двустороннее воспаление лобной пазухи, или двусторонний хронический фронтит.

Островок, прерывающий первую складку проксимальной фаланги среднего пальца левой ладони, расположенный со стороны межпальцевого промежутка указательного и среднего пальцев, обозначает неврит слухового(кохлеарного) нерва.

11, 12. Дугообразная ветвь, исходящая из карпальной линии и по оси ладони с наклоном влево, обозначает сколиоз шейного отдела позвоночника. Несколько точек на знаке — остеохондроз.

13. Такая извилистая линия на гипотенаре правой ладони указывает на врожденный сколиоз грудного отдела позвоночника в плоскости спины.

14, 15. Извилистая ветвь, исходящая из линии складки больших пальцев на бугор Юпитера, обозначает S-образное искривление поясничного отдела позвоночника (сколиоз врожденный).

16. Извилистая линия, расположенная под трехпальцевой складкой правой ладони не касательно к ней, и под бугром Меркурия, обозначает: нефроптоз и недостаточность мозгового слоя правого надпочечника вследствие гипотонической болезни.

17. Извилистая ветвь, исходящая из линии складки большого пальца правой ладони в направлении пятипальцевой складки с наклоном в сторону большого пальца, обозначает мочеточник правой почки, его перегиб, расширен, песок.

18. Островок, образуемый знаком мочеточника, обозначает: лоханка и чашечка расширены, гидронефроз с признаками пиелонефрита.

19. Дугообразная линия, касательно расположенная под трехпальцевой складкой и под бугром Меркурия левой ладони, обозначает надпочечник левой почки: хроническая недостаточность мозгового слоя надпочечника левой почки вследствие гипертензии малого круга кровообращения.

20. Извилистая линия, исходящая из карпальной линии на гипотенар, конец которой расщеплен и отклоняется в противоположную сторону от большого пальца, при этом весь знак покрыт мелкими точками, обозначает мочевой пузырь: опущен, растянут вправо, цистит, а множество точек на всей поверхности знака предвещают метастазирование рака прямой кишки в мочевой пузырь.

21. Знак мочевого пузыря; см. под № 20.

22. Дугообразный знак поджелудочной железы обозначает ахилический панкреатит.

23. Ветвь, исходящая из линии складки большого пальца чуть выше основания линии Меркурия, пересекающая линию Меркурия левой ладони в направлении гипотенара и карпальной линии, обозначает воспаление слизистой оболочки тонкого кишечника — энтероколит.

24. Извилистая ветвь, исходящая из линии складки большого пальца правой ладони и чуть выше основания линии Меркурия и пересекающая ее в направлении гипотенара и карпальной линии, обозначает двенадцатиперстную кишку: сдавление, дуоденит.

25. Ветвь, исходящая из основания линии Меркурия правой ладони в направлении карпальной линии, обозначает хронический аппендицит.

26. Ветвь, исходящая из основания линии Меркурия левой ладони в направлении карпальной линии, обозначает воспаление слизистой толстой кишки: колит катаральный хронический.

27. Прямая и короткая ветвь с конусом на конце, исходящая из участка прямой кишки линии складки большого пальца левой ладони в направлении пересечения оси ладони и карпальной линии, обозначает аденоматозный полип в прямой кишке.

28, 29. Такие дугообразные ветви, расположенные ниже участка прямой кишки линии складки больших пальцев, конец которых расщеплен и направлен в сторону пересечения оси ладони и карпальной линии, а ветви расщепления знаков соединены с карпальной линией, обозначают рак прямой кишки.

30. Два островка, прерывающие подпальцевые трирадиусы безымянного пальца правой ладони, обозначают два регионарных лимфатических узла в правом паху (малый таз).

31. Островок, прерывающий подпальцевый трирадиус безымянного пальца левой ладони, обозначает регионарный лимфоузел в левом паху (малый таз).

Диагноз: лимфаденит лимфатических путей малого таза.

32. Треугольник на линии складки большого пальца правой ладони, расположенный в большом треугольнике, катеты которого пересекаются и продолжаются, обозначает инфильтративный мастит правой молочной железы.

33. Прямая ветвь, исходящая из линии складки большого пальца правой ладони и из основания треугольника под № 32, не имеющая отклонений от оси ладони, обозначает фиброаденому правой молочной железы и ее малигнизацию.

34. Дугообразная линия, исходящая из большого треугольника правой ладони, пересекающая линию Меркурия, обозначает оперативное вмешательство в правую молочную железу, связанное с инфильтративным маститом.

35. Извилистая линия, исходящая из большого треугольника правой ладони, пересекающая линию Меркурия, обозначает тотальную резекцию фиброаденомы правой молочной железы.

В программе фиброаденома малигнизирует, т. к. показано метастазирование рака правой молочной железы в среднюю долю легкого под № 7.

36. Такой узор на гипотенаре правой ладони, образуемый папиллярными линиями, обозначает эндокринно-вегетативные нарушения, связанные с изменениями в области подкорковых

образований правого полушария мозга и объясняющие депрессивное течение психоза. Внешние факторы могут служить провоцирующим моментом.

Также обозначает лейкоцитоз с ядерным сдвигом влево; повышенный протромбин.

37. Извилистая линия, исходящая из большого треугольника левой ладони, пересекающая линию Меркурия, обозначает операцию молочной железы (или дополнительной молочной железы).

38. Извилистая ветвь с островком на конце, исходящая из линии складки большого пальца левой ладони, а рядом с ней параллельно расположена короткая линия, с наклоном в противоположную сторону от большого пальца, обозначает травму левой молочной железы, или является знаком дополнительной молочной железы — предрак.

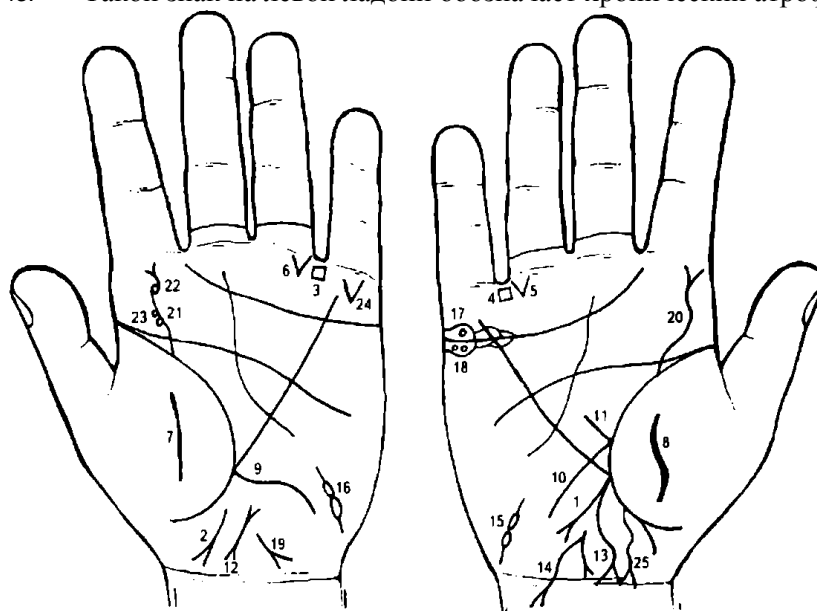
39. Извилистая линия с конусом на конце, исходящая из гипотенара левой ладони, пересекающая линию Меркурия, обозначает тиреотоксикоз левой доли щитовидной железы.

40. Широкая прямая и короткая линия на оси левой ладони у карпальной линии предвещает полип тела матки.

41. Знак тела матки: фиброматозная, обильные бели. Ветвь, исходящая из основания верхнего конуса в направлении карпальной линии, оканчивающаяся островком, обозначает отделение детского места вручную, относительное приращение плаценты.

42. Такой знак обозначает гипофиз. Передняя доля увеличена — базофильная аденома передней доли гипофиза — синдром Иценко—Кушинга.

43. Такой знак на левой ладони обозначает хронический атрофический фарингит.



К рисункам 537, 538

1. Прямая линия с конусом на конце, исходящая из основания линии Меркурия правой ладони на гипотенар, с незначительным отклонением в сторону карпальной линии, обозначает экзофитную форму рака правой половины толстой кишки.

2. Дугообразная линия, прерванная на участке прямой кишки линии складки большого пальца, конец которой расщеплен и отклоняется в сторону большого пальца левой ладони, предвещает стенозирование

прямой кишки.

3. 4. Четырехугольники, расположенные в межпальцевых промежутках безымянных пальцев и мизинцев, обозначают колит, но в сочетании со знаками под № 5 и 6 (кишечная непроходимость) — обозначают метастазирование рака экзофитной формы по лимфатическим путям: лимфоузлы, расположенные в непосредственной близости к стенке толстой кишки; в брыжейку между кишкой и конечной артериальной аркадой; межтучные лимфатические узлы, центральные лимфоузлы.

5, 6. Треугольник под первой складкой проксимальной фаланги безымянного пальца, расположенный со стороны межпальцевого промежутка безымянного пальца и мизинца на обеих ладонях, обозначает полную кишечную непроходимость вследствие рака правой половины толстой кишки.

7, 8. Такие широкие линии на тенаре обеих ладоней служат указанием на перитонит или диссеминацию процесса рака толстой кишки по брюшине — имплантационные метастазы.

9. Извилистая ветвь, исходящая из основания линии Меркурия на гипотенар, и в направлении карпальной линии левой ладони, обозначает левую половину толстой кишки: здесь колит, а в сочетании со знаками под №№ 4—5 и 5—6 — прорастание рака в левую половину толстой кишки.

10. Дугообразная ветвь, исходящая из линии складки большого пальца правой ладони, чуть выше основания линии Меркурия, в направлении карпальной линии, указывает на сдавление двенадцатиперстной кишки раковой опухолью правой половины толстой кишки (величиной с дыню — 10—12 см). Дуоденит.

11. Прямая ветвь, исходящая из основания знака двенадцатиперстной кишки под № 10, обозначает, что луковица расширена.

12. Знак матки: ретрофлексия — загиб кзади.

13. Знак матки.

14. Такая длинная ветвь с конусом на конце, исходящая от зева знака тела матки, пересекающая карпальную линию, обозначает обильные бели, зуд вульвы, рак тела матки (или метастазирование рака толстой кишки).

15, 16. Знаки маточных труб. Метастазирование рака тела матки в маточные трубы.

17. Киста ретенционная на ножке а правом яичнике — обозначена колечком в островке над трехпальцевой складкой под бугром Меркурия.

18. Два колечка в островке под трехпальцевой складкой и под бугром Меркурия правой ладони — две кисты желтого тела в яичнике.

19. Знак гепатита.

20. Извилистая линия, исходящая из линии складки большого пальца правой ладони на бугор Юпитера, конец которой расщеплен, обозначает сколиоз поясничного отдела позвоночника и его травму.

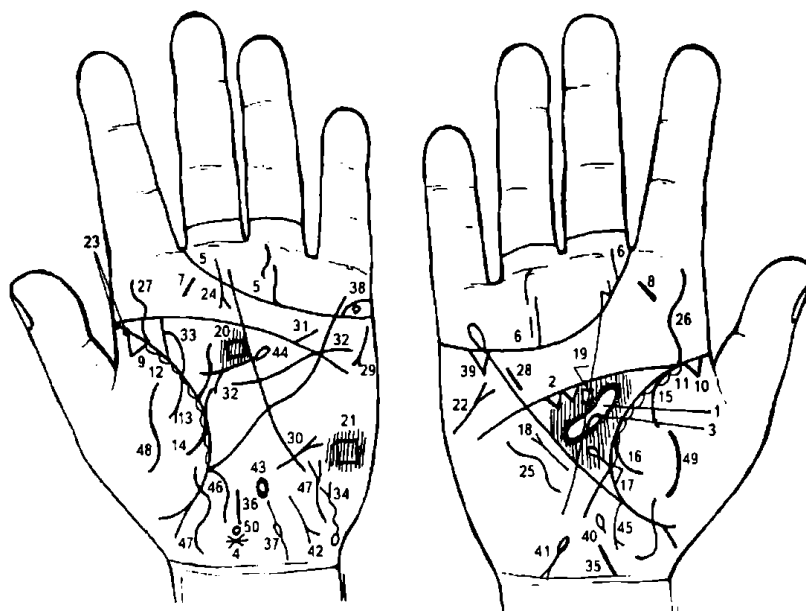
21. Извилистая линия, исходящая из линии складки большого пальца левой ладони на бугор Юпитера, указывает на сколиоз поясничного отдела позвоночника.

22. Знак под № 21 прерван. В месте обрыва расположено колечко, а прерванная ветвь оканчивается расщеплением, — травма поясничного отдела вследствие незапрограммированной пункции.

23. Два кружочка (колечка), расположенные касательно у основания знака поясничного отдела позвоночника, — смещение дисков между II—III и III—IV позвонками.

24. Конус на бугре Меркурия левой ладони, направленный вниз, — ожог левой руки между локтем и кистью.

25. Извилистая линия, исходящая из участка толстой кишки с расщеплением на конце в направлении карпальной линии, конец которой отклонен в противоположную сторону от большого пальца, обозначает парапроктит справа от оси.



К рисункам 539, 540

1. Такой длинный островок, прерывающий папиллярные линии в большом треугольнике правой ладони, обозначает энцефалитический синдром, или геморрагический гриппозный «энцефалит». Отек мозговых оболочек в лобной доле правого полушария, полнокровие, геморрагическая пурпура.

2. Два треугольника под пятипальцевой складкой правой ладони обозначают две травмы (или два удара) в правую половину головы.

3. Такой островок указывает (образуется наподобие четырехугольника) на доброкачественную опухоль вследствие травмы лобной доли правого полушария — травматическая энцефалопатия, вызывающая эпилептические припадки.

4. Островок на оси левой ладони, расположенная рядом с карпальной линией, обозначает мозжечковый синдром. Мозжечковый синдром характеризуется развитием статической и локомоторной атаксии — больной не может стоять, возникают затруднения при ходьбе. Мышечный тонус понижен, при выполнении координаторных проб определяется интенсивное дрожание. Описанные выше явления развиваются на фоне общеинфекционных проявлений катара верхних дыхательных путей, повышения температуры, общего недомогания. Возникновение ОРЗ (острое респираторное заболевание) и присоединение неврологических симптомов указывает на поражение мозга.

5, 6. Трехпальцевые складки, оканчивающиеся в межпальцевых промежутках указательного и среднего пальцев, предвещают дурной конец жизни, тяжелую и мучительную смерть.

7, 8. Две короткие линии на буграх Меркурия — хронический тонзиллит.

9, 10. Треугольник на линии складки больших пальцев, расположенный между ее основанием и точкой в 10 лет, обозначает фиброзные изменения корней легких, а также указывает на катар верхних дыхательных путей, субфебрильную температуру.

11, 12. Островки вдоль линии складки большого пальца, расположенные со стороны тенара, обозначают хронический бронхит.

Ветвь, исходящая из линии складки большого пальца на тенар левой ладони, конец которой расщеплен, обозначает левосторонний экссудативный плеврит.

Ветвь, исходящая из линии складки большого пальца левой ладони на тенар, в своем сочетании со знаком под № 13 обозначает левосторонний пневмоторакс.

16. Ветви, исходящие из линии складки большого пальца правой ладони на тенар, в своем сочетании предвещают правосторонний гемоторакс.

17. Треугольник на линии складки большого пальца правой ладони, расположенный со стороны тенара и чуть выше основания линии Меркурия, обозначает фиброзные изменения, связанные с панкреатитом.

18. Мерцательная аритмия.

19, 20. Четырехугольник в большом треугольнике, расположенный на оси ладони и в передней части лобной доли на обеих ладонях, обозначает воспаление зрительных бугров.

21. Четырехугольник на гипотенаре, расположенный в теменной доле левого полушария, обозначает ишемию головного мозга.

22. Такой знак на гипотенаре правой ладони указывает на правосторонний инсульт вследствие ишемии в теменной доле головного мозга левого полушария.

23. Две ямочки на линии складки большого пальца левой ладони обозначают эпидемический паротит.

24. Короткая линия с конусом на конце, пересекающая трехпальцевую складку левой ладони слева и расположенная параллельно линии Сатурна, обозначает аденоидные разрастания (третья миндалина).

25. Такая извилистая линия на гипотенаре правой ладони указывает на врожденное искривление грудного отдела позвоночника.

26, 27. Извилистая ветвь, исходящая из линии складки больших пальцев на бугор Юпитера, обозначает врожденный сколиоз поясничного отдела позвоночника.

28. Такая короткая прямая линия, расположенная в большом четырехугольнике правой ладони и параллельно с линией Меркурия, обозначает гипертрофию правого желудочка. Гипертензия малого круга кровообращения — гипотоническая болезнь.

29. Короткая линия с конусом на конце, расположенная на гипотенаре левой ладони и рядом с линией Меркурия, конус которой направлен в сторону пятипальцевой складки, обозначает митральный стеноз в пределах I—II степени.

30. Короткая линия с конусом на конце, расположенная на гипотенаре и рядом с линией Меркурия левой ладони, конус направлен в сторону пятипальцевой складки, обозначает митральный стеноз в пределах I—II степени.

31. Короткая прямая линия, исходящая из пятипальцевой складки в направлении основания трехпальцевой складки левой ладони, обозначает стеноз устья аорты.

32. Извилистая линия, исходящая из гипотенара левой ладони, пересекающая линию Меркурия и пятипальцевую складку, оканчивающаяся в большом треугольнике, обозначает гипертрофию левого желудочка.

33. Островок, образуемый знаком мочеточника, — расширенные лоханка и чашечка левой почки.

34. Островок, выпускающий извилистую ветвь, которая оканчивается на гипотенаре у основания левой ладони, обозначает мочевой пузырь: расширен; островок — дивертикул на задней стенке; расщепление знака указывает на цистит и опущение мочевого пузыря.

35, 36. Прямая, широкая и короткая линия на оси ладони, расположенная у основания кисти, обозначает хронический простатит.

37. Островок, выпускающий в противоположные стороны короткие ветви, расположенный в нижней части гипотенара левой ладони, указывает на сдавление семенного канатика.

38. Колечко в островке над трехпальцевой складкой левой ладони — воспаление левого яичка у мужчины.

39. Треугольник под трехпальцевой складкой и под бугром Меркурия правой ладони обозначает холецистит.

40. Островок на оси правой ладони, расположенный ниже основания линии Меркурия,— дискинезия желчных путей.

41. Островок на гипотенаре правой ладони, выпускающий ветвь с конусом на конце в направлении карпальной линии и в противоположную сторону от большого пальца, обозначает гемолитическую анемию приобретенную.

42. Такой знак на гипотенаре левой ладони обозначает гепатит аллергический лекарственный.

43. Островок на оси левой ладони, расположенный ниже основания линии Меркурия, означает сдавление протока поджелудочной железы.

44. Островок, выпускающий ветвь с конусом на конце в большом треугольнике левой ладони, обозначает поджелудочную железу; островок — подвержена аллергическим отравлениям. Диагноз: хронический панкреатит.

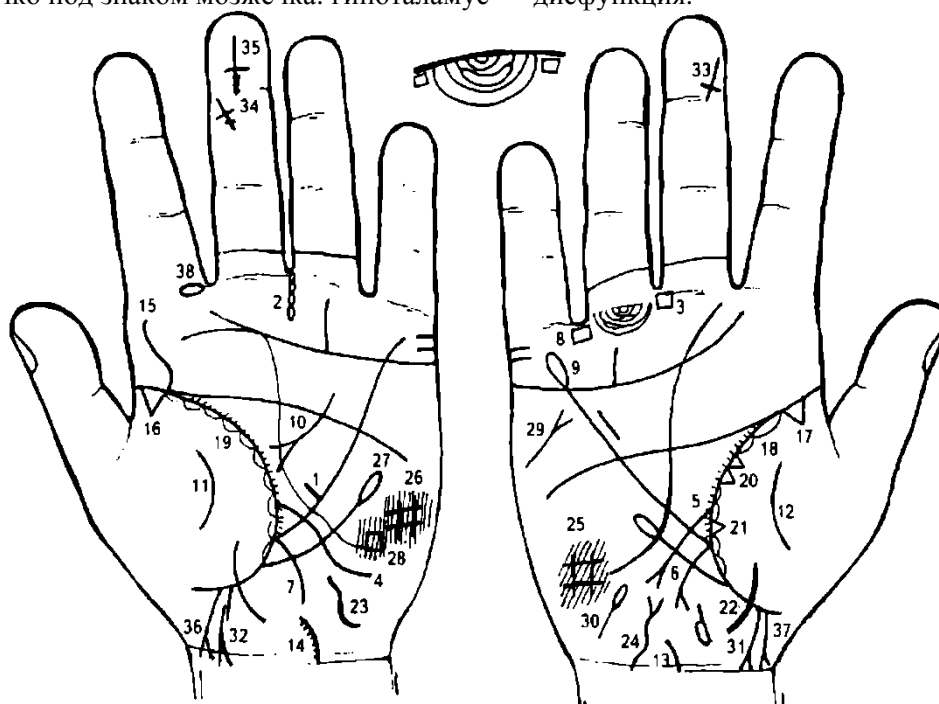
45. Ветвь с конусом на конце, исходящая из основания линии Меркурия правой ладони, обозначает правую половину толстой кишки и хронический аппендицит.

46. Ветвь, исходящая из основания линии Меркурия левой ладони в направлении карпальной линии, обозначает левую половину толстой кишки — колит аллергический.

47. Извилистая линия, конец которой расщеплен, расположенная на гипотенаре левой ладони, обозначает тиреотоксикоз в пределах I стадии.

48. 49. Такие извилистые и дугообразные линии на тенарах обозначают воспаление брюшины (перитонит).

50. Колечко под знаком мозжечка: гипоталамус — дисфункция.



К рисункам 541, 542

1. Короткая прямая линия, исходящая из средней трети линии Меркурия левой ладони в направлении большого треугольника, при этом она перпендикулярна линии Меркурия, а второй конец не ограничен линией,— в сочетании со знаком под № 2 обозначает прободную язву в средней трети большой кривизны желудка.

2. Четыре островка, цепеобразно расположенные между собой, строго вертикально исходящие из межпальцевого промежутка среднего и безымянного пальцев ладони, обозначают в сочетании со знаком под № 1 операцию прободной язвы желудка.

3. Четырехугольник, расположенный в межпальцевом промежутке среднего и безымянного пальцев правой ладони, указывает на хронический гастрит.

4. Извилистая ветвь, исходящая из линии складки большого пальца левой ладони, пересекающая линию Меркурия в направлении гипотенара и карпальной линии, обозначает воспаление слизистой оболочки тонкого кишечника — энтероколит.

5. Дугообразная (иногда извилистая) ветвь, исходящая из линии складки большого пальца правой ладони, пересекающая линию Меркурия на гипотенар и в направлении карпальной линии, конец которой расщеплен, обозначает язву двенадцатиперстной кишки вне пределов луковицы.

6. Дугообразная ветвь, исходящая из основания линии Меркурия правой ладони в направлении карпальной линии, конец которой расщеплен, обозначает хронический аппендицит.

7. Ветвь, исходящая из основания линии Меркурия левой ладони в направлении карпальной линии, обозначает воспаление слизистой оболочки толстого кишечника — колит, связанный с энтероколитом.

8. Четырехугольник, расположенный в межпальцевом промежутке безымянного пальца и мизинца правой ладони, обозначает колит.

9. Линия Меркурия правой ладони оканчивается островком — предвещает аллергические отравления желудка.

10. Дугообразная линия, конец которой расщеплен в большом треугольнике левой ладони, обозначает ахилический панкреатит.

11. 12. Широкая дугообразная линия на тенарах — перитонит, связанный с прободной язвой желудка.

13, 14. Дугообразная линия, исходящая из карпальной линии в сторону большого пальца на левой ладони, на поверхности которой наблюдаются исходящие штрихи, обозначает искривление шейного отдела позвоночника влево, наклон головы влево, остеохондроз (штрихи).

15. Извилистая линия, исходящая из линии складки большого пальца левой ладони на бугор Юпитера, обозначает S-образное искривление поясничного отдела позвоночника.

16, 17. Треугольник на линии складки большого пальца, вершина которого расположена на тенаре обеих ладоней, — фиброзные изменения корней.

18, 19. Островки вдоль линии складки больших пальцев, расположенные со стороны тенара, внутри которых наблюдаются короткие линии, исходящие из линии складки большого пальца, обозначают хронический астматический бронхит.

20. Два треугольника на линии складки большого пальца правой ладони, расположенные в средней части и на тенаре, у которых основания касательны между собой, обозначают: или рак средней доли легкого, или метастазирование рака предстательной железы.

21. Треугольник на линии складки большого пальца, расположенный со стороны тенара и над основанием линии Меркурия правой ладони, служит указанием на фиброзные изменения в средней доле легкого, связанные с панкреатитом.

22. Широкая линия, расположенная на оси ладони, и на ней длинный островок с левой стороны, обозначает рак предстательной железы.

23. Такая извилистая и широкая линия на оси левой ладони обозначает хронический простатит.

24. Знак мочевого пузыря: опущен, расширен вправо; цистит, связанный с раком предстательной железы.

25, 26. Такой четырехугольник на гипотенаре обеих ладоней предвещает гиповентиляционный синдром — недостаточная вентиляция обоих легких.

27. Ветвь, исходящая из линии складки большого пальца левой ладони, и чуть ниже основания линии Меркурия в направлении пятипальцевой складки и вне пределов большого треугольника, оканчивающаяся островком, обозначает лимфоцитопению — пониженное содержание лимфоцитов в крови.

28. Такой маленький четырехугольник, выступающий над поверхностью кожи, расположенный на гипотенаре левой ладони, а указателем места является теменная доля левого полушария мозга, предвещает ишемию теменной доли в левом полушарии мозга.

29. Такой знак на гипотенаре правой ладони, расположенный под бугром Меркурия, обозначает правосторонний инсульт вследствие ишемии в теменной доле левого полушария мозга.

30. Такой знак на гипотенаре правой ладони указывает на воспаление правого семенного канатика и правого яичка.

31. 32. Знак мальчика с преждевременной смертью.

33. День рождения мальчика под №№ 31 и 32. Где-то 29—31 декабря; преждевременная его смерть вследствие олигофрении под № 34.

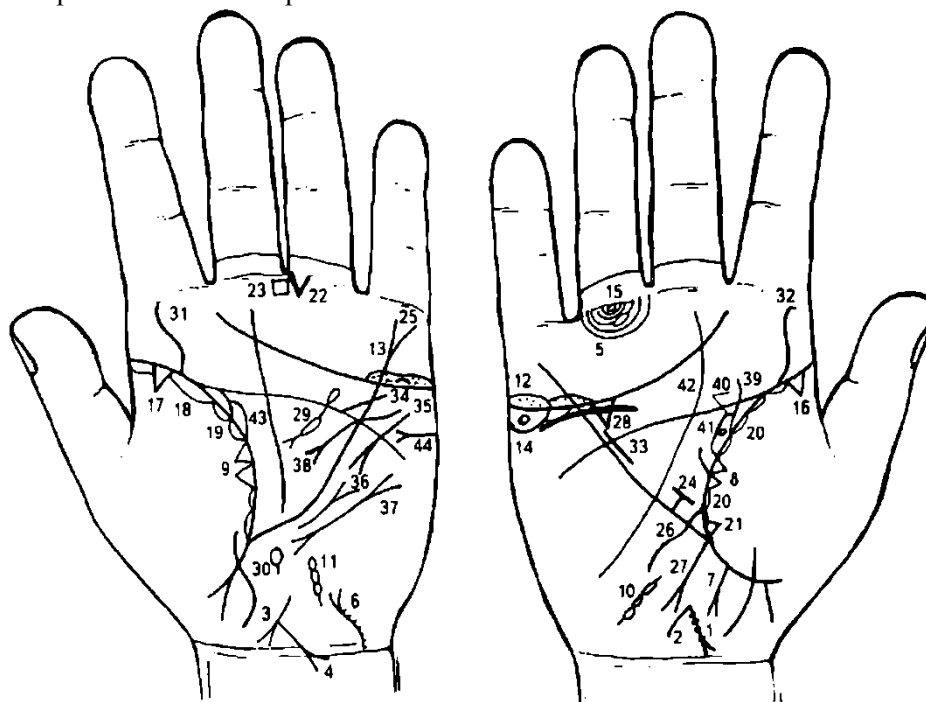
День рождения мальчика под №№ 31—32 и 33.

Короткая линия, пересекающая под углом головку крестика, как показано на рисунке, указывает на внутриутробную травму левого полушария мозга, вследствие чего парезы всей левой половины туловища — олигофрения (слабоумие), в данном случае — имбецильность или дебильность.

Знак рождения мальчика: 10 декабря. Знак расположен головкой вниз; на головке — три точки, обозначающие три травмы мозга. Крестик расположен головкой вниз — предвещает преждевременную смерть мальчика (в средние годы жизни).

37. Тяжелые роды, мальчик. Знак мальчика пересекает карпальную линию — предвещает преждевременную смерть мальчика.

38. Островок, прерывающий первую складку проксимальной фаланги указательного пальца левой ладони, расположенный со стороны межпальцевого промежутка указательного и среднего пальцев, обозначает хроническое левостороннее воспаление верхнечелюстной пазухи, или левосторонний хронический гайморит.



К рисункам 543, 544

1. Знак матки. На теле матки множество мелких точек (ямочек), количество которых указывает на количество фибромиом на теле матки; обозначают, что тело матки фиброматозное — метастазы.

2. От зева тела матки исходит короткая ветвь в направлении карпальной линии — обозначает бели в умеренной степени.

3. Знак тела матки. Ретрофлексия — загиб кзади.

4. Прямая ветвь с конусом на конце, исходящая из основания нижнего конуса (нижний конус знака матки обозначает шейку матки) в направлении карпальной линии и пересекающая ее (не всегда), обозначает рак шейки матки.

5. Островок, прерывающий подпальцевый трирадиус безымянного пальца правой ладони, обозначает регионарный правосторонний паховый лимфоузел или метастазы рака шейки матки в лимфатические пути малого таза.

6. Знак мочевого пузыря. Расщепление знака указывает на опущение его и цистит; извилистость вправо указывает, что он растянут вправо. Штрихи (или точки) на знаке означают метастазы рака шейки матки в мочевой пузырь.

7. Прямая ветвь, исходящая из участка прямой кишки линии складки большого пальца правой ладони в направлении пересечения оси ладони и карпальной линии, оканчивающаяся конусом (расщеплением), обозначает метастазирование рака шейки матки в прямую кишку, или свищ.

8, 9. Два треугольника, касательно расположенные между собой на линии складки больших пальцев в ее средней части, обозначают отдаленные метастазы рака шейки матки в легкие.

10. Знак правой маточной трубы: состоит из трех островков, касательно расположенных между собой, обозначает правостороннюю внематочную беременность — удаление.

11. Знак левой маточной трубы, снизу выпускающий короткую ветвь, обозначает полную непроходимость трубы.

12. Островки (или длинный островок) над трехпальцевой складкой правой ладони и под бугром Меркурия, в которых видно множество мелких точек, обозначают оофорит правого яичника.

13. Островки над трехпальцевой складкой левой ладони и под бугром Меркурия, в которых видна дуга, обозначают фолликулярную кисту левого яичника — подлежит удалению.

14. Колечко (кружок), расположенное в островке под трехпальцевой складкой и под бугром Меркурия правой ладони, обозначает кисту ретенционную желтого тела правого яичника — подлежит удалению. Островки — синдром Штейна— Левенталя.

15. Колечко под первой складкой проксимальной фаланги безымянного пальца правой ладони обозначает правосторонний неврит седалищного нерва.

16. 17. Треугольники на линии складки больших пальцев, расположенные на тенарах и в начале ее, обозначают фиброзные изменения корней легких.

18. Длинный островок до 35-летнего возраста, расположенный на тенаре вдоль линии складки большого пальца левой ладони, обозначает хроническую левостороннюю пневмонию.

19, 20. Короткие островки вдоль линии складки больших пальцев — хронический бронхит.

21. Треугольник, расположенный на линии складки большого пальца правой ладони в нижней секции средней доли правого легкого, служит указанием на фиброзные изменения в нижней секции средней доли.

22. Треугольник под первой складкой проксимальной фаланги безымянного пальца левой ладони, расположенный со стороны межпальцевого промежутка среднего и безымянного пальцев, обозначает операцию в полости брюшины.

23. Четырехугольник, расположенный в межпальцевом промежутке среднего и безымянного пальцев левой ладони, обозначает хронический гастрит — повышенная кислотность.

24. Прямая и короткая линия, исходящая из верхней трети малой кривизны (линия Меркурия правой ладони) желудка и ограниченная короткой линией, обозначает зарубцованную язву в верхней трети малой кривизны желудка.

25. Линия Меркурия левой ладони, конец которой расщеплен, обозначает опущение желудка — гастроптоз.

26. Извилистая линия, исходящая из линии складки большого пальца правой ладони, пересекающая линию Меркурия в направлении гипотенара и карпальной линии, обозначает двенадцатиперстную кишку — дуоденит, извилистость указывает на сдавление.

27. Линия, исходящая из основания линии Меркурия правой ладони в направлении карпальной линии, при этом конец расщеплен, обозначает хронический аппендицит с местным перитонитом.

28. Треугольник под трехпальцевой складкой правой ладони и под бугром Меркурия — хронический холецистит.

29. Знак поджелудочной железы. Островок на хвосте — аллергические отравления. Островок, прерывающий знак,— недостаточность инсулярного аппарата. Колечко, касательно расположенное к островку, обозначает аденому инсулярного аппарата, вследствие чего гиперинсулинемия.

Могут развиваться эпилептиформные припадки. В легких случаях купируют приемом сахара.

30. Островок на оси левой ладони и ниже основания линии Меркурия обозначает сдавление общего протока поджелудочной железы.

31, 32. Извилистая линия, исходящая из линии складки больших пальцев на бугор Юпитера, обозначает искривление (сколиоз) поясничного отдела позвоночника.

33. Гипертрофия правого желудочка.

34. Стеноз устья аорты.

35. Тахикардия.

36. Стеноз митрального клапана.

37. Пароксизмальная тахикардия.

38. Гипертрофия левого предсердия и левого желудочка. Недостаточность митрального клапана. Блокада левой ножки пучка Гиса.

39. Извилистая ветвь, исходящая из линии складки большого пальца в направлении пятипальцевой складки правой ладони с наклоном в сторону большого пальца, обозначает перегиб мочеточника вследствие нефроптоза, мочеточник расширен.

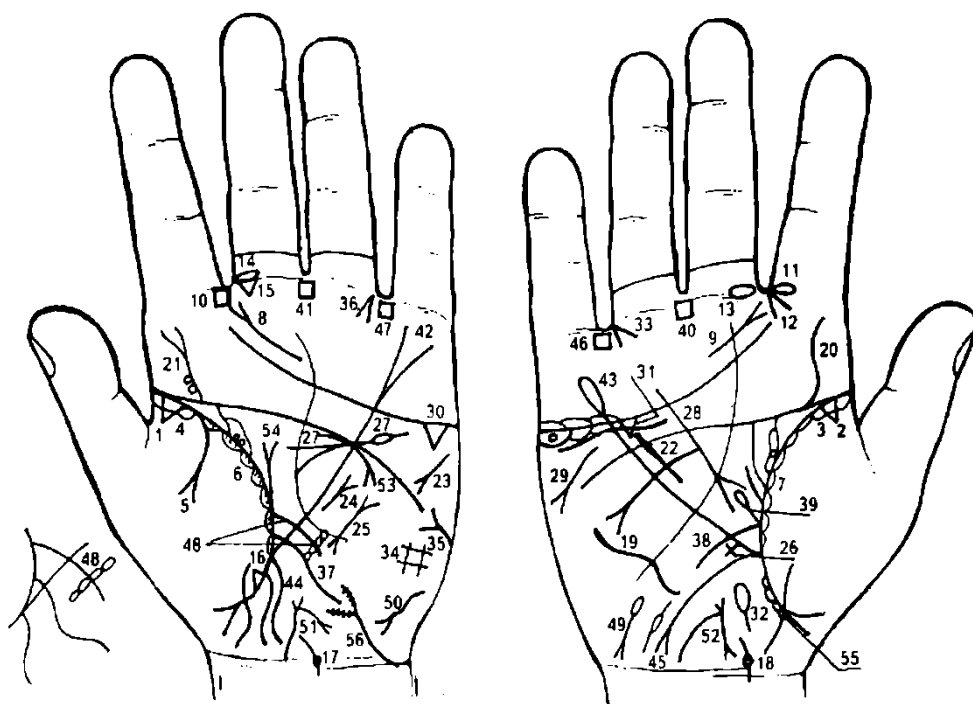
40. Островок, образуемый знаком мочеточника, обозначает расширенные лоханку и чашечку.

41. Четырехугольник в лоханке — плоский камень типа коралла в лоханке.

42. Извилистая линия, расположенная ниже и под трехпальцевой складкой и под бугром Меркурия, обозначает нефроптоз.

43. Лоханка и чашечка левой почки расширены. Мочеточник расширен, песок. Диагноз: гидронефроз, пиелонефрит.

44. Сахар в моче.



К рисункам 545, 546

1, 2. Треугольник у основания линии складки больших пальцев, расположенный на тенаре, обозначает фиброзные изменения корней.

3, 4. Длинные островки, расположенные от основания линии складок больших пальцев до точки в 10 лет со стороны тенара, обозначают хроническую двустороннюю пневмонию в детстве.

5. Дугообразная ветвь, исходящая из линии складки большого пальца левой ладони и из-под знака под № 4 (пневмония) на тенар, оканчивающаяся расщеплением, обозначает левосторонний экссудативный плеврит.

6. Короткие островки, расположенные вдоль линии складки большого пальца левой ладони со стороны тенара, в которых наблюдаются мелкие штрихи, исходящие из линии складки большого пальца, указывают на левосторонний астматический бронхит.

7. Короткие островки, расположенные вдоль линии складки большого пальца правой ладони со стороны тенара, обозначают правосторонний хронический бронхит.

Выводы: в сочетании знаков под №№ 6 и 7 — астматический хронический бронхит.

8, 9. Короткая дугообразная линия, расположенная под трехпальцевой складкой, исходящая из-под основания бугра Сатурна в направлении межпальцевого промежутка указательного и среднего пальцев, оканчивающаяся расщеплением, обозначает хронический фарингит.

10. Четырехугольник в межпальцевом промежутке указательного и среднего пальцев левой ладони указывает на хроническое левостороннее воспаление лобной пазухи, или левосторонний хронический фронтит.

Островок, прерывающий первую складку проксимальной фаланги указательного пальца правой ладони, расположенный со стороны межпальцевого промежутка указательного и среднего пальцев, предвещает (обозначает) хроническое правостороннее воспаление верхнечелюстной пазухи, или правосторонний хронический гайморит.

12. Конус, острие которого направлено в межпальцевый промежуток указательного и среднего пальцев правой ладони, обозначает правосторонний насморк вазомоторный и аллергический.

13, 14. Островок, прерывающий первую складку проксимальной фаланги среднего пальца, расположенный со стороны межпальцевого промежутка указательного и среднего пальцев на обеих ладонях, предвещает двусторонний хронический неврит слухового (кохлеарного) нерва.

15. Треугольник под первой складкой проксимальной фаланги среднего пальца левой ладони, расположенный со стороны межпальцевого промежутка указательного и среднего пальцев, предвещает хроническое катаральное воспаление среднего уха, или хронический катаральный средний отит левого уха.

16. Треугольник на линии складки большого пальца левой ладони, расположенный со стороны тенара и ниже основания линии Меркурия, обозначает фиброзные (спайки) изменения в нижней доле левого легкого.

17. 18. Дугообразная линия, исходящая из карпальной линии, при этом у самого ее основания прерывается колечком, а сама линия направляется влево, обозначает шейный отдел позвоночника: колечко — VII шейный позвонок, указывающий на воспалительный процесс вокруг него или отложение солей, и врожденное искривление влево.

19. Такая извилистая линия с выпуклостью (вогнутостью) вправо, расположенная на гипотенаре правой ладони, обозначает врожденное искривление грудного отдела позвоночника с вогнутостью вправо в плоскости спины.

20. Извилистая линия, исходящая из пятипальцевой складки правой ладони на бугор Юпитера с наклоном в сторону большого пальца, обозначает врожденное искривление поясничного отдела позвоночника — сколиоз.

21. Извилистая линия, исходящая из пятипальцевой складки левой ладони на бугор Юпитера с наклоном в сторону большого пальца, оканчивающаяся расщеплением, обозначает врожденный сколиоз. Расщепление знака указывает на ушиб (или травму).

Два колечка, касательно расположенные к знаку его основания, обозначают смещение дисков между II—III и III—IV позвонками. Диагноз: дискогенный радикулит.

22. Короткая извилистая, иногда прямая линия, расположенная почти параллельно линии Меркурия правой ладони и рядом с ней, обозначает гипертрофию правого желудочка сердца. Гипертензия малого круга кровообращения (см. сколиоз позвоночника), врожденная гипотоническая болезнь.

23. Короткая линия, конец которой расщеплен, расположенная на гипотенаре левой ладони, имеющая направление вниз в сторону линии Меркурия, обозначает тахикардию.

24. Такой знак на гипотенаре, расположенный рядом с линией Меркурия левой ладони, обозначает стеноз митрального клапана в пределах I степени.

25. Короткая линия, ограниченная расщеплениями на обоих концах, расположенная на гипотенаре левой ладони, обозначает пароксизмальную тахикардию.

26. Крест на участке печени линии Меркурия правой ладони — кардиальный (застойный) цирроз печени.

27. Такой знак на левой ладони обозначает хронический панкреатит. Головка поджелудочной железы значительно увеличена. Островок, прерывающий знак тела поджелудочной железы,— недостаточность инсулярного аппарата.

28. Знак поджелудочной железы на правой ладони. В сочетании со знаком под № 27 предвещает рак головки поджелудочной железы.

29. Такой знак на гипотенаре правой ладони и под бугром Меркурия предвещает стеаторею.

30. 31. Треугольник, расположенный под трехпальцевой складкой и под бугром Меркурия на обеих ладонях, обозначает калькулезный холецистит.

32. Островок, расположенный на оси правой ладони и ниже основания линии Меркурия, обозначает дискинезию желчных путей — нарушение моторной функции желчного пузыря и общего желчного протока, а также функций сфинктера.

33. Конус, острие которого направлено в межпальцевый промежуток безымянного пальца и мизинца правой ладони, обозначает операцию желчного пузыря — удаление.

34. Такой четырехугольник на гипотенаре левой ладони обозначает левосторонний гиповентиляционный синдром.

35. Такой знак на гипотенаре левой ладони — сахар в моче.

36. Конус, острие которого направлено в межпальцевый промежуток безымянного пальца и мизинца левой ладони, обозначает резекцию головки поджелудочной железы.

37. Извилистая линия, исходящая из линии складки большого пальца левой ладони, пересекающая линию Меркурия в направлении гипотенара и карпальной линии, обозначает воспаление слизистой оболочки — энтероколит: аллергический, болел дизентерией, желудочная и панкреатическая ахилия.

38. Дугообразная ветвь, исходящая из линии складки большого пальца правой ладони, пересекающая линию Меркурия в направлении гипотенара и карпальной линии, обозначает двенадцатиперстную кишку: сдавление, дуоденит, «широкая подкова».

39. Прямая ветвь с островком на конце, исходящая из основания знака двенадцатиперстной кишки под № 38, обозначает расширенные луковицы и дивертикул в верхней трети двенадцатиперстной кишки.

40, 41. Четырехугольники, расположенные в межпальцевых промежутках средних и безымянных пальцев (на обеих ладонях), обозначают анацидный гастрит.

42. Линия Меркурия, конец которой расщеплен на левой ладони,— гастроптоз.

43. Линия Меркурия, конец которой оканчивается островком на правой ладони, указывает на аллергические отравления желудка.

44. Извилистая линия, исходящая из основания линии Меркурия левой ладони в направлении карпальной линии, обозначает колит.

45. Дугообразная ветвь, исходящая из основания линии Меркурия в направлении карпальной линии, конец которой расщеплен, обозначает аппендицит с местным перитонитом. Если знак широкий и розового цвета — это указывает на послеоперационные спайки.

46. 47. Четырехугольник, расположенный в межпальцевом промежутке безымянного пальца и мизинца на обеих ладонях, указывает на язвенный колит.

48. Ветвь, исходящая из линии складки большого пальца левой ладони чуть выше знака тонкой кишки, пересекающая линию Меркурия в направлении гипотенара, конец оканчивается крестом, горизонтальная линия которого состоит из четырех островков, касательно расположенных между собой, — обозначает сигмовидную кишку. Четыре островка указывают на четыре язвы в сигмовидной кишке.

49. Островок, выпускающий короткую линию, конец которой расщеплен; знак расположен у основания гипотенара правой ладони и имеет отклонение в противоположную сторону от большого пальца — обозначает гемолитическую анемию приобретенную.

50. Такой знак у основания гипотенара левой ладони обозначает гепатит тиреотоксический.

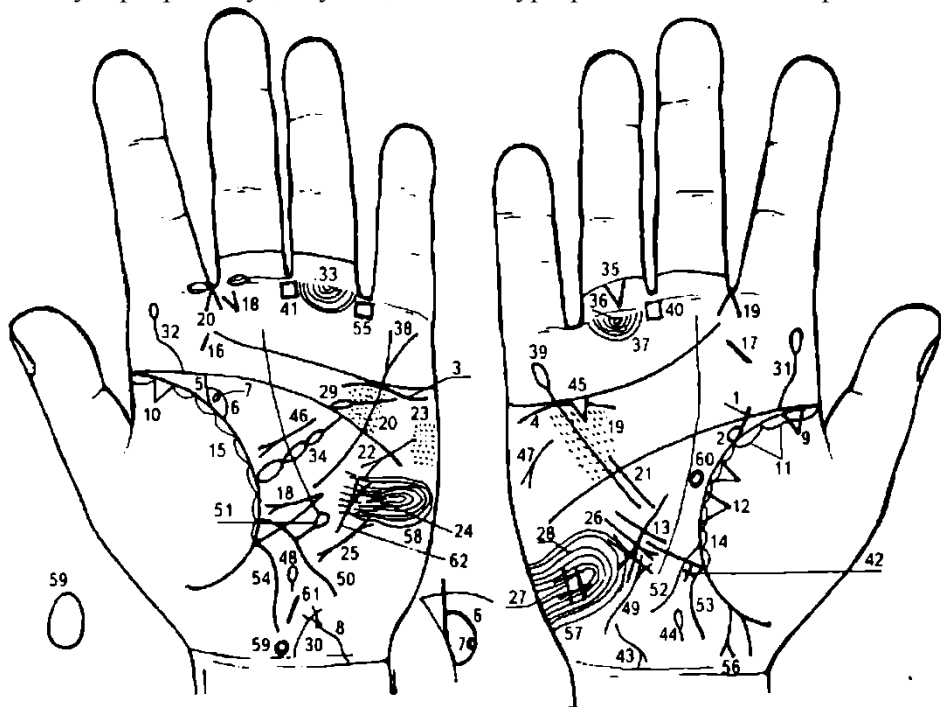
51. 52. Знак матки. Ретрофлексия: загиб кзади, обильные бели, опущение I степени, зуд вульвы.

53. Дугообразная линия, касательно расположенная к трехпальцевой складке под бугром Меркурия левой ладони, оканчивающаяся конусом, обозначает деформацию левой почки вследствие рака тела поджелудочной железы.

54. Знак приподнятой диафрагмы слева вследствие экссудативного плеврита.

55. Дизентерия.

56. Мочевой пузырь: растянут, опущен, цистит и уретрит вследствие аллергических реакций.



К рисункам 547, 548

1. Прямая ветвь, исходящая из линии складки большого пальца правой ладони в направлении пятипальцевой складки с наклоном в сторону большого пальца, обозначает расширенный мочеточник правой почки, белок.

2. Дугообразная линия, образующая островок с линией знака мочеточника, обозначает расширенные лоханку и чашечку.

При обследовании пациента необходимо обратить внимание на дугообразность линии, образующей лоханку и чашечку, указывающей на амилоидоз правой почки, при этом левая лоханка и чашечка более развита по отношению к правой.

3. Дугообразная линия, незначительно опущенная под трехпальцевой складкой левой ладони и под бугром Меркурия, обозначает птоз и недостаточность мозгового слоя надпочечника левой почки.

4. Дугообразная линия, касательно расположенная к трехпальцевой складке правой ладони и под ней, а также под бугром Меркурия, обозначает недостаточность мозгового слоя надпочечника правой почки.

5. Незначительно извилистая линия, исходящая из линии складки большого пальца левой ладони, обозначает незначительный перегиб мочеточника, мочеточник расширен, белок.

6. Дугообразная линия, образующая островок с линией,— знак мочеточника — обозначает расширенные лоханку и чашечку левой почки, при этом островок больших размеров, чем правой почки. Вывод: амилоидоз левой почки, лоханка и чашечка расширены больше по отношению к левой почке.

7. Колечко внутри островка № 6, касательно расположенное в верхнем полюсе почки, обозначает кисту солитарную боковую в левой почке.

8. Знак мочевого пузыря. Опущен, растянут в обе стороны, стеноз шейки на всю длину.

9. 10. Треугольник, расположенный у основания и на линии складки больших пальцев, вершина которого расположена на тенаре, обозначает фиброзные изменения корней легких.

11. Длинные два островка, расположенные вдоль линии складки большого пальца правой ладони, обозначают хроническую правостороннюю пневмонию до 40-летнего возраста.

12. Два треугольника, расположенные рядом, в средней доле правого легкого, служат указанием на фиброзно-кавернозное изменение.

13. Среднедолевой синдром.

14. 15. Островки вдоль линии складок больших пальцев, расположенные со стороны тенара, указывают на хронический бронхит, но в островках левой ладони наблюдается множество коротких линий, исходящих от линии складки большого пальца,— обозначают в своем сочетании астматический хронический бронхит.

16, 17. Короткая прямая линия на бугре Юпитера, расположенная в его средней части, обозначает хронический тонзиллит.

Короткая прямая линия с конусом на конце, исходящая из участка печени линии Меркурия левой ладони, в большом треугольнике, в направлении основания линии Меркурия, обозначает оперативное вмешательство в левую почку. Здесь пункционная биопсия левой почки, связанная с амилоидозом почки.

19, 20. Множество мелких точек по обе стороны линии Меркурия большого четырехугольника — ревматизм; эндокардит ревматоидный; артрит ревматоидный.

21. Короткая, почти прямая линия, исходящая из большого четырехугольника правой ладони, пересекающая пятипальцевую линию (не всегда), расположенная параллельно линии Меркурия и рядом с ней, обозначает гипертрофию правого желудочка сердца. Гипертензия малого круга кровообращения (см. искривление позвоночника).

Гипотоническая болезнь, также связанная с амилоидозом почек.

22. Такая короткая линия с конусом на конце, расположенная на гипотенаре левой ладони, обозначает тахикардию.

23. Множество мелких ямочек (точек) на гипотенаре левой ладони и под бугром Меркурия — диффузные изменения сердца.

24. Такая короткая и почти прямая линия с конусом на конце, расположенная вне пределов большого треугольника левой ладони, почти параллельно и рядом с линией Меркурия, при этом конус направлен вверх в сторону пятипальцевой складки, обозначает стеноз митрального (двустворчатого) клапана сердца.

25. Короткая линия с конусами на концах (расщеплениями), находится на гипотенаре, обычно ближе к основанию линии Меркурия,— обозначает пароксизмальную тахикардию. Знак всегда расположен только на левой ладони.

26. Короткая линия, конец которой расщеплен, расположенная на гипотенаре правой ладони, почти рядом и параллельно линии Меркурия, конус направлен вверх, обозначает мерцательную аритмию.

27. Четырехугольник на гипотенаре правой ладони обозначает правосторонний гиповентиляционный синдром.

28. Конус (V), касательно расположенный к линии Меркурия правой ладони, указывает на смещение средостения вправо.

29. Островок, касательно расположенный над пятипальцевой складкой и в большом четырехугольнике левой ладони, выпускающий короткую ветвь, пересекающую линию Меркурия в направлении бугра Меркурия, обозначает аневризму аорты — ограниченное выпячивание, расширение или расслаивание (расслаивающая) стенок аорты.

30. Дугообразная линия, исходящая из карпальной линии левой ладони на гипотенар с наклоном вправо, обозначает искривление шейного отдела позвоночника вправо; наклон головы вправо.

31. Извилистая линия, исходящая из пятипальцевой складки на бугор Юпитера, оканчивающаяся островком на обеих ладонях, обозначает врожденное искривление поясничного отдела позвоночника и две запрограммированные пункции. Прогноз, связанный с пункциями,— благоприятный. Легочное сердце хроническое. Искривление позвоночника — один из признаков синдрома Марфана.

33. Островок, образуемый папиллярной линией, прерывающий подпальцевый трирадиус безымянного пальца левой ладони, обозначает увеличение лимфатических узлов в малом тазу справа (например, в паху).

34. Вытянутый островок, касательно расположенный к линии складки большого пальца левой ладони, в большом треугольнике, выпускающий ветвь с двумя островками, обозначает увеличенную селезенку (спленопатию), анемию.

35. Треугольник, расположенный между первой и второй складками проксимальной фаланги безымянного пальца правой ладони, вершина которого направлена вниз, обозначает ушиб копчика позвоночника.

36. Колечко, расположенное между первой складкой проксимальной фаланги и первым трирадиусом безымянного пальца правой ладони, обозначает правосторонний неврит седалищного нерва.

37. Множество подпальцевых трирадиусов безымянного пальца правой ладони обозначают лимфатические пути в малом тазу справа, а также вообще малый таз справа.

38. Линия Меркурия левой ладони, конец которой расщеплен, предвещает гастроптоз.

39. Линия Меркурия оканчивается островком на правой ладони — указывает на склонность желудка к аллергическим отравлениям.

40, 41. Четырехугольник, расположенный в межпальцевом промежутке среднего и безымянного пальцев, при этом на обеих ладонях, обозначает анацидный гастрит.

42. Длинный крест на участке печени линии Меркурия правой ладони — цирроз печени, а также указывает на пункцию печени.

43. Короткая извилистая линия, конец которой расщеплен, расположенная у основания гипотенара правой ладони, конус направлен в сторону оси ладони и карпальной линии, обозначает тиреотоксический гепатит.

44. Островок, расположенный на оси правой ладони и ниже основания линии Меркурия, обозначает дискинезию желчных путей.

45. Треугольник под трехпальцевой складкой и под бугром Меркурия правой ладони указывает на хронический холецистит.

46. Незначительно дугообразная короткая линия, конец которой расщеплен, расположенная в большом треугольнике, конус направлен вниз, обозначает ахилический панкреатит.

47. Такая прямая и короткая линия с конусом на конце, расположенная на гипотенаре и под бугром Меркурия правой ладони, обозначает стеаторею.

48. Островок, расположенный на оси левой ладони и ниже основания линии Меркурия, указывает на сдавление протока поджелудочной железы.

49. Извилистая линия, конец которой расщеплен, расположенная на гипотенаре правой ладони, конус направлен в сторону большого треугольника, обозначает тиреотоксикоз правой доли в пределах I—II стадий.

50. Извилистая линия, исходящая из линии складки большого пальца и чуть выше основания линии Меркурия, пересекающая линию Меркурия в направлении гипотенара и карпальной линии левой ладони, обозначает энтероколит.

51. Прямая ветвь с островком на конце, исходящая из знака тонкого кишечника под № 50, расположенная рядом с линией Меркурия (или в большом треугольнике), обозначает дивертикул в подвздошной кишке.

52. Извилистая линия, исходящая из линии складки большого пальца правой ладони и выше основания линии Меркурия, пересекающая линию Меркурия на гипотенар и в направлении карпальной линии, обозначает двенадцатиперстную кишку: сдавление, дуоденит.

53. Ветвь, исходящая из основания линии Меркурия правой ладони в направлении карпальной линии, обозначает воспаление слизистой оболочки правой половины толстой кишки.

54. Ветвь, исходящая из основания линии Меркурия левой ладони в направлении карпальной линии, обозначает воспаление слизистой оболочки левой половины толстой кишки.

55. Четырехугольник в межпальцевом промежутке безымянного пальца и мизинца левой ладони в сочетании знаков под №№ 53 и 54 обозначает хронический колит.

56. Дугообразная ветвь, исходящая из участка прямой кишки линии складки большого пальца правой ладони в направлении карпальной линии и в противоположную сторону от большого пальца, конец расщеплен, обозначает проктит.

57. 58. Такие узоры на гипотенаре, образуемые папиллярными линиями, обозначают: в обоих полушариях мозга эндокринно-вегетативные нарушения, связанные с изменениями в области подкорковых образований и объясняющие маниакально-депрессивный психоз (МДП); лейкоцитоз с ядерным сдвигом влево.

59. Вытянутый вверх островок, расположенный на оси левой ладони рядом с карпальной линией, обозначает родовую травму передней доли гипоталамуса вследствие тяжелых родов.

60. Окружность, чуть вытянутая, расположенная на оси правой ладони и в центре большого треугольника, обозначает гипофиз — дисфункция.

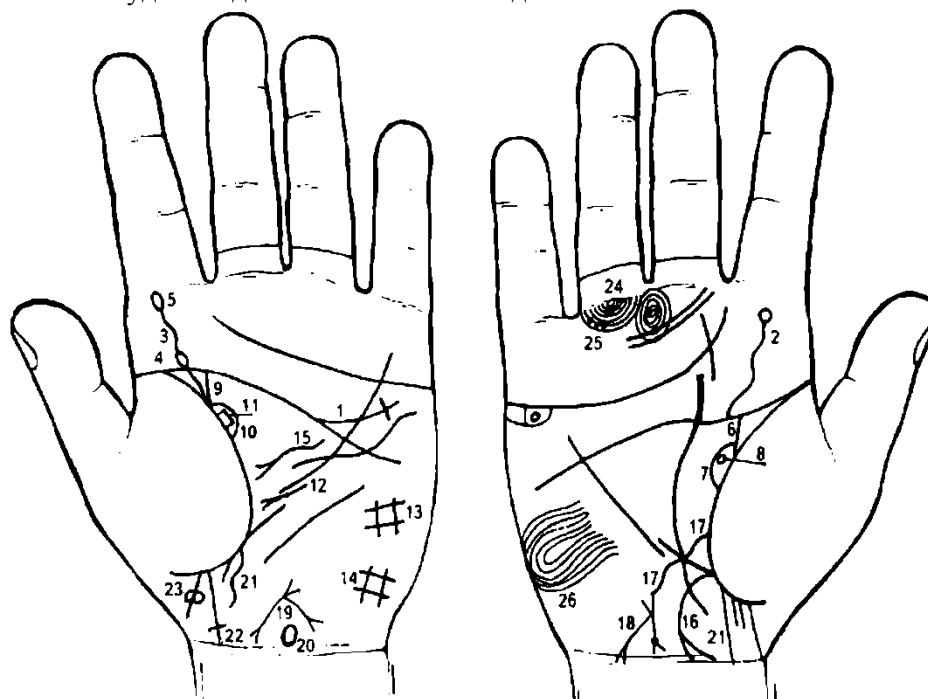
61. Короткая и прямая линия, при этом широкая, обозначает хронический простатит. Знак расположен на оси ладони и над гипоталамусом.

62. Короткая и прямая линия с конусом на конце, расположенная на гипотенаре левой ладони, конус направлен вверх, обозначает митральный стеноз.

а) В программе — гормональные нарушения в системе гипоталамус—гипофиз.

б) Гормональные нарушения в системе гипофиз—надпочечники.

в) Вегетативно-сосудистая дистония в системе надпочечники—печень.



К рисункам 549, 550

1. Прямая или незначительно дугообразная ветвь, исходящая из пятипальцевой складки левой ладони, пересекающая линию Меркурия в направлении основания трехпальцевой складки, оканчивающаяся крестиком, обозначает склероз легочной артерии (склероз).

2. Извилистая ветвь, исходящая из пятипальцевой складки правой ладони на бугор Юпитера, оканчивающаяся колечком, обозначает сколиоз поясничного отдела позвоночника, а колечко — травму IV диска вследствие, например, падения с высоты.

3. Извилистая ветвь, исходящая из пятипальцевой складки левой ладони на бугор Юпитера, обозначает сколиоз поясничного отдела позвоночника.

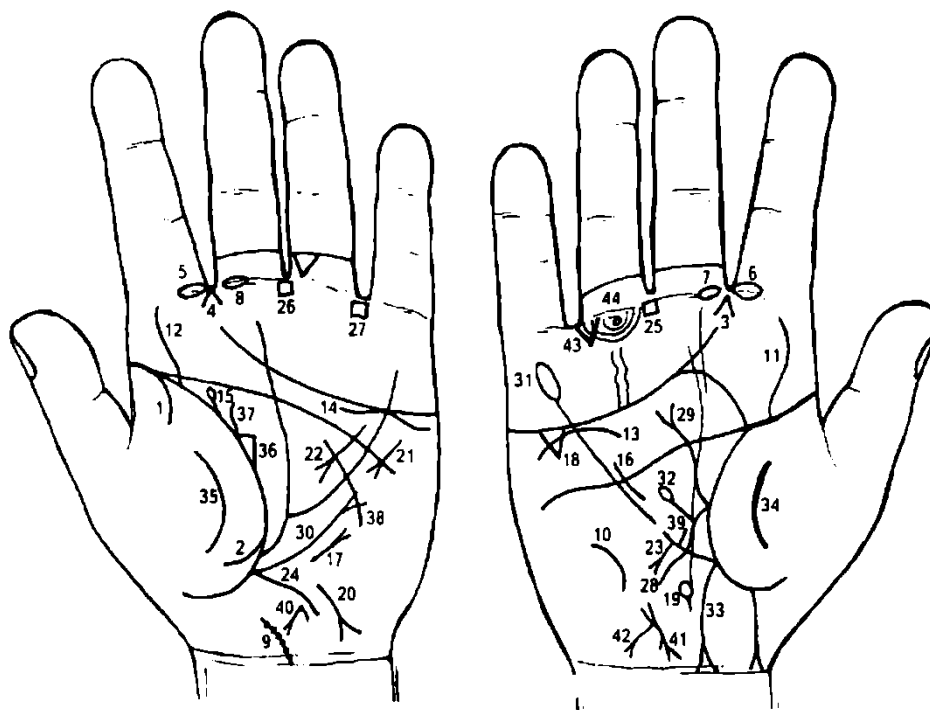
4. Островок у основания ветви под № 3, обозначающей поясничный отдел позвоночника, расположенный с левой стороны, указывает на локализацию «склеротических бляшек» в боковом столбе поясничного отдела позвоночника, является одним из наиболее распространенных нервных заболеваний — гипертонический рассеянный склероз.

5. Знак поясничного отдела под № 3 оканчивается островком — обозначает пункцию поясничного отдела позвоночника.

6. Знак мочеточника расширен.

7. Лоханка и чашечка расширены.

8. Колечко, расположенное касательно к лоханке почки, обозначает кисту солитарную боковую в правой почке.
9. Извилистая ветвь, исходящая из линии складки большого пальца левой ладони в направлении пятипальцевой складки с уклоном в сторону большого пальца, обозначает левый мочеточник, который извилист и расширен.
10. Дугообразная линия, образующая островок со знаком мочеточника, обозначает лоханку и чашечку левой почки, которые расширены.
11. Четырехугольник, расположенный в лоханке под № 10, — плоский камень типа коралла.
 Диагноз: холелитиаз — почечнокаменная болезнь.
12. Короткая и прямая линия с конусом на конце, исходящая из верхней трети линии Меркурия в направлении к основанию линии Меркурия и, главным образом, вниз в направлении линии складки большого пальца левой ладони, предвещает операцию левой почки, связанную с удалением значительной величины камня под № 10.
13. Четырехугольник на гипотенаре левой ладони предвещает кашель, заболевание почек и водянку.
14. Четырехугольник на гипотенаре левой ладони больших размеров, чем под № 13, обозначает левосторонний гиповентиляционный синдром.
15. Такая извилистая линия с конусом на конце обозначает знак поджелудочной железы, который предвещает ахилический панкреатит.
16. Ветвь, исходящая из основания линии Меркурия правой ладони, конец которой расщеплен и соединяется с карпальной линией или пересекает ее, обозначает аппендицит, послеоперационные спайки и воспаление слепой кишки.
17. Извилистая ветвь, исходящая из линии складки большого пальца правой ладони и чуть выше основания линии Меркурия, пересекающая линию Меркурия на гипотенаре и в направлении карпальной линии, обозначает двенадцатиперстную кишку и предвещает ее сдавление (извилистый знак); дуоденит.
18. Знак матки. У основания нижнего конуса, обозначающего шейку, наблюдается ямочка (точка) — обозначает миому в задней стенке или у дна тела матки. Ветвь, исходящая из основания тела матки в направлении карпальной линии, конец расщеплен, обозначает обильные бели, а расщепление указывает на зуд вульвы. Ретрофлексия.
19. Знак матки. Ретрофлексия: отклонение и загиб кзади. Матка близко расположена.
20. Такой знак, расположенный на оси левой ладони и рядом с карпальной линией, у которого нижняя часть вытянута вниз, обозначает родовую травму задней доли гипоталамуса, что влечет за собой эпилептические припадки, так называемый джексоновский марш. Судороги, возникнув в одной группе мышц, соматотопически распространяются по одноименной стороне, постепенно захватывая другие группы мышц; например, начавшись в правой половине лица, распространяются на правую кисть, предплечье, плечо, правую половину туловища и ногу, по-видимому, отражает распространение патологического возбуждения по передней центральной извилине. При джексоновском припадке больному иногда удается, удерживая участок конечности, откуда начинаются судороги, предотвратить развитие приступа.
21. Знак мальчика с преждевременной (недолгожитель) естественной смертью.
22. Знак мальчика соединен с карпальной линией и оканчивается крестиком — обозначает выкидыш или аборт.
23. Знак мальчика. Два колечка, касательно расположенные к знаку мальчика с обеих сторон, указывают на пиелонефрит обеих почек.
24. Колечко — неврит седалищного нерва справа.
25. Три точки (или ямочки) на подпальцевом трирадиусе безымянного пальца правой ладони — неврит правой ноги.
26. Такой узор, образуемый папиллярными линиями на гипотенаре правой ладони, указывает на эндокринно-вегетативные нарушения, связанные с изменениями в области подкорковых образований правого полушария мозга.



К рисункам 551, 552

1. Дугообразная ветвь, исходящая из линии складки большого пальца левой ладони на тенар, обозначает левосторонний сухой плеврит.

2. Дугообразная ветвь, исходящая из линии складки большого пальца на тенар левой ладони, в сочетании со знаком под № 1, обозначает левосторонний гемоторакс — кровоизлияние в полость плевры, связанное с геморрагическим диатезом.

3. 4. Конусы, направленные в межпальцевые промежутки указательного и среднего пальцев, обозначают двусторонний насморк вазомоторный и аллергический.

5, 6. Островок, прерывающий первую складку проксимальной фаланги указательного пальца, расположенный со стороны межпальцевого промежутка указательного и среднего пальцев на обеих ладонях, обозначает хроническое двустороннее воспаление верхнечелюстной пазухи, или двусторонний хронический гайморит.

7, 8. Островок, прерывающий первую складку проксимальной фаланги среднего пальца, расположенный со стороны межпальцевого промежутка указательного и среднего пальцев на обеих ладонях, обозначает неврит слухового (кохлеарного) нерва обеих ушей.

9. Ветвь, исходящая из карпальной линии левой ладони, при этом ее основание расположено на оси ладони, имеющая наклон в направлении большого пальца, на которой заметны семь точек (ямочек), обозначает искривление шейного отдела позвоночника влево, а точки указывают на семь шейных позвонков и на остеохондроз.

10. Дугообразная линия на гипотенаре правой ладони, которая вогнута в сторону большого пальца, обозначает искривление грудного отдела позвоночника, при этом он вогнут вправо в плоскости спины.

11. 12. Извилистая ветвь, исходящая из линии складки больших пальцев на бугор Юпитера, обозначает искривление поясничного отдела позвоночника.

13, 14. Дугообразная (или извилистая) линия, касательно расположенная к трехпальцевой складке снизу и под бугром Меркурия на обеих ладонях, означает хроническую недостаточность мозгового слоя надпочечников вследствие гипотонической болезни.

15. Ветвь, исходящая из линии складки большого пальца левой ладони в направлении пятипальцевой складки с наклоном в сторону большого пальца и оканчивающаяся островком, обозначает миеломную почку (болезнь Рустицкого).

16. Такая короткая линия в большом треугольнике, расположенная рядом с линией Меркурия правой ладони и параллельно ей, указывает на гипертрофию правого желудочка. Гипертензия малого круга кровообращения — гипотоническая болезнь.

17. Такая короткая линия с конусом, который направлен в сторону бугра Меркурия, расположенная на гипотенаре левой ладони, обозначает стеноз митрального клапана.

18. Треугольник под трехпальцевой складкой правой ладони и под бугром Меркурия указывает на холецистит.

19. Островок на оси ладони и ниже основания линии Меркурия правой ладони обозначает дискинезию желчных путей.

20. Дугообразная линия с конусом на конце, расположенная на гипотенаре левой ладони, конус направлен в сторону карпальной линии и в противоположную сторону от большого пальца, обозначает гепатит аллергический.

21. Тахикардия.

22. Дугообразная линия с конусом на конце, исходящая из большого четырехугольника, пересекающая пятипальцевую складку и оканчивающаяся в большом треугольнике левой ладони, обозначает панкреатит ахилический.

23. Короткая линия с конусом на конце, исходящая из верхней трети линии Меркурия правой ладони на гипотенар, конус направлен в сторону карпальной линии, предвещает полип аденоматозный в верхней трети малой кривизны желудка, является признаком рака.

24. Извилистая ветвь, исходящая из основания линии Меркурия на гипотенар, указывает на колит.

25. 26. Четырехугольник, расположенный в межпальцевом промежутке среднего и безымянного пальцев на обеих ладонях, обозначает анацидный гастрит; ахилия желудочная; желудок гипертрофирован.'

27. Четырехугольник, расположенный в межпальцевом промежутке безымянного пальца и мизинца,— указание на колит.

28. Извилистая линия, исходящая из линии складки большого пальца правой ладони, пересекающая линию Меркурия на гипотенар в направлении карпальной линии, обозначает двенадцатиперстную кишку: сдавление, дуоденит.

29. Извилистая линия с конусом на конце, исходящая из основания знака двенадцатиперстной кишки, пересекающая пятипальцевую складку, обозначает язву в луковице двенадцатиперстной кишки.

Примечание. Извилистость знака язвы двенадцатиперстной кишки указывает на ее распространение. Некоторые врачи называют ее еще ползучей язвой двенадцатиперстной кишки, но в литературе такого термина нет!

30. Линия Меркурия расщеплена — указывает на гастроптоз.

31. Линия Меркурия оканчивается островком — указывает на аллергическое отравление желудка.

32. Знак двенадцатиперстной кишки из средней трети выпускает прямую ветвь с островком на конце — обозначает дивертикул в средней трети двенадцатиперстной кишки.

33. Ветвь, исходящая из основания линии Меркурия правой ладони в направлении карпальной линии, конец расщеплен, а ветви расщепления соединены с карпальной линией, обозначает хронический аппендицит, послеоперационные спайки, воспаление слепой кишки (соединение с карпальной линией).

34. 35. Такой дугообразный знак на тенаре предвещает воспаление брюшины.

36. Треугольник на линии складки большого пальца левой ладони, у которого верхний катет короче остальных, обозначает левостороннюю непальпируемую мастопатию.

37. Извилистая линия, исходящая из-под треугольника под № 36 и от линии складки большого пальца левой ладони в направлении пятипальцевой складки с наклоном в противоположную сторону от большого пальца, обозначает фиброму левой молочной железы.

38. Дугообразная (иногда извилистая) линия, исходящая из гипотенара левой ладони, пересекающая линию Меркурия и оканчивающаяся в большом треугольнике, обозначает секторальную резекцию левой молочной железы.

39. Прямая короткая линия, исходящая из верхней трети линии Меркурия правой ладони, обозначает не рубцующуюся язву в верхней трети малой кривизны желудка. Рядом с язвой стоит знак под № 23 — полип. Вывод: язва рядом с полипом.

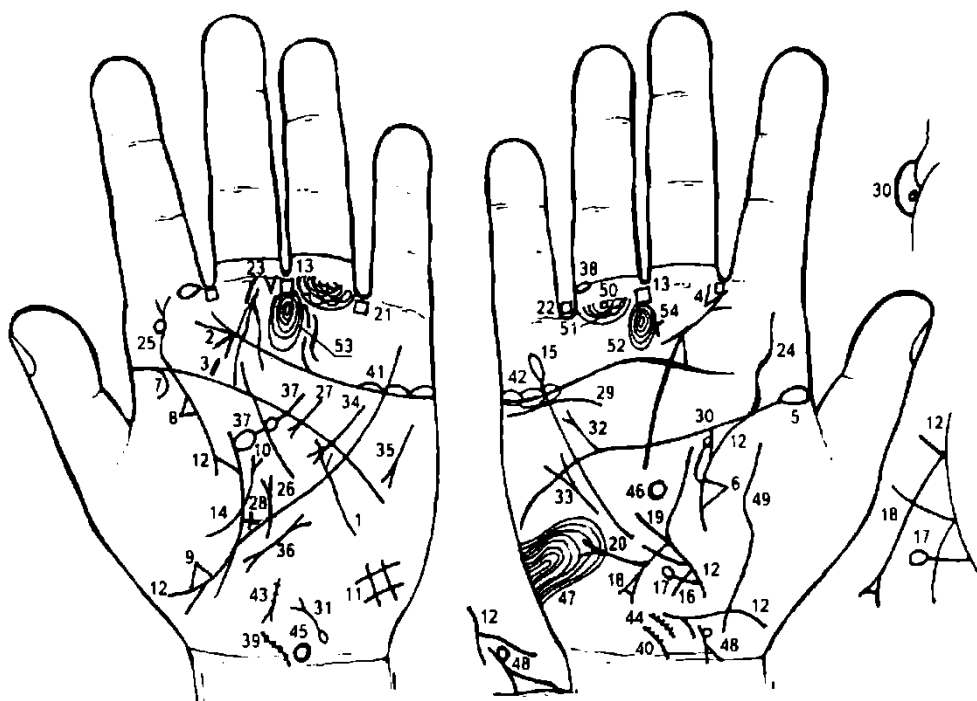
40. Знак матки: ретрофлексия — загиб кзади, бели.

41. Знак матки. Ретрофлексия — загиб кзади.

42. Бели. Зуд вульвы.

43. Треугольник под первой складкой проксимальной фаланги безымянного пальца правой ладони, расположенный со стороны межпальцевого промежутка безымянного пальца и мизинца, обозначает правостороннюю кишечную непроходимость.

44. Колечко (кружок), расположенное под первой складкой проксимальной фаланги безымянного пальца правой ладони,— правосторонний неврит седалищного нерва.



К рисункам 553, 554

1. Извилистая линия, исходящая из гипотенара левой ладони в направлении пятипальцевой складки, пересекающая линию Меркурия и оканчивающаяся расщеплением в большом треугольнике, у которой нижняя ветвь извилиста и длиннее верхней ветви, обозначает гипотиреоз (микседему) левой доли щитовидной железы — заболевание, характеризующееся снижением функции щитовидной железы.

2. Конус, расположенный под углом на бугре Юпитера левой ладони, иногда касательно к трехпальцевой складке, обозначает операцию на левой доле щитовидной железы, связанную с гипотиреозом.

3. Короткая прямая линия на бугре Юпитера, расположенная вне пределов четырехугольника левой ладони, обозначает левую миндалину — тонзиллит хронический.

4. Конус, исходящий из межпальцевого промежутка указательного и среднего пальцев на бугор Юпитера правой ладони, предвещает стрептококк.

5. Островок у основания линии складки большого пальца правой ладони — хроническая правосторонняя пневмония в детстве.

6. Треугольник на линии складки большого пальца правой ладони, расположенный со стороны тенара и в средней доле легкого, предвещает фиброзные изменения, или спайки, в средней доле легкого.

7. Ветвь, исходящая из линии складки большого пальца левой ладони на тенар, обозначает левосторонний сухой плеврит.

8. Треугольник на линии складки большого пальца левой ладони, расположенный со стороны тенара, — фиброзные изменения в средней секции верхней доли левого легкого.

9. Треугольник на линии складки большого пальца левой ладони, расположенный со стороны тенара и ниже основания линии Меркурия, указывает на уплотнение нижней доли вследствие приподнятой диафрагмы.

10. Прямая короткая ветвь с конусом на конце, исходящая из линии складки большого пальца, чуть выше основания линии Меркурия, в направлении пятипальцевой складки, обозначает приподнятую диафрагму вследствие сухого плеврита.

11. Четырехугольник на гипотенаре левой ладони указывает на левосторонний гиповентиляционный синдром.

12. Линия складки большого пальца прервана в 47 лет на обеих ладонях — предвещает насильственную смерть вследствие операции на щитовидной железе. Но в месте, где она прервана, на обеих ладонях наблюдаются тоненькие перемычки, которые соединяют линию складки больших пальцев, — это предвещает, что болезнь примет благоприятный исход.

13. Четырехугольник, расположенный в межпальцевом промежутке среднего и безымянного пальцев на обеих ладонях, обозначает склонность к анацидному гастриту; ахилия желудочная; гипертрофия желудка.

14. Ветвь, исходящая из линии складки большого пальца левой ладони на тенар, в сочетании со знаком под № 7 обозначает левостороннее кровоизлияние в плевру — левосторонний гемоторакс.

15. Линия Меркурия правой ладони оканчивается островком — обозначает аллергическое отравление желудка пищевое, медикаментозное.

16. Ветвь, исходящая из основания линии Меркурия правой ладони на гипотенар и в направлении карпальной линии, обозначает правую половину толстой кишки: воспаление слизистой оболочки.

17. Прямая ветвь с островком на конце, исходящая от знака под № 12, обозначает лейкопению.

18. Ветвь, исходящая из линии складки большого пальца правой ладони, пересекающая линию Меркурия в направлении на гипотенар и карпальной линии, оканчивающаяся расщеплением, обозначает язву двенадцатиперстной кишки вне пределов луковицы.

Расщепление знака двенадцатиперстной кишки: ветви расщепления между собой соединены перемычкой — обозначает рубцующуюся (зарубцованную) язву двенадцатиперстной кишки вне пределов луковицы.

19. Прямая ветвь, исходящая из основания знака двенадцатиперстной кишки, обозначает расширенную луковицу двенадцатиперстной кишки.

20. Прямая ветвь с конусом на конце, исходящая из средней трети знака двенадцатиперстной кишки под № 18 в направлении гипотенара, обозначает полип в средней трети двенадцатиперстной кишки.

21. 22. Четырехугольник, расположенный в межпальцевом промежутке безымянного пальца и мизинца на обеих ладонях, обозначает колит хронический.

Копрологический синдром: замедленная эвакуация (запор) попеременно с ускоренной эвакуацией (ахилия).

Треугольник под первой складкой проксимальной фаланги среднего пальца левой ладони, расположенный со стороны межпальцевого промежутка среднего и безымянного пальцев, обозначает операцию в полости брюшины.

Извилистая линия, исходящая из линии складки большого пальца правой ладони на бугор Юпитера, обозначает искривление поясничного отдела позвоночника.

Извилистая линия, исходящая из линии складки большого пальца левой ладони на бугор Юпитера, обозначает искривление поясничного отдела позвоночника. Знак сколиоза оканчивается расщеплением — обозначает ушиб поясничного отдела позвоночника.

Колечко, касательно расположенное к знаку сколиоза под № 25 в его верхней части, — смещение диска поясничного отдела позвоночника между IV—V позвонками.

Такая прямая линия с конусом на конце, исходящая из гипотенара, расположенная на оси левой ладони, пересекающая линию Меркурия и оканчивающаяся в большом треугольнике, обозначает грыжу пищеводного отверстия.

Дугообразная линия, исходящая из большого четырехугольника левой ладони, пересекающая пятипальцевую складку в направлении большого треугольника, оканчивающаяся конусом, обозначает ахилический (знак дугообразный) панкреатит.

Короткая ветвь, исходящая из линии складки большого пальца левой ладони, оканчивающаяся крестиком, обозначает сигмоидит.

Извилистая линия, расположенная ниже трехпальцевой складки (не касательно) и под бугром Меркурия правой ладони, обозначает нефроптоз, а также недостаточность мозгового слоя правого надпочечника (гипотоническая болезнь).

Знак правой почки и мочеточника: мочеточник — перегиб, расширен, песок; лоханка и чашечка расширены. В лоханке наблюдается колечко, касательно расположенное, — обозначает кисту солитарную боковую.

Знак мочевого пузыря: опущен, цистит, растянут вправо. Островок на основании знака обозначает дивертикул на задней стенке мочевого пузыря.

Прямая короткая ветвь с конусом на конце, исходящая из пятипальцевой складки правой ладони в направлении бугра Меркурия, обозначает дефект межпредсердной и межжелудочковой перегородок.

Короткая прямая линия, конец которой расщеплен, расположенная вне пределов большого треугольника правой ладони и почти параллельно линии Меркурия, обозначает мерцательную аритмию.

Гипертрофия левого предсердия и левого желудочка, а также экстрасистолия.

Тахикардия.

Пароксизмальная тахикардия.

Островок, касательно расположенный к линии складки большого пальца левой ладони, выпускающий ветвь с островком в направлении пятипальцевой складки, обозначает спленопатию: селезенка увеличена, а так как островок расположен касательно к линии складки большого пальца, — обозначает спленомегалию; островок, прерывающий ветвь, — анемия.

Островок, прерывающий вторую складку проксимальной фаланги безымянного пальца правой ладони, обозначает тромбоз в голеностопной части правой ноги.

40. Дугообразная ветвь, исходящая из карпальной линии, расположенная на оси ладони с наклоном влево, обозначает врожденный сколиоз — искривление влево. Семь точек (ямочек) на знаке — остеохондроз шейного отдела позвоночника.

41, 42. Островки над линией трехпальцевой складки под бугром Меркурия на обеих ладонях — двусторонний оофорит.

43, 44. Знак матки: близко расположена; ретрофлексия: загиб кзади; матка фиброматозная.

45. Знак гипоталамуса на левой ладони: повреждение.

46. Гипофиз — инфекционное поражение.

47. Узор, образуемый папиллярными линиями на гипотенаре правой ладони, обозначает эндокринно-вегетативные нарушения, связанные с изменениями в области подкорковых образований правого полушария и объясняющие депрессивное течение психоза. Внешние факторы могут служить провоцирующим моментом. Такой знак также означает лейкоцитоз с ядерным сдвигом влево; повышенный протромбин.

48. Прямая ветвь, исходящая из линии складки большого пальца правой ладони в направлении карпальной линии и в сторону большого пальца, обозначает рождение мальчика.

Знак мальчика прерван и на второй его части, в месте обрыва знака справа наблюдается колечко, касательно расположенное ко второй половине знака, — обозначает сирингомиелию.

Знак мальчика расщеплен и соединяется с карпальной линией — служит указанием на тяжелые роды и на преждевременную смерть мальчика.

Сирингомиелия — хроническое заболевание, характеризующееся образованием полостей в спинном и продолговатом мозге, приводящее к развитию обширных зон выпадения болевой и температурной чувствительности.

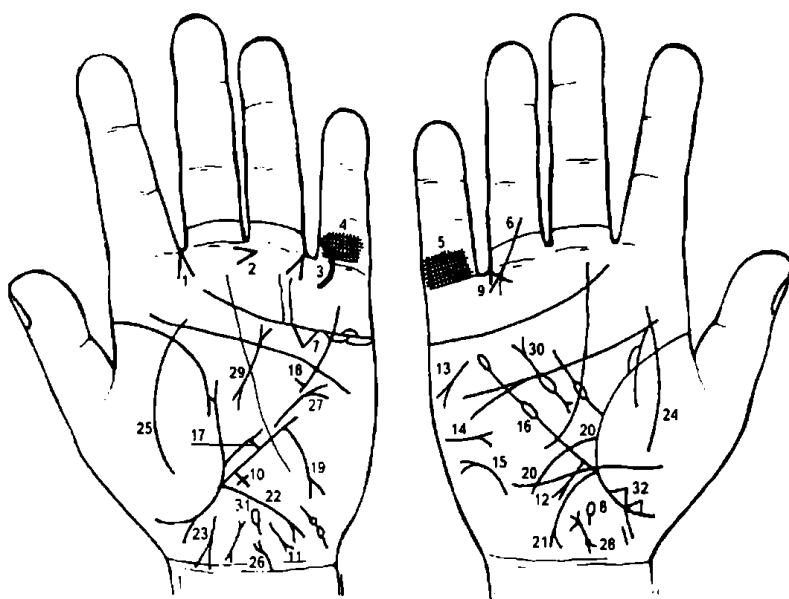
49. Такая широкая и извилистая линия, исходящая из основания кисти, пересекающая линию складки большого пальца правой ладони на тенар, обозначает воспаление брюшины.

50. Колечко на оси безымянного пальца и под первой складкой проксимальной фаланги — правосторонний неврит седалищного нерва.

51. Островок, прерывающий подпальцевый трирадиус безымянного пальца правой ладони, обозначает регионарный лимфатический узел в правом паху.

52. 53. Концентрические окружности (завиток), образуемые папиллярными линиями на буграх Сатурна, обозначают пессимизм.

54. Крест на бугре Сатурна правой ладони обозначает мистицизм. В сочетании с пессимизмом — меланхолия (самокопание).



К рисункам 555, 556

1. Конус, направленный в межпальцевый промежуток указательного и среднего пальцев левой ладони, указывает на левосторонний насморк вазомоторный и аллергический.

2. Конус, горизонтально расположенный в межпальцевом промежутке среднего и безымянного пальцев левой ладони, острие которого направлено в сторону безымянного пальца, обозначает резекцию желудка.

3. Дугообразная линия, исходящая из проксимальной фаланги мизинца, пересекающая первую складку фаланги на бугор Меркурия, конец повернут в сторону бугра Аполлона, обозначает трещину рядом с кистью ладони левой руки.

4. 5. Решетка на проксимальной фаланге мизинца обеих ладоней предвещает двусторонний туберкулез легких.

6. Прямая линия с конусом на конце, исходящая из проксимальной фаланги безымянного пальца правой ладони, пересекающая вторую и первую складки в направлении бугра Меркурия, обозначает тазобедренный ожог правой ноги.

7. Большой треугольник под трехпальцевой складкой и под бугром Меркурия левой ладони обозначает значительное увеличение желчного пузыря, его опущение и холецистит с его удалением. Увеличение связано с раком поджелудочной железы.

8. Островок, расположенный на оси правой ладони и ниже основания линии Меркурия, предвещает дискинезию желчных путей и поражение раком поджелудочной железы.

9. Конус, направленный в межпальцевый промежуток безымянного пальца и мизинца правой ладони, указывает на операцию желчного пузыря и общего желчного протока.

10. Крест на участке линии Меркурия левой ладони обозначает цирроз печени.

11. Извилистая линия с расщеплением на конце, расположенная на основании гипотенара левой ладони, конус направлен в сторону карпальной линии и в противоположную сторону от большого пальца, обозначает гепатит аллергический лекарственный (например, ПАСК).

12. Прямая ветвь с конусом на конце, исходящая из участка печени правой ладони в направлении гипотенара и карпальной линии, обозначает метастазирование рака поджелудочной железы в печень (рак печени).

13. Такой знак на гипотенаре и под бугром Меркурия правой ладони обозначает стеаторею.

14. Такой горизонтальный знак на гипотенаре правой ладони указывает на сахар в моче.

15. Такой знак на гипотенаре правой ладони обозначает асцит.

16. Знак линии Меркурия правой ладони: обозначает вообще малую кривизну желудка. Островок на конце линии Меркурия указывает на аллергические отравления желудка. Островок, прерывающий линию Меркурия, предвещает лейкоз.

17. Короткая прямая ветвь, исходящая из верхней трети линии Меркурия, ограниченная короткой линией, параллельной линии Меркурия, указывает на зарубцованную язву в верхней трети большой кривизны желудка.

18. Короткая прямая ветвь, исходящая из нижней трети линии Меркурия, обозначает не рубцующуюся язву в нижней трети большой кривизны желудка.

19. Дугообразная ветвь, исходящая из нижней трети большой кривизны желудка на гипотенар и в направлении карпальной линии левой ладони, конец расщеплен, обозначает аденоматозный полип в нижней трети большой кривизны желудка.

20. Дугообразная ветвь, исходящая из линии складки большого пальца правой ладони и чуть выше основания линии Меркурия, пересекающая ее в направлении карпальной линии, обозначает двенадцатиперстную кишку: широкая «подкова»; дуоденит.

21. Дугообразная ветвь, исходящая из основания линии Меркурия правой ладони в направлении карпальной линии, конец расщеплен, обозначает правую половину толстой кишки и хронический аппендицит с местным перитонитом.

22. Дугообразная ветвь, исходящая из основания линии Меркурия левой ладони в направлении карпальной линии, конец расщеплен, обозначает левую половину толстой кишки, колит.

23. Знак проктита на левой ладони.

24. 25. Дугообразная широкая линия на тенаре обозначает воспаление брюшины (перитонит).

26. Дугообразная линия, исходящая из карпальной линии на гипотенар левой ладони в направлении тенара, конец расщеплен, обозначает мочевого пузырь: опущен, растянут вправо, цистит (расщепление).

27. Короткая линия, исходящая из большого треугольника левой ладони, пересекающая разрыв линии Меркурия в направлении пятипальцевой складки, оканчивающаяся конусом, обозначает рубцово-измененный сальник.

28. Знак матки: ретрофлексия — загиб кзади. Ямочка на основании нижнего конуса обозначает миому в задней стенке или у дна тела матки; бели.

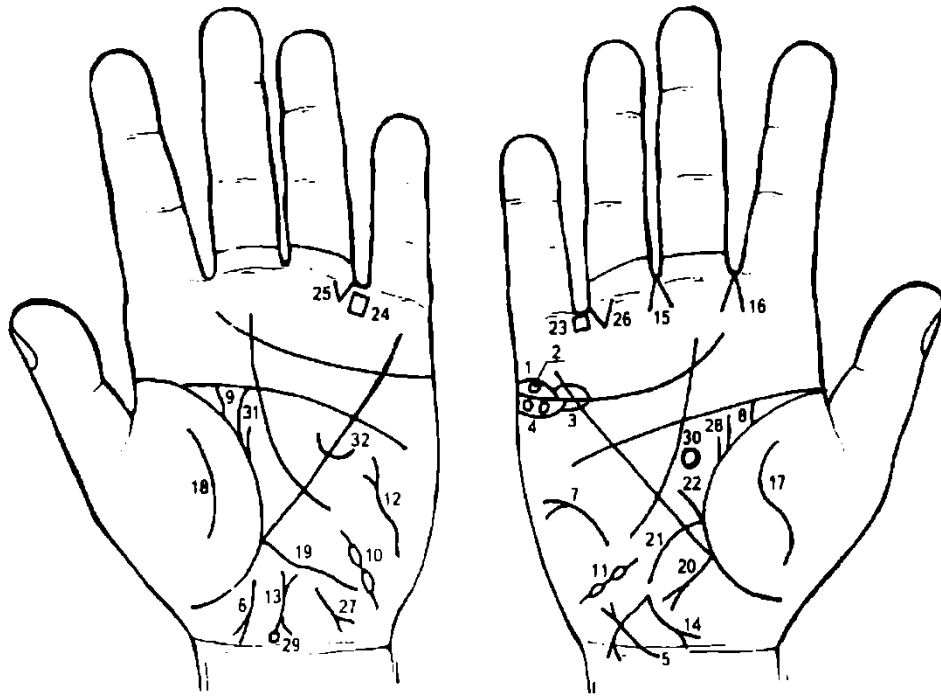
29. Знак поджелудочной железы: длинный — обозначает увеличение тела поджелудочной железы; верхний конус — увеличение хвоста; хронический панкреатит; муковисцидоз.

30. Знак поджелудочной железы на правой ладони: островок — недостаточность инсулярного аппарата.

В сочетании знаки под №№ 29 и 30 обозначают рак тела и хвоста поджелудочной железы.

31. Островок на оси ладони и ниже основания линии Меркурия левой ладони — этот знак обозначает сдавление протока поджелудочной железы.

32. Два треугольника на линии складки большого пальца — рак нижней доли правого легкого.



К рисункам 557, 558

1. Островки над трехпальцевой складкой правой ладони под бугром Меркурия обозначают правосторонний оофорит.

2. Колечко, расположенное в островке под № 1 (оофорит) и касательно к трехпальцевой складке, — знак обозначает кисту ретенционную на ножке, ее скрутку и кровоизлияние.

3. Островки, расположенные под трехпальцевой складкой правой ладони, указывают на продуцирование сверх нормы мужских гормонов правым яичником. Синдром Штейна—Левенталя.

4. Два колечка, расположенные касательно к трехпальцевой складке и под ней, а также в островке под № 3, обозначают в совокупности с кистой правого яичника под № 2 вторичный рак правого яичника (раковая дегенерация доброкачественных — псевдомуцинозных, серозных, дермоидных кистом; чаще — одностороннее поражение яичника).

Опухоль имеет овально-округлую форму, крупнобугристая, плотная, иногда эластичная и мягкая. Величина варьирует в больших пределах. Вначале опухоль подвижная, а при распространении на соседний орган становится неподвижной. Нередко асцит.

При наличии подвижности опухоли может возникнуть перекрутка ее ножки (см. кисту ретенционную на ножке, ее перекрутку и кровоизлияние под № 2).

При прогрессировании ракового процесса возможен переход на соседние органы — мочевой пузырь (под № 5), прямую кишку (под № 6), в результате возникают везиковагинальные и ректовагинальные свищи, сдавление мочеточников (под № 8, 9), уремия.

5. Дугообразная линия, исходящая из карпальной линии правой ладони на гипотенар, оканчивающаяся расщеплением, обозначает прогрессирование ракового процесса на мочевой пузырь.

6. Дугообразная линия, исходящая из участка прямой кишки левой ладони в направлении карпальной линии, конец расщеплен и имеет наклон в сторону большого пальца, обозначает прогрессирование ракового процесса в прямую кишку, в результате которого возникают везиковагинальные и ректовагинальные свищи.

7. Дугообразная линия с конусом на конце на гипотенаре правой ладони обозначает асцит.

8. 9. Перегиб мочеточников — сдавление.

10, 11. Два островка, цепеобразно взаимосвязанные между собой, расположенные на гипотенаре, обозначают маточные трубы: двустороннюю непроходимость, т. е. прорастание рака яичника в маточные трубы. В операбельных случаях производится экстирпация матки с придатками. После операции проводится глубокая рентгенотерапия.

12. Извилистая линия, конец которой расщеплен, расположенная на гипотенаре, обозначает тиреотоксикоз левой доли щитовидной железы в пределах I стадии.

13. Знак матки: ретрофлексия — загиб кзади и отклонение.

14. Знак матки: из зева восходит длинная линия, пересекающая карпальную линию правой ладони, конец расщеплен — обозначает рак тела матки, или экстирпация матки с придатками.

15. Конус, направленный в межпальцевый промежуток среднего и безымянного пальцев правой ладони, обозначает гинекологическую операцию.

16. Конус, направленный в межпальцевый промежуток указательного и среднего пальцев правой ладони, указывает на правосторонний насморк вазомоторный и аллергический.

17. 18. Извилистая и широкая линия на тенаре правой ладони и дугообразная широкая линия на тенаре левой ладони указывают на обсеменение брюшины и брюшной полости — перитонит.

19. Извилистая линия, исходящая из основания линии Меркурия левой ладони, обозначает левую половину толстой кишки: воспаление слизистой оболочки.

20. Ветвь, исходящая из основания линии Меркурия правой ладони в направлении гипотенара и карпальной линии, конец расщеплен, обозначает аппендицит с местным перитонитом.

21. Дугообразная ветвь, исходящая из линии складки большого пальца правой ладони, пересекающая линию Меркурия в направлении карпальной линии, обозначает сдавление — широкую «подкову» двенадцатиперстной кишки, дуоденит.

22. Прямая ветвь, исходящая из основания знака двенадцатиперстной кишки, указывает на то, что луковица расширена.

23, 24. Четырехугольник, расположенный в межпальцевом промежутке безымянного пальца и мизинца обеих ладоней, обозначает хронический колит.

25, 26. Треугольник, расположенный под первой складкой проксимальной фаланги безымянного пальца и со стороны межпальцевого промежутка безымянного пальца и мизинца на обеих ладонях, обозначает полную непроходимость кишечника вследствие прорастания (обсеменения) рака яичника.

Такой знак, т. е. короткая линия с конусом (расщеплением) на конце, расположенная на гипотенаре левой ладони, конус направлен в сторону карпальной линии и в противоположную сторону от большого пальца, обозначает гепатит аллергический.

Извилистая ветвь, исходящая из линии складки большого пальца правой ладони в направлении пятипальцевой складки, а рядом с ней расположена короткая ветвь; обозначает рак правой молочной железы.

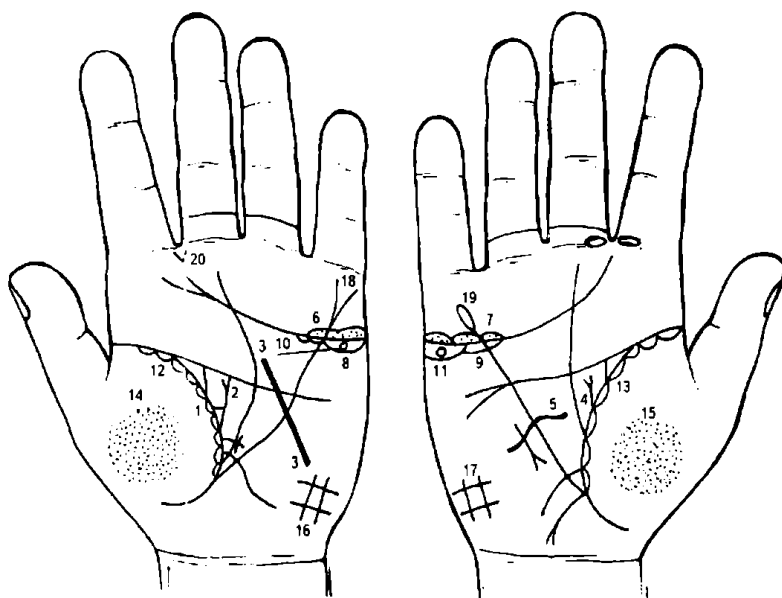
Знак гипоталамуса: передняя доля увеличена — дисфункция.

Знак гипофиза — дисфункция.

Нарушение гормональных соотношений в системе гипоталамус — гипофиз — яичники.

Дугообразная ветвь, исходящая из линии складки большого пальца левой ладони в направлении пятипальцевой складки с отклонением в противоположную сторону от большого пальца, а рядом с ней короткая линия, обозначают фибромиому в нижнем квадранте молочной железы.

Дугообразная линия, пересекающая линию Меркурия левой ладони, обозначает резекцию левой молочной железы под №31.



К рисункам 559, 560

1. Треугольник на линии складки большого пальца левой ладони, у которого верхний катет короче вертикального, обозначает левостороннюю непальпируемую мастопатию.

2. Ветвь с конусом на конце, исходящая из линии складки большого пальца левой ладони в направлении пятипальцевой складки вертикально, или с незначительным отклонением в противоположную сторону от большого пальца, обозначает фиброаденому левой молочной железы.

3. Прямая линия, исходящая из гипотенара левой ладони, пересекающая линию Меркурия, вершину большого треугольника и пятипальцевую складку, обозначает секторальную резекцию левой молочной железы (вылущивание).

4. Ветвь с конусом на конце, исходящая из линии складки большого пальца правой ладони в направлении пятипальцевой складки, с незначительным отклонением в противоположную сторону от большого пальца, обозначает фиброаденому правой молочной железы незначительной величины.

5. Извилистая линия, исходящая из гипотенара правой ладони, пересекающая линию Меркурия и оканчивающаяся в большом треугольнике, обозначает секторальную резекцию правой молочной железы.

6. 7. Островки над трехпальцевой складкой, в которых наблюдается множество точек, а сами островки расположены под бугром Меркурия на обеих ладонях, обозначают двусторонний оофорит.

8, 9. Островки, расположенные касательно под трехпальцевой складкой и под бугром Меркурия на обеих ладонях, обозначают, что оба яичника сверх нормы продуцируют мужские гормоны. Синдром Штейна—Левенталя.

10, 11. Колечко, расположенное внутри островка под №№ 8, 9, обозначает кисту ретенционную желтого тела в обоих яичниках.

12, 13. Островки, расположенные вдоль линии складки большого пальца со стороны тенара на обеих ладонях, внутри которых наблюдается множество штрихов (линий), исходящих из линии складки большого пальца, обозначают хронический астматический бронхит.

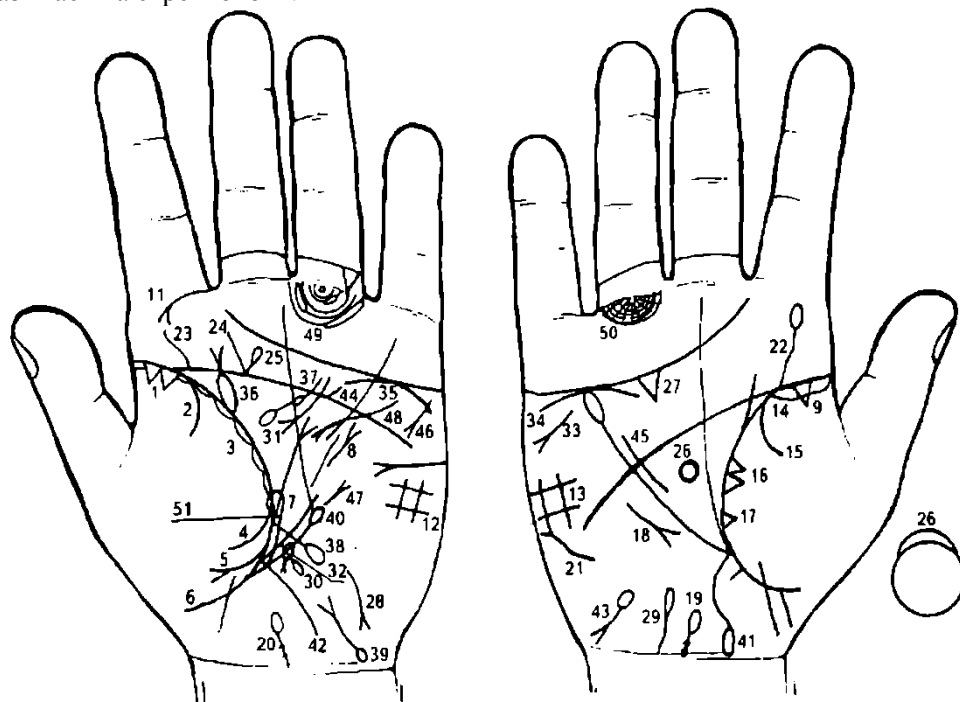
14, 15. Множество мелких ямочек (или точек) на гипотенаре обозначают двусторонний пневмоколиз.

16, 17. Четырехугольник на гипотенаре обеих ладоней указывает на двусторонний гиповентиляционный синдром.

18. Расщепление конца линии Меркурия на левой ладони обозначает гастроптоз.

19. Линия Меркурия оканчивается островком на правой ладони — обозначает, что желудок подвержен аллергическим отравлениям.

20. Конус, исходящий из межпальцевого промежутка указательного и среднего пальцев левой ладони, указывает на стрептококк.



К рисункам 561, 562

1. Два треугольника на линии складки большого пальца левой ладони, расположенные со стороны тенара и в верхушке левого легкого, основания которых соединены между собой линией складки большого пальца, обозначают рак верхушки левого легкого, или рак Пенкоста.

2. Ветвь, исходящая из линии складки большого пальца левой ладони на тенар, обозначает левосторонний сухой плеврит.

3. Островки, расположенные вдоль линии складки большого пальца со стороны тенара, внутри которых короткие линии, обозначают хронический бронхит с астматическим компонентом.

4. Ветвь, исходящая из линии складки большого пальца на тенар левой ладони, в сочетании со знаком под № 2 обозначает гемоторакс левосторонний, связанный с раком Пенкоста.

5. Ветвь, исходящая из линии складки большого пальца на тенар, конец которой расщеплен, в сочетании со знаком под № 2 обозначает левосторонний гидроторакс.

6. Треугольник на линии складки большого пальца левой ладони, расположенный в нижней доле левого легкого, обозначает уплотнение нижней доли, связанное с приподнятой диафрагмой.

7. Прямая ветвь с конусом на конце, исходящая из линии складки нижней части большого треугольника в направлении пятипальцевой складки, обозначает прорастание рака верхушки легкого в купол плевры.

8. Извилистая линия с конусом на конце, расположенная на гипотенаре рядом с линией Меркурия, обозначает оперативное вмешательство в грудную клетку слева.

9, 10. Длинный островок, расположенный вдоль линии складки большого пальца от ее основания до точки 10 лет на обеих ладонях, — двусторонняя пневмония в детстве.

11. Дугообразная ветвь, исходящая из первой складки проксимальной фаланги указательного пальца левой ладони на бугор Юпитера, конец которой расщеплен, обозначает левостороннюю риносклерому носа, а также склерому дыхательных путей левого легкого.

12, 13. Такой четырехугольник на гипотенаре обозначает двусторонний гиповентиляционный синдром.

14. Треугольник на линии складки большого пальца, расположенный со стороны тенара правой ладони в верхней доле правого легкого, обозначает фиброзные изменения корня.

15. Ветвь, исходящая из линии складки большого пальца правой ладони на тенар, обозначает сухой плеврит в детстве (см. под № 2 — сухой плеврит в детстве).

16. Два треугольника на линии складки большого пальца, основания которых соединены и расположены в средней секции средней доли легкого, обозначают уплотнение, опухолевый процесс в средней доле легкого.

17. Треугольник в нижней секции средней доли обозначает фиброзные изменения в нижней секции средней доли легкого.

18. Знак среднедолевого синдрома.

19. Ветвь, исходящая из карпальной линии правой ладони вдоль оси ладони, с уклоном в сторону большого пальца, конец которой имеет значительной величины островок, обозначает поражение i—II—III—IV шейных позвонков, связанное с раком Пенкоста.

На основании знака имеются две розовые ямочки — обозначают поражение дужки VI—VII шейных позвонков.

20. То же самое: см. знак под № 19.

21. Сколиоз грудного отдела позвоночника.

22. Извилистая линия, исходящая из пятипальцевой складки правой ладони на бугор Юпитера, оканчивающаяся островком, обозначает сколиоз поясничного отдела позвоночника.

Островок обозначает пункцию поясничного отдела позвоночника.

23. Знак сколиоза поясничного отдела позвоночника.

24. Прямая ветвь, исходящая из пятипальцевой складки левой ладони в направлении бугра Юпитера, обозначает ушиб крестца слева.

25. Прямая ветвь с островком на конце обозначает травму шейного отдела позвоночника.

При осмотре пациента его голова имела наклон влево. Вероятно, была произведена биопсия верхушки и поврежден нерв.

26. Знак гипофиза: передняя доля увеличена — обозначает базофильную аденому передней доли гипофиза — синдром Иценко—Кушинга.

27. Треугольник под трехпальцевой складкой и под бугром Меркурия правой ладони — холецистит.

28. Такой знак обозначает гепатит аллергический.

29. Островок на оси правой ладони, расположенный ниже основания линии Меркурия, обозначает гемолитическую анемию приобретенную.

30. Островок на конце знака печени на левой ладони — аллергическое и медикаментозное отравление печени.

31. Дугообразная линия, исходящая из большого треугольника левой ладони, пересекающая пятипальцевую складку, оканчивающаяся расщеплением в большом треугольнике, обозначает ахилический панкреатит.

32. Островок на оси левой ладони, расположенный ниже основания линии Меркурия, обозначает сдавление общего протока поджелудочной железы.

33. Знак стеатореи.

34, 35. Дугообразная линия, касательно расположенная под линией трехпальцевой складки и под бугром Меркурия, указывает на недостаточность мозгового слоя надпочечников.

36. Пиелонефрит.

37. Спленопатия. Анемия.

38. Ветвь, исходящая из линии складки большого пальца левой ладони, пересекающая линию Меркурия на гипотенар и в направлении карпальной линии, обозначает воспаление слизистой оболочки тонкого кишечника, а островок на конце указывает на эритроцитоз — повышенное содержание эритроцитов в крови, связанное с раком верхушки легкого.

39. Знак мочевого пузыря: опущен, цистит, дивертикул на заднебоковой стенке справа.

40. Ветвь, исходящая из линии складки большого пальца левой ладони, ниже основания линии Меркурия, в направлении пятипальцевой линии и оканчивающаяся островком, обозначает лимфопению.

41. Ветвь, исходящая из основания линии Меркурия в направлении карпальной линии правой ладони, оканчивающаяся островком, обозначает правую сторону толстой кишки: островок указывает на язву в восходящей ветви толстой кишки.

42. Ветвь, исходящая из основания линии Меркурия большого пальца левой ладони в направлении карпальной линии, обозначает колит.

43. Гемолитическая анемия приобретенная.

44. Знак стеноза устья аорты.

45. Знак гипертрофии правого желудочка.

46. Знак тахикардии.

47. Знак гипертрофии левого предсердия и левого желудочка.

48. Стеноз митрального клапана в пределах I стадии.

49. 50. Знаки на подпальцевых трирадиусах безымянных пальцев обозначают лимфоденопатию в малом тазу.

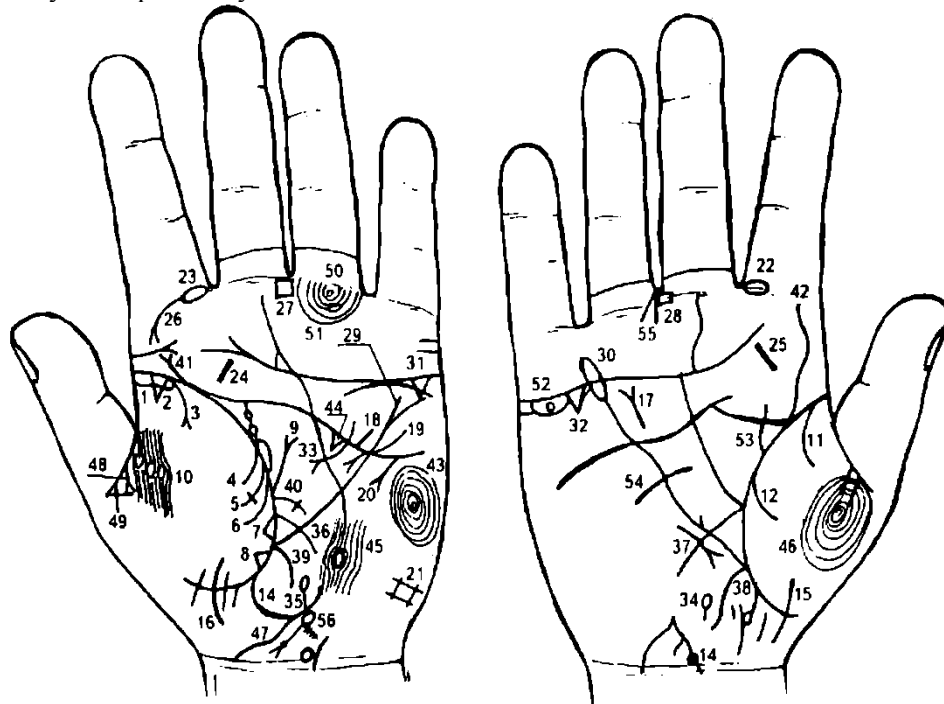
51. Длинный островок вдоль линии складки большого пальца левой ладони, оканчивающийся у основания линии Меркурия, предвещает отек левого легкого.

Внимание: на рис. 561, 562 показана программа больного К., 43 лет. Пациент был обследован 18 января 1985 г.

Диагноз: рак верхушки левого легкого (рак Пенкоста).

Умер 26 февраля 1985 г.

Перед осмотром пациента была обследована его супруга. На средних фалангах средних пальцев (январь) был показан день рождения (крест, который обозначен вверх ногами), указывающий на преждевременную смерть ее мужа.



К рисункам 563, 564

1. Длинный островок, расположенный вдоль линии складки большого пальца левой ладони со стороны гипотенара до точки 10 лет, обозначает левостороннюю пневмонию в детстве.

2. Треугольник на линии складки большого пальца левой ладони, расположенный на верхушке левого легкого,— фиброзные изменения верхушки левого легкого.

3. Ветвь, исходящая из линии складки большого пальца левой ладони на тенар, конец которой расщеплен,— указание на левосторонний экссудативный плеврит.

4. Ветвь, исходящая из линии складки большого пальца левой ладони на тенар, в сочетании со знаком под № 3 обозначает левосторонний пневмоторакс спонтанный.

5. Ветвь, исходящая из линии складки большого пальца левой ладони на тенар, оканчивающаяся крестиком, обозначает смещение средостения в здоровую сторону, т. е. в правую сторону от оси грудной клетки.

6. Ветвь, исходящая из линии складки большого пальца левой ладони на тенар, обозначает в сочетании со знаком под № 4 левосторонний гемоторакс.

7. Островки вдоль линии складки большого пальца, расположенные со стороны тенара, обозначают хронический бронхит.

8. Треугольник, расположенный в нижней доле левого легкого,— указание на уплотнение нижней доли левого легкого вследствие приподнятой диафрагмы под № 9.

9. Прямая ветвь, исходящая из линии складки большого пальца левой ладони в большом треугольнике, из области нижнего его угла в направлении пятипальцевой складки (иногда оканчивающаяся конусом), обозначает приподнятую диафрагму.

10. Два островка, прерывающие папиллярные линии на тенаре левой ладони, расположенные под складкой средней фаланги большого пальца, предвещают левостороннюю плевральную пункцию, связанную с экссудативным плевритом.

11. 12. Две ветви, исходящие из линии складки большого пальца правой ладони на тенар, в своем сочетании обозначают правосторонний гемоторакс, вследствие геморрагического диатеза, связанный с хирургическим вмешательством в правую молочную железу.

13. Ветвь, исходящая из линии складки большого пальца правой ладони в направлении карпальной линии и в противоположную сторону от большого пальца, обозначает девочку.

Знак девочки прерывается колечком — указывает на внутриутробную травму в левом полушарии мозга и на доброкачественную опухоль в левом полушарии мозга. Диагноз: менингоэнцефалит. Джексоновская эпилепсия с двухлетнего возраста в легкой форме.

14. Знак девочки.

15. 16. Знаки второй девочки.

Гипертрофия правого желудочка сердца, расщепление знака указывает на относительный трикуспидальный порок, т. е. на недостаточность трехстворчатого клапана.

Короткая прямая ветвь, исходящая из пятипальцевой складки левой ладони в направлении бугра Меркурия, предвещает стеноз устья аорты.

Извилистая линия, исходящая из гипотенара левой ладони, пересекающая линию Меркурия и пятипальцевую складку, оканчивающаяся в большом треугольнике, конец которой расщеплен, обозначает гипертрофию левого предсердия и левого желудочка сердца; недостаточность двустворчатого клапана.

Знак тахикардии.

Такой знак четырехугольника на левой ладони обозначает левосторонний гиповентиляционный синдром.

23. Островок, прерывающий первую линию складки проксимальной фаланги указательного пальца, обозначает воспаление верхнечелюстной пазухи хроническое, или двусторонний хронический гайморит.

24, 25. Короткая прямая линия на бугре Юпитера обеих ладоней обозначает хронический тонзиллит.

26. Ветвь с конусом на конце, исходящая из первой складки проксимальной фаланги указательного пальца на бугор Юпитера, обозначает риносклерому носа. Левосторонняя склерома дыхательных путей.

27, 28. Четырехугольник, расположенный в межпальцевом промежутке среднего и безымянного пальцев на обеих ладонях, обозначает анацидный гастрит, желудочную ахилию и гипертрофию желудка.

29. Линия Меркурия на левой ладони, конец которой расщеплен, обозначает гастроптоз.

30. Линия Меркурия на правой ладони, конец которой оканчивается островком, указывает на то, что желудок подвержен аллергической реакцией.

31, 32. Треугольник под трехпальцевой складкой, расположенный под бугром Меркурия на обеих ладонях, обозначает хронический холецистит.

33. Дугообразная линия, исходящая из большого четырехугольника левой ладони, пересекающая пятипальцевую складку и оканчивающаяся в большом треугольнике, конец которой расщеплен,— указание на ахилический панкреатит.

34. Островок, расположенный на оси правой ладони и ниже основания линии Меркурия,— дискинезия желчных путей.

35. Островок, расположенный на оси левой ладони и ниже основания линии Меркурия, обозначает сдавление общего протока поджелудочной железы вследствие гастроптоза.

36. Ветвь, исходящая из линии складки большого пальца левой ладони,— указание на энтероколит.

37. Ветвь, исходящая из линии складки большого пальца правой ладони, обозначает двенадцатиперстную кишку: сдавление, дуоденит.

38. Ветвь, исходящая из основания линии Меркурия в направлении карпальной линии, означает восходящую ветвь толстой кишки.

39. Ветвь, исходящая из основания линии Меркурия левой ладони в направлении карпальной линии, обозначает нисходящую толстую кишку: колит, связанный с энтероколитом.

40. Ветвь, исходящая из линии складки большого пальца левой ладони, оканчивающаяся крестиком, предвещает сигмоидит.

41, 42. Извилистая линия, исходящая из линии складки большого пальца правой ладони и из пятипальцевой складки левой ладони, обозначает сколиоз поясничного отдела позвоночника.

43. Завиток на гипотенаре левой ладони, образуемый папиллярными линиями, обозначает:

а) эндокринно-вегетативные нарушения, связанные с изменениями в области подкорковых образований и объясняющие депрессивное течение психоза. Внешние факторы могут служить провоцирующим моментом;

б) также указывает на лейкоцитоз и повышенный протромбин;

в) также указывает на жестокосердие, иногда садизм.

44. Треугольник под пятипальцевой складкой левой ладони, расположенный в большом треугольнике, предвещает травму (удар) левого полушария мозга.

45. Островок, образуемый папиллярной линией и прерывающий линию Меркурия на гипотенаре левой ладони, расположенный на теменной зоне, предвещает травму коры головного мозга и сотрясение в теменной доле левого полушария.

46. Такой узор на тенаре правой ладони — раздвоение (двойственное положение) любого брака.

47. Извилистая линия, исходящая из карпальной линии ладони в направлении гипотенара, обозначает, что брак подвержен раздвоению.

48. Расторжение брака из-за неблагоприятного поступка обладателя руки.

49. Прямая ветвь, исходящая из складки второй фаланги большого пальца левой ладони, перечеркивается линией, образуя крест, предвещает (преждевременное) овдовение.

50. Колечко под первой складкой проксимальной фаланги безымянного пальца левой ладони, обозначает левостороннюю невралгию седалищного нерва.

51. Дугообразные папиллярные линии под проксимальной складкой первой фаланги безымянного пальца, образуют подпальцевые трирадиусы и в своем сочетании обозначают лимфатические пути малого таза.

Островок, прерывающий подпальцевый трирадиус, обозначает левосторонний паховый лимфоузел или левостороннее поражение лимфатических путей в малом тазу.

52. Островок под трехпальцевой складкой правой ладони и под бугром Меркурия — знак обозначает продуцирование мужских гормонов.

Колечко в островке (под трехпальцевой складкой) — киста ретенционная желтого тела (или желтого тела при миоме в зеве матки, или в задней стенке, или у дна тела матки).

53. Такая извилистая линия, исходящая из линии складки большого пальца в направлении пятипальцевой складки и в противоположную сторону от большого пальца, обозначает фибромиому правой молочной железы.

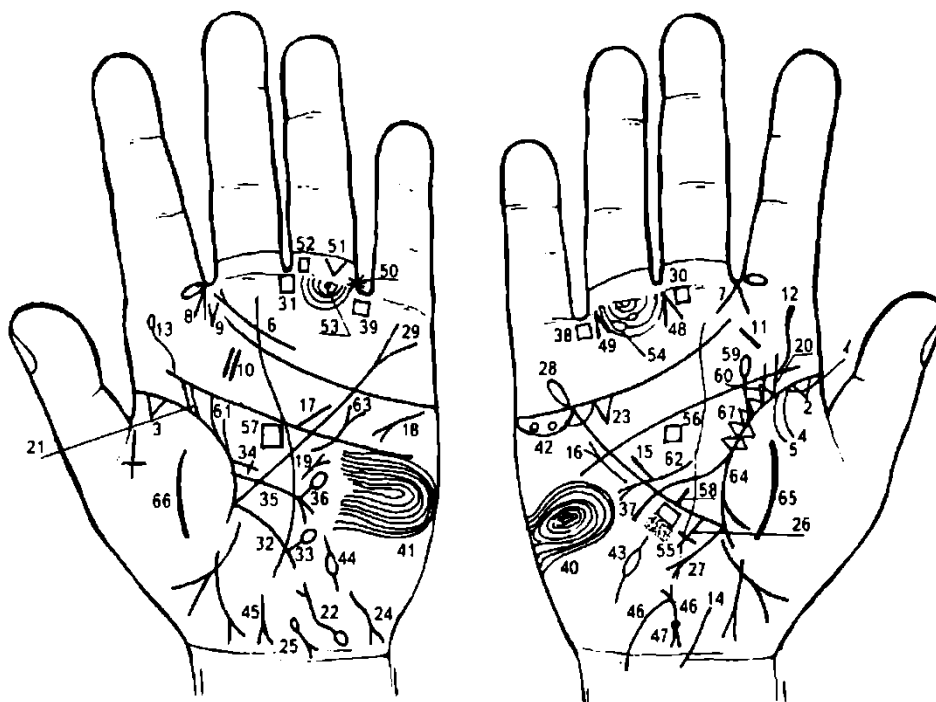
54. Короткая линия, пересекающая линию Меркурия правой ладони, предвещает секторальную резекцию правой молочной железы.

55. Конус, острие которого направлено в межпальцевый промежуток среднего и безымянного пальцев правой ладони, указывает на правостороннюю гинекологическую операцию — удаление правого яичника.

56. Знак матки: ретрофлексия — загиб кзади и отклонение. Зев матки выпускает островок — травма зева матки от инородного тела: аборт, спираль.

На короткой ветви три точки, которые обозначают три травмы тела матки вследствие аборт, а сама ветвь указывает на бели.

Ямочка у основания нижнего конуса (шейка матки) указывает на миому задней стенки или у дна тела матки.



К рисункам 565, 566

1. Длинный островок вдоль линии складки большого пальца правой ладони указывает на правостороннюю пневмонию в детстве.

2, 3. Треугольники у основания линий складок больших пальцев обозначают фиброзные изменения корней.

4. Ветвь, исходящая из линии складки большого пальца правой ладони и из-под островка под № 1 на тенар, обозначает правосторонний сухой плеврит в детстве.

5. Ветвь, исходящая из линии складки большого пальца правой ладони, в своем сочетании с такой же ветвью под № 4 обозначает правосторонний гемоторакс, связанный с геморрагическим диатезом вследствие хирургического вмешательства.

6. Такой знак на бугре Юпитера левой ладони предвещает фарингит хронический атрофический.

7, 8. Конус, острие которого направлено в межпальцевый промежуток указательного и среднего пальцев на обеих ладонях, обозначает двусторонний насморк вазомоторный и аллергический.

9. Две короткие линии, исходящие из межпальцевого промежутка указательного и среднего пальцев левой ладони, образующие конус, обозначают (конус) стрептококк.

10, 11. Короткая линия на буграх Юпитера — тонзиллит хронический.

Извилистая линия, исходящая из подпальцевой складки на бугор Юпитера правой ладони, обозначает искривление поясничного отдела позвоночника.

Извилистая линия, исходящая из пятипальцевой складки левой ладони на бугор Юпитера, оканчивающаяся островком, — указание на сколиоз поясничного отдела позвоночника, а островок предвещает пункцию поясничного отдела позвоночника.

Ветвь, исходящая из карпальной линии по оси правой ладони с уклоном в сторону большого пальца, обозначает врожденное искривление шейного отдела позвоночника вправо; наклон головы вправо.

Прямая короткая линия, расположенная почти параллельно линии Меркурия в большом треугольнике правой ладони, обозначает гипертрофию правого желудочка. Гипертензия малого круга кровообращения — гипотоническая болезнь.

Короткая, почти прямая линия с конусом на конце, расположенная вне пределов большого треугольника и почти параллельно линии Меркурия, конус которой направлен вверх, обозначает мерцательную аритмию (знак расположен только на правой ладони).

Прямая и короткая ветвь, исходящая из пятипальцевой складки левой ладони из пределов большого четырехугольника в направлении бугра Меркурия, обозначает стеноз устья аорты.

Такой знак на гипотенаре обозначает тахикардию.

Короткая прямая линия с конусом на конце, расположенная на гипотенаре левой ладони, указывает на стеноз митрального клапана в пределах I—II степени.

21. Знаки мочеточников.

22. Знак мочевого пузыря: опущен и растянут влево. Островок у основания знака обозначает истинный дивертикул на задней стенке. Расщепление знака — опущение и цистит. Точки на ветвях расщепления — уретрит.

23. Треугольник под трехпальцевой складкой правой ладони и под бугром Меркурия обозначает холецистит.

24. Знак аллергического гепатита.

25. Знак гемолитической анемии.

26. Длинный крест на участке печени линии Меркурия правой ладони предвещает цирроз печени и ее пункцию.

27. Ветвь с конусом на конце, исходящая из основания линии Меркурия правой ладони в направлении карпальной линии, обозначает хронический аппендицит с местным перитонитом. Если знак широкий, то это предвещает послеоперационные спайки.

28. Линия Меркурия на правой ладони оканчивается островком — обозначает аллергическое отравление желудка.

29. Конец линии Меркурия расщеплен на левой ладони — гастроптоз.

30. 31. Четырехугольники, расположенные в межпальцевых промежутках среднего и безымянного пальцев на обеих ладонях, обозначают анацидный гастрит, гипертрофию желудка; ахилию желудочную.

32. Ветвь, исходящая из основания линии Меркурия левой ладони, предвещает воспаление слизистой оболочки нисходящей толстой кишки.

33. Ветвь с островком на конце, исходящая из знака под № 32, указывает на дивертикул в поперечно-ободочной кишке.

34. Такая ветвь с крестиком на конце, исходящая из линии складки большого пальца левой ладони и чуть выше знака тонкой кишки под № 35, обозначает сигмоидит.

35. Ветвь, исходящая из линии складки большого пальца левой ладони, чуть выше основания линии Меркурия, пересекающая ее в направлении гипотенара и карпальной линии, обозначает воспаление слизистой оболочки тонкого кишечника — энтероколит.

36. Ветвь, исходящая из знака под №35, оканчивающаяся островком, обозначает дивертикул в подвздошной кишке.

37. Извилистая ветвь, исходящая из линии складки большого пальца правой ладони, пересекающая линию Меркурия в направлении гипотенара и карпальной линии, обозначает двенадцатиперстную кишку: сдавление, дуоденит.

38. 39. Четырехугольники в межпальцевых промежутках безымянного пальца и мизинца, расположенные на обеих ладонях, предвещают колит, связанный с энтероколитом.

40, 41. Такие завитки, образуемые папиллярными линиями на гипотенаре, обозначают эндокринно-вегетативные нарушения в обеих полушариях мозга, связанные с изменениями в области подкорковых образований и объясняющие маниакально-депрессивный психоз (МДП).

42. Два колечка, расположенные в островке, под трехпальцевой складкой и под бугром Меркурия правой ладони, обозначают две кисты желтого тела правого яичника. Иногда могут предвещать рак правого яичника.

43, 44. Знаки маточных труб — непроходимость двусторонняя.

45. Знак матки. Ретрофлексия: загиб кзади.

46. Знак матки. Опущение и выпадение влагалища и матки.

47. Ямочка (точка) на основании нижнего конуса (шейка матки) — миома на задней стенке или у дна тела матки.

48. Конус, направленный в межпальцевый промежуток среднего и безымянного пальца правой ладони, предвещает гинекологическую операцию.

49. Конус, направленный в межпальцевый промежуток безымянного пальца и мизинца правой ладони, предвещает оперативное вмешательство, связанное с калькулезным холециститом.

50. Звезда, расположенная между первой и второй складками проксимальной фаланги безымянного пальца левой ладони, предвещает травму (перелом) бедра левой ноги.

51. Треугольник, расположенный между первой и второй складками проксимальной фаланги безымянного пальца левой ладони, вершина которого направлена вниз, предвещает ушиб (или травму) копчика позвоночника слева.

52. Четырехугольник, расположенный между первой и второй складками проксимальной фаланги безымянного пальца левой ладони со стороны межпальцевого промежутка безымянного и среднего пальцев, предвещает варикозное расширение вен голени левой ноги.

53. Колечко, расположенное под первой складкой безымянного пальца левой ладони,— левосторонняя невралгия седалищного нерва.

54. Островки, прерывающие папиллярные линии подпальцевых трирадиусов безымянного пальца правой ладони, указывают на правостороннее поражение лимфатических путей в малом тазу; лимфаденит или лимфоузлы (два) в правом паху.

55. Четырехугольник — ожог слизистой в верхней трети малой кривизны желудка.

56. 57. Четырехугольники в большом треугольнике, расположенные на оси ладони, предвещают воспаление зрительных бугров.

58. Линия Меркурия выпускает короткую ветвь в большой треугольник правой ладони — предвещает не рубцующуюся язву в верхней трети малой кривизны.

59. Ветвь с островком на конце, исходящая из линии складки большого пальца правой ладони в направлении пятипальцевой складки с отклонением в противоположную сторону от большого пальца, обозначает травму правой молочной железы и фиброаденоматоз в сочетании со знаком под № 60 (две фиброаденомы).

61. Знак фибромиомы левой молочной железы.

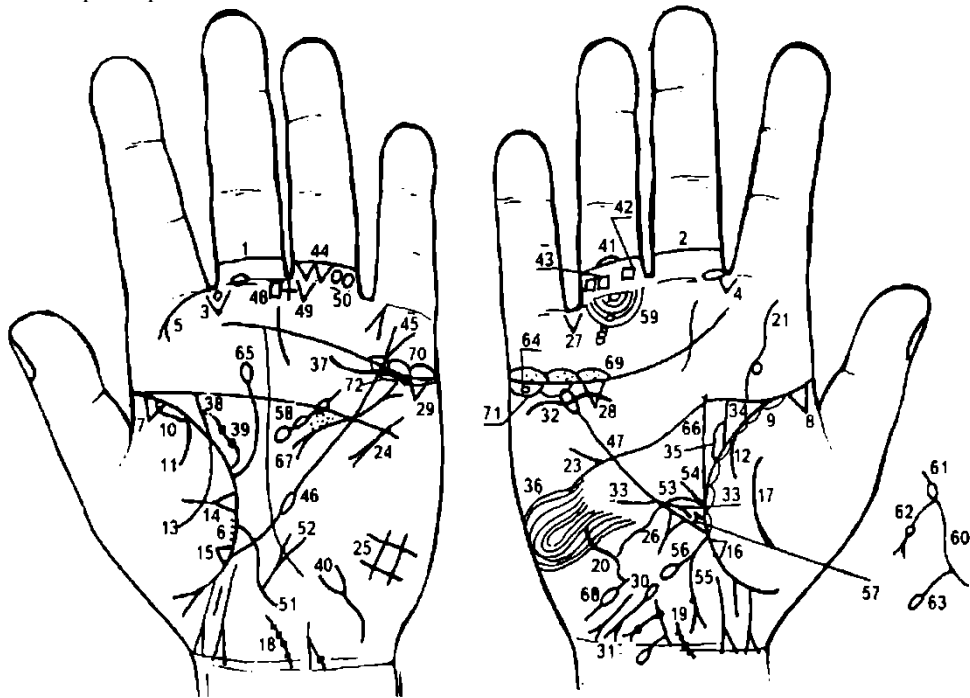
62. Такая линия, пересекающая линию Меркурия правой ладони, указывает на широкую секторальную резекцию правой молочной железы.

63. Такой дугообразный знак вне пределов линии Меркурия левой ладони обозначает секторальную резекцию левой молочной железы.

64. Два треугольника на линии складки большого пальца правой ладони, основания которых касательно расположены, а вершины находятся на тенаре, обозначают уплотнение средней доли правого легкого или метастазы, связанные с малигнизацией травмы правой молочной железы.

65. 66. Такие широкие дугообразные линии на тенаре предвещают воспаление брюшины (перитонит).

67. Пять треугольников на линии складки большого пальца правой ладони, цепеобразно расположенные в большом треугольнике, указывают на хроническую мастопатию с малигнизацией в рак правой молочной железы.



К рисункам 567, 568

1, 2. Островок, прерывающий первую складку проксимальной фаланги среднего пальца на обеих ладонях, обозначает двусторонний неврит слухового (кохлеарного) нерва.

3, 4. Конус, исходящий из межпальцевого промежутка указательного и среднего пальцев обеих ладоней, предвещает стрептококк (иногда стафилококк).

5. Ветвь с конусом (расщеплением) на конце, исходящая из первой складки проксимальной фаланги указательного пальца левой ладони на бугор Юпитера, обозначает левостороннюю

риносклерому носа и в сочетании со знаком под № 6 предвещает левостороннюю склерому дыхательных путей.

6. Мелкие штрихи, исходящие от линии складки большого пальца левой ладони на тенар, обозначают левостороннюю склерому дыхательных путей в сочетании с левосторонней риносклеромой носа под № 5.

7. 8. Треугольники, расположенные на линии складки больших пальцев в самом ее начале, обозначают фиброзные изменения корней легких.

9, 10. Длинный островок вдоль линии складки больших пальцев, расположенный со стороны тенара, обозначает двустороннюю пневмонию в детстве.

11, 12. Ветвь, исходящая из линии складки большого пальца на тенар обеих ладоней, обозначает двусторонний сухой плеврит, связанный с двусторонней пневмонией в детстве.

13. Ветвь, исходящая из линии складки большого пальца левой ладони на тенар, в сочетании со знаком под № 11 предвещает левосторонний гемоторакс, связанный с геморрагическим диатезом.

14. Треугольник на линии складки большого пальца левой ладони, выпускающий из своей вершины ветвь на тенар и расположенный в средней секции верхней доли левого легкого, предвещает абсцесс средней секции верхней доли левого легкого.

15. 16. Треугольник на линии складки большого пальца, расположенный ниже основания линии Меркурия и на тенаре обеих ладоней, указывает на фиброзные изменения в нижней доле легких, или уплотнение нижней доли обоих легких вследствие приподнятой диафрагмы, связанные с двусторонним сухим плевритом.

17. Такой знак на тенаре предвещает правостороннее воспаление брюшины.

18, 19. Короткая ветвь, исходящая из карпальной линии и по оси ладони с наклоном влево, на которой наблюдаются точки (позвонки), обозначает врожденное искривление шейного отдела позвоночника, точки на знаке предвещают остеохондроз.

20. Такая дугообразная (извилистая) линия на гипотенаре правой ладони, вогнутая вправо, обозначает врожденное искривление грудного отдела позвоночника: вогнутость вправо в плоскости спины.

21. Извилистая линия, исходящая из основания пятипальцевой складки правой ладони на бугор Юпитера,— указание на врожденное искривление поясничного отдела позвоночника. Высоко стоящее колечко, касательно расположенное к знаку поясничного отдела, указывает на значительное смещение (или выпадение) диска между III—IV позвонками.

Диагноз: дискогенный радикулит поясничного отдела позвоночника.

22. Короткая прямая линия в большом треугольнике правой ладони, расположенная рядом с линией Меркурия и параллельно ей, обозначает гипертрофию правого желудочка сердца. Гипертензия малого круга кровообращения.

23. Прямая короткая ветвь, исходящая из пятипальцевой складки правой ладони на гипотенар и в направлении бугра Меркурия,— указание на дефект межжелудочковой перегородки сердца.

24. Знак тахикардии.

25. Такой четырехугольник на гипотенаре левой ладони обозначает левосторонний вентиляционный синдром, а также указывает (знак имеет решетки) на болезнь почек, печени, водянку и кашель.

26. Треугольник на участке печени правой ладони, выпускающий прямую короткую ветвь из вершины на гипотенар, обозначает ушиб (травму) печени.

27. Треугольник, расположенный в межпальцевом промежутке безымянного пальца и мизинца правой ладони, вершина которого направлена вниз, на бугор Аполлона, обозначает удар в правую половину живота.

Обратить внимание на взаимосвязь между знаками под №№ 17—26.

28. 29. Треугольник под трехпальцевой складкой правой ладони и под бугром Меркурия, обозначает калькулезный холецистит (знак на обеих ладонях).

30. Знак гепатита на гипотенаре правой ладони.

31. Знак гемолитической анемии приобретенной на гипотенаре правой ладони.

32. Такая волнистая и широкая линия под трехпальцевой складкой, расположенная к ней не касательно, под бугром Меркурия, обозначает нефроптоз; плавающую правую почку; недостаточность мозгового слоя надпочечников вследствие гипотонической болезни.

33. Линия, исходящая из гипотенара правой ладони, пересекающая верхнюю треть линии Меркурия и оканчивающаяся расщеплением в большом треугольнике, предвещает фиксацию правой почки.

34. Ветвь, исходящая из линии складки большого пальца правой ладони с наклоном в сторону большого пальца, обозначает мочеточник: расширенный; перегиб; точки на знаке — камни, песок.

35. Островок, образуемый знаком мочеточника, обозначает расширенные лоханку и чашечку — паранефрит хронический — воспаление околопочечной клетчатки.

Заболевание преимущественно вторичное. Паранефриты могут быть вызваны стрептококками, кишечной палочкой, микробактериями, но чаще причиной их развития является смешанная флора. Лейкоцитоз на стороне паранефрита.

36. Такой узор, образуемый папиллярными линиями на гипотенаре правой ладони (смотреть внимательно на рисунок), обозначает лейкоцитоз на стороне паранефрита.

37. Извилистая линия, касательно расположенная к трехпальцевой складке левой ладони, под ней и под бугром Меркурия, обозначает недостаточность мозгового слоя левого надпочечника.

38. Знак левого мочеточника: камни, расширен. Камни с отхождением.

39. Знак лоханки и чашечки — расширены. Два камня в лоханке с отхождением. Гидронефроз левой почки.

40. Знак мочевого пузыря у основания гипотенара левой ладони: опущен, цистит, растянут вправо, воспаление слизистой оболочки.

41. Островок, прерывающий вторую складку проксимальной фаланги безымянного пальца правой ладони, предвещает тромбофлебит голени правой ноги.

42. 43. Четырехугольники, расположенные между первой и второй складками проксимальной фаланги безымянного пальца правой ладони, предвещают варикозное расширение вен в бедре, под коленом и в голени.

44. Два треугольника, расположенные между первой и второй складками проксимальной фаланги безымянного пальца левой ладони, предвещают два левосторонних ушиба (травмы) копчика позвоночника.

45. Линия Меркурия на левой ладони расщеплена — обозначает гастроптоз (опущение желудка).

46. Островок, прерывающий линию Меркурия на левой ладони, предвещает лимфолейкоз хронический.

47. Линия Меркурия оканчивается островком на правой ладони — означает, что желудок подвержен аллергическим отравлениям.

48. Четырехугольник в межпальцевом промежутке среднего и безымянного пальцев левой ладони обозначает хронический гастрит.

49. Крестик в межпальцевом промежутке среднего и безымянного пальцев левой ладони обозначает операцию аппендицита.

50. Треугольник, расположенный под первой складкой проксимальной фаланги безымянного пальца и со стороны межпальцевого промежутка безымянного и среднего пальцев левой ладони, предвещает оперативное вмешательство в брюшину.

51. Извилистая ветвь, исходящая из линии складки большого пальца левой ладони, пересекающая линию Меркурия в направлении гипотенара и карпальной линии, обозначает тонкий кишечник: воспаление слизистой — энтероколит.

52. Знак тонкого кишечника выпускает ветвь с конусом на конце вверх — обозначает полип в подвздошной кишке.

53. Извилистая линия, исходящая из линии складки большого пальца правой ладони, пересекающая линию Меркурия в направлении на гипотенар и карпальную линию, обозначает двенадцатиперстную кишку: сдавление, дуоденит.

54. Прямая ветвь, исходящая из основания знака двенадцатиперстной кишки под № 53, обозначает расширенную луковицу.

55. Ветвь с конусом на конце, исходящая из основания линии Меркурия правой ладони в направлении гипотенара, обозначает хронический аппендицит с местным перитонитом.

56. Ветвь с островком на конце, исходящая из восходящей ветви толстой кишки под № 55, обозначает дивертикул в поперечно-ободочной кишке.

57. Короткая прямая ветвь, исходящая из верхней трети линии Меркурия правой ладони в большой треугольник, ограниченная короткой линией, расположенная параллельно линии Меркурия, обозначает зарубцованную (или рубцующуюся) язву в верхней трети малой кривизны желудка.

58. Островок, расположенный в большом треугольнике левой ладони, выпускающий короткую линию, которую прерывают два маленьких островка, обозначает спленопатии.

59. Островок, прерывающий линию подпальцевого трирадиуса под безымянным пальцем правой ладони, обозначает регионарный лимфоузел в правом паху (лимфаденит).

60. Знак тела матки. Ретрофлексия: отклонение и загиб матки.

61. Колечко в знаке зева матки — травма зева тела матки инородным телом, например, инструментом, спиралью.

62. Ветвь, исходящая из знака зева матки в направлении карпальной линии, оканчивающаяся конусом, обозначает: ветвь — обильные бели, конус — зуд вульвы. На ветви точка (или ямочка) — предвещает одну травму тела матки.

63. Ветвь с островком на конце, исходящая из основания нижнего конуса знака матки (знака шейки матки) в направлении карпальной линии, обозначает биопсию шейки матки.

64. Колечко, расположенное в островке под трехпальцевой складкой и под бугром Меркурия правой ладони, обозначает кисту ретенционную желтого тела правого яичника.

65. Ветвь с островком на конце, исходящая из линии складки большого пальца левой ладони в направлении пятипальцевой складки с небольшим отклонением в противоположную сторону от большого пальца, обозначает травму левой молочной железы.

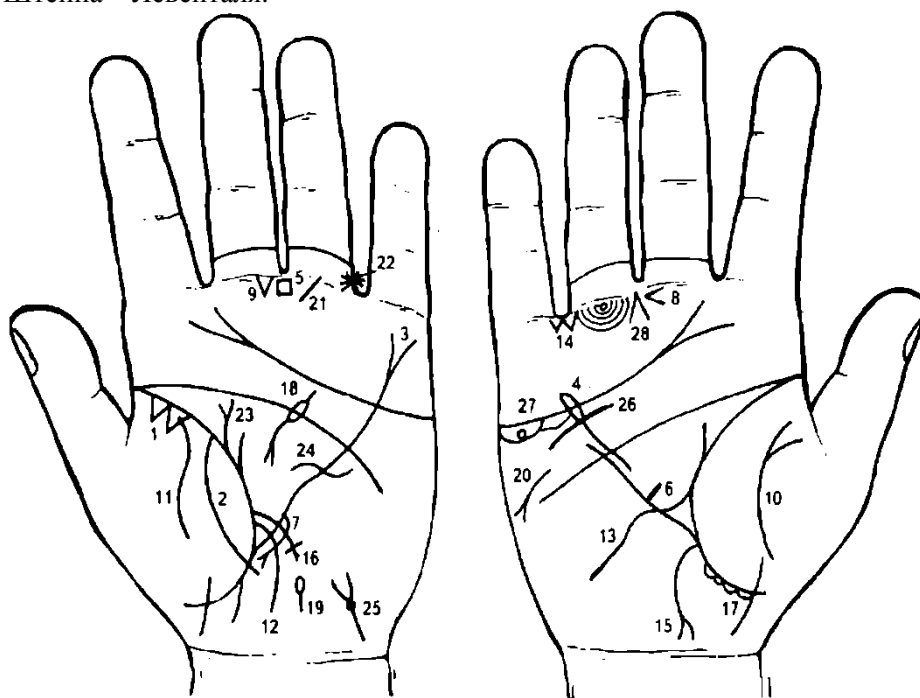
66. Прямая ветвь, исходящая из линии складки большого пальца правой ладони, обозначает фибромиому правой молочной железы.

67. Знак гипертрофии левого предсердия и левого желудочка. Недостаточность двустворчатого клапана; экстрасистолия.

68. Знак правой маточной трубы: воспаление, непроходимость (спайки).

69. 70. Островки над трехпальцевой складкой и под бугром Меркурия обозначают двустороннюю непроходимость.

71, 72. Островки под трехпальцевой складкой и под бугром Меркурия предвещают синдром Штейна—Левенталья.



К рисункам 569, 570

1. Два треугольника, касательно расположенные между собой и в верхушке левого легкого (на линии складки большого пальца левой ладони), в сочетании со знаком под № 2 обозначают разрыв верхушки левого легкого — рак Пенкоста.

2. Дугообразная линия, исходящая ниже основания линии Меркурия левой ладони, пересекающая линию складки большого пальца, тенар и соединяющаяся с линией складки большого пальца, обозначает разрыв плевры левого легкого.

3. Конец линии Меркурия на левой ладони расщеплен — обозначает гастроптоз.

4. Конец линии Меркурия на правой ладони оканчивается островком — обозначает аллергическое отравление желудка.

5. Четырехугольник, расположенный в межпальцевом промежутке среднего и указательного пальцев левой ладони, предвещает хронический гастрит (повышенное содержание соляной кислоты).

6. Короткая ветвь, исходящая из верхней трети линии Меркурия правой ладони в направлении большого треугольника, конец не ограничен, обозначает не рубцующуюся язву в верхней трети малой кривизны желудка.

Примечание: линия Меркурия правой ладони обозначает малую кривизну желудка. Линия Меркурия левой ладони обозначает большую кривизну желудка.

7. Ветвь, исходящая из верхней трети большой кривизны желудка (линия Меркурия левой ладони) в направлении гипотенара и карпальной линии, обозначает полип аденоматозный в верхней трети большой кривизны и предвещает его малигнизацию.

8. Конус, горизонтально расположенный в межпальцевом промежутке среднего и безымянного пальцев правой ладони, острие которого направлено в сторону мизинца, предвещает резекцию желудка, связанную с аденоматозным полипом.

9. Треугольник, расположенный под первой складкой проксимальной фаланги среднего пальца левой ладони и со стороны межпальцевого промежутка среднего и безымянного пальцев, предвещает оперативное вмешательство в брюшину.

10. Извилистая линия на тенаре левой ладони, конец которой расщеплен, указывает на воспаление брюшины (перитонит).

11. Извилистая линия на тенаре левой ладони предвещает воспаление брюшины.

12. Извилистая ветвь, исходящая из линии складки большого пальца левой ладони в направлении на гипотенар, пересекающая линию Меркурия и карпальную линию, обозначает воспаление слизистой оболочки тонкого кишечника — энтероколит.

13. Извилистая линия, исходящая из линии складки большого пальца правой ладони, пересекающая линию Меркурия в направлении гипотенара и карпальной линии, обозначает двенадцатиперстную кишку: сдавление, дуоденит.

14. Два треугольника, касательно расположенные между собой и в межпальцевом промежутке безымянного пальца и мизинца правой ладони, предвещают два удара (или ушиба) в брюшину с правой стороны.

15. Ветвь с конусом на конце, исходящая из основания линии Меркурия правой ладони в направлении карпальной линии, обозначает восходящую ветвь толстой кишки, а расщепление ее (т. е. конус) предвещает хронический аппендицит с местным перитонитом — оперативное вмешательство — знак под № 9.

16. Ветвь с крестиком на конце, исходящая из линии складки левой ладони и чуть выше знака тонкого кишечника под № 12, пересекающая линию Меркурия в направлении гипотенара и карпальной линии, предвещает сигмоидит.

17. Островки, расположенные под линией складки большого пальца правой ладони на участке прямой кишки, обозначают дизентерию.

18. Дугообразная линия, конец которой расщеплен, расположенная в большом треугольнике левой ладони, является знаком поджелудочной железы: ахилесский панкреатит (знак дугообразный). Островок, прерывающий дугообразную линию, обозначает недостаточность инсулярного аппарата.

19. Островок, расположенный на оси левой ладони и ниже основания линии Меркурия, обозначает сдавление протока поджелудочной железы (дискинезия).

20. Прямая короткая линия, конец которой расщеплен, расположенная на гипотенаре и над бугром Меркурия, и направленная вниз под углом, обозначает стеаторею.

21. Короткая прямая линия, исходящая из первой складки проксимальной фаланги безымянного пальца левой ладони, под углом на бугор Сатурна, обозначает травму пятки левой ноги. Вследствие чего на пятке образовалось пятно величиной с двухкопеечную монету — в онкодиспансере подозревается рак кожи. Дерматоглифическое обследование: средняя доля гипофиза не показана, опухоль под пяткой доброкачественная.

22. Звездочка, расположенная между первой и второй складками проксимальной фаланги безымянного пальца левой ладони и сбоку со стороны межпальцевого промежутка безымянного пальца и мизинца, предвещает операцию пятки левой ноги под № 21, связанную с опухолью.

23. Дугообразная ветвь, исходящая из линии складки большого пальца левой ладони в направлении пятипальцевой складки с наклоном в противоположную сторону от большого пальца, конец которой расщеплен, а рядом исходит короткая линия,— знак обозначает фиброаденому левой молочной железы.

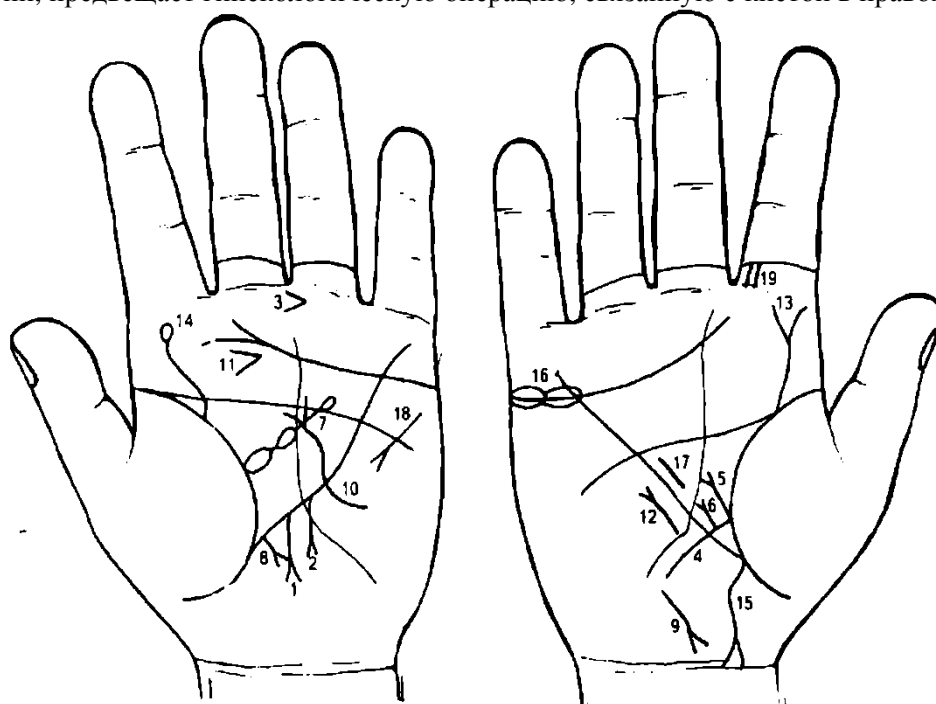
24. Такая извилистая линия, пересекающая линию Меркурия левой ладони, предвещает секторальную резекцию левой молочной железы.

25. Знак мочевого пузыря: опущен, цистит. Ямочка (точка) у основания конуса указывает на воспаление шейки мочевого пузыря (иногда указывает на рак).

26. Дугообразная линия, касательно не расположенная под трехпальцевой складкой правой ладони, и под бугром Меркурия, обозначает опущение правой почки — нефроптоз, хроническую недостаточность мозгового слоя надпочечника.

27. Колечко (кружок), расположенное в островке под трехпальцевой складкой правой ладони и под бугром Меркурия, обозначает кисту ретенционную желтого тела в правом яичнике.

28. Конус, направленный в межпальцевый промежуток среднего и безымянного пальцев правой ладони, предвещает гинекологическую операцию, связанную с кистой в правом яичнике.



К рисункам 571, 572

1. Прямая (иногда дугообразная) ветвь, исходящая из верхней трети большой кривизны желудка (из линии Меркурия) в направлении карпальной линии, конец расщеплен, обозначает аденоматозный полип в кардиальной части желудка.

2. Прямая или дугообразная ветвь, исходящая из верхней трети большой кривизны в направлении карпальной линии, конец которой расщеплен, обозначает аденоматозный полип.

Примечание. Полипы аденоматозные под №№ 1, 2 в сочетании обозначают аденоматозный полипоз в кардиальной части желудка.

3. Конус, горизонтально расположенный в межпальцевом промежутке среднего и безымянного пальцев левой ладони, предвещает субтотальную резекцию желудка, связанную с аденоматозным полипозом.

4. Дугообразная ветвь, исходящая из линии складки большого пальца правой ладони, пересекающая линию Меркурия в направлении карпальной линии, обозначает двенадцатиперстную кишку: сдавление, дуоденит.

5. Прямая ветвь, исходящая из основания знака поджелудочной железы в большом треугольнике, конец которой расщеплен, обозначает язву в луковице двенадцатиперстной кишки.

6. Прямая ветвь, исходящая из средней трети двенадцатиперстной кишки, конец расщеплен, предвещает переход рака кардиальной части желудка на двенадцатиперстную кишку.

7. Большой островок, касательно расположенный к линии складки большого пальца левой ладони в большом треугольнике, выпускающий короткую ветвь в направлении пятипальцевой складки, которая прерывается двумя островками, обозначает селезенку: переход рака в селезенку, анемия.

8. Прямая ветвь с конусом на конце, исходящая из участка печени линии Меркурия в направлении гипотенара и карпальной линии левой ладони, обозначает переход рака желудка в левую долю печени.

9. Такой знак у основания гипотенара правой ладони, конус которого направлен к оси ладони и в направлении карпальной линии, обозначает гепатит тиреотоксический.

10. Извилистая линия, исходящая из гипотенара левой ладони, пересекающая линию Меркурия, оканчивающаяся расщеплением в большом треугольнике, обозначает узловатый зоб левой доли щитовидной железы III степени, легкий тиреотоксикоз (II—III стадия).

11. Конус, горизонтально расположенный в средней части бугра Юпитера левой ладони, острие которого направлено в противоположную сторону от большого пальца, предвещает резекцию левой доли щитовидной железы (удаление узла).

12. Короткая линия с конусом на конце, расположенная на гипотенаре и параллельно линии Меркурия правой ладони, рядом с ней, обозначает мерцательную аритмию.

13. Извилистая линия, исходящая из пятипальцевой складки на бугор Юпитера правой ладони, конец расщеплен, обозначает искривление поясничного отдела позвоночника и его травму (расщепление).

14. Извилистая линия, исходящая из линии складки большого пальца левой ладони на бугор Юпитера, оканчивающаяся островком, предвещает пункцию поясничного отдела позвоночника, связанную с церебральным арахноидитом.

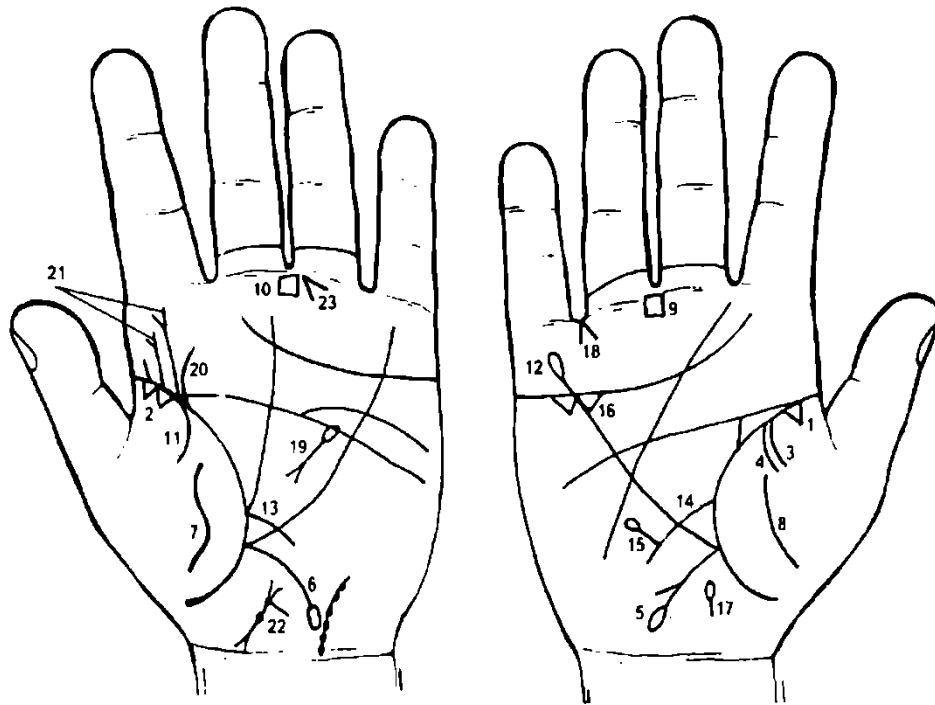
15. Ветвь, исходящая из основания линии Меркурия правой ладони, конец которой расщеплен и соединен с карпальной линией, обозначает хронический аппендицит и воспаление слепой кишки.

16. Два островка, расположенные касательно между собой и прерывающие трехпальцевую складку под бугром Меркурия правой ладони, предвещают оофорит правого яичника и его спайку с аппендицитом.

17. Знак гипертрофии правого желудочка сердца.

16. Знак тахикардии.

19. Четырехугольник, расположенный между первой и второй складками проксимальной фаланги указательного пальца правой ладони, указывает на травму носовой перегородки справа.



К рисункам 573, 574

Болезнь Крона — неспецифическое воспалительное поражение желудочно-кишечного тракта на любом его уровне с образованием воспалительных инфильтратов, глубоких продольных язв, осложняющихся перфорациями, наружными или внутренними свищами, кровотечением (анемия), перитонитом, кишечной непроходимостью и др.

Этиология неизвестна. Болезнь Крона — это псевдотуберкулезный иерсиниоз. Болезнь Крона в толстой кишке проявляется в виде гранулематозного колита.

1. Треугольник на линии складки большого пальца правой ладони, расположенный со стороны тенара и в пределах до точки 10 лет, обозначает фиброзные изменения корня правого легкого.

2. Два треугольника на линии складки большого пальца левой ладони, касательно расположенные между собой и со стороны тенара в верхушке легкого, предвещают рак верхушки левого легкого — рак Пенкоста.

3. 4. Две дугообразные ветви, исходящие из линии складки большого пальца правой ладони на тенар, предвещают гемоторакс правосторонний.

Ветвь, исходящая из основания линии Меркурия правой ладони в направлении карпальной линии, оканчивающаяся островком, предвещает болезнь Крона — язву в поперечно-ободочной кишке.

Ветвь, исходящая из основания линии Меркурия левой ладони в направлении карпальной линии, предвещает язву в левой половине толстой кишки.

8. Извилистые, дугообразные линии на тенарах предвещают воспаление брюшины (перитонит), связанный с болезнью Крона.

9, 10. Четырехугольник, расположенный в межпальцевом промежутке среднего и безымянного пальцев на обеих ладонях, обозначает склонность к анацидному гастриту.

11. Ветвь, исходящая из линии складки большого пальца на тенар левой ладони, обозначает левосторонний сухой плеврит.

12. Линия Меркурия оканчивается островком на правой ладони — обозначает аллергическое отравление желудка.

13. Ветвь, исходящая из линии складки большого пальца левой ладони, пересекающая линию Меркурия в направлении на гипотенар и карпальную линию, обозначает воспаление слизистой оболочки тонкого кишечника. Диагноз: энтероколит.

14. Ветвь, исходящая из линии складки большого пальца правой ладони, пересекающая линию Меркурия на гипотенар и в направлении карпальной линии, обозначает знак двенадцатиперстной кишки: сдавление, дуоденит.

15. Прямая ветвь, исходящая из нижней трети знака двенадцатиперстной кишки, оканчивающаяся островком, обозначает дивертикул в нижней трети двенадцатиперстной кишки (боли под ложечкой круглый год, наподобие язвы двенадцатиперстной кишки).

16. Два треугольника, касательно расположенные между собой под трехпальцевой складкой и под бугром Меркурия правой ладони, предвещают калькулезный холецистит (иногда рак желчного пузыря).

17. Островок, расположенный на оси правой ладони и ниже основания линии Меркурия, обозначает дискинезию желчных путей.

18. Конус, острие (вершина) которого направлено в межпальцевый промежуток безымянного пальца и мизинца правой ладони, предвещает операцию желчного пузыря (его удаление), связанную с калькулезным холециститом.

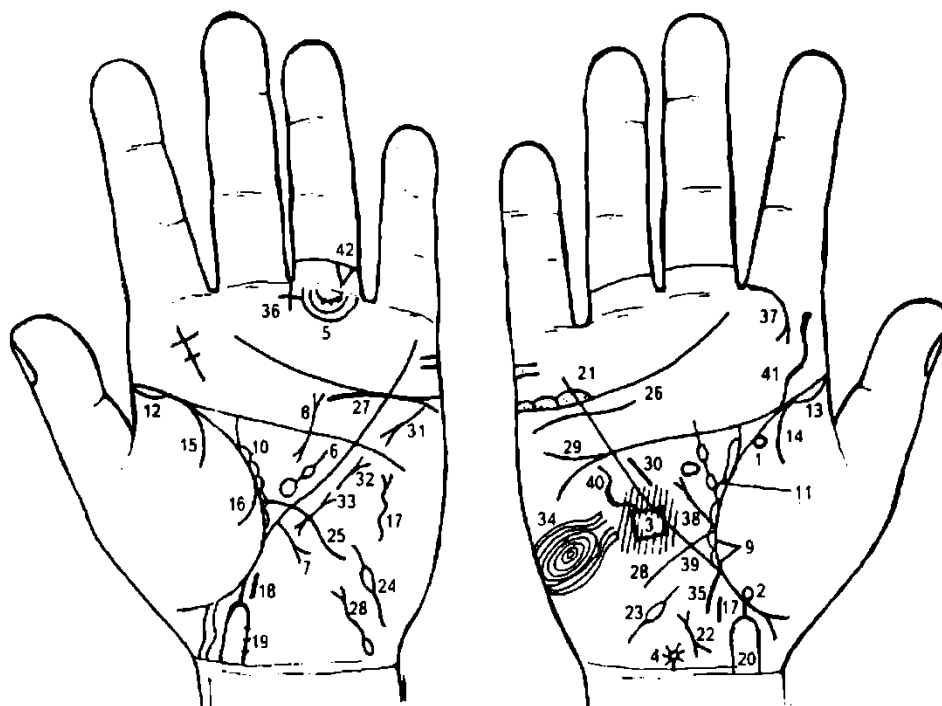
19. Дугообразная линия, основанием которой является островок, оканчивающаяся расщеплением, образующим знак, который расположен в большом треугольнике левой ладони, обозначает знак поджелудочной железы: островок указывает на аллергические отравления; дугообразность знака — на ахилический панкреатит; расщепление знака обозначает головку поджелудочной железы (увеличена).

20. Ветвь, исходящая из линии складки большого пальца левой ладони на бугор Юпитера, обозначает сколиоз поясничного отдела позвоночника.

21. Две ветви с конусом на конце, исходящие из линии складки большого пальца левой ладони на бугор Юпитера, предвещают введение наркоза в диск между IV и V позвонками с целью операции фибромиомы матки.

22. Знак матки. Ямочка на теле матки обозначает фибромиому.

23. Конус, направленный в межпальцевый промежуток среднего и безымянного пальцев левой ладони, предвещает гинекологическую операцию.



К рисункам 575, 576

1, 2. Два колечка, расположенные на линии складки большого пальца правой ладони, со стороны тенара, предвещают частичную потерю зрения правым глазом и уменьшение поля зрения, что является указанием на хронический токсоплазмоз.

3. Такой замкнутый четырехугольник, расположенный на гипотенаре на правой ладони, имеющий красноватый цвет, служит указанием на гидроцефалию в теменной доле правого полушария мозга.

4. Звездочка на оси правой ладони, расположенная рядом с карпальной линией, обозначает родовую травму мозжечка.

5. Дугообразные линии под первой складкой проксимальной фаланги безымянного пальца, образуемые папиллярными линиями, обозначают подпальцевые трирадиусы. На одном из них видны три точки (ямочки) — указывают на лимфаденопатию.

6. Большой островок, расположенный в большом треугольнике левой ладони, выпускающий ветвь, которую прерывает островок незначительной величины в направлении пятипальцевой складки, обозначает спленопатию: различного рода увеличения селезенки, анемию.

7. Прямая короткая ветвь с конусом на конце, исходящая из участка печени линии Меркурия левой ладони в направлении карпальной линии, указывает, что печень увеличена, и на рак.

8. Дугообразная линия, у которой концы расщеплены, расположенная в большом треугольнике левой ладони, обозначает муковисцидоз (панкреато-бронхо-пульмональный кистозный фиброз — синдром Андерсена), характеризуется большой вязкостью секретов с последующим развитием кист и фиброза в поджелудочной железе, а также бронхоэктазов. Большое содержание натрия (и хлора) в поте.

9. Треугольник на линии складки большого пальца правой ладони, расположенный над основанием линии Меркурия и со стороны тенара, обозначает фиброзные изменения в средней доле, связанные с муковисцидозом.

10, 11. Островки, расположенные вдоль линии складки больших пальцев в больших треугольниках, предвещают бронхоэктазы.

12, 13. Линия складки большого пальца начинается с островка на обеих ладонях — обозначает двустороннюю пневмонию до 5-летнего возраста.

14. Ветвь, исходящая из линии складки большого пальца правой ладони на тенар, обозначает правосторонний сухой плеврит.

15, 16. Ветви, исходящие из линии складки большого пальца левой ладони на тенар, в совокупности указывают на левосторонний гемоторакс вследствие травмы грудной клетки под № 17.

17, 18. Прямая короткая ветвь, оторванная от линии складки большого пальца обеих ладоней, обозначает выкидыш ребенка — мальчика.

19, 20. Прямая ветвь, исходящая из линии складки большого пальца, конец которой расщеплен, а ветви пересекают карпальную линию, обозначает мертворожденного ребенка вследствие токсоплазмоза.

21. Островки над трехпальцевой складкой правой ладони под бугром Меркурия, внутри которых расположено множество точек, обозначают правосторонний оофорит.

22. Знак матки: детская. Ретрофлексия: близко расположена, загиб кзади.

23, 24. Знаки маточных труб: островок на каждом знаке предвещает спайку в средней части маточной трубы. Диагноз: двусторонняя непроходимость.

25. Ветвь, исходящая из линии складки большого пальца левой ладони, пересекающая линию Меркурия в направлении гипотенара, обозначает воспаление слизистой оболочки тонкого кишечника — энтероколит.

26. Извилистая линия, расположенная не касательно к трехпальцевой складке, под бугром Меркурия правой ладони, обозначает нефроптоз, а также хроническую недостаточность мозгового слоя правого надпочечника, связанную с гипотонической болезнью.

27. Дугообразная линия, касательно расположенная к трехпальцевой складке и под бугром Меркурия левой ладони, служит указанием на хроническую недостаточность мозгового слоя левого надпочечника, связанную с гипотонической болезнью.

28. Знак мочевого пузыря. Опущен, растянут влево; цистит; островок указывает на дивертикул, расположенный на задней стенке.

29. Прямая ветвь, при этом короткая, исходящая из пятипальцевой складки правой ладони на гипотенар, обозначает дефект межжелудочковой перегородки.

30. Прямая короткая линия, расположенная в большом треугольнике правой ладони, почти параллельно и рядом с линией Меркурия, обозначает гипертрофию правого желудочка и гипертрофию малого круга кровообращения — гипотоническая болезнь.

31. Знак гипертрофии левого предсердия и левого желудочка сердца.

32. Знак митрального стеноза I-II степени.

33. Знак пароксизмальной тахикардии.

34. Такой завиток, образуемый папиллярными линиями на гипотенаре правой ладони, обозначает эндокринно-вегетативные нарушения в правом полушарии мозга, связанные с изменениями в области подкорковых образований и объясняющие депрессивное течение психоза. Внешние факторы могут служить провоцирующим моментом.

Примечание. Если такой знак находится на гипотенаре обеих ладоней, то это обозначает маниакально-депрессивный психоз (МДП).

35. Ветвь, исходящая из основания линии Меркурия правой ладони в направлении карпальной линии, обозначает аппендицит.

36. Крестик в межпальцевом промежутке среднего и безымянного пальцев обозначает удаление аппендикита.

37. Ветвь с конусом на конце, исходящая из первой складки проксимальной фаланги указательного пальца правой ладони на бугор Юпитера, указывает на правостороннюю риносклерому и на правостороннюю склерому дыхательных путей.

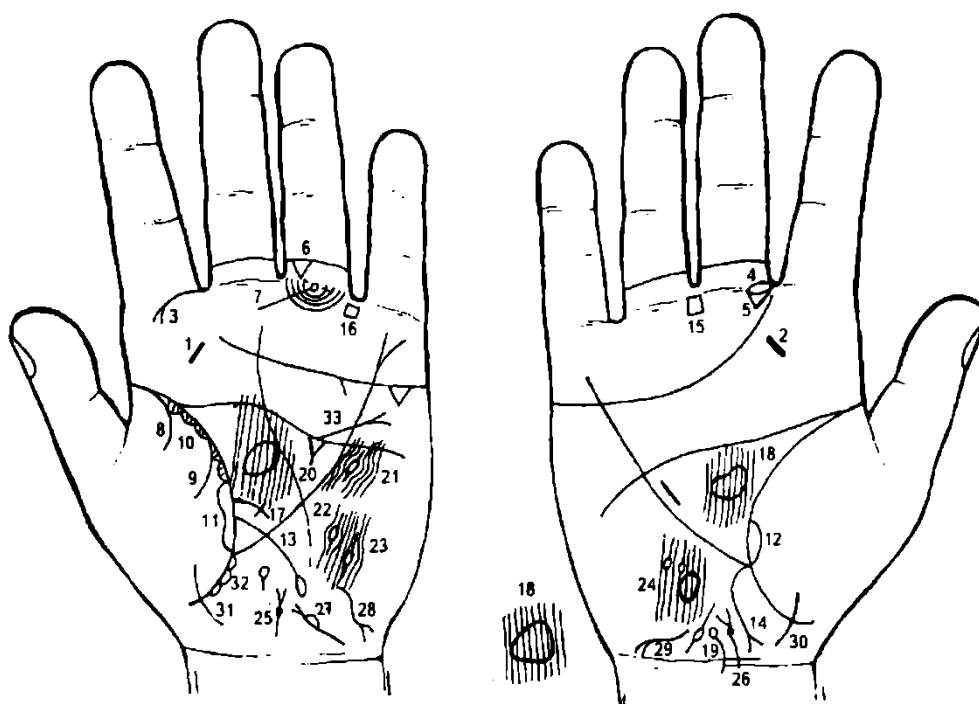
38. Прямая ветвь, исходящая из основания знака двенадцатиперстной кишки под № 39, с конусом на конце, обозначает язву в луковице.

39. Ветвь, исходящая из линии складки большого пальца, пересекающая линию Меркурия правой ладони на гипотенар и в направлении карпальной линии, обозначает двенадцатиперстную кишку: сдавление, дуоденит.

40. Дугообразная линия на гипотенаре правой ладони обозначает искривление грудного отдела позвоночника.

41. Извилистая линия, исходящая из пятипальцевой складки на бугор Юпитера правой ладони, обозначает искривление поясничного отдела позвоночника.

42. Треугольник, расположенный между первой и второй складками проксимальной фаланги безымянного пальца левой ладони, обозначает левосторонний ушиб копчика.



К рисункам 577, 578

- 1, 2. Такие короткие и прямые линии на буграх Юпитера обозначают хронический тонзиллит.
3. Дугообразная ветвь, исходящая из первой складки проксимальной фаланги указательного пальца левой ладони на бугор Юпитера, конец которой расщеплен, обозначает левостороннюю риносклерому носа, а также предвещает склерому верхних дыхательных путей.
4. Островок, прерывающий первую складку проксимальной фаланги среднего пальца, расположенный рядом с межпальцевым промежутком указательного и среднего пальцев правой ладони, обозначает неврит слухового (кохлеарного) нерва правого уха.
5. Треугольник над первой складкой проксимальной фаланги среднего пальца правой ладони, расположенный рядом с межпальцевым промежутком, обозначает хроническое катаральное воспаление среднего уха, или хронический катаральный средний отит.
Примечание: если треугольник расположен на обеих ладонях, то это обозначает отосклероз.
6. Треугольник, расположенный между первой и второй складками проксимальной фаланги безымянного пальца левой ладони, вершина которого направлена вниз, обозначает ушиб копчика слева.
7. Колечко, расположенное между первой складкой проксимальной фаланги безымянного пальца левой ладони и на продолжении оси пальца, а также первой линии подпальцевого трирадиуса, обозначает левостороннюю невралгию седалищного нерва.
- 8, 9. Ветви, исходящие из линии складки большого пальца левой ладони на тенар, обозначают в сочетании гемоторакс левосторонний.
10. Островки, расположенные вдоль линии складки большого пальца левой ладони, внутри которых короткие линии, исходящие из линии складки, обозначают хронический бронхит с астматическим компонентом, и в сочетании со знаком под № 3 предвещают склерому верхних дыхательных путей.
- 11, 12. Длинный островок, расположенный вдоль линии складки большого пальца, оканчивающийся у основания линии Меркурия на обеих ладонях, предвещает двусторонний отек легких.
13. Ветвь, исходящая из линии складки большого пальца левой ладони, пересекающая линию Меркурия в направлении карпальной линии и оканчивающаяся островком, обозначает тонкий кишечник: дуоденит, сдавление — энтероколит. Островок на конце знака обозначает вздутие в подвздошной кишке.
14. Ветвь с конусом на конце, исходящая из основания линии Меркурия правой ладони в направлении карпальной линии, обозначает аппендицит с местным перитонитом.
15. Четырехугольник, расположенный в межпальцевом промежутке среднего и безымянного пальцев, предвещает хронический гастрит.
16. Четырехугольник, расположенный в межпальцевом промежутке безымянного пальца и мизинца, предвещает катаральный колит.

17. Ветвь, исходящая из линии складки большого пальца левой ладони чуть выше знака тонкого кишечника под № 13, оканчивающаяся крестиком, предвещает дизентерийный сигмоидит.

18. Такая конфигурация гипофиза в большом треугольнике правой ладони указывает на базофильную аденому передней доли гипофиза — синдром Иценко—Кушинга.

19. Дугообразная линия, исходящая из карпальной линии вдоль оси правой ладони, оканчивающаяся островком, указывает на кистозный арахноидит.

20. Треугольник, расположенный под пятипальцевой складкой левой ладони, выпускающий из вершины короткую линию, указывает на травму левого полушария мозга, повлекшую кистозный арахноидит.

21. Островок, прерывающий папиллярную линию, расположенный в передней части лобной доли левого полушария мозга, обозначает травму коры головного мозга передней части лобной доли и сотрясение мозга в левом полушарии.

22, 23. Два островка, прерывающие папиллярные линии в теменной доле левого полушария мозга, указывают на травмы коры головного мозга и на сотрясение мозга в двух местах, что повлекло за собой заболевание кистозным арахноидитом.

24. Такой большой островок в теменной доле правого полушария (не прерывающий папиллярные линии) указывает на ишемическую болезнь теменной доли мозга в правом полушарии — ишемический инсульт.

25, 26. Знак предстательной железы. Глубокая точка (или ямочка) у основания конуса знака указывает на аденому предстательной железы.

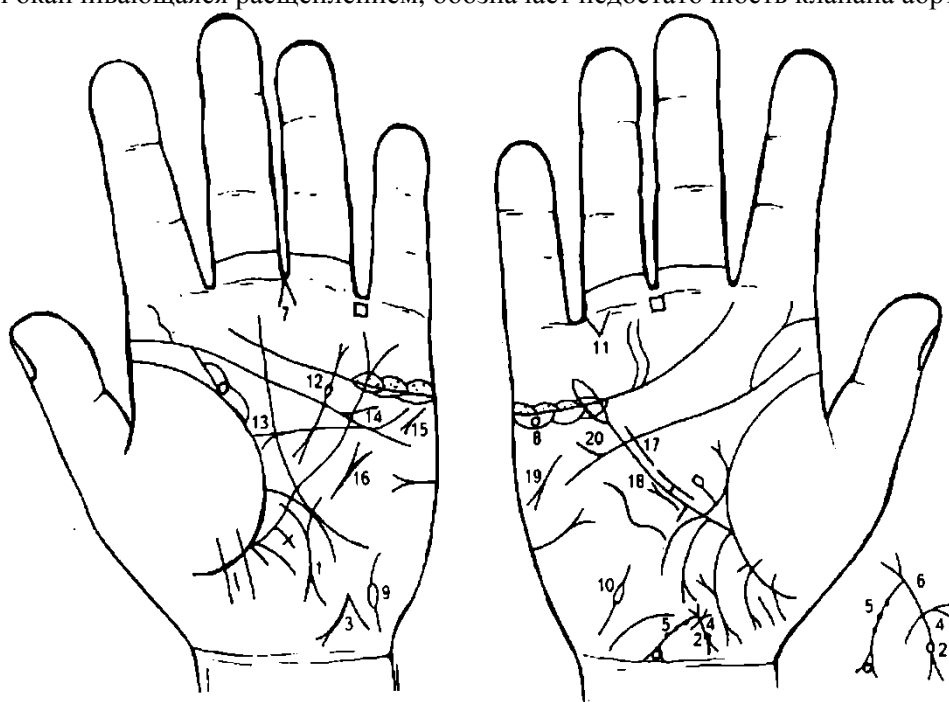
27. Знак мочевого пузыря: цистит, опущен, дивертикул на боковой стенке.

28, 29. Инфекционный гепатит, вирус А, болезнь Боткина.

30, 31. Знак девочки.

32. Длинные островки, расположенные вдоль линии складки большого пальца левой ладони на участке между основанием нисходящей ветви (или основанием линии Меркурия и знаком девочки под № 31), обозначают дизентирию.

33. Прямая ветвь, исходящая из пятипальцевой складки левой ладони, пересекающая линию Меркурия и оканчивающаяся расщеплением, обозначает недостаточность клапана аорты.



К рисункам 579, 580

1. Короткая прямая (или незначительно извилистая) линия, расположенная на оси левой ладони, концы которой оканчиваются расщеплением, служит указанием на рак щитовидной железы.

2. Ямочка (точка), расположенная на основании нижнего конуса знака матки (шейка матки), обозначает миому в задней стенке или у дна тела матки.

3. 4. Знак тела матки широкий — служит указанием на бугристость тела матки.

5. Дугообразная ветвь, исходящая из верхнего конуса знака матки (зев матки) в направлении карпальной линии, оканчивающаяся конусом, обозначает ретрофлексию: загиб кзади; конус

указывает на зуд вульвы. Три ямочки на ветви предвещают три травмы тела матки. Колечко, расположенное внутри конуса, предвещает лейкоплакию вульвы, бели.

6. Такой знак на теле матки обозначает крауроз вульвы.

В сочетании с лейкоплакией вульвы — предшествует раку вульвы и шейки матки.

7. Конус, направленный в межпальцевый промежуток среднего и безымянного пальцев левой ладони, предвещает гинекологическую операцию: удаление матки, маточных труб, яичников.

8. Колечко в островке, расположенное под трехпальцевой складкой и под бугром Меркурия, обозначает кисту ретенционную желтого тела правого яичника.

9. 10. Знак маточных труб, расположенный на гипотенаре, — непроходимость.

11. Треугольник, расположенный под первой складкой проксимальной фаланги безымянного пальца правой ладони, а также со стороны межпальцевого промежутка безымянного пальца и мизинца, предвещает правостороннюю частичную кишечную непроходимость, связанную с гинекологией.

12. Знак поджелудочной железы. Островок на знаке указывает на недостаточность инсулярного аппарата.

13. Гипертрофия левого предсердия и желудочка.

14. Стеноз устья аорты.

15. Тахикардия.

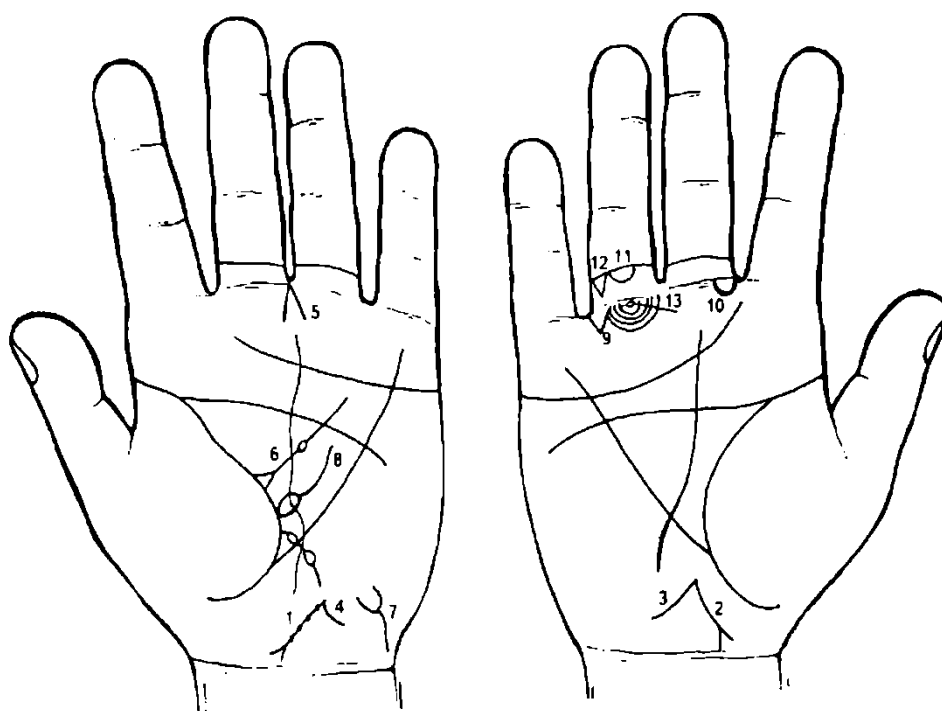
16. Стеноз митрального клапана I—II степени.

17. Гипертрофия правого желудочка.

18. Мерцательная аритмия.

19. Стеаторея.

20. Дефект межжелудочковой перегородки.



К рисункам 581, 582

1. Знак матки. Четыре ямочки (точки) на теле матки обозначают четыре фибромиомы на теле матки, т. е. матка фиброматозная. Ретрофлексия: загиб кзади и опущение под № 2.

2. Такое расположение знака матки указывает на загиб кзади и опущение матки.

3. Дугообразная ветвь, исходящая из зева знака матки в направлении карпальной линии правой ладони, при этом длинная, предвещает выпадение правой стенки влагалища.

4. Короткая ветвь, исходящая из зева знака тела матки левой ладони, обозначает необильные бели.

5. Конус, направленный в межпальцевый промежуток среднего и безымянного пальцев левой ладони, предвещает гинекологическую операцию, связанную с опущением матки, выпадением правой стенки влагалища.

6. Треугольник на линии складки большого пальца левой ладони, расположенный в большом треугольнике, выпускающий ветвь с островком в направлении пятипальцевой складки, обозначает лимфаденит регионарный подчелюстных лимфатических узлов — скарлатина.

7. Знак мочевого пузыря: опущен, цистит, растянут вправо.

8. Островок, расположенный касательно к линии складки большого пальца левой ладони, выпускающий ветвь в большом треугольнике, обозначает или предвещает спленомегалию.

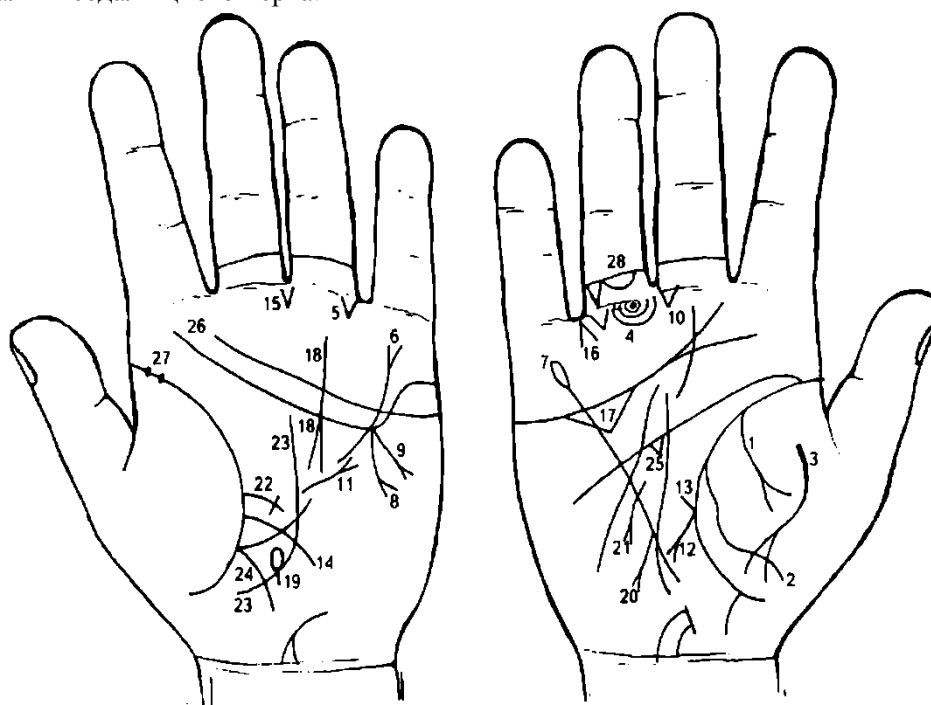
9. Треугольник под первой складкой проксимальной фаланги безымянного пальца правой ладони, расположенный со стороны межпальцевого промежутка, обозначает частичную кишечную непроходимость, связанную с гинекологией.

10. Островок под линией складки проксимальной фаланги среднего пальца, расположенный со стороны межпальцевого промежутка указательного и среднего пальцев правой ладони, предвещает баротравму и неврит слухового (кохлеарного) нерва правого уха.

11. Островок под второй складкой проксимальной фаланги безымянного пальца правой ладони обозначает правосторонний анкилоз тазобедренного сустава.

12. Треугольник указывает на ушиб копчика справа.

13. Невралгия седалищного нерва.



К рисункам 583, 584

1. Дугообразная ветвь с конусом на конце, исходящая из линии складки большого пальца правой ладони на тенар, обозначает правосторонний экссудативный плеврит — выпад вправо в правой плевральной полости вследствие локализации вблизи диафрагмы.

2. Такая извилистая ветвь, исходящая из линии складки большого пальца правой ладони на тенар, в сочетании со знаком под № 1 обозначает пневмоторакс спонтанный (вероятно, связанный со злокачественными образованиями).

3. Такая дугообразная линия на тенаре правой ладони предвещает перитонит.

4. 5. Треугольники, расположенные под первой складкой проксимальной фаланги безымянных пальцев и со стороны межпальцевых промежутков безымянного пальца и мизинца, указывают на частичную двустороннюю кишечную непроходимость.

6. Линия Меркурия, конец которой расщеплен на левой ладони, обозначает гастроптоз.

7. Линия Меркурия оканчивается островком на правой ладони — обозначает, что желудок подвержен аллергическим отравлениям.

8. 9. Два аденоматозных полипа в привратниковой (пилорической) части желудка, или полипоз привратниковой части желудка: две ветви с конусом на конце, исходящие из точки пересечения пятипальцевой складки и линии Меркурия левой ладони в направлении на гипотенар и карпальную линию. № 9 — опухоль Крукенберга.

10. Треугольник под первой складкой проксимальной фаланги среднего пальца правой ладони, расположенный со стороны межпальцевого промежутка среднего и безымянного пальцев, указывает на оперативное вмешательство в желудок, связанное с полипозом привратниковой части желудка.

11. Короткая линия, исходящая из большого треугольника левой ладони, пересекающая прерывистую часть линии Меркурия в направлении бугра Меркурия и оканчивающаяся расщеплением, предвещает рубцово-измененный сальник, связанный с операцией брюшины.

12. Ветвь с конусом на конце, исходящая из линии складки большого пальца правой ладони, пересекающая большой треугольник и линию Меркурия в направлении карпальной линии, обозначает язву двенадцатиперстной кишки вне пределов луковицы.

13. Прямая короткая ветвь, исходящая из основания знака двенадцатиперстной кишки под № 12, обозначает луковицу: расширена.

14. Ветвь, исходящая из линии складки большого пальца левой ладони, пересекающая большой треугольник и линию Меркурия на гипотенар и в направлении карпальной линии, обозначает тонкий кишечник: воспаление слизистой оболочки — энтероколит.

15. Треугольник, расположенный в межпальцевом промежутке среднего и безымянного пальцев левой ладони, вершина которого направлена вниз, предвещает резекцию привратниковой части желудка.

16. Конус, направленный в межпальцевый промежуток безымянного пальца и мизинца правой ладони, предвещает удаление желчного пузыря, связанное с абсцессом.

17. Большой треугольник под трехпальцевой складкой и под бугром Меркурия правой ладони служит указанием на абсцесс желчного пузыря.

18. Дугообразная линия, пересекающая трехпальцевую и пятипальцевую складки левой ладони и оканчивающаяся расщеплением в большом треугольнике, обозначает хронический ахилический панкреатит или метастазы рака желудка.

19. Островок, расположенный на оси левой ладони и ниже основания линии Меркурия, обозначает сдавление протока поджелудочной железы вследствие гастроптоза.

20. Прямая короткая линия, исходящая из участка печени линии Меркурия на гипотенар и в направлении карпальной линии, оканчивающаяся конусом, предвещает прорастание (метастазы) рака желудка в печень (левую долю).

21. Дугообразная ветвь, исходящая из средней трети малой кривизны желудка (линия Меркурия правой ладони) в направлении карпальной линии, конец расщеплен, предвещает полип аденоматозный в средней трети малой кривизны желудка — признаки малигнизации.

22. Сигмоидит.

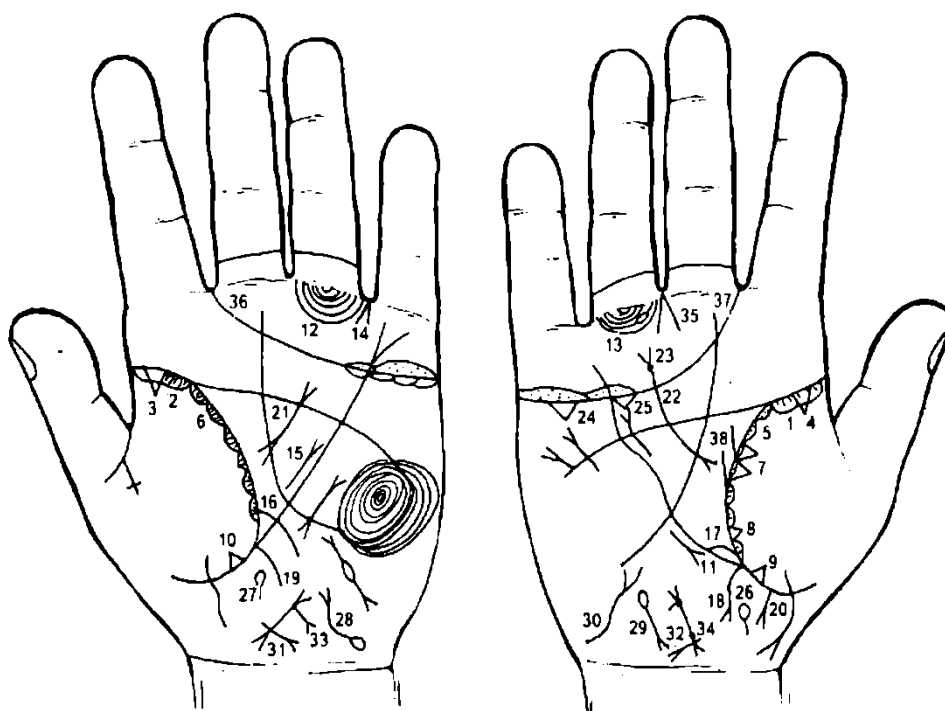
24. Ветвь, исходящая из основания линии Меркурия в направлении карпальной линии левой ладони, указывает на колит, связанный с энтероколитом.

25. Треугольник под пятипальцевой складкой правой ладони, расположенный в большом треугольнике, предвещает удар (травму) правого полушария мозга.

26. Пятипальцевая складка, конец которой отклонился к трехпальцевой складке левой ладони, указывает на несчастливую человека и на слабый ум. Знак также отклоняется к бугру Меркурия, что свидетельствует о склонности к коммерции.

27. Две глубокие точки (ямочки), расположенные в начале линии складки большого пальца левой ладони, обозначают паротит эпидемический (свинка).

28. Островок под второй складкой проксимальной фаланги безымянного пальца правой ладони предвещает правосторонний анкилоз тазобедренного сустава.



К рисункам 585, 586

1, 2. Длинный островок, расположенный на линии складки большого пальца от ее основания до точки 10—12 лет, со стороны тенара на обеих ладонях, обозначает двустороннюю хроническую пневмонию до 10—12-летнего возраста.

3, 4. Треугольник, расположенный на линии складки большого пальца и на ее основании со стороны тенара на обеих ладонях, обозначает фиброзные изменения корней легких.

5, 6. Короткие островки, расположенные вдоль линии складки большого пальца со стороны тенара, в которых наблюдаются мелкие штрихи (линии), исходящие из линии складки на обеих ладонях, обозначают хронический бронхит с астматическим компонентом.

7. Два треугольника, расположенные на линии складки большого пальца правой ладони, на участке средней доли правого легкого, основания треугольников соединены между собой, предвещают рак средней доли легкого, или метастазирование рака шейки матки в легкое.

8. Треугольник, расположенный на линии складки большого пальца правой ладони, чуть выше основания линии Меркурия, обозначает фиброзные изменения в нижней секции средней доли легкого, связанные с панкреатитом.

9. 10. Треугольник, расположенный на линии складки большого пальца и чуть ниже основания линии Меркурия на обеих ладонях, обозначает двустороннее уплотнение нижних долей легких вследствие приподнятой диафрагмы.

11. Короткая прямая линия с конусом на конце, расположенная на гипотенаре параллельно и рядом с линией Меркурия правой ладони, конус которой направлен вниз, обозначает среднедолевой синдром: хронический воспалительный процесс, ограниченный средней долей правого легкого; возможны — ателектаз (спадение, безвоздушность легкого или его доли, сегмента) за счет сдавления лимфоузлами или облитерации среднедолевого бронха опухолевым процессом, а также туберкулезный инфильтрат типа лобита.

12, 13. Длинный островок, прерывающий подпальцевую папиллярную линию безымянного пальца на обеих ладонях, предвещает двусторонний лимфаденит — поражение паховых лимфатических узлов.

14. Линия Меркурия расщеплена на левой ладони — указывает на гастроптоз.

15. Прямая и короткая линия с конусом на конце, расположенная в большом треугольнике левой ладони, рядом и параллельно линии Меркурия, конус направлен вверх, обозначает лимфогранулематоз.

16. Такая короткая ветвь, исходящая из линии складки большого пальца левой ладони, пересекающая линию Меркурия в направлении карпальной линии, обозначает воспаление слизистой тонкого кишечника — энтероколит.

17. Линия Меркурия начинается с островка на правой ладони — предвещает хронический лимфолейкоз.

18. Ветвь с конусом на конце, исходящая из основания линии Меркурия в направлении карпальной линии правой ладони, указывает на хронический аппендицит.

19. Ветвь, исходящая из основания линии Меркурия в направлении карпальной линии левой ладони, обозначает левую сторону толстой кишки: здесь воспаление слизистой оболочки — катаральный колит.

20. Короткая и прямая ветвь с конусом на конце, исходящая из участка прямой кишки в направлении оси пересечения с карпальной линией правой ладони, предвещает метастазирование рака (свищ) шейки матки в прямую кишку.

21. Муковисцидоз.

22. Рак поджелудочной железы.

23. Ямочка на хвосте знака поджелудочной железы предвещает рак хвоста поджелудочной железы. Указанная ямочка обозначает злокачественное новообразование.

24, 25. Два треугольника под трехпальцевой складкой и под бугром Меркурия правой ладони указывают на калькулезный холецистит.

26. Островок на оси правой ладони, расположенный ниже основания линии Меркурия, обозначает дискинезию желчных путей.

27. Островок на оси левой ладони, расположенный ниже основания линии Меркурия, обозначает стенозирование панкреатических ходов, связанное с раком.

28. Знак мочевого пузыря: опущен, растянут более влево; дивертикул на задней стенке, или метастазирование рака шейки матки.

29. Знак гемолитической анемии — семейно-наследственная.

30. Знак щитовидной железы: тиреотоксикоз правой доли в пределах I—II стадии.

31. 32. Прямая ветвь с конусом на конце, пересекающая основание нижнего конуса знака матки в противоположную сторону от большого пальца и в направлении карпальной линии, предвещает рак шейки матки.

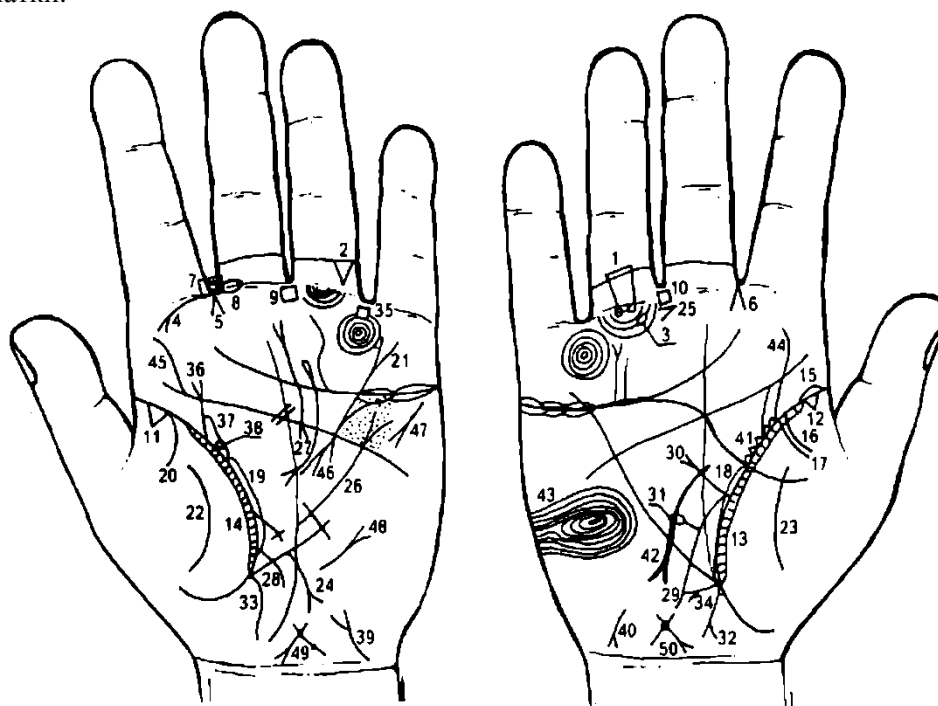
33. Короткая ветвь, исходящая из основания верхнего конуса знака матки, конус направлен в сторону карпальной линии, обозначает бели, зуд вульвы.

Ямочка (точка) на теле матки обозначает миому.

Знак гинекологической операции.

37. Трехпальцевые складки оканчиваются в межпальцевых промежутках указательного и среднего пальцев — предвещают тяжелую мучительную смерть.

38. Рак матки.



К рисункам 587, 588

1. Как отдаленное следствие ушиба в области ягодиц (падение) следует отметить кокцигодению, т. е. постоянную боль в районе копчика. Больная предпочитает стоять, так как сидение усиливает боль. Нужно иметь в виду, что причиной подобных болей может явиться генитальный эндометриоз, который больная скрывает. Нужно исключить и раздражение, идущее от грушевидной мышцы.

Два колечка, касательно расположенные между собой под первой складкой проксимальной фаланги безымянного пальца правой ладони, обозначают правостороннюю невралгию седалищного нерва и кокцигодинию.

2. Треугольник, расположенный между первой и второй складками проксимальной фаланги безымянного пальца левой ладони, обозначает левосторонний ушиб копчика.

3. Островок, прерывающий подпальцевый трирадиус безымянного пальца правой ладони, обозначает регионарный лимфатический узел в правом паху.

4. Ветвь с конусом на конце, исходящая из первой складки проксимальной фаланги указательного пальца левой ладони на бугор Юпитера, обозначает левостороннюю риносклерому носа.

5. 6. Конус, направленный в межпальцевый промежуток указательного и среднего пальцев левой и правой ладоней, обозначает двусторонний насморк вазомоторный и аллергический.

7. Четырехугольник, в котором два колечка, расположенный в межпальцевом промежутке указательного и среднего пальцев, обозначает:

четырехугольник — хроническое левостороннее воспаление верхнечелюстной пазухи, или хронический левосторонний фронтит;

два колечка в четырехугольнике — два полипа в носу.

8. Островок, прерывающий первую складку проксимальной фаланги среднего пальца левой ладони, расположенный со стороны межпальцевого промежутка среднего и указательного пальцев, обозначает неврит слухового (кохлеарного) нерва левого уха.

9, 10. Четырехугольник, расположенный в межпальцевом промежутке среднего и безымянного пальцев на обеих ладонях, обозначает анацидный гастрит; желудочную ахилию.

11, 12. Треугольник на линии складки больших пальцев, расположенный в верхушке легких и со стороны тенара, обозначает фиброзные изменения корней.

13, 14. Длинный островок, расположенный параллельно линии складки большого пальца, со стороны тенара, в котором видны штрихи (короткие линии), исходящие из линии складки большого пальца, обозначает бронхиальную астму.

15. Островок, прерывающий линию складки большого пальца правой ладони у ее основания, указывает на неспецифическую правостороннюю пневмонию в детстве.

16, 17. Две дугообразные линии, исходящие из линии складки большого пальца правой ладони на тенар, предвещают правосторонний гемоторакс вследствие геморрагического диатеза.

18, 19. Длинный островок вдоль линии складки большого пальца, расположенный со стороны большого треугольника на обеих ладонях, предвещает бронхоэктазы.

20. Ветвь, исходящая из линии складки большого пальца левой ладони на тенар, обозначает левосторонний сухой плеврит.

21. Линия Меркурия оканчивается расщеплением на левой ладони — указывает на гастроптоз.

22. 23. Дугообразные линии на тенарах предвещают воспаление брюшины.

24. Прямая ветвь, исходящая из линии Меркурия на участке верхней трети большой кривизны желудка, с конусом на конце, в направлении гипотенара и карпальной линии, обозначает полип аденоматозный в верхней трети малой кривизны — рак желудка.

25. Конус, расположенный горизонтально под межпальцевым промежутком среднего и безымянного пальцев правой ладони, острие которого направлено в сторону указательного пальца, предвещает резекцию желудка.

26. Короткая линия, исходящая из большого треугольника левой ладони (только), пересекающая в месте обрыва линию Меркурия в направлении мизинца, оканчивающаяся конусом (расщеплением), предвещает рубцово-измененный сальник.

27. Островок, выпускающий дугообразную линию, оканчивающуюся расщеплением. Знак расположен в большом треугольнике левой ладони — обозначает поджелудочную железу:

островок — подвержена аллергическим отравлениям;

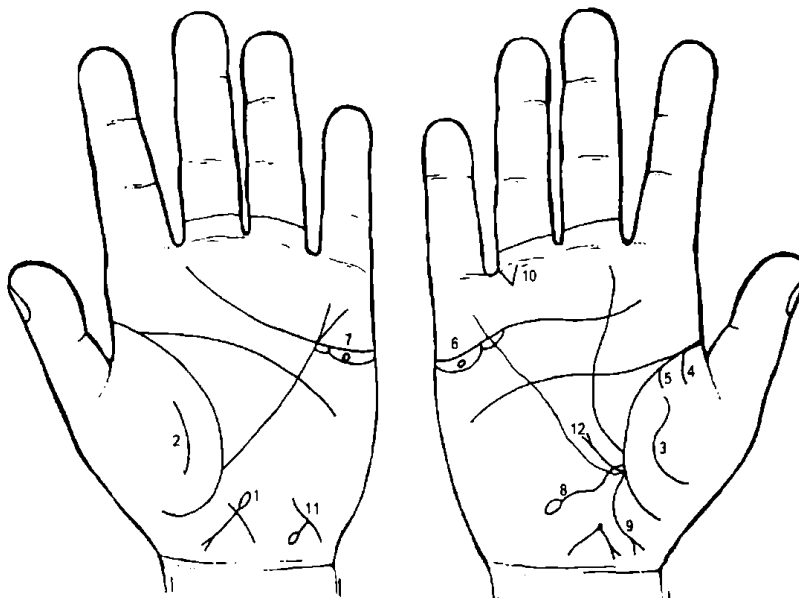
дугообразная линия с конусом на конце — указание на ахилический панкреатит.

28. Ветвь, исходящая из линии складки большого пальца левой ладони, чуть выше основания линии Меркурия, пересекающая линию Меркурия в направлении гипотенара и карпальной линии, предвещает воспаление слизистой оболочки тонкого кишечника — энтероколит.

29. Дугообразная ветвь, исходящая из линии складки большого пальца правой ладони чуть выше основания линии Меркурия, пересекающая линию Меркурия в направлении гипотенара и с большим отклонением в сторону карпальной линии, обозначает двенадцатиперстную кишку: сдавление, дуоденит.

30. Прямая ветвь с конусом на конце, исходящая из основания знака двенадцатиперстной кишки в направлении бугра Аполлона, обозначает язву двенадцатиперстной кишки в луковице.

31. Прямая ветвь с островком на конце, исходящая из средней трети знака двенадцатиперстной кишки, обозначает дивертикул в средней трети двенадцатиперстной кишки.
32. Ветвь с конусом на конце, исходящая из основания линии Меркурия в направлении карпальной линии, обозначает хронический аппендицит.
33. Ветвь, исходящая из основания линии Меркурия левой ладони в направлении карпальной линии, обозначает колит, связанный с энтероколитом.
34. Прямая ветвь с конусом на конце, исходящая из верхней трети малой кривизны правой ладони на гипотенар, и знак расположен почти горизонтально, может предвещать полип папилломатозный в верхней трети малой кривизны желудка.
35. Четырехугольник в межпальцевом промежутке безымянного пальца и мизинца левой ладони предвещает колит.
36. Ветвь с конусом на конце, исходящая из линии складки большого пальца левой ладони с наклоном в сторону большого пальца, обозначает мочеточник расширенный; на нем точки (ямочки) — камни в верхней трети мочеточника, а конус на конце знака предвещает пиелонефрит.
37. Островок, образуемый линией складки большого пальца левой ладони и знаком мочеточника, обозначает лоханку и чашечку левой почки — расширены.
38. Колечко, касательно расположенное к островку (знак лоханки и чашечки), обозначает кисту солитарную боковую в лоханке левой почки.
39. Знак мочевого пузыря на левой ладони: цистит; растянут влево.
40. Знак гепатита аллергической этиологии.
41. Пять треугольников на линии складки большого пальца правой ладони, расположенные со стороны большого треугольника и против верхней секции средней доли легкого, обозначают хроническую мастопатию правой молочной железы (предрак).
42. Дугообразная линия с конусом на конце, исходящая из большого треугольника правой ладони, пересекающая линию Меркурия в направлении карпальной линии, предвещает операцию правой молочной железы или ее ампутацию.
43. Такой узор на гипотенаре, образуемый папиллярными линиями на правой ладони, обозначает эндокринно-вегетативные нарушения, связанные с изменениями в области подкорковых образований в правом полушарии мозга и объясняющие депрессивное течение психоза. Внешние факторы могут служить провоцирующим моментом. Также предвещает лейкоцитоз и повышенный протромбин крови.
44. 45. Знаки сколиоза поясничного отдела позвоночника.
46. Знак гипертрофии левого предсердия и левого желудочка.
47. Знак стеноза митрального клапана.
- 49, 50. Знак матки. Ретрофлексия: загиб кзади; эрозия шейки; в зеве тела матки миома. Травма тела матки вследствие аборта. Необильные бели.



К рисункам 589, 590

1. Островок, расположенный на продолжении линии (знака) тела матки, указывает на пельвеоперитонит.

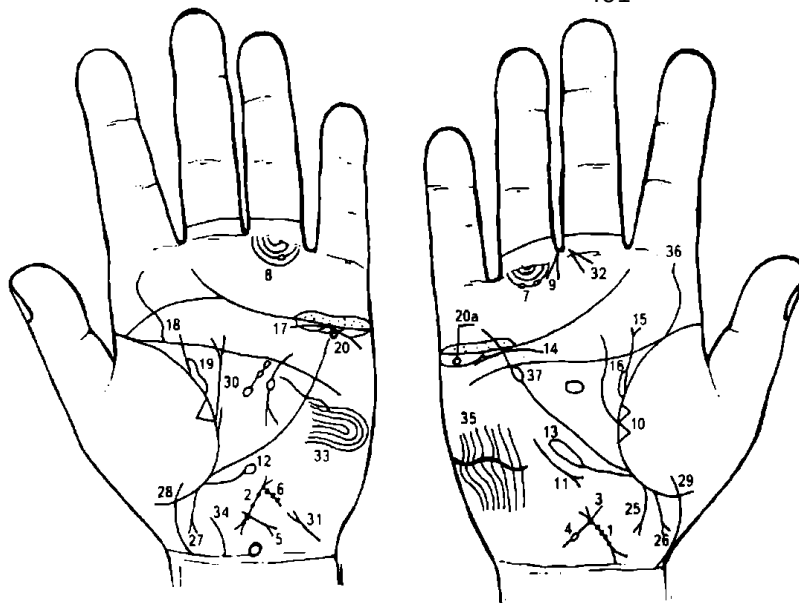
2, 3. Дугообразная и извилистая линия на тенаре служит указанием на перитонит (воспаление брюшины); здесь — вследствие перитонита.

4, 5. Ветви, исходящие из линии складки большого пальца правой ладони, предвещают гемоторакс.

6, 7. Колечко в островке под трехпальцевой складкой и под бугром Меркурия на обеих ладонях обозначает

двустороннюю кисту ретенционную желтого тела.

8. Знак двенадцатиперстной кишки: сдавление, дуоденит, шейка расширена.
9. Хронический гангренозный аппендицит.
10. Правосторонняя частичная кишечная непроходимость.
11. Гепатит лекарственный (желтуха лекарственная).



К рисункам 591, 592

1, 2. Знак тела матки: множество точек указывают на фиброматозную матку.

Узел на зеве тела матки обозначает фибромиому значительной величины.

Ветвь с островком, исходящая от зева матки, обозначает биопсию тела матки, гнилостно-гнийные бели.

Ветвь с конусом на конце, исходящая из основания нижнего конуса (шейка матки) в направлении карпальной линии, обозначает рак шейки

матки.

Ветвь с тремя точками, исходящая из зева тела матки, указывает на бели и на три травмы тела матки, связанные с абортами.

Два островка, прерывающие подпальцевый трирадиус безымянного пальца правой ладони, обозначают два регионарных лимфоузла в правом паху — их поражение.

Островок, прерывающий подпальцевый трирадиус безымянного пальца левой ладони, обозначает регионарный лимфоузел в левом паху и его поражение.

Такой конус, исходящий из межпальцевого промежутка среднего и безымянного пальцев с уклоном в сторону мизинца, предвещает надвлагалищную ампутацию матки.

Два треугольника, расположенные на линии складки большого пальца правой ладони, основания которых соприкасаются; треугольники расположены в средней доле правого легкого — указывают на уплотнение средней доли легкого; или метастазирование шейки матки.

Такой знак, у которого конус направлен вниз, обозначает среднедолевой синдром.

Ветвь с островком на конце, исходящая из линии складки большого пальца левой ладони чуть ниже основания линии Меркурия, обозначает лимфопению.

Ветвь с длинным островком на конце, исходящая из линии складки большого пальца правой ладони и чуть ниже основания линии Меркурия, обозначает лейкопению.

Дугообразная линия, расположенная под трехпальцевой складкой правой ладони, но не касательно к ней, обозначает: нефроптоз; хроническая недостаточность мозгового слоя надпочечника вследствие гипотонической болезни.

Ветвь, исходящая из линии складки большого пальца правой ладони в направлении пятипальцевой складки с наклоном в сторону большого пальца, оканчивающаяся конусом, обозначает перегиб мочеточника; конус указывает на пиелонефрит.

Островок, образуемый линией складки большого пальца и знаком мочеточника под № 15 правой ладони, обозначает расширенные лоханку и чашечку.

Дугообразная линия, касательно расположенная под трехпальцевой складкой левой ладони и под бугром Меркурия, обозначает хроническую недостаточность мозгового слоя левого надпочечника.

Ветвь, исходящая из линии складки большого пальца левой ладони в направлении пятипальцевой складки с наклоном в сторону большого пальца, обозначает левый мочеточник.

Лоханка и чашечка расширены.

20а. Колечко, расположенное в островке под трехпальцевой складкой и под бугром Меркурия левой ладони, обозначает кисту ретенционную желтого тела левого и правого яичников.

25. Дугообразная ветвь с конусом на конце, исходящая из участка прямой кишки линии складки большого пальца правой ладони, конус направлен в противоположную сторону от большого пальца, обозначает свищ прямой кишки или метастазирование рака шейки матки под № 5.

26, 27. Прямая ветвь с конусом на конце, исходящая из линии складки большого пальца в направлении карпальной линии и в сторону большого пальца, обозначает знак мальчика, тяжелые роды; ребенок — долгожитель.

28, 29. Дугообразная ветвь, исходящая из гипотенара, пересекающая линию складки большого пальца в направлении карпальной линии, конец соединен с карпальной линией, при этом

направлен в противоположную сторону от большого пальца, обозначает знак девочки, а соединение знака с карпальной линией указывает на преждевременную смерть.

30. Прямая ветвь, исходящая из линии складки большого пальца левой ладони в направлении пятипальцевой складки с конусом на конце, с наклоном в противоположную сторону от большого пальца, а рядом с ней исходит из линии складки большого пальца короткая ветвь,— обозначает фиброаденому левой молочной железы.

31. Знак мочевого пузыря: цистит, опущен, функциональные нарушения.

32. Конус, направленный в межпальцевый промежуток среднего и безымянного пальцев правой ладони, предвещает гинекологическую операцию, т. е. расширенную экстирпацию матки.

Под № 32 — расширенная экстирпация матки с придатками, параметральной клетчаткой и заложенными в ней регионарными лимфатическими узлами. Экстирпация матки произведена 15.06.87 г.

33. Такая короткая линия, исходящая из гипотенара левой ладони, пересекающая линию Меркурия, предвещает секторальную резекцию левой молочной железы.

34. Врожденное искривление шейного отдела позвоночника.

35. Врожденное искривление грудного отдела позвоночника.

36. Врожденное искривление поясничного отдела позвоночника.

Примечание: искривление позвоночника указывает на гипотоническую болезнь; хроническое легочное сердце; синдром Марфана.

37. Лейкоз.

Диагноз точно подтвердился.

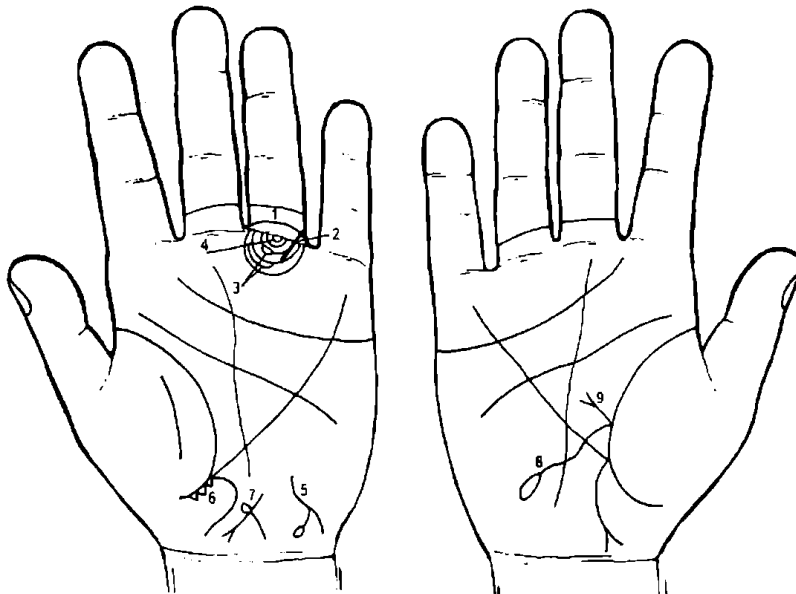
Под № 9 показана надвлагалищная ампутация матки. Установлено, что у 2,7-4,7% больных через 1-4 года после надвлагалищной ампутации диагностируется рак шейки матки, у значительной части больных при гистологическом исследовании удаленных опухолевых узлов обнаружена саркома, а у некоторых — рак эндометрия.

Примечание.

Больная Д. была обследована 22.03.83 г. Мною поставлен диагноз — рак матки.

03.10.85 г. произведена надвлагалищная ампутация.

15.06.87 г. в областном онкодиспансере произведена расширенная экстирпация матки с придатками, параметральной клетчаткой и заложенными в ней регионарными лимфатическими узлами верхней трети влагалища с последующей рентгенотерапией.



К рисункам 593, 594

1. Дугообразная линия, исходящая из первой складки безымянного пальца, проходящая по всей ширине проксимальной фаланги, между первой и второй складками проксимальной фаланги и соединяющаяся с первой складкой в межпальцевом промежутке безымянного пальца и мизинца,— обозначает левосторонний коксартроз тазобедренного сустава (дисплазия).

2. Такая прямая линия, пересекающая трирадиусы малого таза левой ладони, первую складку проксимальной фаланги и знак коксартроза тазобедренного сустава, предвещает операцию тазобедренного сустава, связанную с дисплазией коксартроза тазобедренного сустава.

3. Островки (два), прерывающие подпальцевые трирадиусы безымянного пальца левой ладони, указывают на два лимфоузла в левом паху — их поражение, т. е. обозначают лимфаденит регионарных лимфоузлов.

4. Колечко, расположенное между первой складкой безымянного пальца левой ладони и первым трирадиусом, и на продолжении оси пальца, обозначает левостороннюю невралгию седалищного нерва, а также неврит левой ноги.

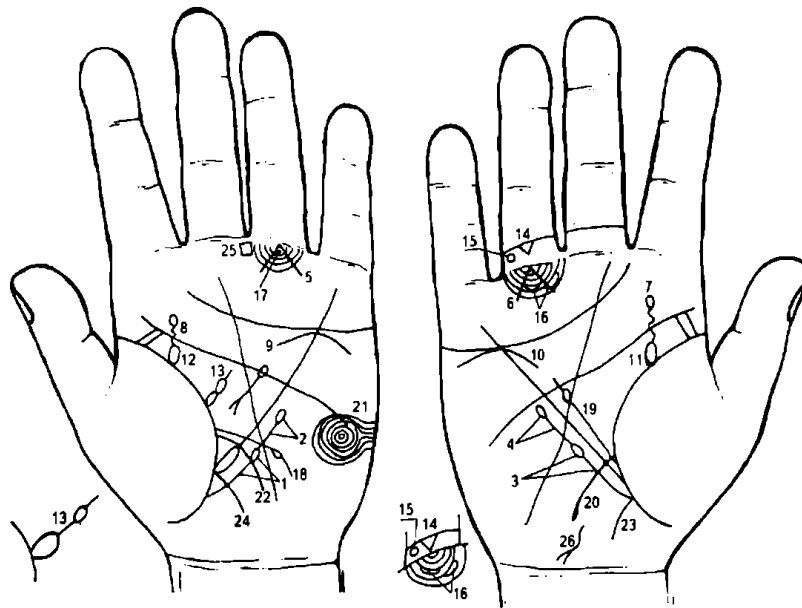
5. Извилистая линия, конец которой расщеплен, одна из ветвей оканчивается островком, а сам знак расположен в нижней части гипотенара левой ладони, обозначает гепатит лекарственный (желтуха лекарственная).

6. Три треугольника, основания которых касательно расположены на участке прямой кишки линии складки большого пальца левой ладони, указывают на травму ягодицы или травму левостороннего тазобедренного сустава.

7. Знак матки на левой ладони: от зева матки исходит островок, горизонтально расположенный в направлении большого пальца левой ладони,— предвещает абсцесс буртолинитовой железы (на наружной поверхности влагалища).

8. Знак двенадцатиперстной кишки: сдавление, дуоденит. Островок на конце знака обозначает расширенную шейку двенадцатиперстной кишки.

9. Ветвь, исходящая из основания знака двенадцатиперстной кишки в направлении пятипальцевой складки, конец которой расщеплен, указывает на язву в луковице двенадцатиперстной кишки.



К рисункам 595, 596

1. Ветвь, исходящая из линии складки большого пальца левой ладони ниже основания линии Меркурия в направлении пятипальцевой складки, при этом не пересекает линию Меркурия и оканчивается островком, обозначает лимфопению, т. е. пониженное содержание лимфоцитов в крови, участвующих в распознавании в организме «своего» и «чужого» и в организации различных защитных реакций, в управлении восстановительными процессами, побуждая клетки

поврежденных органов и тканей к размножению.

2. Ветвь, исходящая из островка под № 1 в направлении пятипальцевой складки левой ладони и оканчивающаяся островком, служит указанием на тромбоцитопению — основано на обнаружении тромбоцитопении при увеличенной селезенке и нормальном (или даже реактивно увеличенном) числе мегакариоцитов в костном мозге.

3. Ветвь, исходящая из линии складки большого пальца правой ладони ниже основания линии Меркурия в направлении пятипальцевой складки, при этом не пересекая линию Меркурия, и оканчивающаяся островком, обозначает лейкопению — пониженное содержание лейкоцитов в крови при лучевых поражениях и др. Лимфолейкоз, миелолейкоз.

4. Ветвь, исходящая из островка под № 3 в направлении пятипальцевой складки правой ладони и оканчивающаяся островком, указывает на кроветворный симптом Рустицкого (миеломная болезнь).

5, 6. Линии, образующие конус под углом 90°, острие которого касательно расположено к первой складке проксимальной фаланги безымянного пальца обеих ладоней, при этом острый угол находится на оси безымянного пальца, обозначают поражения костного мозга голени, таза, позвоночника и ребер, связанные с миеломной болезнью (болезнь Рустицкого—Калера).

7, 8. Такая извилистая ветвь, исходящая из линии складки большого пальца в направлении пятипальцевой складки, с наклоном в сторону большого пальца (не всегда), и оканчивающаяся островком, обозначает на обеих ладонях миеломные почки (болезнь Рустицкого—Калера).

9, 10. Дугообразная линия, касательно расположенная под трехпальцевой складкой и под бугром Меркурия на обеих ладонях, указывает на хроническую недостаточность надпочечников. В сочетании с миеломной почкой — вторичный амилоидоз почек.

11, 12. Островок, образуемый линией складки большого пальца и знаком мочеточника, обозначает: лоханка и чашечка расширены — гидронефроз (обеих почек).

13. Островок, касательно расположенный к линии складки большого пальца и выпускающий ветвь с островком в большом треугольнике левой ладони, а ветвь направлена в сторону пятипальцевой складки,— такой знак обозначает спленопатии (в частности, может указывать на спленомегалию) и анемию.

14. Треугольник под второй складкой проксимальной фаланги безымянного пальца обозначает ушиб копчика позвоночника справа.

15. Островок, расположенный между первой и второй складками проксимальной фаланги безымянного пальца левой ладони (но чаще бывает на безымянном пальце), обозначает введение катетера в малый таз с целью диагностики почечной артериальной гипертензии.

16. Два островка, прерывающие подпальцевые трирадиусы безымянного пальца правой ладони, указывают на поражение двух правосторонних паховых лимфоузлов как осложнение от применения катетера.

17. Колечко, расположенное между первой складкой проксимальной фаланги безымянного пальца левой ладони и первым подпальцевым трирадиусом, обозначает левостороннюю невралгию седалищного нерва, а также пояснично-крестцовый радикулит.

18. Ветвь, исходящая из линии складки большого пальца левой ладони, расположенная над знаком тонкой кишки под № 22, пересекающая линию Меркурия в направлении гипотенара и карпальной линии, прерывающаяся островком, обозначает эритроцитоз.

19. Ветвь, которая прерывается островком, исходящая из линии складки большого пальца правой ладони в направлении пятипальцевой складки, обозначает получение донорской крови. Сколько островков — столько раз было получение донорской крови; или переливание крови.

20. Ветвь, исходящая из линии складки большого пальца правой ладони чуть выше основания линии Меркурия, пересекающая линию Меркурия в направлении гипотенара и карпальной линии, обозначает двенадцатиперстную кишку — дуоденит, а дугообразность ее указывает на сдавление.

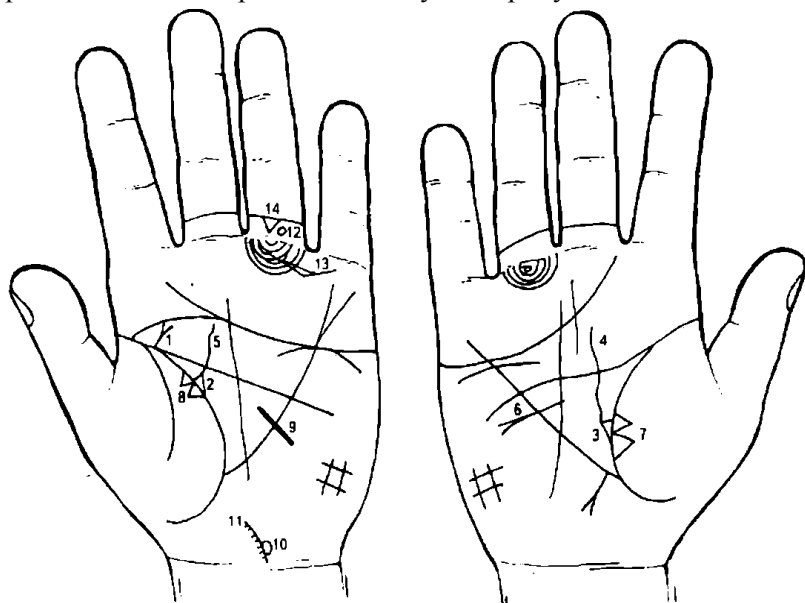
21. Концентрические окружности, образуемые папиллярными линиями на гипотенаре, обозначают высокий лейкоцитоз, а также эндокринно-вегетативные изменения в области подкорковых образований и объясняющие депрессивное течение психоза, а также является указанием на повышенный протромбин крови.

22. Ветвь, исходящая из линии складки большого пальца левой ладони чуть выше основания линии Меркурия, пересекающая линию Меркурия в направлении гипотенара и карпальной линии, обозначает тонкую кишку: тощая и подвздошная. Здесь, в связи с лимфопенией и тромбоцитопенией, т. е. лучевой болезнью, она обозначает не энтероколит, а энтерит — воспалительное заболевание слизистой оболочки тонкой кишки в связи с радиационным поражением — энтерит лучевой.

23, 24. Гастроэнтероколит, связанный с радиационным поражением.

25. Четырехугольник, расположенный в межпальцевом промежутке среднего и безымянного пальцев левой ладони, предвещает гастроэнтерит — патология желудка вследствие лучевой болезни.

26. Извилистая линия, расположенная у основания гипотенара правой ладони, оканчивающаяся расщеплением в противоположную сторону от большого пальца, предвещает лучевой гепатит на фоне лучевой болезни. Прогноз, по-видимому, должен считаться хорошим.



К рисункам 597, 598

1. Прямая ветвь с конусом на конце, исходящая строго вертикально из основания пятипальцевой складки и линии складки большого пальца, которые сливаются на большом участке, служит указанием на фиброаденому молочной железы под соском и ее малигнизацию в рак соска — рак Педжета.

2, 3. Треугольник на линии складки большого пальца, у которого верхний катет короче остальных, обозначает на обеих ладонях двустороннюю непальпируемую мастопатию.

4, 5. Такая извилистая линия, исходящая из треугольников под № 2, 3 в направлении пятипальцевой складки, пересекающая ее, имеющая уклон в противоположную сторону от большого пальца, обозначает на обеих ладонях двустороннюю кисту, при этом в правой молочной железе — величиной с куриное яйцо.

Такой знак, пересекающий линию Меркурия, исходящий из большого треугольника правой ладони, предвещает ампутацию правой молочной железы.

Два треугольника, расположенные на линии складки большого пальца правой ладони, основания которых между собой касательны, а вершины находятся на тенаре, предвещают метастазирование рака молочной железы в легкое.

Два треугольника, расположенные на линии складки большого пальца левой ладони, предвещают метастазирование рака Педжета в левое легкое.

Знак секторальной резекции или ампутации левой молочной железы.

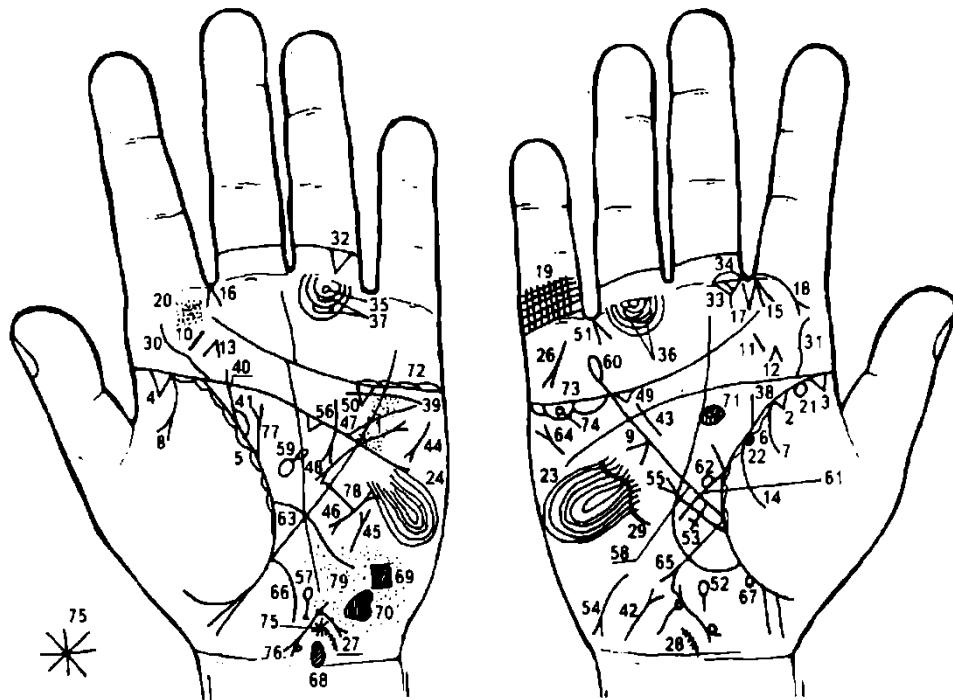
Такой островок на знаке шейного отдела позвоночника под № 11 обозначает правостороннюю атерому шейного отдела позвоночника.

Врожденное искривление шейного отдела позвоночника: мелкие штрихи на знаке указывают на остеохондроз.

Колечко, расположенное между первой и второй складками проксимальной фаланги безымянного пальца левой ладони, предвещает введение катетера в малый таз с целью диагностики почечной артериальной гипертензии.

Два островка, прерывающие подпальцевые трирадиусы безымянного пальца, предвещают поражение двух паховых лимфоузлов вследствие применения катетера.

Треугольник под второй складкой проксимальной фаланги безымянного пальца левой ладони предвещает левосторонний ушиб копчика.



К рисункам 599, 600

1. Множество глубоких точек, расположенных вдоль линии Меркурия между трехпальцевой и пятипальцевой складками левой ладони, обозначают ревматизм не активной формы. Эндокардит. Стрептококк.

3, 2. Два треугольника на линии складки большого пальца правой ладони, расположенные в верхней доле правого легкого, указывают на затемнение (ТБЦ I стадии) верхушки правого легкого.

4, 3. Треугольник, расположенный на основании линии складки большого пальца со стороны тенара на обеих ладонях, обозначает фиброзные изменения корней.

5, 6. Островки, расположенные вдоль линии складки большого пальца со стороны тенара на обеих ладонях, обозначают хронический бронхит.

7. Ветвь, исходящая из линии складки большого пальца на тенар правой ладони, обозначает правосторонний сухой плеврит в детстве.

8. Ветвь, исходящая из линии складки большого пальца левой ладони на тенар, конец которой расщеплен, обозначает экссудативный левосторонний плеврит (левосторонний выпот).

9. Конус на линии Меркурия вне пределов большого треугольника правой ладони, но расположенный между основанием ее и пятипальцевой складкой, обозначает смещение средостения вправо и искривление пищевода вследствие левостороннего экссудативного плеврита (выпота).

10. 11. Короткая линия на бугре Юпитера, расположенная под углом (наклонно) на обеих ладонях, обозначает ангину. Тонзиллит хронический.

12, 13. Конус на бугре Юпитера, расположенный рядом со знаком миндалин под Ns 10, 11, вершина которого направлена вверх, указывает на удаление миндалин (хирургическое вмешательство).

14. Ветвь, исходящая из линии складки большого пальца правой ладони на тенар, в сочетании со знаком под №7 обозначает правосторонний гемоторакс вследствие геморрагического диатеза.

15, 16. Конус, направленный в межпальцевый промежуток указательного и среднего пальцев на обеих ладонях, обозначает двусторонний насморк вазомоторный и аллергический.

17. Конус, исходящий из межпальцевого промежутка указательного и среднего пальцев правой ладони на бугор Юпитера, указывает на стафилококк.

18. Ветвь, исходящая из первой складки проксимальной фаланги указательного пальца правой ладони на бугор Юпитера, конец которой расщеплен, указывает на правостороннюю риносклерому носа, а также на склерому верхних дыхательных путей правого легкого.

19. Решетка на проксимальной фаланге мизинца правой ладони обозначает туберкулез правого легкого.

20. Множество точек (ямочек) на бугре Юпитера левой ладони указывают на катаральный хронический фарингит.

21, 22. Колечко на линии складки большого пальца правой ладони, расположенное со стороны тенара в пределах до точки в 20 лет, обозначает частичную потерю зрения (уменьшение поля зрения); в совокупности со знаком под № 22 — значительную, что означает токсоплазмоз.

23, 24. Такие узоры, образуемые папиллярными линиями на гипотенаре обеих ладоней, обозначают эндокринно-вегетативные нарушения, связанные с изменениями в области подкорковых образований и объясняющие маниакально-депрессивное течение психоза в умеренной степени — МДП.

26. Такой знак на бугре Меркурия правой ладони указывает на самоубийство через повешение среди родственников отца, или самого отца.

27, 28. Такая дугообразная линия, исходящая от первой карпальной линии и от оси ладони в сторону большого пальца под № 27 и под № 28, в направлении гипотенара, и исходящие от нее мелкие ветви, указывают на шейный остеохондроз. Весь знак обозначает искривление шейного отдела позвоночника.

29. Такая извилистая линия на гипотенаре правой ладони — искривление грудного отдела позвоночника.

Примечание: искривление грудного отдела позвоночника показывается только на правой ладони у любого пациента, если есть такая аномалия.

30, 31. Извилистая ветвь, исходящая от пятипальцевой складки на бугор Юпитера обеих ладоней, обозначает S-образное искривление поясничного отдела позвоночника.

Примечание. Крестец в норме, т. е. его нет в программе аномалий генетического кода.

32. Треугольник под второй складкой проксимальной фаланги безымянного пальца левой ладони указывает на левосторонний ушиб копчика.

33. Треугольник под первой складкой проксимальной фаланги среднего пальца правой ладони, выпускающий из вершины короткую ветвь, расположенный со стороны межпальцевого промежутка указательного и среднего пальцев, обозначает хроническое гнойное воспаление среднего уха, или хронический гнойный средний отит правого уха с проколом барабанной перепонки для истечения гноя.

34. Островок, прерывающий первую складку проксимальной фаланги среднего пальца правой ладони и расположенный со стороны межпальцевого промежутка указательного и среднего пальцев, обозначает неврит слухового (кохлеарного) нерва правого уха.

35. Колечко, расположенное между первой складкой проксимальной фаланги безымянного пальца левой ладони и первым подпальцевым трирадиусом, обозначает левостороннюю невралгию седалищного нерва.

37. Два островка, каждый из которых прерывает подпальцевый трирадиус безымянного пальца обеих ладоней, обозначают два паховых лимфоузла малого таза, или регионарный паховый лимфаденит в малом тазу.

38. Прямая ветвь, исходящая из линии складки большого пальца в направлении пятипальцевой складки с наклоном в сторону большого пальца правой ладони, обозначает правый мочеточник: расширен, песок.

39. Извилистая (или почти дугообразная) линия под трехпальцевой линией и под бугром Меркурия, расположенная не касательно к ней, обозначает: нефроптоз (опущение) вследствие ушиба; хроническая недостаточность мозгового слоя левого надпочечника вследствие гипотонической болезни.

40. Извилистая и широкая ветвь, исходящая из линии складки большого пальца левой ладони в направлении пятипальцевой складки с наклоном в сторону большого пальца, обозначает левый мочеточник: извит, расширен, песок.

41. Островок, образуемый линией складки большого пальца, линией мочеточника и третьей дугообразной линией, обозначает: лоханка и чашечка расширены. Диагноз: гидронефроз.

42. Такой дугообразный знак, конец которого расщеплен, расположенный на гипотенаре и исходящий от первой (складки) карпальной линии, обозначает мочевой пузырь: растянут, опущен, цистит.

43. Такая прямая линия, расположенная в большом треугольнике правой ладони, иногда почти параллельно линии Меркурия, обозначает гипертрофию правого желудочка, гипертензию малого круга кровообращения. Легочное сердце хроническое вследствие искривления грудного отдела позвоночника. Гипотоническая болезнь.

44. Короткая прямая линия с конусом на конце, расположенная на гипотенаре, конус которой направлен вниз и в сторону большого треугольника, обозначает тахикардию.

45. Короткая прямая линия с конусом на конце, расположенная на гипотенаре левой ладони и между основанием линии Меркурия и пятипальцевой складкой, почти параллельно линии Меркурия, конус направлен вверх, обозначает стеноз митрального клапана в пределах I—II степени (всего пять степеней). Чем выше расположен знак — тем выше степень митрального стеноза.

46. Короткая линия, у которой оба конца расщеплены, расположенная на гипотенаре левой ладони, обозначает пароксизмальную тахикардию.

47. Короткая прямая ветвь (иногда чуть извилистая), исходящая из пятипальцевой складки левой ладони, пересекающая линию Меркурия в направлении верхней части гипотенара, обозначает стеноз устья аорты.

48. Линия, концы которой расщеплены, пересекающая линию Меркурия и пятипальцевую складку и оканчивающаяся в большом треугольнике левой ладони, обозначает:

- а) гипертрофию левого желудочка (сама указанная линия);
- б) нижний конец расщеплен в большом треугольнике — гипертрофия левого предсердия;
- в) верхний конец, лежащий на гипотенаре, расщеплен, — экстрасистолия.

Примечание. Артериальная почечная гипертензия.

49. 50. Треугольник, расположенный под трехпальцевой складкой и под бугром Меркурия на обеих ладонях, обозначает в совокупности калькулезный холецистит.

51. Конус, направленный в межпальцевый промежуток безымянного пальца и мизинца правой ладони, предвещает оперативное удаление желчного пузыря. Прогноз благоприятный.

52. Островок, расположенный на оси правой ладони и ниже основания линии Меркурия, выпускающий вниз короткую линию, обозначает дискинезию желчных путей — нарушение моторной функции желчного пузыря и общего желчного протока, а также функций сфинктеров.

53. Крест на участке печени линии Меркурия правой ладони служит указанием на кардиальный (застойный) цирроз печени, а также предвещает ее пункцию (длинный крест). Печеночные колики, связанные с гипотонической болезнью.

54. Такой знак у основания гипотенара правой ладони означает аллергический гепатит.

55. Ветвь с конусом на конце, исходящая из линии складки большого пальца правой ладони и ниже основания линии Меркурия в направлении к пятипальцевой складке и почти параллельно линии Меркурия, обозначает мерцательную аритмию.

56. Дугообразная линия, исходящая из большого четырехугольника левой ладони, пересекающая пятипальцевую складку и оканчивающаяся в большом треугольнике расщеплением, обозначает хронический ахилический панкреатит.

57. Островок, расположенный на оси ладони и ниже основания линии Меркурия левой ладони, предвещает сдавление протока поджелудочной железы.

58. Знак под № 9 на линии Меркурия правой ладони указывает на искривление пищевода вследствие смещения средостения вправо.

59. Островок, выпускающий короткую ветвь, расположенный в большом треугольнике левой ладони, обозначает спленопатии и анемию.

60. Линия Меркурия, оканчивающаяся островком на правой ладони, указывает на отравления желудка, связанные с аллергическими реакциями.

61. Ветвь, исходящая из линии складки большого пальца правой ладони, обозначает двенадцатиперстную кишку: дуоденит.

62. Островок в верхней трети двенадцатиперстной кишки, расположенный касательно к знаку двенадцатиперстной кишки, обозначает отечность двенадцатиперстной кишки.

63. Ветвь, исходящая из линии складки большого пальца левой ладони, чуть выше основания линии Меркурия (большого треугольника), пересекающая линию Меркурия в направлении на гипотенар и в сторону карпальной линии, обозначает тонкий кишечник. Первая часть знака, считая от его основания,— тощая кишка; вторая часть знака — подвздошная кишка. Диагноз: энтероколит, стафилококк, туберкулез, панкреатическая ахилия.

64. Такой знак в верхней части гипотенара правой ладони (короткая линия, конец которой расщеплен), расположенный наклонно, указывает на стеаторею.

65. Ветвь, конец которой расщеплен, исходящая из основания линии Меркурия правой ладони на гипотенар и в направлении карпальной линии, обозначает аппендицит гангренозный (с местным перитонитом).

66. Ветвь, исходящая из основания линии Меркурия в направлении карпальной линии, обозначает левую половину толстой кишки и указывает на колит, связанный с энтероколитом.

67. Ямочка (точка), касательно расположенная к линии складки большого пальца правой ладони на участке прямой кишки, предвещает геморройный узел.

68. Такой вытянутый в обе стороны знак, расположенный на оси левой ладони и рядом с карпальной линией, обозначает гипоталамус:

а) передняя доля гипоталамуса — удары, связанные с абортами;

б) задняя доля гипоталамуса — родовая травма, указывающая на признаки эпилепсии.

69. Четырехугольник, прерывающий папиллярные линии на гипотенаре левой ладони,— проекция зоны теменной доли, предвещает гидроцефалию в теменной доле левого полушария мозга.

70. Такая фигура на гипотенаре левой ладони — проекция зоны задней доли левого полушария мозга — предвещает (или обозначает) травму коры в задней доле левого полушария мозга. Диагноз: травматическая энцефалопатия задней доли левого полушария мозга.

Вывод: в сочетании знаков под №№ 68, 69, 70 предвещает джексоновскую эпилепсию (джексоновский марш).

71. Такой овальный знак на оси правой ладони в большом треугольнике обозначает гипофиз: дисфункция; колечко, расположенное внутри знака гипофиза, указывает на увеличение средней доли гипофиза, или на меланому (рак кожи).

72. Островки над трехпальцевой складкой левой ладони и под бугром Меркурия указывают на левосторонний оофорит.

Островки под трехпальцевой складкой и под бугром Меркурия предвещают продуцирование левым яичником мужских гормонов сверх нормы.

73. Островки под трехпальцевой складкой и под бугром Меркурия правой ладони предвещают продуцирование правым яичником мужских гормонов сверх нормы.

Вывод: нарушение гормональных соотношений в системе гипоталамус—гипофиз—яичники, а также в системе гипофиз—печень.

74. Колечко, расположенное в островке под № 73, предвещает кисту ретенционную желтого тела.

75. Звездочка, расположенная на оси левой ладони и над шейным отделом позвоночника, указывает на мозжечковый синдром.

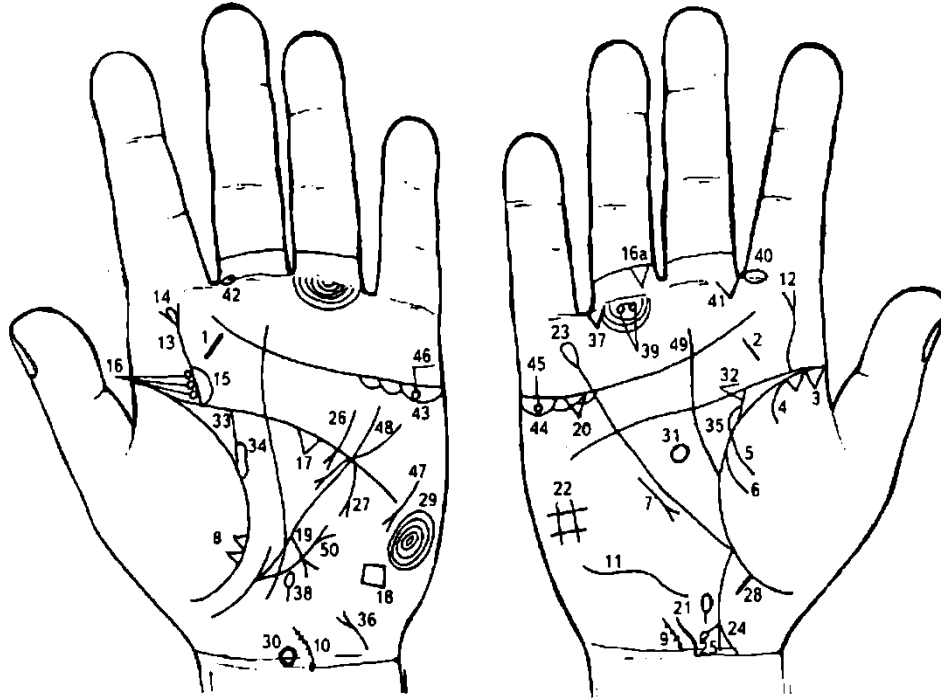
76. Знак матки. Ретрофлексия — отклонение и загиб кзади; зуд вульвы, трихомоноз; эрозия шейки матки; бели не обильные; травма зева тела матки и миома в зеве тела матки. Меноррагия. Киста в шейке матки.

77. Прямая ветвь, конец которой расщеплен, исходящая из линии складки большого пальца левой ладони в направлении пятипальцевой складки, при этом не отклоняясь в какую-либо сторону, обозначает фиброаденому левой молочной железы.

78. Короткая линия, пересекающая линию Меркурия в ее нижней трети, предвещает секторальную резекцию левой молочной железы.

79. Множество точек, расположенных на гипотенаре в зоне проекции задней и теменной долей, указывают на спазмы сосудов в задней и теменной долях левого полушария мозга.

Диагноз: вегетативно-сосудистая дистония левого полушария мозга. Вегетативно-сосудистая дистония в системе надпочечники — печень.



К рисункам 601, 602

1, 2. Короткая прямая линия на бугре Юпитера, расположенная между трехпальцевой и четырехпальцевой складками и на воображаемой линии, опущенной из межпальцевого промежутка указательного и среднего пальцев на обеих ладонях, обозначает хронический тонзиллит.

3. Два треугольника на линии складки большого пальца правой ладони, расположенные в верхней доле правого легкого, основания которых соприкасаются, обозначают признаки рака верхушки правого легкого.

4. Ветвь, исходящая из линии складки большого пальца на тенар правой ладони, обозначает правосторонний сухой плеврит.

5, 6. Две ветви, исходящие из линии складки большого пальца на тенар правой ладони, обозначают правосторонний гемоторакс. Метастазы в плевру.

7. Короткая прямая линия с конусом на конце, расположенная на гипотенаре правой ладони и параллельно линии Меркурия, конус которой направлен вниз, обозначает среднедолевой синдром.

8. Два треугольника на линии складки большого пальца левой ладони, расположенные на тенаре, основания которых соприкасаются, обозначают метастазирование рака правого легкого в левое.

9, 10. Дугообразная линия, исходящая из карпальной линии с наклоном влево. Несколько точек или штрихов на знаке — обозначает остеохондроз шейного отдела позвоночника.

Диагноз: врожденное искривление шейного отдела позвоночника и остеохондроз.

11. Такая дугообразная линия на гипотенаре правой ладони обозначает искривление грудного отдела позвоночника в плоскости спины.

12. Такая извилистая линия, исходящая из пятипальцевой складки на бугор Юпитера правой ладони, оканчивающаяся расщеплением, обозначает искривление поясничного отдела позвоночника и правосторонний ушиб.

13. Извилистая линия, исходящая из пятипальцевой складки левой ладони на бугор Юпитера, оканчивающаяся расщеплением, обозначает искривление поясничного отдела позвоночника и левосторонний ушиб.

14. Островок, расположенный в расщеплении знака поясничного отдела позвоночника под № 13, обозначает пункцию поясничного отдела позвоночника (миелит).

15. Островок у основания знака под № 13 — указывает на миелит.

16. Три колечка, касательно расположенные к знаку поясничного отдела позвоночника под Ns 13, обозначают (сверху вниз) смещение дисков между II—III, III—IV, V—VI позвонками, что означает дискогенный поясничный радикулит.

16-а. Правосторонний ушиб копчика позвоночника.

17. Треугольник на пятипальцевой складке левой ладони, расположенный в большом треугольнике, служит указанием на травму левого полушария мозга.

18. Четырехугольник на гипотенаре левой ладони, расположенный против основания линии Меркурия, обозначает травматическую энцефалопатию теменной доли левого полушария мозга.

19. Короткая прямая линия с конусом на конце, исходящая из участка печени линии Меркурия левой ладони в направлении гипотенара, с наклоном в сторону карпальной линии, предвещает метастазирование рака правого легкого в печень.

20. Треугольник под трехпальцевой складкой и под бугром Меркурия правой ладони обозначает холецистит.

21. Островок, расположенный на оси правой ладони и ниже основания линии Меркурия, образуемый папиллярными линиями, обозначает дискинезию желчных путей.

22. Знак четырехугольника на гипотенаре правой ладони — это обозначает правосторонний гиповентиляционный синдром (недостаточная, т. е. неполная вентиляция правого легкого).

23. Линия Меркурия, оканчивающаяся островком на правой ладони, предвещает аллергические отравления желудка.

24. Ветвь, исходящая из основания линии Меркурия правой ладони в направлении карпальной линии, конец расщеплен и соединяется с карпальной линией, обозначает восходящую ветвь толстой кишки и указывает на воспаление слепой кишки.

25. Прямая ветвь, исходящая из знака восходящей ветви, оканчивающаяся островком, предвещает дивертикул поперечно-ободочной кишки справа.

26. Дугообразная ветвь, исходящая из большого четырехугольника левой ладони, пересекающая пятипальцевую складку в направлении большого треугольника, оканчивающаяся расщеплением, обозначает ахилический панкреатит.

27. Короткая прямая линия с конусом на конце, исходящая из пересечения линии Меркурия и пятипальцевой складки в направлении гипотенара и карпальной линии левой ладони, предвещает аденоматозный полип в пилорической части желудка.

28. Короткая прямая линия, исходящая из участка прямой кишки линии складки большого пальца правой ладони, обозначает неглубокую трещину в прямой кишке.

29. Такие концентрические окружности, образуемые папиллярными линиями на гипотенаре левой ладони, обозначают эндокринно-вегетативные нарушения, связанные с изменениями в области подкорковых образований левого полушария мозга и объясняющие депрессивное течение психоза. Внешние факторы могут служить провоцирующим моментом.

30. Такой вытянутый вверх знак, расположенный на оси левой ладони и рядом с карпальной линией, обозначает удары по передней доле (вытянутая часть знака) гипоталамуса вследствие абортов или его поражение (передней доли). Дисфункция гипоталамуса.

31. Овальной формы знак, расположенный на оси правой ладони и в большом треугольнике, обозначает гипофиз овальной формы. Дисфункция.

Примечание. Нарушение гормональных соотношений в системе гипоталамус—гипофиз—яичники.

32, 33. Ветвь, исходящая из линии складки большого пальца в направлении пятипальцевой складки с наклоном в сторону большого пальца на обеих ладонях, предвещает воспаление мочеточников.

34, 35. Островок, образуемый линией складки большого пальца и знаком мочеточника на обеих ладонях, служит указанием на гидронефроз обеих почек (лоханка и чашечки расширены).

36. Знак мочевого пузыря на гипотенаре левой ладони: цистит.

37. Треугольник, расположенный под первой складкой проксимальной фаланги безымянного пальца и со стороны межпальцевого промежутка безымянного пальца и мизинца правой ладони, предвещает правостороннюю частичную кишечную непроходимость.

38. Островок, расположенный на оси левой ладони и ниже основания линии Меркурия, выпускающий вниз короткую ветвь, указывает на сдавление протока поджелудочной железы (дискинезия).

39. Два колечка, касательно расположенные к первой складке проксимальной фаланги безымянного пальца правой ладони, предвещают правостороннюю невралгию седалищного нерва и кокцигодению вследствие отдаленного ушиба в области ягодиц, или причиной может быть генитальный эндометриоз.

40. Островок, прерывающий первую складку проксимальной фаланги указательного пальца правой ладони, расположенный со стороны межпальцевого промежутка второго и третьего пальцев, предвещает правостороннее воспаление верхнечелюстной пазухи или правосторонний гайморит.

41. Треугольник под первой складкой проксимальной фаланги среднего пальца правой ладони, расположенный со стороны межпальцевого промежутка второго и третьего пальцев, обозначает правостороннее хроническое катаральное воспаление среднего уха, или хронический катаральный средний отит.

42. Островок, прерывающий первую складку среднего пальца левой ладони, расположенный со стороны межпальцевого промежутка второго и третьего пальцев, обозначает неврит слухового (кохлеарного) нерва левого уха.

43. 44. Островки, расположенные под трехпальцевой складкой и под бугром Меркурия на обеих ладонях, обозначают продуцирование мужских гормонов обоими яичниками.

45, 46. Колечко, расположенное под трехпальцевой складкой в островке под № 43, 44, обозначает кисту ретенционную желтого тела; на обеих ладонях — поликистоз яичников.

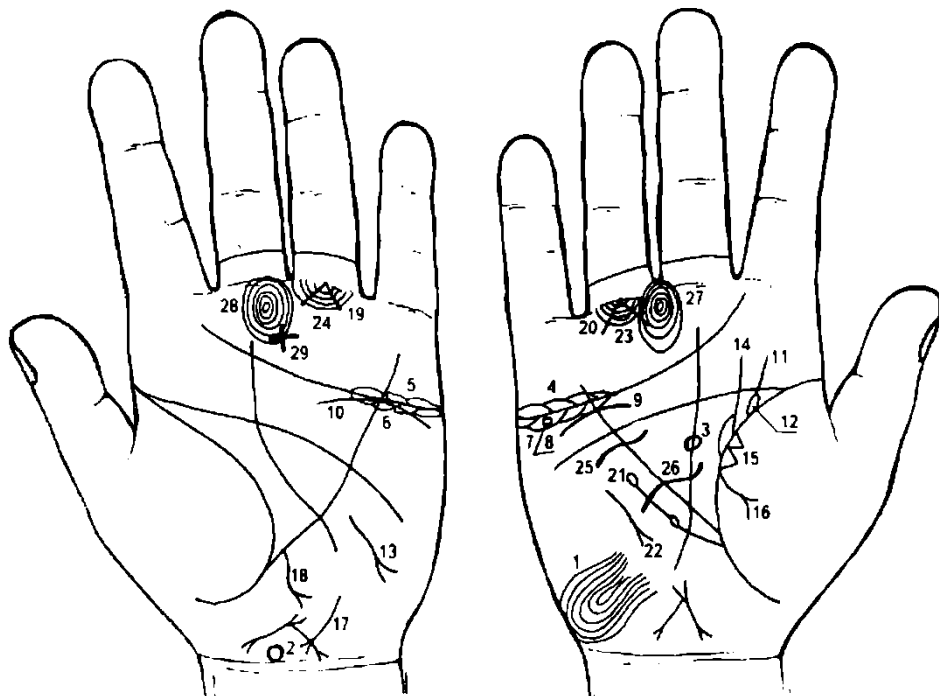
47. Короткая линия с конусом (разветвлением) на конце на гипотенаре, конус направлен вниз и в сторону линии Меркурия, обозначает тахикардию.

48. Извилистая линия, конец которой расщеплен, исходящая из верхней части гипотенара левой ладони, пересекающая линию Меркурия и трехпальцевую складку и оканчивающаяся в большом треугольнике, обозначает гипертрофию левого предсердия и левого желудочка.

49. Линия Сатурна начинается от линии складки большого пальца в большом треугольнике правой ладони — обозначает то, что она влияет на жизненные условия, делая жизнь то счастливой, то несчастной, в зависимости от того, хорошо или дурно линия образована.

У людей, достигших собственными силами большого состояния, линия Сатурна обычно берет свое начало на линии складки большого пальца.

50. Ветвь, исходящая из сгиба складки большого пальца левой ладони и ниже основания линии Меркурия в направлении бугра Меркурия, конец которой расщеплен, обозначает левостороннюю паховую грыжу.



К рисункам 603, 604

Такой узор в нижней части гипотенара правой ладони указывает на эндокринно-вегетативные нарушения, связанные с изменениями в области подкорковых образований и объясняющие депрессивное течение психоза. Внешние факторы могут служить провоцирующим моментом. Такой знак, образованный папиллярными линиями, может служить указанием на шизофрению.

Вытянутая передняя доля гипоталамуса предвещает поражение передней доли гипоталамуса и дисфункцию.

Гипофиз овальной формы: поражение передней доли и дисфункция.

5. Островки над трехпальцевой складкой обеих ладоней и под бугром Меркурия обозначают двусторонний оофорит.

6, 7. Островки под трехпальцевой складкой обеих ладоней и под бугром Меркурия обозначают: оба яичника продуцируют сверх нормы мужские гормоны.

8. Колечко, расположенное в островке под трехпальцевой складкой правой ладони, обозначает кисту ретенционную желтого тела в правом яичнике.

9. Дугообразная (иногда волнистая) линия, расположенная под трехпальцевой складкой и под бугром Меркурия, при этом между линиями наблюдается зазор, обозначает хроническую недостаточность мозгового слоя правого надпочечника, а также нефроптоз правой почки, связанный с гипотонией.

10. Дугообразная линия (иногда волнистая), расположенная касательно к трехпальцевой линии левой ладони, под ней и под бугром Меркурия, указывает на хроническую недостаточность мозгового слоя надпочечника левой почки вследствие гипотонии.

11. Ветвь, исходящая из сгибательной складки большого пальца правой ладони с уклоном в сторону большого пальца и в направлении пятипальцевой сгибательной складки, обозначает перегиб мочеточника вследствие опущения правой почки.

12. Островок, образуемый знаком мочеточника и сгибательной складкой большого пальца правой ладони, обозначает расширенные лоханку и чашечку почки — гидронефроз правой почки.

13. Такая извилистая ветвь, конец которой расщеплен, исходящая от линии Меркурия и расположенная на гипотенаре в направлении карпальной линии левой ладони, предвещает гипотиреоз в пределах I! степени.

14. Такая прямая ветвь, исходящая из сгибательной складки большого пальца правой ладони, параллельно оси ладони, пересекающая пятипальцевую складку, при этом у основания знака образуется островок, предвещает рак правой молочной железы (сосок втянут).

15. Два треугольника, расположенные на сгибательной складке большого пальца правой ладони со стороны тенара, основания которых соприкасаются, предвещают метастазы рака правой молочной железы в правое легкое.

16. Ветвь, исходящая из сгибательной складки большого пальца правой ладони и от основания треугольников под № 15 на тенар, конец которой расщеплен, указывает на правосторонний экссудативный плеврит, связанный с метастазированием рака молочной железы в правое легкое.

17. Дугообразная линия, расположенная у основания гипотенара левой ладони, конец расщеплен и направлен в сторону большого пальца и карпальной линии, предвещает гепатит тиреотоксический.

18. Извилистая ветвь, конец которой расщеплен, исходящая из участка печени линии Меркурия левой ладони в направлении гипотенара и карпальной линии, указывает на метастазирование рака молочной железы в печень.

19. 20. Две линии, исходящие из одной точки под первой складкой проксимальной фаланги безымянного пальца обеих ладоней и образующие между собой прямой угол (90°), предвещают метастазирование рака молочной железы в трубчатые кости (голень ног) и в красный мозг трубчатых костей.

21. Ветвь, исходящая из сгибательной складки большого пальца правой ладони, чуть ниже основания линии Меркурия, параллельно ей направляясь в сторону пятипальцевой складки, и оканчивающаяся двумя островками, указывает на миеломную болезнь Рустицкого (кровотворный симптом Рустицкого).

22. Короткая линия, конец которой расщеплен, расположенная на гипотенаре правой ладони параллельно и рядом с линией Меркурия, конец(конус) которой направлен в сторону карпальной линии, обозначает среднедолевой синдром правого легкого (рак молочной железы).

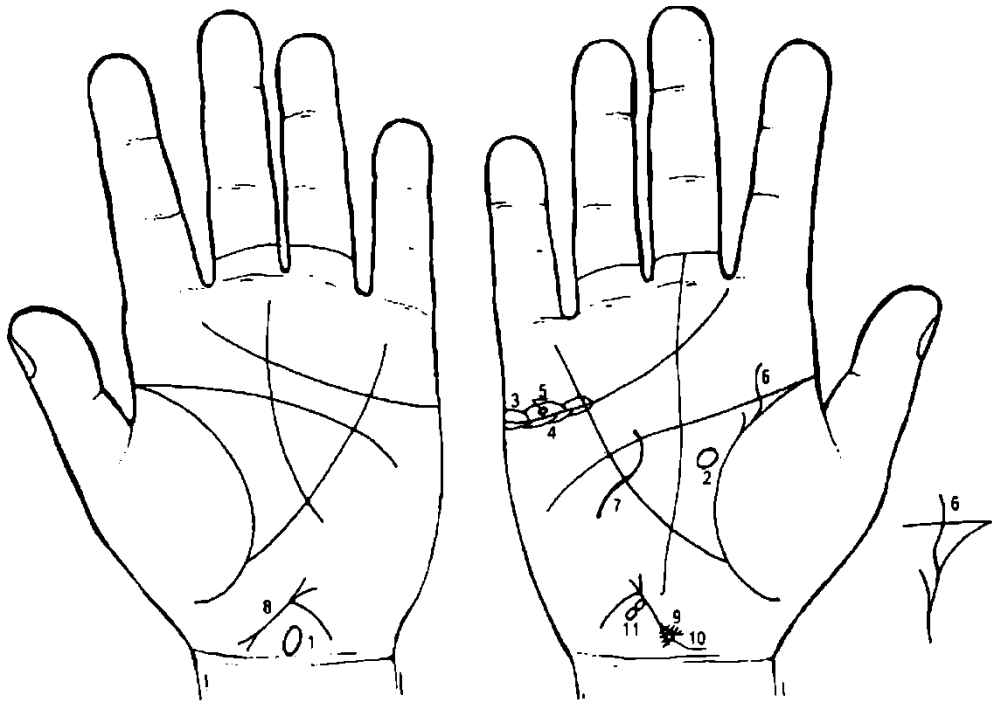
23. 24. Подпальцевые трирадиусы безымянного пальца обеих ладоней, прерванные двумя островками, обозначают поражение двух лимфатических регионарных узлов в малом тазу с каждой стороны. Лимфаденит регионарный.

25. Короткая извилистая линия, исходящая из большого треугольника правой ладони, пересекающая линию Меркурия под пятипальцевой складкой, предвещает секторальную резекцию правой молочной железы.

26. Длинная и значительно извилистая линия, исходящая из большого треугольника правой ладони, пересекающая линию Меркурия в направлении гипотенара правой ладони, предвещает ампутацию правой молочной железы.

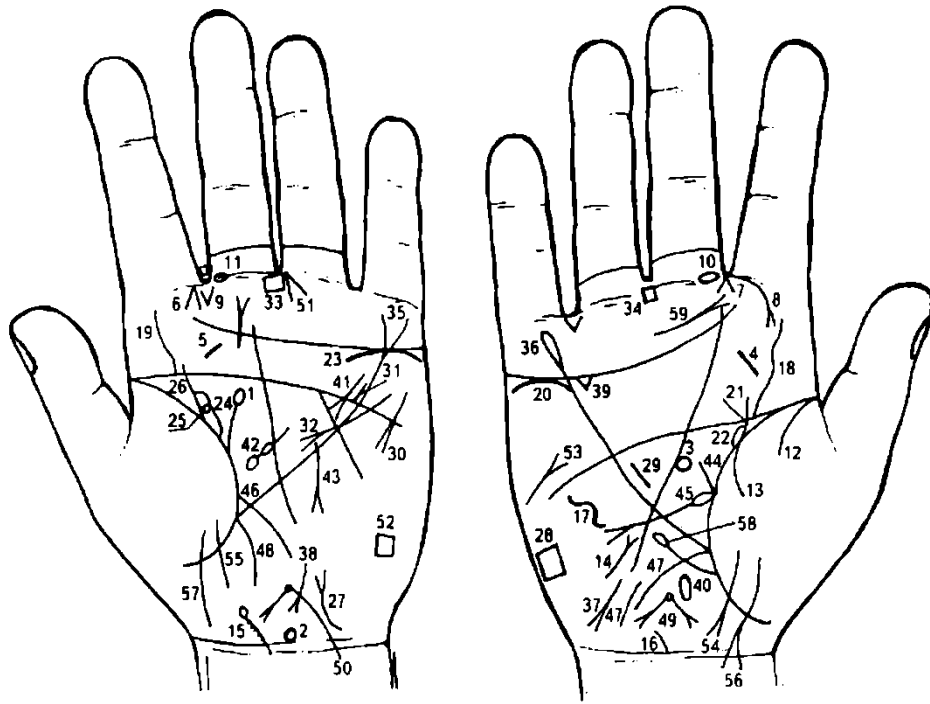
27, 28. Такие концентрические окружности на бугре Сатурна указывают на пессимизм.

29. Крест на бугре Сатурна левой ладони предвещает мистицизм.



К рисункам 605, 606

1. Знак гипоталамуса только на левой ладони: передняя доля вытянута — удар по передней доле, вследствие чего поражение передней доли; дисфункция.
2. Знак гипофиза бывает только на правой ладони: овальной формы; колечко на передней доле обозначает базофильную аденому передней доли гипофиза — синдром Иценко—Кушинга.
3. Островки над трехпальцевой складкой и под бугром Меркурия правой ладони обозначают правосторонний оофорит.
4. Островки под трехпальцевой складкой и под бугром Меркурия правой ладони обозначают продуцирование правым яичником мужских гормонов.
5. Колечко, расположенное в островке над трехпальцевой складкой и под бугром Меркурия, обозначает кисту ретенционную правого яичника, ее скрутку и кровоизлияние.
6. Такая извилистая линия, исходящая из сгибательной складки большого пальца правой ладони в направлении пятипальцевой складки, при этом параллельно оси ладони, а рядом, параллельно извилистой линии, из сгибательной складки большого пальца исходит короткая линия, предвещает рак правой молочной железы.
7. Такая извилистая линия, исходящая из большого треугольника правой ладони, пересекающая линию Меркурия под пятипальцевой складкой в направлении гипотенара, предвещает ампутацию правой молочной железы.
8. Знак матки: ретрофлексия, необильные бели.
9. Знак шейки матки: штрихи на конусе (знак шейки)— эрозия шейки матки.
10. Колечко внутри конуса (шейка матки), который касательно расположен, обозначает кисту внутри шейки матки.
11. Два цепеобразных островка, исходящих из тела матки на правой ладони, предвещают разрыв тела матки.



К рисункам 607, 608

1. Дугообразная ветвь, исходящая из сгибательной складки большого пальца левой ладони, оканчивающаяся островком, при этом имеет уклон в противоположную сторону от большого пальца, обозначает травму соска левой молочной железы.

2. Знак гипоталамуса на левой ладони: передняя доля вытянута, гипоталамус увеличен, что означает удары по передней доле, связанные с абортами; дисфункция.

3. Знак гипофиза на правой ладони: овальной формы; увеличен — дисфункция.

4. 5. Такая короткая линия на бугре Юпитера, расположенная между трехпальцевой складкой и пятипальцевой складкой на обеих ладонях, обозначает хронический тонзиллит.

6, 7. Конус, исходящий из межпальцевого промежутка указательного и среднего пальцев на обеих ладонях, указывает на двусторонний насморк вазомоторный и аллергический.

8. Ветвь, исходящая из первой сгибательной складки проксимальной фаланги правой ладони на бугор Юпитера, конец которой расщеплен, обозначает правостороннюю риносклерому носа.

9. Две короткие линии, исходящие из межпальцевого промежутка указательного и среднего пальцев левой ладони на бугор Юпитера и образующие конус, обозначают стафилококк.

10, 11. Островок, прерывающий первую сгибательную складку проксимальной фаланги среднего пальца и расположенный рядом с межпальцевым промежутком указательного и среднего пальцев на обеих ладонях, указывает на неврит слухового (кохлеарного) нерва.

12, 13. Две ветви, исходящие из сгибательной складки большого пальца правой ладони, предвещают правосторонний гемоторакс, связанный с геморрагическим диатезом.

14. Такая короткая линия на гипотенаре, конец которой расщеплен, конус направлен к линии Меркурия, обозначает тиреотоксикоз правой доли щитовидной железы в пределах I стадии.

15, 16. Знак шейного отдела позвоночника: остеохондроз, врожденное искривление. Островок в начале шейного отдела позвоночника указывает на аномалии первого позвонка.

Такой дугообразный знак на гипотенаре правой ладони указывает на врожденное искривление грудного отдела позвоночника.

18, 19. Извилистая ветвь, исходящая из пятипальцевой складки обеих ладоней на бугор Юпитера, обозначает врожденное искривление поясничного отдела позвоночника.

20. Дугообразная линия, расположенная не касательно под трехпальцевой складкой правой ладони и под бугром Меркурия, обозначает: нефроптоз; хроническая недостаточность мозгового слоя надпочечника — пиелонефрит правой почки.

21. Извилистая линия, исходящая из сгибательной складки большого пальца правой ладони, пересекающая пятипальцевую складку и имеющая уклон в сторону большого пальца, обозначает мочеточник: перегиб вследствие нефроптоза.

22. Островок, образуемый сгибательной складкой большого пальца правой ладони и знаком мочеточника, обозначает расширение лоханки и чашечек. Признаки гидронефроза.

23. Дугообразная линия, касательно расположенная к трехпальцевой линии и под бугром Меркурия, обозначает хроническую недостаточность мозгового слоя левого надпочечника.
24. Знак лоханки и чашечки — расширены.
25. Колечко, касательно расположенное в лоханке левой почки, предвещает кисту солитарную боковую в лоханке левой почки.
26. Знак мочеточника левой почки.
27. Дугообразная линия, исходящая от карпальной линии левой ладони на гипотенар, конец которой расщеплен, обозначает мочевой пузырь: смещен, растянут, цистит.
28. Прямоугольник на гипотенаре правой ладони обозначает правосторонний гиповентиляционный синдром и болезнь почек.
29. Такая короткая линия, расположенная в большом треугольнике правой ладони и рядом с линией Меркурия, указывает на гипертрофию правого желудочка сердца. Гипертензия малого круга кровообращения. Гипотоническая болезнь.
30. Такая короткая линия, расположенная на гипотенаре левой ладони, конус которой направлен в сторону линий Меркурия и карпальной, обозначает тахикардию.
31. Короткая, почти прямая линия, исходящая из линии пятипальцевой складки левой ладони, расположенная в большом четырехугольнике в направлении бугра Меркурия, обозначает стеноз устья аорты.
32. Линия, исходящая из гипотенара левой ладони, пересекающая линии Меркурия и пятипальцевую, и оканчивающаяся расщеплением (конусом) в большом треугольнике, обозначает гипертрофию левого предсердия и левого желудочка сердца.
- Вывод: артериальная почечная гипертензия.
33. 34. Четырехугольник, расположенный в межпальцевом промежутке среднего и безымянного пальцев обеих ладоней, обозначает анацидный гастрит. Желудочная ахилия.
35. Линия Меркурия левой ладони на конце расщеплена, указывает на гастроптоз.
36. Линия Меркурия правой ладони оканчивается островком — предвещает аллергические отравления желудка.
- 37, 38. Дугообразная короткая линия, конец которой расщеплен на гипотенаре обеих ладоней у его основания, совместно обозначает инфекционный гепатит, вирус А, болезнь Боткина.
- Знак под № 38 одновременно обозначает гепатит тиреотоксический левой доли щитовидной железы.
39. Треугольник под трехпальцевой складкой, служащей также основанием треугольника, предвещает холецистит.
40. Такой островок, расположенный на оси правой ладони и ниже основания линии Меркурия, обозначает дискинезию желчных путей — нарушение моторной функции желчного пузыря под № 39 и общего желчного протока, а также функций сфинктеров. Бывают гипертонические (схваткообразные боли) и гипотонические (ноющие боли). Распознаются рентгенологически.
41. Короткая линия, исходящая из большого четырехугольника левой ладони, пересекающая пятипальцевую складку и оканчивающаяся в большом треугольнике, конец которой расщеплен (конус), обозначает хронический панкреатит.
42. Островок в большом треугольнике левой ладони, выпускающий ветвь в направлении пятипальцевой складки, прерывающуюся островком, обозначает увеличенную селезенку (первый островок), а маленький островок указывает или предвещает анемию.
43. Ветвь, исходящая из средней трети большой кривизны желудка на гипотенар и в направлении карпальной линии, конец расщеплен, обозначает полип аденоматозный в средней трети большой кривизны желудка; или метастазирование рака желудка в селезенку.
44. Ветвь, исходящая из основания знака двенадцатиперстной кишки в направлении пятипальцевой складки правой ладони, указывает на то, что луковица расширена.
45. Знак двенадцатиперстной кишки начинается с островка и оканчивается расщеплением — обозначает:
- островок — вздутие в верхней трети двенадцатиперстной кишки;
- конец знака расщеплен — обозначает «внелуковичную» язву двенадцатиперстной кишки.
46. Ветвь, исходящая из сгибательной складки большого пальца левой ладони, основание которой начинается чуть выше линии Меркурия, пересекающая линию Меркурия в направлении гипотенара и карпальной линии, обозначает тонкую кишку: тощая и подвздошная: энтероколит, связанный с аллергическими реакциями, стафилококк, тиреотоксикоз, трихомоноз (см. матку под № 49), желудочная ахилия.
47. Ветвь, исходящая из основания линии Меркурия правой ладони в направлении карпальной линии, широкая и конец ее прерван, предвещает аппендицит и послеоперационные спайки.

48. Ветвь, исходящая из основания линии Меркурия левой ладони в направлении карпальной линии, предвещает колит, связанный с энтероколитом.

49. Знак матки: ретрофлексия — отклонение и загиб кзади; травма зева матки, связанная с инструментом или спиралью, — обозначается колечком.

Ветвь, исходящая из зева тела матки (из колечка), при этом прямая и конец ее расщеплен, обозначает зуд вульвы (расщепление) и трихомоноз (ветвь прямая).

50. Знак матки: такая длинная ветвь, исходящая из зева матки, пересекающая карпальную линию левой ладони, обозначает выпадение матки.

51. Конус в межпальцевом промежутке среднего и безымянного пальцев левой ладони предвещает гинекологическую операцию. Здесь связано с выпадением матки — ее фиксация.

52. Четырехугольник на гипотенаре левой ладони, проекция которого находится в теменной доле левого полушария мозга, обозначает левостороннюю ишемию мозга; необходимо заметить, что ишемия мозга может развиваться и инсультообразно («ишемический инсульт» под № 53), в остром периоде мало чем отличается от кровоизлияния в мозг.

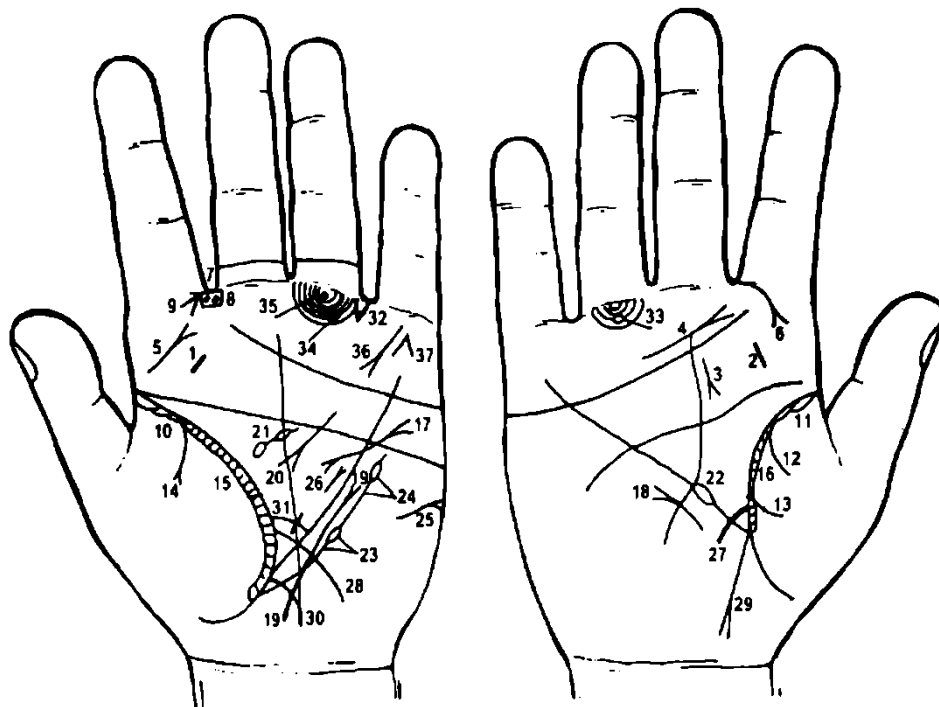
53. Короткая и прямая линия на гипотенаре правой ладони, расположенная под трехпальцевой складкой и под бугром Меркурия, конус которой направлен в сторону бугра Сатурна, предвещает правосторонний инсульт вследствие левосторонней ишемии мозга.

54. 55. Знаки девочки; тяжелые роды.

56, 57. Линия, исходящая из тенара обеих ладоней, пересекающая сгибающую складку большого пальца, дугообразна, конец ее направлен в сторону карпальной линии и в противоположную сторону от большого пальца, пересекающая карпальную линию, а под № 56 знак расщеплен, — обозначает девочку, тяжелые роды и преждевременную смерть девочки. Если расщепление знака было бы на обеих ладонях — это означало бы раннюю смерть.

58. Лейкопения.

59. Фарингит хронический атрофический.



К рисункам 609, 610

1, 2. Короткая прямая линия на бугре Юпитера, расположенная между трехпальцевой сгибающей складкой и пятипальцевой складкой, обозначает хронический атрофический тонзиллит.

3. Короткая линия, исходящая от трехпальцевой складки правой ладони, расположенная рядом с линией Сатурна, конус которой направлен в сторону пятипальцевой складки, обозначает аденоидные разрастания (третья миндалина).

4. Такая дугообразная линия, расположенная почти параллельно трехпальцевой складке правой ладони, конус направлен в сторону указательного пальца, обозначает фарингит хронический атрофический.

5. Короткая линия с конусом на бугре Юпитера левой ладони, конус которой направлен в сторону среднего пальца, означает левосторонний полип гортани.

6. Дугообразная линия, исходящая из первой сгибательной складки проксимальной фаланги указательного пальца правой ладони на бугор Юпитера, конец которой расщеплен, обозначает правостороннюю риносклерому носа.

7. Два колечка, расположенные в четырехугольнике и в межпальцевом промежутке указательного и среднего пальцев левой ладони, обозначают два полипа в носу.

8. Четырехугольник, расположенный в межпальцевом промежутке указательного и среднего пальцев левой ладони, обозначает левосторонний фронтит.

9. Острые конуса, направленное в межпальцевый промежуток указательного и среднего пальцев левой ладони, предвещает левосторонний насморк вазомоторный и аллергический.

10. 11. Островки, расположенные в начале сгибательной складки большого пальца на обеих ладонях, указывают на двустороннюю пневмонию в детстве.

12, 13. Две ветви, исходящие из сгибательной складки большого пальца правой ладони на тенар, обозначают правосторонний гемоторакс, связанный с геморрагическим диатезом.

14. Ветвь, исходящая из сгибательной складки левой ладони на тенар, конец которой расщеплен, обозначает левосторонний экссудативный плеврит.

15, 16. Такой длинный островок, расположенный вдоль сгибательной складки обеих ладоней, внутри которого наблюдаются поперечные короткие линии, обозначает бронхиальную астму.

17. Извилистая линия, основанием которой является конус (расщепление) на гипотенаре левой ладони, пересекающая пятипальцевую складку и линию Меркурия, оканчивающаяся в большом треугольнике, конец которой расщеплен, обозначает:

— расщепление на гипотенаре указывает на экстрасистолию;

— извилистая линия указывает на гипертрофию левого желудочка;

— расщепление извилистой линии в большом треугольнике указывает на гипертрофию левого предсердия.

18. Короткая линия, расположенная почти параллельно линии Меркурия правой ладони со стороны гипотенара, конец которой оканчивается конусом (расщеплением) в направлении основания трехпальцевой складки, предвещает мерцательную аритмию, связанную с тиреотоксикозом.

19. Такая извилистая линия, исходящая от основания левой ладони в направлении линии Меркурия и пятипальцевой складки, оканчивающаяся расщеплением, предвещает болезнь левой доли щитовидной железы: левосторонний нарост в пределах I—II степени — тиреотоксикоз.

20. Короткая линия, исходящая из большого четырехугольника, пересекающая пятипальцевую складку и оканчивающаяся в большом треугольнике левой ладони, конец расщеплен, указывает на панкреатит.

21. Островок, выпускающий короткую ветвь в направлении пятипальцевой складки левой ладони, которая также прерывается островком незначительной величины, знак расположен в большом треугольнике, указывает на спленопатию и анемию.

22. Островок, прерывающий линию Меркурия на участке правой ладони, предвещает лейкоз.

23. Ветвь, исходящая из сгибательной складки большого пальца левой ладони чуть ниже основания линии Меркурия, параллельно линии Меркурия, в направлении пятипальцевой складки и оканчивающаяся островком, предвещает лимфопению, или лимфоцитопению — пониженное содержание лимфоцитов в крови, наблюдается при лимфогранулематозе, воспалительно-гнойных заболеваниях, гиперкортицизме и длительном лечении глюкокортикоидами.

24. Ветвь, исходящая из островка под №23 в направлении пятипальцевой складки левой ладони вне пределов большого треугольника и оканчивающаяся островком, предвещает тромбоцитопению.

25. Короткая дугообразная линия на гипотенаре левой ладони, расположенная почти горизонтально, конец которой расщеплен, обозначает асцит.

26. Короткая прямая линия, расположенная параллельно линии Меркурия и рядом с ней в большом треугольнике левой ладони, конец которой расщеплен (конус) и направлен в сторону пятипальцевой складки, обозначает лимфогранулематоз.

27. Ветвь, исходящая из сгибательной складки большого пальца правой ладони, основание которой чуть выше основания линии Меркурия, и пересекающая линию Меркурия на гипотенар в направлении карпальной линии, обозначает двенадцатиперстную кишку: дуоденит.

28. Длинная (иногда короткая, т. е. бывает показана только тощая кишка) ветвь, исходящая из сгибательной складки большого пальца левой ладони, основание которой чуть выше линии Меркурия, пересекающая линию Меркурия на гипотенар и в направлении карпальной линии,

обозначает тонкий кишечник (тощая и подвздошная части тонкой кишки) — воспаление слизистой оболочки: энтероколит.

29. Ветвь, исходящая из основания линии Меркурия и сгибательной складки большого пальца правой ладони в направлении карпальной линии, конец которой расщеплен, предвещает аппендицит гангренозный (также обозначает восходящую ветвь толстой кишки и правую половину поперечно-ободочной кишки).

30. Ветвь, исходящая из основания линии Меркурия и сгибательной складки большого пальца левой ладони на гипотенар и в направлении карпальной линии, обозначает левую половину толстой кишки — колит, связанный с энтероколитом.

31. Короткая ветвь, исходящая из сгибательной складки большого пальца левой ладони и чуть выше основания знака тонкой кишки под № 28, конец которой оканчивается крестиком, обозначает сигмоидит.

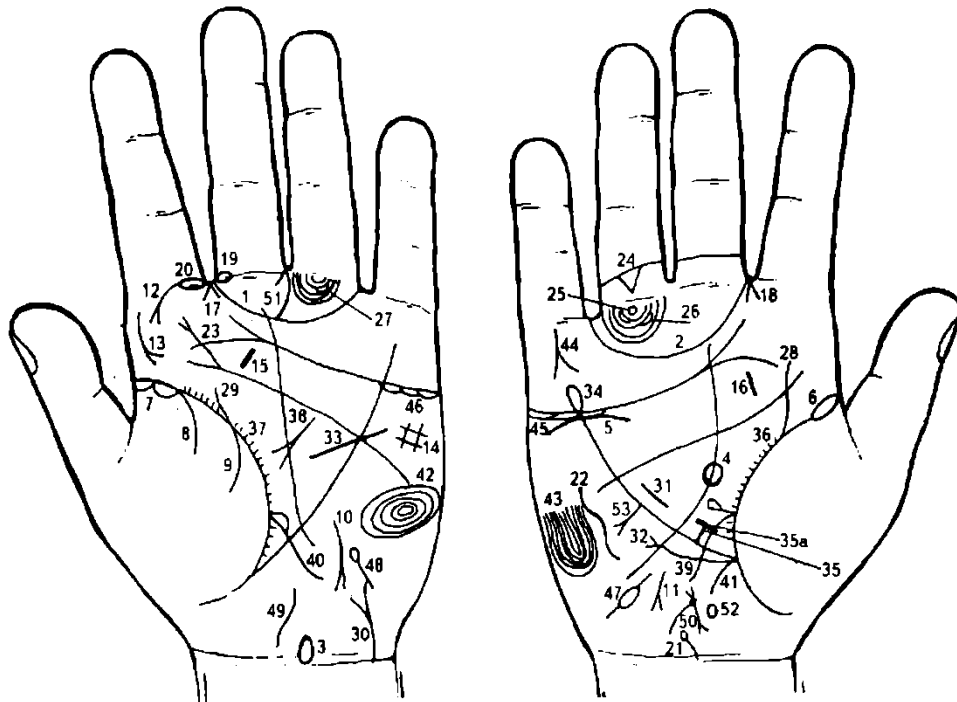
32. Треугольник, расположенный под первой сгибательной складкой проксимальной фаланги безымянного пальца, а иногда и в межпальцевом промежутке безымянного пальца и мизинца левой ладони, предвещает левостороннюю частичную кишечную непроходимость.

33. 34. Островок, прерывающий папиллярную линию подпальцевого трирадиуса безымянного пальца на обеих ладонях, обозначает по одному регионарному паховому лимфоузлу, или лимфаденит регионарный лимфоузлов.

35. Колечко, образованное папиллярной линией, расположенное между первой сгибательной складкой проксимальной фаланги безымянного пальца левой ладони и первой линией подпальцевого трирадиуса, обозначает левостороннюю невралгию седалищного нерва.

36. Короткая ветвь, исходящая из-под первой сгибательной складки проксимальной фаланги мизинца на бугор Меркурия, конец которой расщеплен, указывает на самоубийство через повешение по родословной матери, или на убийство этого родственника через повешение.

37. Линии, образующие острый угол на бугре Меркурия под проксимальной фалангой мизинца, предвещают смерть через повешение или самоубийство через повешение.



К рисункам 611, 612

1, 2. Большой трирадиус (или Венерин пояс) — указывает на невроз, а также предвещает позор вследствие невоздержанного образа жизни.

3. Знак гипоталамуса (бывает показан только на левой ладони): передняя доля вытянута — обозначает удары по передней доле гипоталамуса, связанные с абортами, поражение передней доли.

4. Знак гипофиза (бывает показан только на правой ладони): гипофиз овальной формы (встречается у обследуемых и шаровидной формы), поражение передней доли.

5. Дугообразная линия под бугром Меркурия и под трехпальцевой складкой правой ладони, при этом расположенная не касательно, обозначает нефроптоз правой почки, хроническая недостаточность (пониженная функция) надпочечника.

6. Сгибательная складка большого пальца правой ладони начинается с островка — обозначает правостороннюю очаговую пневмонию, связанную с гипотиреозом.

7. Сгибательная складка большого пальца левой ладони начинается с островка — обозначает левостороннюю очаговую пневмонию в детстве, связанную с гипотиреозом.

Примечание: знаки под №№ 6 и 7 в совокупности обозначают двустороннюю очаговую пневмонию, связанную с гипотиреозом.

8. Ветвь, исходящая из сгибательной складки большого пальца левой ладони на тенар, указывает на левосторонний сухой плеврит.

8, 9. Ветвь под № 9, исходящая из сгибательной складки на тенар, в совокупности со знаком под № 8 обозначает левосторонний гемоторакс (левостороннее кровоизлияние в полость плевры), связанный с геморрагическим диатезом.

10, 11. Короткая (здесь прямая) линия, исходящая от линии Меркурия, конец которой расщеплен (конус) и направлен на гипотенар и в сторону карпальной линии на обеих ладонях, обозначает гипотиреоз II степени.

12. Ветвь, исходящая из сгибательной складки проксимальной фаланги указательного пальца левой ладони на бугор Юпитера, обозначает левостороннюю склерому носа, а также указывает на левостороннюю склерому верхних дыхательных путей.

13. Такой знак на бугре Юпитера левой ладони предвещает левостороннюю склерому глотки и гортани.

14. Такой четырехугольник на гипотенаре левой ладони служит указанием на левосторонний гиповентиляционный синдром.

15. 16. Такие короткие прямые линии на бугре Юпитера, расположенные между пятипальцевой и трехпальцевой сгибательными складками обеих ладоней, обозначают миндалины — тонзиллит хронический.

17, 18. Конус, направленный в межпальцевый промежуток между указательным и средним пальцами на обеих ладонях, обозначает двусторонний насморк вазомоторный и аллергический.

19. Островок, прерывающий первую сгибательную складку проксимальной фаланги среднего пальца левой ладони, расположенный со стороны межпальцевого промежутка указательного и среднего пальцев, обозначает неврит слухового (кохлеарного) нерва левого уха.

20. Островок, прерывающий первую сгибательную складку проксимальной фаланги указательного пальца левой ладони, предвещает левостороннее воспаление верхнечелюстной пазухи хроническое, или левосторонний хронический гайморит.

21. Такая короткая ветвь, исходящая из карпальной линии правой ладони с наклоном в противоположную сторону от большого пальца, оканчивающаяся островком, обозначает врожденное искривление шейного отдела позвоночника, а островок указывает на аномалии первого позвонка.

22. Такой извилистый знак на гипотенаре правой ладони обозначает врожденное искривление грудного отдела позвоночника, вогнутость в плоскости спины вправо.

23. Извилистая линия, исходящая из пятипальцевой складки левой ладони на бугор Юпитера с уклоном в сторону большого пальца и оканчивающаяся расщеплением (конусом), обозначает искривление поясничного отдела позвоночника, а конус на конце знака предвещает левосторонний ушиб.

24. Треугольник под второй сгибательной складкой проксимальной фаланги безымянного пальца правой ладони указывает на правосторонний ушиб копчика позвоночника.

25. Колечко, расположенное между первой сгибательной складкой проксимальной фаланги и первой линией подпальцевого трирадиуса безымянного пальца правой ладони, обозначает правостороннюю невралгию седалищного нерва.

26, 27. Два островка, прерывающие подпальцевые трирадиусы безымянных пальцев, обозначают по два регионарных паховых лимфоузла, или увеличение паховых лимфоузлов — лимфадениты; расположены в лимфатических путях малого таза.

28. Извилистая ветвь, исходящая из сгибательной складки большого пальца правой ладони, в направлении бугра Юпитера, пересекающая пятипальцевую складку с наклоном в сторону большого пальца, обозначает перегиб мочеточника вследствие нефроптоза.

29. Извилистая линия, исходящая из сгибательной складки большого пальца левой ладони в направлении бугра Юпитера, имеющая уклон в сторону большого пальца, обозначает, что мочеточник левой почки извит и расширен.

30. Дугообразная линия, исходящая из карпальной линии левой ладони на гипотенар, конец которой расщеплен, обозначает мочевого пузыря: смещен, растянут вправо; цистит.

Расщепление указывает на уретрит.

31. Такая короткая линия в большом треугольнике правой ладони, которая расположена обычно (или всегда) почти параллельно и рядом с линией Меркурия, обозначает гипертрофию правого желудочка сердца и гипертензию малого круга кровообращения.

32. Ветвь, исходящая из сгибательной складки большого пальца правой ладони параллельно ей, и чуть ниже основания линии Меркурия, в направлении пятипальцевой складки, оканчивающаяся расщеплением (конусом), предвещает мерцательную аритмию.

33. Такая извилистая линия, исходящая из гипотенара, пересекающая пятипальцевую сгибательную складку и линию Меркурия левой ладони, обозначает гипертрофию левого желудочка сердца.

Примечание: знаки под №№ 31 и 33 указывают, что полости сердца расширены. В сердечной мышце дегенеративные изменения и разрастание соединительной ткани, связанное с гипотиреозом.

34. Линия Меркурия правой ладони оканчивается островком — предвещает аллергические отравления желудка.

35. Короткая и прямая ветвь, исходящая из верхней трети малой кривизны желудка в пределах большого треугольника правой ладони, конец которой ограничен короткой линией под № 35а, обозначает язву (под № 35) на малой кривизне желудка в верхней трети. Знак под № 35а — предвещает зарубцованную язву под № 35.

36, 37. Короткие линии, исходящие из сгибательной складки больших пальцев по всей ее длине (в пределах большого треугольника), обозначают брадикардию.

38. Дугообразная линия, конец которой расщеплен, расположенная в большом треугольнике левой ладони, конец направлен вниз, обозначает ахилесский панкреатит.

39. Извилистая ветвь, исходящая из сгибательной складки большого пальца правой ладони и чуть выше основания линии Меркурия, пересекающая линию Меркурия на гипотенар и в направлении карпальной линии, обозначает двенадцатиперстную кишку: дуоденит, незначительное сдавление.

40. Ветвь, исходящая из сгибательной складки большого пальца левой ладони, пересекающая линию Меркурия на гипотенар в направлении карпальной линии, обозначает тонкий кишечник: энтероколит.

Островок над знаком, который начинается от сгибательной складки большого пальца, обозначает вздутие тощей кишки или ее отечность.

41. Ветвь, исходящая из основания линии Меркурия в направлении карпальной линии, обозначает восходящую ветвь толстой кишки; здесь обозначает колит.

42. Такие концентрические окружности, образуемые папиллярными линиями на гипотенаре левой ладони, обозначают эндокринно-вегетативные нарушения, связанные с изменениями в области подкорковых образований левого полушария мозга и объясняющие депрессивное течение психоза. Внешние факторы могут служить провоцирующим моментом.

Также служит указанием на повышенный протромбин, лейкоцитоз, а также на болезнь сердца, жестокосердие и на признаки садизма.

43. Такой узор на гипотенаре правой ладони обозначает эндокринно-вегетативные нарушения, связанные с изменениями в области подкорковых образований и объясняющие депрессивное течение психоза.

Примечание: совокупность знаков под №№ 42, 43 предвещает маниакально-депрессивный психоз — МДП.

44. Линии, образующие острый угол на бугре Меркурия под первой сгибательной складкой проксимальной фаланги мизинца, предвещают насильственную смерть — самоубийство через повешение, связанное с МДП.

45, 46. Островки под трехпальцевой складкой и под бугром Меркурия обозначают, что оба яичника продуцируют мужские гормоны, а также служат указанием на то, что вокруг сосков молочных желез растут волосы.

Короткая линия, прерываемая островком на гипотенаре правой ладони, расположенная ниже основания линии Меркурия, обозначает спайку (непроходимость) в средней части правой маточной трубы.

Островок, выпускающий короткую ветвь, расположенный на гипотенаре левой ладони и ниже основания линии Меркурия, обозначает спайку (непроходимость) маточной трубы рядом с левым яичником.

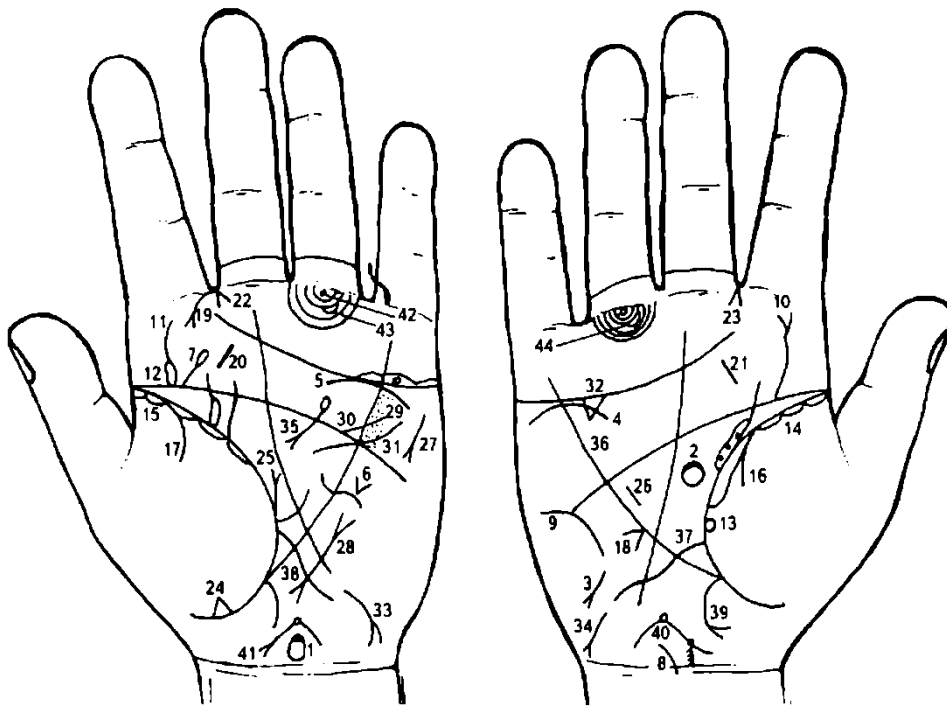
Такая извилистая широкая линия, расположенная на оси левой ладони и исходящая из карпальной линии, обозначает матку: ретрофлексия — загиб кзади.

Знак матки: у основания верхнего конуса, что обозначает зев матки, показана глубокая ямочка (точка) — фибромиома рядом с зевом матки. Меноррагия. Ветвь, исходящая из знака зева матки, обозначает бели.

Такой конус, у которого одна ветвь дугообразная, расположенный в межпальцевом промежутке среднего и безымянного пальцев левой ладони, предвещает надвлагалищную ампутацию матки.

Островок, расположенный на оси ладони и ниже основания линии Меркурия на правой ладони, обозначает дискинезию желчных путей — характеризуется нарушением моторной функции желчного пузыря и общего желчного протока, а также функций сфинктеров. Бывают гипертонические (схваткообразные боли) и гипотонические (ноющие боли). Распознаются рентгенологически.

Короткая ветвь, конец которой расщеплен, исходящая из нижней трети малой кривизны желудка в направлении к бугру Меркурия, обозначает полип папилломатозный.



К рисункам 613, 614

1. Такой вытянутый знак на оси левой ладони у карпальной линии — знак гипоталамуса: вытянутая передняя доля указывает на удары по передней доле и поражение передней доли гипоталамуса.

2. Знак гипофиза: овальной формы, поражение передней доли.

3. Знак щитовидной железы на правой ладони: гипотиреоз первичный — пониженная правосторонняя функция щитовидной железы.

4, 5. Дугообразная линия под трехпальцевой складкой, касательно расположенная, и под бугром Меркурия, — обозначает пониженную функцию надпочечников и тимико-лимфатический статус: вследствие пониженной функции коры надпочечников организм теряет способность к адаптационным реакциям в ответ на «напряжение» (стресс).

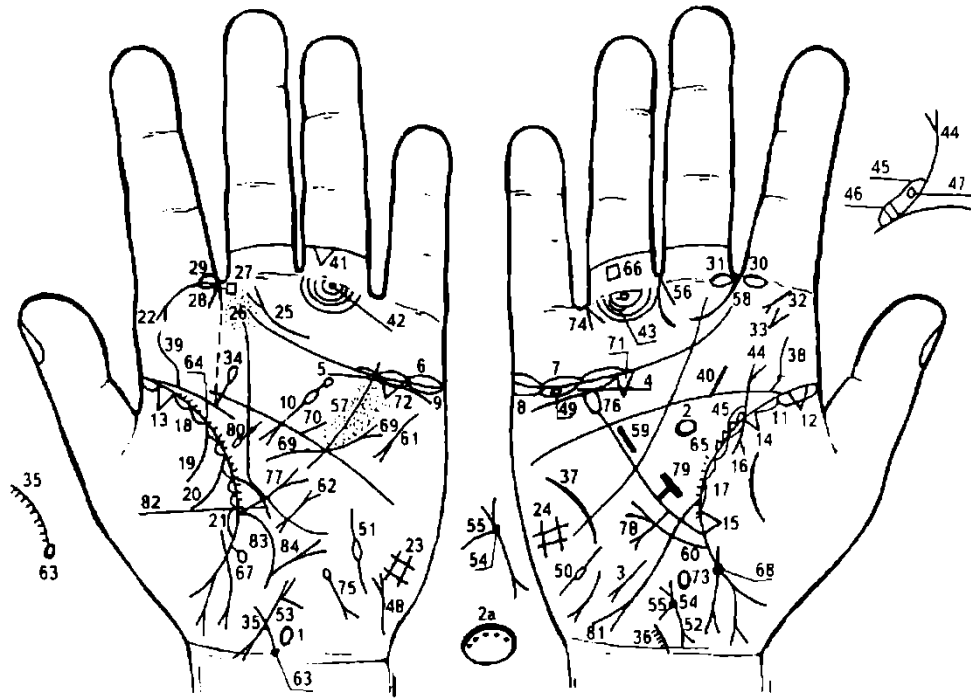
6. Такой конус, вершина которого направлена вниз, расположенный на гипотенаре рядом с линией Меркурия, указывает на воронкообразную грудь вследствие сколиоза.

7. Прямая ветвь, исходящая из пятипальцевой сгибательной складки левой ладони под бугром Юпитера, оканчивающаяся островком и имеющая направление в противоположную сторону от большого пальца, обозначает левостороннюю травму или ушиб шейного отдела позвоночника.

8. Такая короткая ветвь, расположенная на оси правой ладони и исходящая из карпальной линии на гипотенар, обозначает искривление шейного отдела позвоночника.

9. Такая дугообразная линия на гипотенаре правой ладони обозначает врожденное искривление грудного отдела позвоночника, что уже предвещает легочное сердце хроническое.

10. Извилистая линия, исходящая из пятипальцевой сгибательной складки правой ладони на бугор Юпитера и в направлении к указательному пальцу, оканчивающаяся расщеплением, обозначает искривление поясничного отдела позвоночника и правосторонний ушиб.
11. Извилистая линия, исходящая из подпальцевой сгибательной складки левой ладони на бугор Юпитера, обозначает искривление поясничного отдела позвоночника.
12. Островок, расположенный на знаке под № 11 (искривление поясничного отдела позвоночника), со стороны большого пальца левой ладони, предвещает рассеянный склероз, связанный с аллергическими реакциями (инфекционно-аллергическая теория).
13. Колечко, касательно расположенное к сгибательной складке большого пальца правой ладони, предвещает частичную потерю зрения правым глазом.
14. 15. Такие длинные островки, расположенные вдоль сгибательной складки больших пальцев на обеих ладонях, служат указанием на хроническую двустороннюю очаговую пневмонию, катаральное состояние верхних дыхательных путей.
16. Ветвь, исходящая из сгибательной складки большого пальца правой ладони на тенар, обозначает правосторонний сухой плеврит.
17. Ветвь, исходящая из сгибательной складки большого пальца левой ладони на тенар, обозначает левосторонний экссудативный плеврит.
18. Конус, своим острым углом касательно расположенный к линии Меркурия правой ладони, обозначает смещение средостения вправо, связанное с левосторонним экссудативным плевритом.
19. Ветвь с конусом (расщеплением) на конце, исходящая из первой сгибательной складки указательного пальца левой ладони на бугор Юпитера, обозначает левостороннюю риносклерому носа (палочка Фриш—Волковича), указывает на склерому верхних дыхательных путей.
20. 21. Такие прямые и короткие линии, расположенные на бугре Юпитера и между трехпальцевой и пятипальцевой сгибательными складками на обеих ладонях, обозначают тонзиллит хронический.
- 22, 23. Знаки, указывающие на насморк вазомоторный и аллергический.
24. Треугольник, расположенный на сгибательной складке левой ладони, вершина которого находится на тенаре, обозначает уплотнение нижней доли левого легкого, связанное с приподнятой диафрагмой под № 25.
25. Такая прямая ветвь с конусом на конце, исходящая из сгибательной складки большого пальца левой ладони со стороны большого треугольника в направлении пятипальцевой складки, обозначает приподнятую диафрагму, связанную с левосторонним экссудативным плевритом под № 24.
26. Гипертрофия правого желудочка. Гипертензия малого круга кровообращения.
27. Знак тахикардии.
28. Знак пароксизмальной тахикардии.
29. Ревматизм неактивной формы.
30. Стеноз устья аорты, ревмокардит.
31. Знак гипертрофии левого желудочка.
32. Знак холецистита.
33. 34. Такие знаки на гипотенарае предвещают гепатит инфекционный — болезнь Боткина и гепатит аллергический.
35. Знак поджелудочной железы: островок обозначает, что она подвержена аллергическим отравлениям; дугообразный знак указывает на ахилический панкреатит.
36. Линия Меркурия в совокупности со знаком под № 18 указывает на искривление пищевода.
37. Такая длинная извилистая ветвь, исходящая из сгибательной складки большого пальца правой ладони, чуть выше основания линии Меркурия, пересекающая линию Меркурия на гипотенар и в направлении карпальной линии, обозначает двенадцатиперстную кишку: знак длинный, что указывает на большую длину между концами двенадцатиперстной кишки, т. е. признаки широкой «подковы». Дуоденит.
38. Знак тонкого кишечника: энтероколит.
39. Знак хронического аппендицита.
40. 41. Знак матки: ретрофлексия, загиб кзади. Эрозия шейки; ямочка у основания нижнего конуса (знак под № 40) предвещает миому на задней стенке тела матки или у ее дна; менструация — кровь в конце коричневого цвета. Колечко у зева — обозначает травму зева инструментом или спиралью. Ветвь, исходящая из зева, обозначает бели.
42. Левосторонняя невралгия седалищного нерва.
- 43, 44. Малый таз: по одному региональному лимфатическому узлу (регионарный лимфаденит).



К рисункам 615, 616

1. Такой знак, расположенный на оси ладони и над карпальной линией, обозначает гипоталамус. Передняя доля его вытянута, что означает поражение передней доли; это также может быть связано с абортами. Гипоталамус увеличен — дисфункция. (Знак только на левой ладони).

2. В большом треугольнике на оси правой ладони расположен овальной формы знак, который обозначает гипофиз овальной формы (бывает и шаровидной формы), увеличен — дисфункция. Передняя доля поражена (линия толще по отношению к линии задней доли).

Вариант 2а. Знак гипофиза овальной формы. Передняя доля поражена: вдоль передней доли точки, указывающие на это. Указанный вариант наблюдался у пациента, который болел ревматоидным артритом.

3. Короткая линия, расположенная на гипотенаре правой ладони, конец расщеплен и направлен в сторону карпальной линии и в противоположную сторону от большого пальца, обозначает первичный гипотиреоз.

4. Дугообразная линия под трехпальцевой сгибательной складкой правой ладони, при этом расположенная не касательно, обозначает: нефроптоз правой почки; пониженная функция правого надпочечника — хроническая недостаточность мозгового слоя вследствие гипотонической болезни.

5. Дугообразная линия, касательно расположенная под трехпальцевой сгибательной складкой под бугром Меркурия левой ладони, обозначает пониженную функцию левого надпочечника: хроническая недостаточность мозгового слоя вследствие гипотонической болезни.

6. 7. Островки над трехпальцевой сгибательной складкой под бугром Меркурия обозначают двусторонний оофорит.

8, 9. Островки под трехпальцевой сгибательной складкой на обеих ладонях обозначают продуцирование мужских гормонов обоими яичниками — андрогены.

10. Знак поджелудочной железы на левой ладони: островок в средней части знака обозначает островковый аппарат — недостаточность инсулярного аппарата.

Островок на хвосте поджелудочной железы — аллергические отравления поджелудочной железы.

Диагноз: холецистопанкреатит. Сахарный диабет. Признаки рака головки поджелудочной железы.

Примечание: пациент — левша, что является указанием на то, что размеры тимуса уменьшены со дня рождения.

11. Длинный островок, расположенный вдоль сгибательной складки большого пальца правой ладони, обозначает очаговую правостороннюю пневмонию в детстве.

12. 13. Треугольник на сгибательной складке, расположенный у ее основания на обеих ладонях, указывает на фиброзные изменения в легких в детстве.

Треугольник на сгибательной складке правой ладони, ориентировочно расположенный в верхней доле, указывает на фиброзные изменения в верхней доле правого легкого.

Треугольник, расположенный на сгибательной складке большого пальца правой ладони у основания линии Меркурия, обозначает фиброзные изменения в средней доле.

Ветвь, исходящая из сгибательной складки большого пальца правой ладони на тенар, обозначает правосторонний сухой плеврит в детстве.

18. Островки, непрерывно расположенные вдоль сгибательных складок со стороны тенара на обеих ладонях, указывают на хронический бронхит.

19, 20. Две ветви, исходящие из сгибательной складки на тенар левой ладони, обозначают левосторонний гемоторакс, связанный с геморрагическим диатезом.

21. Длинный островок на сгибательной складке большого пальца левой ладони, расположенный на тенаре и рядом с основанием линии Меркурия, обозначает отек левого легкого или левостороннюю пневмонию в пожилом возрасте.

22. Ветвь, исходящая от сгибательной складки проксимальной фаланги указательного пальца на бугор Юпитера левой ладони, конец которой расщеплен, обозначает левостороннюю риносклерому носа (палочка Фриш — Волковича), а также указывает на левостороннюю склерому верхних дыхательных путей (левого легкого).

23, 24. Прямоугольники, расположенные на обеих гипотенарах ладоней, обозначают гиповентиляционный синдром обоих легких (недостаточная, т. е. неполная вентиляция легких).

25, 26. Короткая линия с конусом на конце, расположенная над трехпальцевой складкой левой ладони, конус которой (под № 25) направлен в межпальцевый промежуток указательного и среднего пальцев, в совокупности со множеством точек под № 26, расположенных на бугре Юпитера под межпальцевым промежутком, обозначает хронический атрофический фарингит.

Знак под № 25 указывает на атрофию слизистой оболочки средней гортани.

Знак под № 26 указывает только на катаральный фарингит.

27. Четырехугольник, расположенный в межпальцевом промежутке указательного и среднего пальцев левой ладони, предвещает левостороннее воспаление лобной пазухи, или левосторонний фронтит.

28. Конус, направленный в межпальцевый промежуток указательного и среднего пальцев левой ладони, указывает на левосторонний насморк вазомоторный и аллергический.

29, 30. Островок, прерывающий первую сгибательную складку проксимальной фаланги указательного пальца, расположенный рядом с межпальцевым промежутком на № 2 на обеих ладонях, предвещает двустороннее хроническое воспаление верхнечелюстной пазухи, или двусторонний хронический гайморит.

31. Островок, прерывающий первую сгибательную складку проксимальной фаланги среднего пальца правой ладони, расположенный со стороны межпальцевого промежутка № 2, предвещает неврит слухового (кохлеарного) нерва вследствие искривления носовой перегородки влево.

32. Короткая прямая линия, исходящая из первой складки проксимальной фаланги указательного пальца правой ладони на бугор Юпитера в противоположную сторону от большого пальца, конец которой расщеплен, обозначает боковую кисту на шее справа — наблюдается при рождении.

33. Конус, расположенный под знаком № 32 на бугре Юпитера, острие которого направлено вниз, обозначает операцию боковой кисты на шее справа. Может привести к образованию свища. Прогноз благоприятный.

34. Короткая прямая ветвь, конец которой оканчивается островком, исходящая из пятипальцевой сгибательной складки левой ладони в противоположном направлении от большого пальца, обозначает левосторонний ушиб шейного отдела позвоночника.

35, 36. Короткая и дугообразная ветвь, исходящая из карпальной линии по оси ладони, а от нее исходит множество мелких штрихов, обозначает искривление шейного отдела позвоночника, а мелкие штрихи указывают на шейный остеохондроз.

37. Дугообразная линия на гипотенаре правой ладони, обозначает врожденное искривление грудного отдела позвоночника: вогнутость вправо в плоскости спины.

Примечание: искривление грудного отдела позвоночника всегда показано только на гипотенаре правой ладони.

38, 39. Такая извилистая ветвь, исходящая из пятипальцевой складки на участке до точки 10 лет, в направлении бугра Юпитера и указательного пальца (а иногда в направлении на бугор

Юпитера в сторону большого пальца), обозначает врожденное искривление поясничного отдела позвоночника.

40. Короткая прямая ветвь, исходящая из пятипальцевой складки правой ладони на бугор Юпитера в сторону большого пальца правой ладони, обозначает правосторонний ушиб крестца.

41. Треугольник под второй складкой проксимальной фаланги безымянного пальца левой ладони, вершина которого направлена вниз, обозначает левосторонний ушиб копчика.

42. Колечко, расположенное между первой сгибательной складкой проксимальной фаланги безымянного пальца левой ладони и первым подпальцевым трирадиусом, указывает на левостороннюю невралгию седалищного нерва.

43. Островок, прерывающий подпальцевый трирадиус безымянного пальца правой ладони, предвещает регионарный правосторонний паховый лимфоузел.

44. Извилистая ветвь, исходящая из сгибательной складки большого пальца правой ладони, конец которой расщеплен, при этом имеет уклон в сторону большого пальца, обозначает:

а) перегиб правого мочеточника;

б) ветвь оканчивается расщеплением — пиелонефрит правой почки.

45. Островок, образуемый сгибательной складкой большого пальца правой ладони и знаком мочеточника под № 44, обозначает расширенные лоханку и чашечки.

46. Четырехугольник, расположенный в лоханке под № 45, предвещает плоский камень типа коралла в лоханке правой почки.

47. Колечко, расположенное в лоханке под № 45 правой почки, предвещает кисту солитарную в лоханке.

48. Дугообразная ветвь, исходящая от карпальной линии левой ладони в направлении гипотенара, конец которой расщеплен, обозначает смещение мочевого пузыря, растянут влево; цистит.

Значительное расщепление конца знака указывает на уретрит аллергической этиологии.

49. Колечко, расположенное в островках под № 8 под трехпальцевой сгибательной складкой правой ладони, обозначает кисту ретенционную желтого тела правого яичника.

50. 51. Короткая линия, прерванная островком в средней части на обеих ладонях, обозначает воспаление маточных труб.

Островок указывает на спайку маточной трубы средней части — двусторонняя трубная непроходимость.

52, 53. Знак матки на обеих ладонях.

54. Глубокая ямочка или точка в зеве тела матки указывает на миому в зеве тела матки — эндометриоз.

55. Короткая ветвь, исходящая из основания верхнего конуса знака матки (зев тела матки), обозначает необильные бели.

56. Такой конус в межпальцевом промежутке среднего и безымянного пальцев правой ладони предвещает надвлагалищную ампутацию тела матки.

57. Множество точек (ямочек) вдоль линии Меркурия, расположенных между трехпальцевой и пятипальцевой сгибательными складками левой ладони, указывают на ревматизм неактивной формы.

58. Дугообразная ветвь, исходящая из межпальцевого промежутка указательного и среднего пальцев в направлении на бугор Сатурна, обозначает прерванный большой трирадиус (Венерин пояс), указывающий на невроз.

59. Короткая прямая линия (иногда извилистая в незначительной степени) в большом треугольнике, расположенная рядом и параллельно линии Меркурия (иногда выходит и за пределы большого треугольника в большой треугольник), обозначает гипертрофию правого желудочка. Гипертензия малого круга кровообращения.

60. Ветвь, исходящая из сгибательной складки большого пальца правой ладони и ниже основания линии Меркурия в направлении пятипальцевой складки и параллельно линии Меркурия, обозначает мерцательную аритмию (а иногда служит указанием на правостороннюю паховую грыжу).

61. Такой знак на гипотенаре левой ладони указывает на тахикардию.

62. Короткая линия, у которой оба конца расщеплены, расположенная на гипотенаре и почти параллельно линии Меркурия левой ладони, предвещает пароксизмальную тахикардию.

63. Шейный отдел позвоночника начинается с колечка, которое обозначает VII позвонок шейного отдела, — обозначает, в частности, спинной мозг; рефлексы от мозга — VII шейный и I—II—III—IV и V грудные — возбуждение которых вызывает болевые ощущения во время

приступа стенокардии: руки, шеи, загрудинные боли. Стенокардия покоя; психогенная стенокардия.

64. 65. Короткие линии (ветви), исходящие от сгибательной складки больших пальцев в пределах больших треугольников, обозначают брадикардию. Ветви исходят по всей длине сгибательной складки.

66. Четырехугольник, расположенный между первой и второй складками проксимальной фаланги безымянного пальца правой ладони, предвещает варикозное расширение вен в правой голени.

67. Короткая ветвь с островком на конце, исходящая из участка прямой кишки сгибательной складки большого пальца левой ладони, предвещает геморройный узел с выпадением, связанный с гипотонической болезнью.

68. Колечко на сгибательной складке большого пальца на участке прямой кишки и рядом со знаком ребенка (роды) обозначает послеродовой геморройный узел.

69. Ветвь, исходящая из большого треугольника левой ладони на линию Меркурия, пересекающая пятипальцевую сгибательную складку в направлении бугра Меркурия, конец которой расщеплен, обозначает гипертрофию левого желудочка, а расщепление предвещает экстрасистолию.

70. Прямая ветвь (иногда извилистая), исходящая из пятипальцевой складки большого пальца левой ладони в пределах большого четырехугольника (иногда пересекающая линию Меркурия), обозначает стеноз устья аорты вследствие ревматического эндокардита. Реже стеноз развивается в результате септического эндокардита, атеросклероза или бывает врожденным. Вызывает гипертрофию левого желудочка. Признаки коронарной недостаточности кровообращения и недостаточности кровообращения. Происходит нарушение кровообращения мозга, что приводит к головокружению, головным болям, склонности к обморокам. Эти явления чаще возникают при физической работе, эмоциональном напряжении, в том числе и при смехе.

71, 72. Треугольник под трехпальцевой складкой, расположенный под бугром Меркурия на обеих ладонях, обозначает калькулезный холецистит.

73. Островок, расположенный на оси правой ладони и ниже основания линии Меркурия, обозначает дискинезию желчных путей — характеризуется нарушением моторной функции желчного пузыря и общего желчного протока, а также функций сфинктеров. Боли бывают гипертонические (схваткообразные) и гипотонические (ноющие).

74. Конус, направленный в межпальцевый промежуток безымянного пальца и мизинца правой ладони, предвещает хирургическое лечение (обычно холецистэктомия).

Примечание. Если при калькулезном холецистите в программе нет холецистэктомии (удаление желчного пузыря), то это означает, что холецистэктомия противопоказана, прогноз неблагоприятный.

75. Островок, выпускающий ветвь с конусом на конце, расположенный на гипотенаре левой ладони в направлении карпальной линии с уклоном в противоположную сторону от большого пальца, обозначает гемолитическую анемию приобретенную, т. е. повышенное содержание билирубина. Здесь печеночная (механическая желтуха), холелитиаз, дискинезия желчных путей и его стриктура. Пищевод — в норме.

76. Линия Меркурия оканчивается островком на правой ладони — обозначает:

а) малую кривизну желудка;

б) островок на конце линии Меркурия — желудок подвержен аллергическим реакциям.

77. Линия Меркурия на левой ладони обозначает большую кривизну желудка; расщепление конца линии Меркурия — гастроптоз.

78. Прямая ветвь с конусом на конце, исходящая из линии Меркурия правой ладони на гипотенар, означает аденоматозный полип в верхней трети малой кривизны желудка. Месторасположение полипа определяется посредством масштабной линейки или на глаз — линию Меркурия делят на три части на участке от ее основания до пятипальцевой складки: от основания будет верхняя треть малой кривизны; далее — средняя треть, и нижняя треть. Если знак полипа исходит из места пересечения линии Меркурия и пятипальцевой складки — это будет означать полип в пилорической части желудка.

79. Короткая и прямая ветвь, исходящая из верхней трети малой кривизны желудка в сторону большого треугольника, конец которой ограничен короткой прямой линией, обозначает зарубцованную язву в верхней трети малой кривизны желудка.

80. Большой островок в большом треугольнике левой ладони, выпускающий ветвь в направлении пятипальцевой складки, которая прерывается островком, обозначает увеличенную селезенку и анемию.

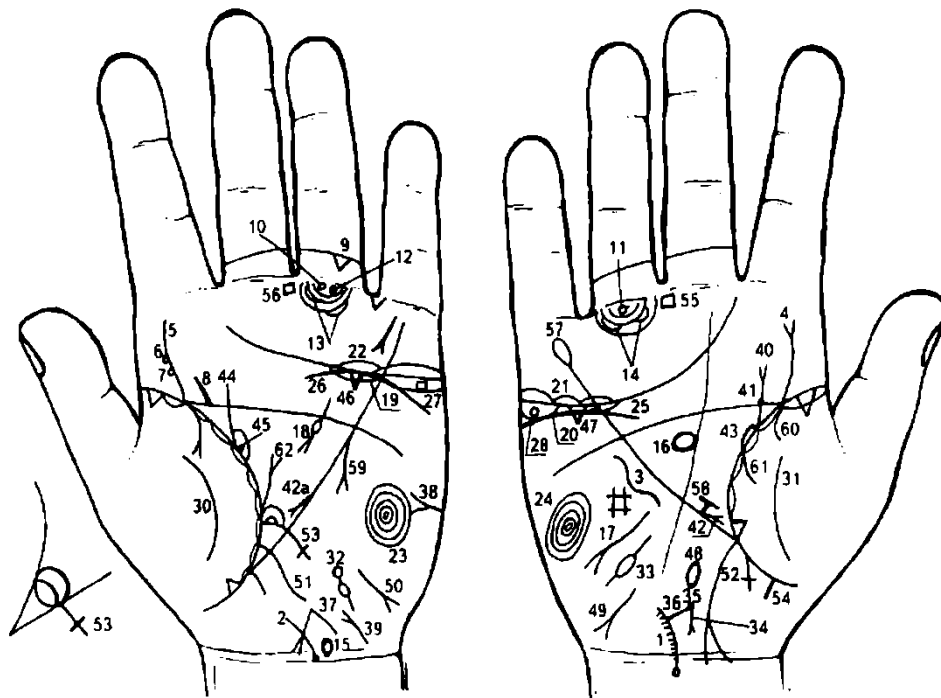
81. Тонкий кишечник: двенадцатиперстная кишка — дуоденит. Ветвь, исходящая из линии складки большого пальца правой ладони, чуть выше основания линии Меркурия, пересекающая линию Меркурия в направлении на гипотенар и карпальной линии и доходящая до нее, оканчивающаяся расщеплением, обозначает дуоденит; расщепление предвещает «внедуковичную» язву.

Расстояние между концами двенадцатиперстной кишки в значительной степени широкое, что означает слишком широкую «подкову»,— это говорит о наличии рака головки поджелудочной железы.

82. Ветвь, исходящая из сгибательной складки большого пальца левой ладони и под основанием линии Меркурия, пересекающая линию Меркурия в направлении гипотенара и карпальной линии, обозначает тонкий кишечник — энтероколит.

83. Толстая кишка: ветвь, исходящая из основания линии Меркурия и сгибательной складки большого пальца левой ладони в направлении карпальной линии, обозначает колит, связанный с энтероколитом.

84. Прямая ветвь с конусом на конце, исходящая от знака толстой кишки (нисходящая ветвь) в направлении на гипотенар, обозначает полип папилломатозный в селезеночном углу толстой кишки.



К рисункам 617, 618

1, 2. Колечко (VII позвонок шейного отдела позвоночника), выпускающее дугообразную ветвь из карпальной линии обеих ладоней вверх, при этом колечко расположено на карпальной линии, обозначает врожденное искривление шейного отдела позвоночника.

Мелкие штрихи, исходящие от знака, обозначают шейный остеохондроз. Колечко — указывает на поражение известью (солями) VII позвонка.

3. Такая извилистая линия на гипотенаре правой ладони, расположенная, в данном случае, рядом с линией Меркурия, обозначает врожденное искривление грудного отдела позвоночника.

4. Извилистая ветвь, исходящая из слияния сгибательной складки большого пальца правой ладони и пятипальцевой складки на бугор Юпитера в направлении указательного пальца, конец которой расщеплен, обозначает искривление поясничного отдела позвоночника, а расщепление указывает на правосторонний ушиб.

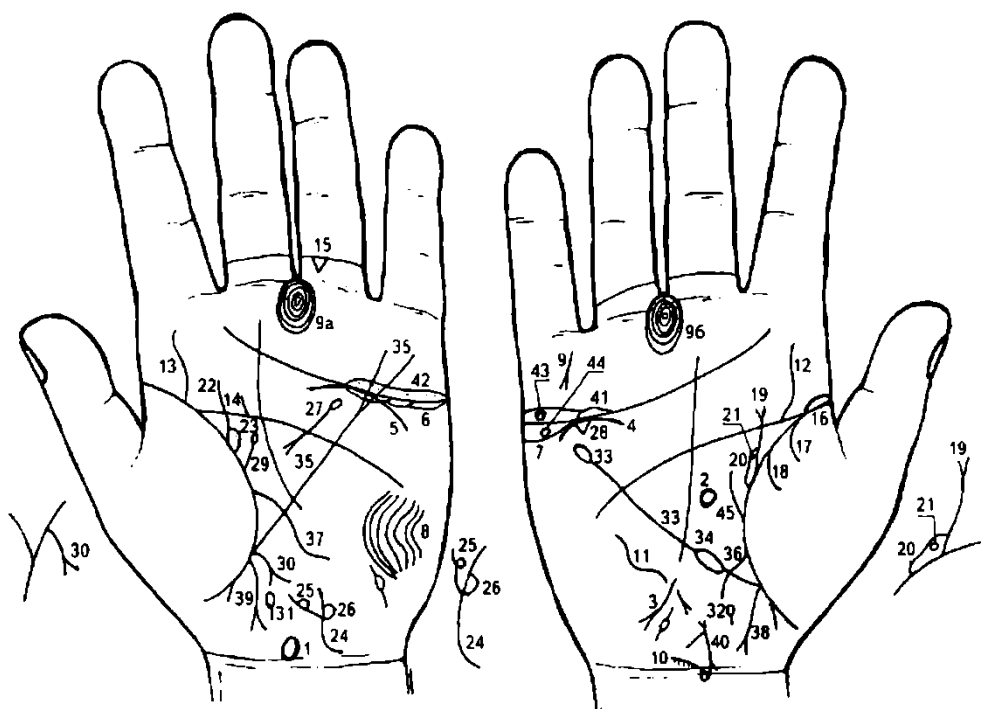
5. Извилистая ветвь, исходящая из слияния сгибательной складки большого пальца левой ладони и пятипальцевой складки в направлении на бугор Юпитера и указательного пальца, обозначает врожденное искривление поясничного отдела.

6,7. Два колечка, касательно расположенные к знаку поясничного отдела у его основания, предвещают смещение дисков между II—III позвонками (под № 6) и между III—IV позвонками (под № 7). Дискогенный радикулит.

8. Короткая ветвь, исходящая из пятипальцевой сгибательной складки левой ладони в направлении бугра Юпитера, предвещает левосторонний ушиб крестца.

9. Треугольник под второй сгибательной складкой проксимальной фаланги безымянного пальца левой ладони обозначает ушиб или левостороннюю травму копчика позвоночника.
10. 11. Колечко, расположенное под первой складкой проксимальной фаланги безымянного пальца и на продолжении оси пальца, предвещает двустороннюю невралгию седалищного нерва.
12. Второе колечко, расположенное рядом с колечком под № 10 и под первой складкой проксимальной фаланги безымянного пальца, предвещает кокцигодению вследствие генитального эндометриоза. Постоянная боль в районе копчика.
14. Малый таз. Два островка, прерывающие подпальцевые трирадиусы безымянных пальцев, обозначают по два регионарных паховых лимфоузла.
15. Поражение передней доли гипоталамуса.
16. Поражение передней доли гипофиза.
17. Гипотиреоз.
18. Знак поджелудочной железы на левой ладони указывает на ахилический панкреатит. Островок — на недостаточность инсулярного аппарата.
19. 20. Островки под трехпальцевой сгибательной складкой и под бугром Меркурия указывают, что оба яичника продуцируют мужские гормоны, т. е. андрогены.
- 21, 22. Островки над трехпальцевой сгибательной складкой предвещают двусторонний оофорит.
- 23, 24. Завиток (концентрические окружности) на гипотенаре обеих ладоней указывает на эндокринно-вегетативные нарушения, связанные с изменениями в области подкорковых образований и объясняющие маниакально-депрессивное течение психоза.
25. Дугообразная линия под трехпальцевой складкой, касательно к ней не расположена, и под бугром Меркурия — обозначает нефроптоз; хроническая недостаточность мозгового слоя надпочечника вследствие гипотонической болезни.
26. Дугообразная линия под трехпальцевой сгибательной складкой и под бугром Меркурия левой ладони, расположенная к ней касательно, предвещает недостаточность мозгового слоя левого надпочечника вследствие гипотонической болезни.
27. Четырехугольник в островке под № 19 левой ладони обозначает дермоидную кисту и ее малигнизацию (плоскоклеточный рак левого яичника).
28. Колечко в островке под № 20 правой ладони обозначает кисту ретенционную желтого тела, или «шоколадную» кисту.
- 30, 31. Такая дугообразная линия на тенаре обеих ладоней предвещает обсеменение брюшины, связанное с раком левого яичника, — метастазы Крукенберга.
32. Два островка, прерывающие ветвь с конусом на конце, расположенную на гипотенаре левой ладони, конус которой направлен в сторону карпальной линии, обозначают воспаление левой маточной трубы, полную непроходимость, метастазирование рака левого яичника в маточную трубу.
33. Островок значительной величины, прерывающий короткую линию на гипотенаре правой ладони, обозначает спайку значительной величины в средней части правой маточной трубы.
34. Короткая ветвь, исходящая из конуса, который обозначает шейку матки, обозначает тело матки: фиброматозная, детская; ретрофлексия — загиб кзади.
35. Круглая ямочка на конце знака тела матки обозначает миому в зеве тела матки — генитальный эндометриоз.
36. Короткая ветвь, исходящая из зева тела матки, обозначает необильные бели.
37. Знак матки на левой ладони: детская, ретрофлексия; фиброматозная.
38. Короткая ветвь на гипотенаре левой ладони с конусом на конце, который направлен в сторону большого пальца, обозначает асцит, связанный с раком левого яичника.
39. Дугообразная ветвь, исходящая от карпальной линии левой ладони на гипотенар, оканчивающаяся расщеплением, предвещает нарушение функции мочевого пузыря, связанное с раком яичника.
40. Ветвь, исходящая из сгибательной складки большого пальца правой ладони на бугор Юпитера с наклоном в сторону большого пальца и оканчивающаяся расщеплением, обозначает мочеточник: его перегиб вследствие нефроптоза, а расщепление указывает на пиелонефрит правой почки; мочеточник: сдавление.
41. Ямочка (точка) на знаке мочеточника под № 40, расположенная в верхней трети, обозначает камень в верхней трети мочеточника.
42. Короткая ветвь, исходящая из верхней трети линии Меркурия в направлении ее основания и оканчивающаяся расщеплением, предвещает оперативное удаление камня под № 41, расположенного в мочеточнике под № 40.

- 42а. Удаление камня из лоханки левой почки.
43. Островок, образуемый сгибательной складкой большого пальца правой ладони, мочеточником и другой линией, обозначает расширение лоханки и чашечек — гидронефроз.
44. Мочеточник левой почки — извит, сдавление.
45. Лоханка и чашечки левой почки: расширены, гидронефроз. Камень в лоханке.
46. 47. Треугольник под трехпальцевой складкой и под бугром Меркурия обозначает холецистит.
48. Островок, расположенный на оси правой ладони и ниже основания линии Меркурия, обозначает дискинезию желчных путей (нарушение моторной функции желчного пузыря и общего желчного протока, а также функций сфинктеров).
- 49, 50. Такие знаки на гипотенаре обеих ладоней в совокупности обозначают инфекционный гепатит — болезнь Боткина.
51. Извилистая ветвь, исходящая из сгибательной складки большого пальца левой ладони чуть выше основания линии Меркурия, пересекающая ее на гипотенар и в направлении карпальной линии, обозначает воспаление слизистой оболочки тонкого кишечника — нарушение функции тонкого кишечника, связанное с раком левого яичника.
52. Такая длинная ветвь, исходящая из основания линии Меркурия правой ладони, которая направляется в сторону карпальной линии, при этом конец расщеплен на значительную длину и пересекает карпальную линию, обозначает восходящую ветвь толстой кишки; длинное расщепление указывает, что слепая кишка значительно растянута, ее воспаление — рак слепой кишки.
53. Островок, касательно расположенный к сгибательной складке большого пальца левой ладони, выпускающий ветвь, которая пересекает линию Меркурия в направлении на гипотенар и карпальной линии и оканчивается крестиком, обозначает: малый островок — вздутие сигмовидной кишки; большой островок, также касательно расположенный к сгибательной складке большого пальца, — отечность сигмовидной кишки в ее начале; знак сигмовидной кишки оканчивается крестиком — сигмоидит.
54. Короткая прямая ветвь, исходящая из участка прямой кишки, обозначает неглубокую трещину в прямой кишке.
- 55, 56. Четырехугольник в межпальцевом промежутке среднего и безымянного пальцев на обеих ладонях указывает на анацидный гастрит.
57. Линия Меркурия оканчивается островком на правой ладони — предвещает аллергические отравления желудка.
58. Зарубцованная язва в верхней трети малой кривизны желудка.
59. Полип аденоматозный — в нижней трети большой кривизны, или в пилорической (привратниковой) части желудка. Метастатический рак, вздутие живота — опухоль Крукенберга.
60. 61. Дугообразные ветви, исходящие из сгибательной складки большого пальца правой ладони, в совокупности своей предвещают правосторонний гемоторакс.
62. Прямая ветвь с конусом на конце, исходящая из сгибательной складки большого пальца левой ладони в направлении пятипальцевой сгибательной складки, обозначает прорастание опухоли желудка в диафрагму.



К рисункам 619, 620

1. Гипоталамус. Овал, вытянутый в сторону пальцев, расположенный на оси ладони у ее основания (только левая ладонь), обозначает гипоталамус: увеличен; гипофункция; передняя его доля вытянута — предвещает удары по передней доле, связанные с абортми.

2. Гипофиз. Такой овальной формы знак, расположенный в большом треугольнике правой ладони и на ее оси, указывает, что гипофиз имеет овальную форму, увеличен; гипофункция.

3. Щитовидная железа. Такая извилистая линия, конец которой расщеплен, исходящая от линии Меркурия на гипотенар правой ладони в направлении карпальной линии и в противоположную сторону от большого пальца, обозначает гипотиреоз первичный. Здесь — пониженная функция правой доли щитовидной железы (гипоплазия, аплазия щитовидной железы).

4. Надпочечники — пониженная функция.

5. Правая почка — надпочечник с пониженной функцией.

6. 7. Яичники: островки (длинный островок) под трехпальцевой складкой и под бугром Меркурия на обеих ладонях — предвещают двустороннее продуцирование андрогенов (мужских гормонов). При этом, если продуцирование андрогенов происходит в более или менее значительной степени, то наблюдается появление волос вокруг сосков молочных желез, волосы на лице, ногах и верхних конечностях.

Выводы: нарушение гормональных соотношений в системе гипоталамус—гипофиз и гипофиз — яичники, а также в системе гипофиз—надпочечники.

8. Такой узор, образуемый папиллярными линиями на гипотенаре левой ладони, обозначает эндокринно-вегетативные нарушения, связанные с изменениями в области подкорковых образований левого полушария мозга в средней (умеренной) степени и объясняющие депрессивное течение психоза. Внешние факторы могут служить провоцирующим моментом; признаки МДП.

Короткая линия, конец которой расщеплен, исходящая от первой складки мизинца правой ладони на бугор Меркурия, обозначает самоубийство через повешение родственника в родословной (отца или матери).

9а, 9б. Пессимизм.

10. Кружок (колечко), расположенный на оси правой ладони и первой карпальной линии, обозначающий VII позвонок шейного отдела позвоночника, выпускающий ветвь с уклоном в сторону от оси ладони, при этом от ветви исходят мелкие штрихи (обозначают отложение солей), указывает на врожденное искривление шейного отдела позвоночника; остеохондроз шейного отдела позвоночника.

11. Такая извилистая линия на гипотенаре правой ладони обозначает врожденное искривление грудного отдела позвоночника — вогнутость влево в плоскости спины.

Примечание. Искривление грудного отдела позвоночника всегда показано только на правой ладони.

12, 13. Извилистая линия, исходящая из пятипальцевой складки на бугор Юпитера в направлении указательного пальца на обеих ладонях, указывает на врожденное искривление поясничного отдела позвоночника.

Травма, ушиб и пункция — не предвидятся.

14. Короткая прямая (иногда волнистая) линия, исходящая из пятипальцевой складки в направлении бугра Юпитера левой ладони, обозначает левосторонний ушиб крестца.

15. Треугольник, расположенный под второй складкой проксимальной фаланги безымянного пальца левой ладони, предвещает левосторонний ушиб копчика.

Диагноз: сколиоз, синдром Марфана.

16. Сгибательная складка большого пальца правой ладони начинается с островка, обозначает правостороннюю очаговую пневмонию в первый год жизни.

17. Ветвь, исходящая из сгибательной складки большого пальца правой ладони и из-под островка под № 16 на тенар, обозначает правосторонний сухой плеврит, связанный с очаговой правосторонней пневмонией под № 16.

18. Ветвь, исходящая из сгибательной складки правой ладони на тенар, в сочетании со знаком под № 17 предвещает правосторонний гемоторакс, связанный с геморрагическим диатезом.

19. Мочеточник — расширен. Ветвь, конец которой расщеплен, исходящая из сгибательной складки большого пальца правой ладони, обозначает правый мочеточник — пиелонефрит.

20. Островок, образуемый сгибательной складкой большого пальца правой ладони, обозначает лоханку и чашечки: расширены. Диагноз: гидронефроз.

21. Колечко, расположенное в нижнем полюсе лоханки, обозначает кисту солитарную в нижнем полюсе.

22. Мочеточник левой почки — извит, расширен, песок, вытянут. Значительное поражение слизистой оболочки.

23. Лоханка и чашечки — расширены.

24. Такой знак на гипотенаре левой ладони, исходящий от карпальной линии, обозначает мочевого пузырь.

Знак дугообразный — мочевого пузырь смещен и растянут влево, нейрогенный.

Знак мочевого пузыря расщеплен — цистит.

Извилистые линии расщепления знака мочевого пузыря обозначают уретрит вследствие аллергических реакций, катетеризации мочевого пузыря и кисты в уретре под № 25.

25. Колечко, расположенное касательно к линии расщепления знака мочевого пузыря слева, обозначает кисту в уретре и ее травмирование катетером под № 26.

26. Подобие четырехугольника, касательно расположенного с внешней стороны к линии расщепления знака мочевого пузыря под № 24, обозначает травму уретры и кисты под № 25, связанную с катетеризацией мочевого пузыря.

27. Островок, выпускающий ветвь, пересекающую пятипальцевую складку левой ладони и оканчивающуюся в большом треугольнике расщеплением, обозначает поджелудочную железу: островок указывает, что поджелудочная железа подвержена аллергическим отравлениям.

В совокупности с холециститом под № 28 — холецистопанкреатит.

28. Треугольник, расположенный под трехпальцевой складкой и под бугром Меркурия правой ладони, обозначает холецистит.

29. Прямая ветвь, исходящая из сгибательной складки большого пальца левой ладони в направлении пятипальцевой складки и с отклонением в противоположную сторону от большого пальца, оканчивающаяся островком, предвещает травму левой молочной железы и ее малигнизацию, т. е. перерождение в рак левой молочной железы.

30. Дугообразная ветвь, конец которой расщеплен, исходящая из участка печени линии Меркурия левой ладони, обозначает метастазирование рака левой молочной железы в печень.

31. Островок, расположенный на оси левой ладони и ниже основания линии Меркурия, предвещает дискинезию протока поджелудочной железы.

32. Островок, расположенный на оси правой ладони и ниже основания линии Меркурия, предвещает дискинезию желчных путей.

33. Линия Меркурия правой ладони, оканчивающаяся островком, обозначает, что желудок подвержен аллергическим отравлениям.

34. Островок, прерывающий линию Меркурия в ее верхней трети (или на участке большого треугольника), предвещает лейкоз.

Примечание: линия Меркурия на правой ладони также является малой кривизной желудка.

35. Линия Меркурия на левой ладони оканчивается расщеплением — предвещает гастроптоз. Линия Меркурия левой ладони является большой кривизной желудка.

36. Извилистая ветвь, исходящая из сгибательной складки большого пальца правой ладони над основанием линии Меркурия, пересекающая линию Меркурия в направлении на гипотенар и к карпальной линии, обозначает двенадцатиперстную кишку: сдавление, дуоденит.

37. Извилистая линия, исходящая из сгибательной складки большого пальца левой ладони, основание которой расположено над основанием линии Меркурия, пересекающая ее в направлении на гипотенар и карпальной линии обозначает тонкий кишечник (тощая и подвздошная кишка) — энтероколит.

38. Ветвь, исходящая из основания линии Меркурия правой ладони в направлении карпальной линии, конец которой расщеплен, обозначает аппендицит и восходящую ветвь толстой кишки, а также правую половину поперечно-ободочной кишки.

39. Ветвь, исходящая из основания линии Меркурия левой ладони в направлении карпальной линии, конец расщеплен, обозначает левую половину поперечно-ободочной и нисходящей ветви толстой кишки. Здесь расщепление указывает на хронический колит, связанный с энтероколитом; возможен и язвенный неспецифический колит.

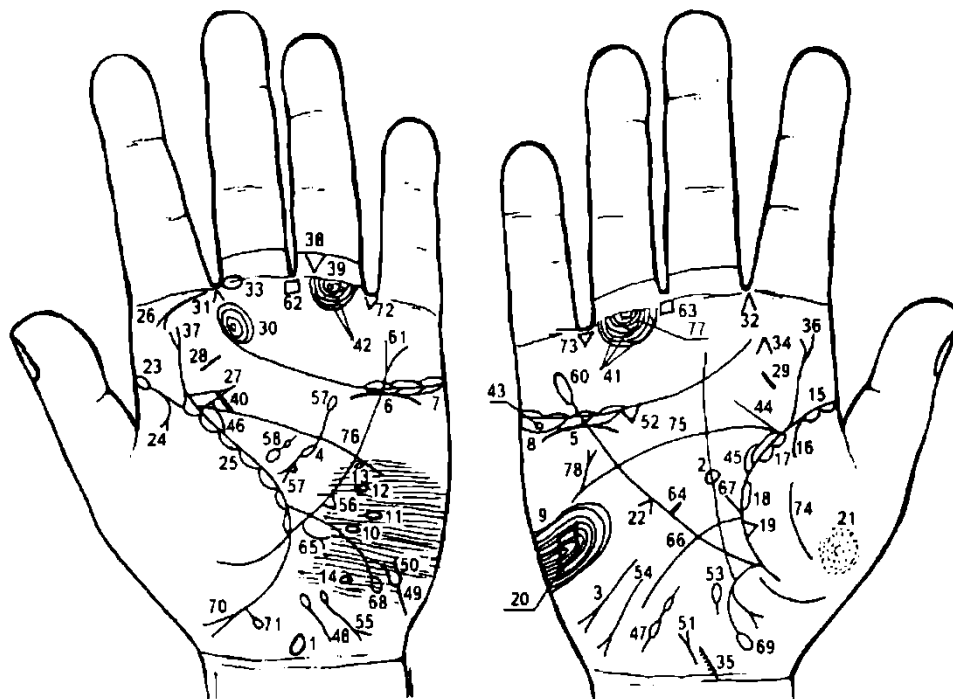
40. Знак матки: ретрофлексия; необильные бели.

41, 42. Длинные островки (или длинный островок), расположенные над трехпальцевой складкой и под бугром Меркурия на обеих ладонях, обозначают двусторонний оофорит.

43. Колечко, расположенное в островке над трехпальцевой складкой правой ладони под № 41, обозначает (предвещает) кисту ретенционную на ножке в правом яичнике, ее перекрутку и кровоизлияние.

44. Колечко, расположенное в островке № 7 под трехпальцевой складкой правой ладони, обозначает (предвещает) кисту ретенционную желтого тела.

45. Извилистая ветвь, исходящая из сгибательной складки большого пальца правой ладони, направлена в сторону пятипальцевой складки с отклонением в противоположную сторону от большого пальца — предвещает кисту в правой молочной железе.



К рисункам 621, 622

1. Такой знак, расположенный на оси левой ладони и над карпальной линией, обозначает гипоталамус. Передняя доля вытянута в сторону пальцев — означает, что гипоталамус увеличен, а передняя доля указывает на удары по передней доле, связанные с родовой травмой. Дисфункция (гипофункция).

2. Гипофиз: овальной формы знак, расположенный в большом треугольнике правой ладони и на ее оси, указывает, что гипофиз имеет овальную форму, увеличен — гипофункция. Гипофиз бывает и шаровидной формы, но встречается редко.

3. Такая извилистая ветвь, исходящая от линии Меркурия правой ладони на гипотенар и в направлении карпальной линии, конец расщеплен, при этом направлена в противоположную сторону от большого пальца — обозначает первичный гипотиреоз правой доли щитовидной железы.

4. Заболевание островкового аппарата поджелудочной железы. Островок, расположенный в большом четырехугольнике, из которого исходит дугообразная ветвь, прерывающаяся островком незначительной величины, пересекающая пятипальцевую сгибательную складку левой ладони и оканчивающаяся расщеплением, обозначает:

а) островок, из которого исходит дугообразная ветвь, указывает, что поджелудочная железа подвержена аллергическим отравлениям;

б) дугообразная ветвь знака — ахилический панкреатит;

в) маленький островок обозначает островковый аппарат — недостаточность инсулярного аппарата;

г) расщепление (конус) знака — головка поджелудочной железы;

д) колечко, касательно расположенное к телу поджелудочной железы и основанию головки (конуса), — фатеров сосок, который увеличен.

5. Дугообразная ветвь (линия) под трехпальцевой сгибательной складкой, касательно к ней не расположенная и находящаяся под бугром Меркурия правой ладони, обозначает пониженную функцию правого надпочечника; нефроптоз (смещение правой почки).

6. Дугообразная линия, касательно расположенная под трехпальцевой складкой левой ладони и под бугром Меркурия, обозначает пониженную функцию левого надпочечника (см. гипотериоз первичный).

7. Островки под трехпальцевой сгибательной складкой левой ладони и под бугром Меркурия указывают на недостаточность продуцирования андрогенов левым яичком. Яичко в мошонке.

8. Островки под трехпальцевой сгибательной складкой и под бугром Меркурия правой ладони указывают на недостаточность продуцирования андрогенов правым яичком. Орхит: осложнение от гриппа, пневмонии, паротита, ТБЦ.

9. Такой узор, образуемый папиллярными линиями на гипотенаре правой ладони, обозначает незначительные эндокринно-вегетативные нарушения в правом полушарии мозга, связанные с изменениями в области подкорковых образований и объясняющие депрессивное течение психоза. Внешние факторы могут служить провоцирующим моментом. Лейкоцитоз высокий с ядерным сдвигом влево, повышенный протромбин в крови.

10. 11, 12, 13, 14. Островки, прерывающие папиллярную линию на гипотенаре левой ладони (соответственно теменная доля; задняя, средняя и передняя части лобной доли, а также в задней доле), указывают на черепно-мозговые травмы в левом полушарии мозга. Травмы могут иметь взаимосвязь с гипотиреозом, а также патологическими процессами в ЦНС.

15. Островок в начале сгибательной складки большого пальца правой ладони обозначает правостороннюю очаговую пневмонию до двухлетнего возраста.

16. Дугообразная ветвь, исходящая из сгибательной складки большого пальца правой ладони и из-под островка под № 15 на тенар, указывает на правосторонний сухой плеврит в детстве.

17. Островки, расположенные вдоль сгибательной складки большого пальца правой ладони, в сочетании со знаком под № 25 обозначают бронхит с астматическим компонентом. Знак под № 25 — островки вдоль сгибательной складки большого пальца левой ладони — обозначает астматический компонент. На обеих ладонях это указывает на астматический бронхит.

18. Такой длинный островок на сгибательной складке большого пальца правой ладони обозначает правостороннюю пневмонию в возрасте 35—40 лет.

19. Треугольник на сгибательной складке большого пальца правой ладони, вершина которого находится на тенаре, а сам он расположен рядом с основанием линии Меркурия, указывает на фиброзные изменения в нижнем сегменте средней доли легкого.

20. Четырехугольник на гипотенаре правой ладони служит указанием на гиповентиляционный синдром правого легкого (субателектаз) — недостаточная (неполная) вентиляция легкого (доли).

21. Множество точек (ямочек) на тенаре правой ладони предвещают пылевой пневмокониоз правого легкого.

22. Конус на линии Меркурия правой ладони — предвещает смещение средостения вправо вследствие экссудативного левостороннего плеврита под № 24.

23. Островок в начале сгибательной складки большого пальца левой ладони обозначает левостороннюю очаговую пневмонию до двухлетнего возраста.

24. Дугообразная ветвь, исходящая из сгибательной складки большого пальца левой ладони и от островка под № 23, конец которой расщеплен, обозначает левосторонний экссудативный плеврит; смещение средостения вправо под № 22.

25. См. под № 17.

26. Дугообразная ветвь, исходящая из первой складки проксимальной фаланги указательного пальца левой ладони на бугор Юпитера, конец которой расщеплен, указывает на риносклерому носа, а также на левостороннюю риносклерому верхних дыхательных путей.

27. Две точки (ямочки) на сгибательной складке большого пальца левой ладони, расположенные до проекции точки в 20 лет, обозначают эпидемический паротит (свинка).

28, 29. Короткие линии, расположенные на бугре Юпитера под некоторым уклоном на обеих ладонях, обозначают миндалины. Диагноз: хронический тонзиллит.

30. Такой узор, образуемый папиллярными линиями на бугре Юпитера, предвещает хронический катаральный фарингит.

31, 32. Конус, направленный в межпальцевый промежуток указательного и среднего пальцев на обеих ладонях, обозначает двусторонний насморк вазомоторный и аллергический.

33. Островок, прерывающий первую сгибательную складку проксимальной фаланги среднего пальца левой ладони со стороны второго межпальцевого промежутка, предвещает неврит слухового (кохлеарного) нерва.

34. Конус на бугре Юпитера, острие которого направлено в сторону указательного пальца правой ладони, предвещает фиброму правой щеки, или правостороннюю гематому челюсти, связанную с инъекцией новокаина, как обезболивающее средство при удалении зуба.

35. Колечко (седьмой позвонок), расположенное у первой карпальной линии правой ладони, от которого исходит ветвь в сторону гипотенара, обозначает врожденное искривление шейного отдела позвоночника. Короткие штрихи или точки (ямочки) на знаке указывают на шейный остеохондроз, в значительной степени поражен VII позвонок шейного отдела.

36. 37. Извилистая ветвь, конец которой расщеплен, исходящая из слияния сгибательной складки большого пальца и пятипальцевой складки обеих ладоней, в направлении на бугор и палец Юпитера, обозначает двусторонний ушиб поясничного отдела позвоночника, его искривление. Пункция противопоказана.

Треугольник под второй сгибательной складкой проксимальной фаланги безымянного пальца левой ладони предвещает левосторонний ушиб копчика.

Колечко, расположенное между первой сгибательной складкой проксимальной фаланги безымянного пальца и первым подпальцевым трирадиусом, обозначает седалищный нерв: левосторонняя невралгия седалищного нерва.

Прямая и короткая ветвь, исходящая из пятипальцевой складки в направлении бугра Юпитера левой ладони, предвещает левосторонний ушиб крестца.

Три островка значительной величины, прерывающие три подпальцевых трирадиуса безымянного пальца правой ладони, предвещают три паховых правосторонних лимфоузла значительной величины.

Два островка, прерывающие два подпальцевых трирадиуса безымянного пальца левой ладони, предвещают два левосторонних паховых регионарных лимфоузла.

Колечко, расположенное под трехпальцевой сгибательной складкой правой ладони и под бугром Меркурия внутри островка под № 8, обозначает германативную опухоль — вероятно, тератома.

Извилистая ветвь, исходящая из сгибательной складки большого пальца правой ладони в направлении бугра Юпитера и с наклоном в сторону большого пальца, обозначает правый мочеточник: перегиб вследствие нефроптоза.

Островок, образованный знаком мочеточника, обозначает расширенные лоханку и чашечки. Диагноз: гидронефроз правой почки.

Извилистая ветвь, исходящая из сгибательной складки большого пальца левой ладони на бугор Юпитера с наклоном в сторону большого пальца, обозначает левый мочеточник: извит, сдавление.

Два островка, прерывающие линию, исходящую от карпальной линии правой ладони на гипотенар и в направлении основания линии Меркурия, указывают на дискинезию правого семенного канатика, вероятно прорастание тератомы (множество кист правого яичка) (см. малый таз: блокирование лимфатических путей, отек нижних конечностей, особенно к вечеру). Семенной канатик несколько уплотнен.

Ветвь (линия), исходящая от карпальной линии левой ладони на гипотенар и в направлении основания линии Меркурия, оканчивающаяся островком, предвещает дискинезию левого семенного канатика.

Извилистая ветвь, исходящая от карпальной линии левой ладони на гипотенар с наклоном в сторону большого пальца, обозначает мочевого пузыря: расщепление указывает на цистит (в таком виде, как показан, — не всегда). Смещен и незначительно растянут влево.

Извилистые линии, образуемые расщеплением знака мочевого пузыря, предвещают аллергические реакции.

Короткая и прямая ветвь, конец которой расщеплен, и покрытая точками, исходящая от карпальной линии правой ладони, из точки на оси ладони, в направлении на гипотенар, предвещает простатит хронический.

Треугольник под трехпальцевой складкой и под бугром Меркурия правой ладони предвещает холецистит.

Островок на оси правой ладони, расположенный ниже основания линии Меркурия, предвещает дискинезию желчных путей — характеризуется нарушением моторной функции желчного пузыря и общего желчного протока, а также функций сфинктеров, боли бывают гипертонические (схваткообразные) и гипотонические (ноющие).

Дугообразная линия, конец которой расщеплен, расположенная на гипотенаре правой ладони, направленная в сторону карпальной линии и в противоположную сторону от большого пальца, предвещает гепатит аллергический лекарственный.

Островок на гипотенаре левой ладони, выпускающий ветвь, конец которой расщеплен, в направлении карпальной линии и в противоположную сторону от большого пальца, предвещает гемолитическую анемию приобретенную.

Треугольник на верхней трети линии Меркурия левой ладони, расположенный вне большого треугольника, обозначает крапивницу — аллергическое заболевание, характеризующееся образованием на коже и слизистых оболочках волдырей; или гигантскую крапивницу — отек Квинке. Или хроническая рецидивирующая крапивница — обычно появляется на фоне продолжительной сенсibilизации, обусловленной очагами хронической инфекции (тонзиллит, аднексит и др.), нарушением деятельности желудочно-кишечного тракта, печени и др. Возможны головная боль, слабость, повышение температуры тела, артралгии, при отеке слизистой оболочки желудочно-кишечного тракта — тошнота, рвота, понос. Мучительный зуд может сопровождаться бессонницей, невротическими расстройствами. Возможны эозинофилия, тромбоцитопения.

Островок в большом четырехугольнике левой ладони, выпускающий ветвь, пересекающую пятипальцевую складку, при этом она дугообразная и прерывается островком незначительной величины, который является инсулярным аппаратом, и оканчивающаяся расщеплением, обозначает:

- а) верхний островок — поджелудочная железа подвержена аллергическим отравлениям;
- б) островок в средней части знака является инсулярным аппаратом — здесь недостаточность инсулярного аппарата;
- в) знак поджелудочной железы дугообразный — указание на ахилию;
- г) колечко, касательно расположенное у основания расщепления (головка), — увеличенный фатеров сосок.

Дифференцированный диагноз: холецистопанкреатит с признаками ахилии и недостаточности инсулярного аппарата.

58. Спленопатии — различного рода увеличения селезенки. Островок, касательно расположенный к сгибательной складке большого пальца левой ладони, выпускающий ветвь с островком незначительной величины в направлении пятипальцевой складки (сам знак всегда расположен в большом треугольнике), предвещает спленомегалию, анемию.

60. Линия Меркурия правой ладони оканчивается островком — обозначает, что желудок подвержен аллергическим отравлениям. См. также хроническую рецидивирующую крапивницу.

61. Линия Меркурия левой ладони оканчивается расщеплением — предвещает гастроптоз (опущение желудка). Признаки спланхноптоза.

62. 63. Четырехугольник, расположенный в межпальцевом промежутке среднего и безымянного пальцев на обеих ладонях, обозначает анацидный гастрит и желудочную ахилию — отсутствие соляной кислоты и ферментов в желудочном содержимом.

64. Короткая линия Меркурия правой ладони (прямая ветвь), исходящая из средней трети малой кривизны желудка, обозначает не рубцующуюся язву.

65. Извилистая ветвь, конец которой расщеплен, исходящая из линии Меркурия левой ладони в верхней трети большой кривизны желудка в направлении на гипотенар и вверх в сторону бугра Меркурия, обозначает полип папилломатозный.

66. Длинная ветвь, исходящая из сгибательной складки большого пальца правой ладони, основание которой расположено над основанием линии Меркурия, пересекающая линию

Меркурия на гипотенар и в направлении карпальной линии, обозначает двенадцатиперстную кишку: дуоденит, широкая «подкова», т. е. широкое расстояние между верхней и нижней частями кишки, что говорит о раке головки, об увеличенном фатеровом соске, см. под № 57.

67. Прямая ветвь, исходящая из основания знака двенадцатиперстной кишки под № 6б, указывает на расширенную луковицу.

68. Длинная и извилистая ветвь, исходящая из сгибательной складки большого пальца левой ладони, основание которой расположено над основанием линии Меркурия, и пересекающая ее на гипотенар и в направлении на карпальную линию, оканчивающаяся островком, обозначает: тощая кишка от основания до середины знака, а остальная часть — подвздошная часть тонкого кишечника (отдел тонкой кишки).

Воспаление слизистой оболочки тонкого кишечника — хронический аллергический энтерит. Островок на конце подвздошной кишки — отек Квинке, связанный с гигантской крапивницей или хронической рецидивирующей крапивницей. Вероятно, отек Квинке затронул конец подвздошной кишки на длину 15 см.

69. Ветвь, исходящая из основания линии Меркурия правой ладони в направлении карпальной линии и оканчивающаяся островком, обозначает восходящую ветвь толстой кишки: островок указывает на болезнь Крона в илеоцекальном отделе, характеризуется общим недомоганием, повышением температуры до субфебрильной. При пальпации определяется инфильтрат в правой половине живота.

70. Ветвь, исходящая из основания линии Меркурия левой ладони в направлении карпальной линии и под сгибательную складку большого пальца, конец расщеплен, обозначает левую половину толстой кишки: колит; расщепление — сигмоидит.

71. Прямая ветвь, исходящая из нисходящей ветви толстой кишки, обозначает дивертикул сигмовидной кишки.

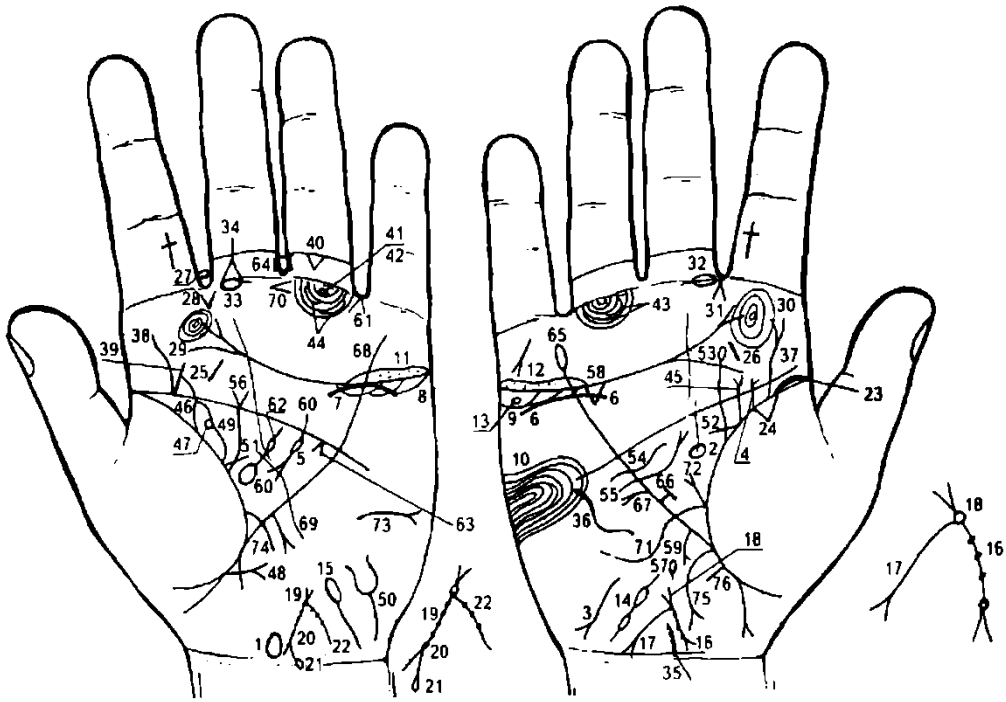
72. 73. Треугольник, расположенный в межпальцевом промежутке безымянного пальца и мизинца, вершина которого направлена в сторону трехпальцевой складки на обеих ладонях, предвещает частичную кишечную непроходимость.

74. Такая дугообразная линия на тенаре правой ладони предвещает правостороннее воспаление брюшины, связанное с болезнью Крона в илеоцекальном отделе толстой кишки.

75, 76. Пятипальцевые складки на обеих ладонях сливаются со сгибательными складками больших пальцев. Такое обстоятельство свидетельствует об уме и проницательности человека, раздражительности и ревности, а также может служить указанием на смертельные поражения: здесь оперативное вмешательство, связанное с болезнью Крона.

77. Треугольник под первой сгибательной складкой проксимальной фаланги безымянного пальца правой ладони, предвещает хирургическое вмешательство в брюшину, связанное с болезнью Крона.

78. Короткая прямая линия с конусом на гипотенаре правой ладони, конус которой направлен в сторону безымянного пальца, предвещает правосторонний инсульт.



К рисункам 623, 624

1. Такой знак, расположенный на оси левой ладони и над карпальной линией, обозначает гипоталамус: увеличен, передняя доля вытянута в сторону пальцев — предвещает удары по передней доле, связанные с абортами. Дисфункция.

2. Такой овальной формы знак, расположенный на оси правой ладони и в большом треугольнике, обозначает гипофиз овальной формы: увеличен, дисфункция (гипофункция).

3. Такая извилистая линия на гипотенаре правой ладони, конец которой расщеплен, направленная в сторону карпальной линии и в противоположную сторону от большого пальца, обозначает первичный гипотиреоз (пониженная функция правой доли щитовидной железы).

4. Вилочковая железа: размеры уменьшены со дня рождения, вследствие леворукости.

5. Островок, прерывающий дугообразную линию знака поджелудочной железы, указывает на заболевание островкового аппарата поджелудочной железы; недостаточность инсулярного аппарата.

6. Дугообразная линия под трехпальцевой сгибательной складкой, касательно к ней не расположенная, и под бугром Меркурия, обозначает надпочечник правой почки: нефроптоз; хроническая недостаточность мозгового слоя, в связи с артериальной гипотонией.

7. Дугообразная линия, касательно расположенная к трехпальцевой сгибательной складке и под бугром Меркурия левой ладони, указывает на недостаточность мозгового слоя надпочечника левой почки вследствие артериальной гипотонии.

8. 9. Островки под трехпальцевой складкой и под бугром Меркурия обозначают на обеих ладонях, что яичники продуцируют андрогены, т. е. мужские гормоны.

10. Такой узор, образуемый папиллярными линиями на гипотенаре правой ладони, обозначает в средней степени эндокринно-вегетативные нарушения, связанные с изменениями в области подкорковых образований и объясняющие депрессивное течение психоза. Внешние факторы могут служить провоцирующим моментом. Также обозначает высокий лейкоцитоз с ядерным сдвигом влево; иногда повышенный протромбин.

11, 12. Островки над трехпальцевой складкой и под бугром Меркурия, в которых иногда видно множество точек, обозначают двусторонний оофорит.

13. Колечко в островке под трехпальцевой складкой правой ладони обозначает кисту ретенционную желтого тела в правом яичнике.

14. Ветвь, исходящая от карпальной линии правой ладони на гипотенар с наклоном к большому пальцу, при этом прерывается двумя островками, обозначает правую маточную трубу. Два островка предвещают спайки по всей длине, т. е. трубную непроходимость.

15. Ветвь, исходящая от карпальной линии левой ладони на гипотенар с наклоном к большому пальцу, оканчивающаяся островком, обозначает левую маточную трубу. Островок на конце знака предвещает спайку маточной трубы рядом с левым яичником.

16. Знак матки: имеет незначительный наклон. Ретрофлексия — загиб кзади. У основания нижнего конуса, который обозначает шейку матки, наблюдается точка (ямочка) — обозначает миому в задней стенке или у дна тела матки. На теле матки три точки (ямочки) — обозначают три миомных узла, т. е. матка фиброматозная. Меноррагия. У основания верхнего конуса расположено колечко, обозначающее травму зева тела матки инородным телом: инструмент, спираль.

17. Ветвь, исходящая из основания верхнего конуса знака матки в направлении карпальной линии, оканчивающаяся конусом (расщеплением), обозначает обильные бели. Конус ветви под №17 — указывает на зуд вульвы и трихомоноз.

18. Верхний конус обозначает влагалище.

19. Знак матки на левой ладони. Ретрофлексия — загиб кзади. У основания верхнего конуса знака матки расположено колечко, обозначающее травму зева тела матки инструментом или спиралью.

20. Нижний конус обозначает шейку матки. На ветвях конуса наблюдаются мелкие штрихи (или точки), указывающие на эрозию шейки матки. Иногда такие штрихи могут обозначать насечки на шейке, вероятно, связанные с тяжелыми родами.

21. Одна из ветвей нижнего конуса знака шейки матки оканчивается островком — обозначает биопсию шейки матки.

22. Ветвь, исходящая из основания верхнего конуса знака матки на левой ладони в направлении карпальной линии, обозначает обильные бели; три точки (ямочки) на ветви — три травмы свода тела матки инструментом (аборт) или другой этиологии.

23. Основанием сгибательной складки большого пальца является островок, который указывает на правостороннюю очаговую пневмонию в возрасте до 1—2 лет.

24. Треугольник на сгибательной складке большого пальца правой ладони, расположенный в верхней доле правого легкого, указывает на фиброзные изменения в верхней доле правого легкого.

25. 26. Такая короткая линия на бугре Юпитера, расположенная вне пределов большого четырехугольника с некоторым наклоном, обозначает воспаление миндалин: хронический тонзиллит показан на обеих ладонях. Признаки моноцитарной ангины. Мононуклеоз.

Такой знак овальной формы, расположенный в межпальцевом промежутке указательного и среднего пальцев левой ладони, предвещает левостороннюю травму слизистой оболочки заглочного пространства от инородного тела: зонд, косточки, применение гастроскопа и т.д.

Конус, исходящий из межпальцевого промежутка указательного и среднего пальцев левой ладони, указывает на стафилококк или стрептококк.

30. Узоры, образуемые папиллярными линиями на второй подушке (бугор Юпитера) на обеих ладонях, в сочетании с трехпальцевыми сгибательными складками, конец которых расщеплен, обозначают хронический атрофический фарингит.

31. Конус, острие которого направлено в межпальцевый промежуток указательного и среднего пальцев правой ладони, обозначает правосторонний насморк вазомоторный и аллергический.

32. Островок, прерывающий первую сгибательную складку проксимальной фаланги среднего пальца, расположенный со стороны межпальцевого промежутка указательного и среднего пальцев правой ладони, обозначает неврит правого слухового (кохлеарного) нерва.

33. Островок, прерывающий первую сгибательную складку проксимальной фаланги среднего пальца левой ладони, обозначает неврит левого слухового (кохлеарного) нерва.

34. Такой конфигурации ветви, исходящие из островка под № 33, пересекающие вторую сгибательную складку проксимальной фаланги и в зоне фаланги соединяющиеся в одну ветвь, обозначают хроническое гнойное воспаление среднего уха, или хронический гнойный средний отит.

35. Колечко, расположенное на оси правой ладони и рядом с карпальной линией, обозначающее VII позвонок шейного отдела, выпускающее короткую ветвь на гипотенар, на которой заметны штрихи, обозначает врожденное искривление шейного отдела позвоночника, остеохондроз.

36. Такой дугообразный знак на гипотенаре правой ладони (бывает только на правой ладони) обозначает врожденное искривление грудного отдела позвоночника.

37. Извилистая ветвь, исходящая из сгибательной складки (ориентировочно точка 10 лет) на бугор Юпитера в направлении указательного пальца, конец расщеплен, обозначает искривление и правосторонний ушиб (расщепление знака) поясничного отдела позвоночника.

38. Извилистая линия, исходящая из пятипальцевой складки (точка 10 лет) на бугор Юпитера в направлении указательного пальца, указывает на врожденное искривление поясничного отдела позвоночника.

39. Такой знак указывает на левосторонний ушиб крестца.

40. Треугольник под второй сгибательной складкой проксимальной фаланги безымянного пальца левой ладони обозначает левосторонний неврит левой ноги.

41. Колечко, расположенное между первой сгибательной складкой проксимальной фаланги безымянного пальца и первым трирадиусом на левой ладони, обозначает левосторонний неврит левой ноги.

42. Две точки (ямочки или незначительной величины колечки) на втором трирадиусе левой ладони в сочетании со знаком под № 48 обозначают кокцигодению — постоянная боль в районе копчика, вследствие отдаленного ушиба в области ягодиц (падение). Причиной может быть генитальный эндометриоз.

43. 44. Два островка, прерывающие подпальцевые трирадиусы на обеих ладонях, предвещают по два регионарных паховых лимфоузла (см. регионарный лимфаденит).

45. Ветвь, исходящая из сгибательной складки большого пальца правой ладони в направлении указательного пальца с наклоном в сторону большого пальца и оканчивающаяся расщеплением, обозначает мочеточник — расширен (или какая-то другая аномалия). Расщепление знака предвещает пиелонефрит правой почки.

46. Извилистая ветвь, исходящая из сгибательной складки большого пальца левой ладони в направлении на бугор Юпитера и указательного пальца, с наклоном в сторону большого пальца, обозначает мочеточник — извит, или его сдавление, связанное с гинекологией. На знаке точка (ямочка), указывающая на камень в верхней трети мочеточника. Деформация левой почки.

47. Колечко в средней части лоханки указывает на кисту солитарную в левой почке.

48. Участок прямой кишки на сгибательной складке большого пальца левой ладони (также и на правой ладони) расположен между основанием линии Меркурия и первым знаком беременности; этот участок является также и областью ягодицы. Две ветви, исходящие из сгибательной складки большого пальца левой ладони, являющейся областью левой ягодицы, при этом они пересекаются, а горизонтальная ветвь оканчивается расщеплением, обозначают комбинированный ушиб левой ягодицы, в сочетании со знаком под № 42 — кокцигодению.

49. Островок, образуемый ветвью, исходящей из сгибательной складки большого пальца, и знаком мочеточника, означает — лоханки расширены, гидронефроз.

50. Такой знак на гипотенаре левой ладони, расположенный у карпальной линии, служит указанием, что мочевой пузырь растянут вправо. Расщепление знака мочевого пузыря указывает на цистит, а волнистость ветвей расщепления — на уретрит.

51. 52. Горизонтальная ветвь, исходящая из сгибательной складки большого пальца в большом треугольнике, пересекающая знак молочной железы под № 53 и № 56, указывает на выделение секрета из соска обеих молочных желез.

53. Извилистая ветвь, исходящая из сгибательной складки большого пальца правой ладони с наклоном в противоположную сторону от большого пальца и оканчивающаяся островком, обозначает: островок — травма правой молочной железы посредством инъекции новокаина в сочетании со знаком под № 54; знак извилист — предвещает кисту.

54. Короткая линия, исходящая из гипотенара правой ладони и пересекающая линию Меркурия в ее нижней трети (под пятипальцевой сгибательной складкой) в направлении большого треугольника, обозначает хирургическое вмешательство в правую молочную железу, здесь — инъекция новокаина.

55. Такая дугообразная ветвь, исходящая из гипотенара правой ладони, пересекающая линию Меркурия ниже знака под № 54 и оканчивающаяся расщеплением в большом треугольнике, при этом знак направлен в сторону пятипальцевой сгибательной складки, предвещает кистозный фиброаденоматоз и хирургическое вмешательство.

56. Извилистая ветвь, исходящая из сгибательной складки большого пальца левой ладони, пересекающая пятипальцевую сгибательную складку с наклоном в противоположную сторону от большого пальца и оканчивающаяся расщеплением, предвещает фиброаденому в левой молочной железе.

57. Островок на оси правой ладони и ниже основания линии Меркурия обозначает дискинезию желчных путей — нарушение моторной функции желчного пузыря и общего желчного протока, а также функций сфинктеров.

58. Треугольник под трехпальцевой сгибательной складкой правой ладони и под бугром Меркурия указывает на холецистит.

59. Такая дугообразная ветвь с конусом на конце, исходящая из верхней трети линии Меркурия или из участка правой доли печени, предвещает метастазирование рака поджелудочной железы (отдаленное).

60. Дугообразная ветвь, исходящая из большого четырехугольника левой ладони, пересекающая пятипальцевую складку и оканчивающаяся расщеплением железы: расщепление (или конус) обозначает головку. Островок под № 5 указывает на недостаточность инсулярного аппарата. Дугообразность тела знака поджелудочной железы обозначает ахилический панкреатит. В сочетании с холециститом — холецистопанкреатит.

61. Конус, направленный в межпальцевый промежуток безымянного пальца и мизинца левой ладони, предвещает резекцию головки поджелудочной железы (или вообще хирургическое вмешательство в полость брюшины).

62. Большой островок, касательно расположенный к сгибательной складке большого пальца левой ладони и в большом треугольнике, выпускающий короткую ветвь в направлении пятипальцевой сгибательной складки, которая прерывается островком незначительной величины, обозначает спленомегалию; островок незначительной величины указывает на анемию.

63. Конус, касательно расположенный к пятипальцевой сгибательной складке в большом треугольнике левой ладони, обозначает левосторонний спазм пищевода.

64. Четырехугольник, расположенный в межпальцевом промежутке среднего и безымянного пальцев левой ладони, указывает на хронический гастрит.

65. Линия Меркурия правой ладони оканчивается островком — служит указанием на то, что желудок подвержен аллергическим реакциям.

66. Короткая прямая ветвь, исходящая из средней трети малой кривизны, конец которой ограничен короткой линией в большом треугольнике правой ладони, предвещает зарубцованную язву в средней трети малой кривизны.

67. Короткая и прямая ветвь, основанием которой является язва под № 66, исходящая из средней трети малой кривизны в направлении на гипотенар и пятипальцевой сгибательной складки правой ладони, оканчивающаяся расщеплением (конусом), предвещает полип папилломатозный в средней трети малой кривизны.

68. Линия Меркурия на левой ладони — обозначает большую кривизну желудка.

69. Прямая короткая ветвь с конусом на конце (расщепление), исходящая из верхней трети большой кривизны на левой ладони в направлении карпальной линии (т. е. вниз), обозначает полип аденоматозный — малигнизация — рак желудка.

70. Конус, расположенный под межпальцевым промежутком среднего и безымянного пальцев левой ладони, острие которого направлено в сторону среднего пальца, предвещает субтотальную резекцию желудка с удалением регионарных лимфатических узлов и обоих сальников. Только такая операция может обеспечить длительное стойкое излечение.

71. Длинная извилистая ветвь, исходящая из сгибательной складки большого пальца правой ладони, основание которой расположено над основанием линии Меркурия, пересекающая линию Меркурия на гипотенар и в направлении карпальной линии, обозначает двенадцатиперстную кишку: такой длинный знак указывает на широкую «подкову», или слишком широкое расстояние между верхней и нижней частями кишки, — говорит о наличии рака головки поджелудочной железы под № 60 или прорастании рака желудка.

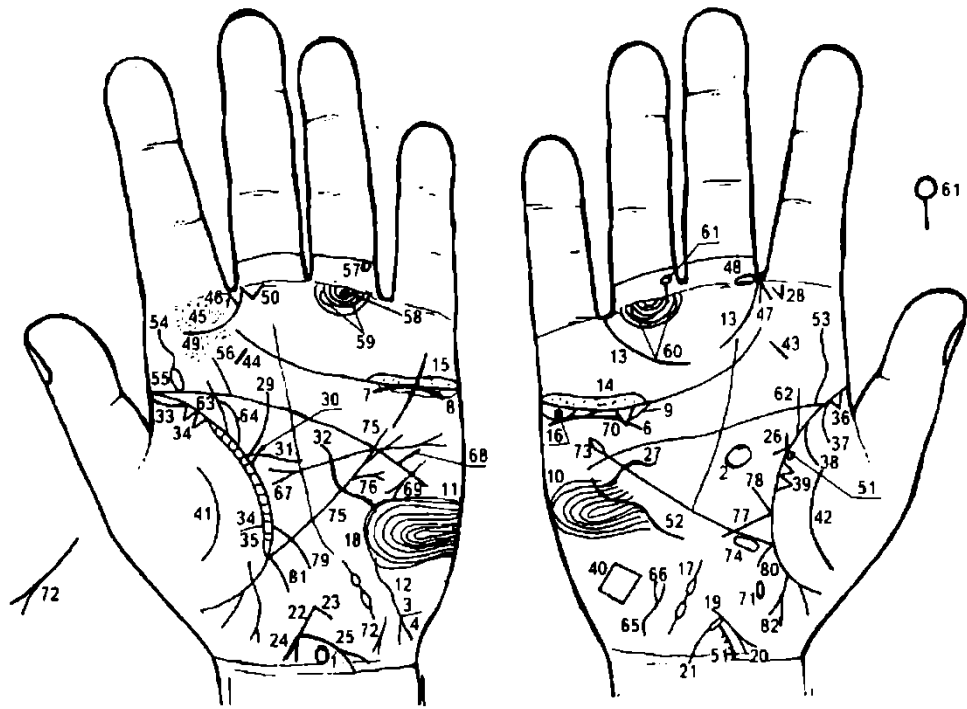
72. Прямая ветвь с конусом на конце, исходящая из основания знака двенадцатиперстной кишки под № 71 в направлении пятипальцевой складки правой ладони, обозначает язву в луковиче двенадцатиперстной кишки.

73. Такая дугообразная линия с конусом (расщеплением) на конце, расположенная на гипотенаре левой ладони горизонтально, конус которой направлен в противоположную сторону от большого пальца, обозначает асцит, связанный с раком желудка.

74. Ветвь, исходящая из сгибательной складки большого пальца левой ладони, обозначает энтероколит.

75. Ветвь с конусом на конце, исходящая из основания линии Меркурия правой ладони в направлении карпальной линии, обозначает восходящую часть толстой кишки — колит. Расщепление знака предвещает аппендицит.

76. Прямая короткая ветвь, исходящая из участка прямой кишки (из сгибательной складки большого пальца правой ладони, заключенной между основанием линии Меркурия и первым ребенком), обозначает неглубокую трещину.



К рисункам 625, 626

1. Гипоталамус: удары по передней доле, связанные с абортами. Дисфункция.
2. Гипофиз: овальной формы. В передней доле базофильная аденома — колечко, касательно расположенное к передней доле: синдром Иценко— Кушинга, гипофункция.
3. Щитовидная железа: первичный гипотиреоз.
4. Вилочковая железа: размеры уменьшены со дня рождения вследствие леворукости.
5. Заболевания островкового аппарата поджелудочной железы: аномалий не предвидится.
6. Дугообразная линия, касательно не расположенная к трехпальцевой сгибательной складке и под бугром Меркурия правой ладони, указывает на нефроптоз правой почки и на пониженную функцию.
7. Дугообразная линия, касательно расположенная к трехпальцевой сгибательной складке и под бугром Меркурия левой ладони, обозначает пониженную функцию надпочечника левой почки.
8. 9. Заболевания половых желез: яичники — островки под трехпальцевой складкой на обеих ладонях, указывают на продуцирование андрогенов, т. е. продуцирование мужских гормонов.
- 10, 11. Такой узор, образуемый папиллярными линиями на гипотенаре обеих ладоней, обозначает в умеренной степени эндокринно-вегетативные нарушения, связанные с изменениями в области подкорковых образований и объясняющие маниакально-депрессивное течение психоза — МДП. Внешние факторы могут служить провоцирующим моментом.
12. Ожирение: патогенез. Основной причиной ожирения является патогенетическая роль и, в первую очередь, нарушение функций коры большого мозга и гипоталамуса, в частности, нервных образований в заднем гипоталамусе, входящих в состав пищевого центра.
13. Большой прерванный трирадиус указывает на невроз.
14. 15. Длинный островок, в котором наблюдаются множество точек, расположенных над трехпальцевой сгибательной складкой на обеих ладонях, предвещает двусторонний оофорит (сальпингооофорит).
16. Колечко, расположенное под трехпальцевой сгибательной складкой под бугром Меркурия и в островке под № 9 правой ладони, обозначает кисту ретенционную желтого тела.
- 17, 18. Ветвь, исходящая от карпальной линии на гипотенар с уклоном в сторону большого пальца, прерывающаяся двумя островками на обеих ладонях, указывает на трубное бесплодие обеих труб: воспаление; островки означают, что в каждой маточной трубе по две спайки, т. е. полная трубная непроходимость — сальпингит.
19. Знак матки. Ретрофлексия — загиб кзади, увеличена, т. е. фиброматозная, отечная, меноррагия, анемия.
20. Знак шейки матки: длинный конус, исходящий от тела матки.
21. Островок, исходящий из основания нижнего конуса (шейка матки), выпускающий ветвь в направлении карпальной линии, обозначает разрыв шейки матки.

22. Знак матки на левой ладони: ретрофлексия, загиб кзади и отклонение; увеличена — фиброматозная.

23. Короткая ветвь, исходящая из зева тела матки под № 22, обозначает бели слизистого характера.

24. Нижний конус тела матки обозначает шейку матки: конус шейки длинный.

25. Прямая ветвь, исходящая из основания нижнего конуса в направлении карпальной линии левой ладони, конец которой расщеплен (конус), предвещает рак шейки матки; знак рака шейки матки показан на левой ладони, но бывает и на правой ладони.

26. Короткая ветвь, исходящая из сгибательной складки большого пальца правой ладони в направлении пятипальцевой сгибательной складки с уклоном в противоположную сторону от большого пальца, и короткая ветвь, исходящая из сгибательной складки большого пальца в горизонтальном направлении, пересекающая вертикальную ветвь,— в своем сочетании указывают на инфильтративный мастит (связанный с родами) правой молочной железы. Горизонтальная короткая ветвь предвещает в последующем выделение гнойного секрета из соска.

27. Такая короткая ветвь, исходящая из гипотенара правой ладони, пересекающая линию Меркурия под пятипальцевой сгибательной складкой, предвещает оперативное (хирургическое) вмешательство в правую молочную железу.

28. Конус, исходящий из межпальцевого промежутка указательного и среднего пальцев правой ладони на бугор Юпитера, указывает на стафилококк, который распространился по молочным ходам, либо по лимфатическим путям, чаще обоими путями.

29. Такая дугообразная ветвь, исходящая из сгибательной складки большого пальца левой ладони в направлении пятипальцевой складки с уклоном в противоположную сторону от большого пальца, в совокупности с короткой параллельной ветвью под № 30, обозначает кисту в левой молочной железе вследствие дисгормональных заболеваний.

31. Короткая и прямая ветвь, исходящая из сгибательной складки большого пальца левой ладони горизонтально, пересекающая короткую ветвь под № 30, при этом она исходит из основания ветви под № 29,— обозначает выделение секрета желтого (гнойного) цвета из соска левой молочной железы. Подозрение на малигнизацию.

32. Такая мощная извилистая линия, исходящая из гипотенара левой ладони, пересекающая линию Меркурия в ее нижней трети и оканчивающаяся в большом треугольнике, предвещает оперативное вмешательство в левую молочную железу — секторальная резекция. Но есть подозрения, что мощный знак предвещает ампутацию молочной железы.

33. Островок в начале сгибательной складки большого пальца левой ладони указывает на левостороннюю очаговую пневмонию в детстве (возраст от 1 года до 5 лет).

34. Два треугольника, расположенные на сгибательной складке большого пальца со стороны тенара левой ладони на участке от основания до точки 10 лет, соприкасающиеся между собой, указывают на туберкулез верхушки левого легкого в детстве.

35. Такой длинный островок вдоль всей сгибательной складки большого пальца левой ладони, при этом из нее исходят множество мелких ветвей, обозначает в совокупности с фиброзными изменениями в правом легком под № 36 бронхит хронический с астматическим компонентом.

36. Треугольник, расположенный на сгибательной складке большого пальца правой ладони со стороны тенара, т. е. в верхней доле правого легкого, указывает на фиброзные изменения корня правого легкого.

37. Дугообразная ветвь, исходящая из сгибательной складки большого пальца правой ладони и из-под треугольника под № 36, обозначает правосторонний сухой плеврит в детстве.

38. Дугообразная ветвь, исходящая из сгибательной складки большого пальца правой ладони на тенар, в совокупности со знаком под № 37 обозначает правосторонний гемоторакс.

39. Два треугольника, основания которых касательно расположены между собой на сгибательной складке большого пальца правой ладони со стороны тенара и на участке средней доли правого легкого, предвещают отдаленные метастазы рака шейки матки в среднюю долю легкого.

40. Четырехугольник на гипотенаре правой ладони предвещает гиповентиляционный синдром правого легкого (субателектаз) — недостаточная (неполная) вентиляция легкого (доли).

41, 42. Дугообразная линия на тенаре обеих ладоней предвещает воспаление брюшины, связанное с гинекологией.

43, 44. Такая короткая линия на бугре Юпитера, наклонно расположенная на обеих ладонях, указывает на ангину (миндалины). Диагноз: тонзиллит хронический.

Множество точек (ямочек) на бугре Юпитера левой ладони обозначают фарингит катаральный.

46, 47. Конус, направленный в межпальцевый промежуток указательного и среднего пальцев на обеих ладонях, указывает на двусторонний насморк вазомоторный и аллергический.

48. Островок, прерывающий первую сгибательную складку проксимальной фаланги среднего пальца со стороны межпальцевого промежутка указательного и среднего пальцев правой ладони, предвещает правосторонний неврит слухового (кохлеарного) нерва.

49. Такая дугообразная ветвь, исходящая из первой складки проксимальной фаланги среднего пальца левой ладони на бугор Юпитера в направлении большого пальца, основание которой находится в самом начале первой сгибательной складки, обозначает травму (повреждение) левого уха вследствие удара.

50. Треугольник под первой сгибательной складкой проксимальной фаланги среднего пальца, расположенный со стороны межпальцевого промежутка указательного и среднего пальцев левой ладони, обозначает хронический гнойный средний отит.

51. Колечко, расположенное на оси ладони рядом с первой карпальной линией на правой руке, из которого исходит короткая ветвь со штрихами в противоположную сторону от большого пальца, обозначает: колечко — седьмой позвонок, искривление влево; значительное отложение солей в районе VII позвонка; штрихи указывают на остеохондроз.

52. Такая извилистая линия на гипотенаре правой ладони обозначает врожденное искривление грудного отдела позвоночника.

53. 54. Извилистая ветвь, исходящая из пятипальцевой сгибательной складки на бугор Юпитера на обеих ладонях, обозначает врожденное искривление поясничного отдела позвоночника. Поясничные остеохондроз.

55. Островок, образованный у основания поясничного отдела под № 54 со стороны большого пальца левой ладони, предвещает рассеянный склероз (всегда показан только на левой ладони), т. е. склероз в бляшках — спинальный рассеянный склероз.

56. Прямая ветвь, исходящая из пятипальцевой сгибательной складки вне пределов большого треугольника левой ладони в направлении на бугор Юпитера, предвещает левосторонний ушиб крестца.

57. Треугольник под второй складкой проксимальной фаланги безымянного пальца левой ладони предвещает левосторонний ушиб копчика.

58. Колечко, расположенное между первой сгибательной складкой и первым трирадиусом безымянного пальца левой ладони, указывает на левостороннюю невралгию седалищного нерва; пояснично-крестцовый радикулит.

59. 60. Островок, прерывающий в двух местах подпальцевый трирадиус безымянного пальца на обеих ладонях, обозначает по два регионарных паховых лимфоузла — т. е. регионарный паховый лимфаденит.

61. Колечко, расположенное между первой и второй складками проксимальной фаланги безымянного пальца правой ладони, предвещает введение катетера в малый таз с целью диагностики почечной артериальной гипертензии. Вследствие чего поражение лимфоузлов под № 59 и № 60.

62. Извилистая ветвь, исходящая из сгибательной складки большого пальца правой ладони, пересекающая пятипальцевую сгибательную складку в направлении на бугор Юпитера, обозначает перегиб мочеточника вследствие нефроптоза и его сдавления, связанного с раком шейки матки.

63. Извилистая ветвь, исходящая из сгибательной складки большого пальца левой ладони в направлении бугра Юпитера с наклоном в сторону большого пальца, предвещает сдавление или травму левого мочеточника, связанные с раком шейки матки.

64. Островок, образуемый знаком мочеточника под № 63, предвещает гидронефроз левой почки и обозначает лоханку и чашечки.

65. Дугообразная ветвь, исходящая от карпальной линии правой ладони на гипотенар, конец которой расщеплен под № 66, предвещает смещение мочевого пузыря влево, метастазирование рака шейки в мочевой пузырь; цистит.

66. Конец мочевого пузыря расщеплен, при этом ветви извилистые, — обозначает уретрит, связанный с аллергическими реакциями и метастазирование рака шейки матки в мочевой пузырь.

67. Такая линия, основание которой конус (расщепление) в большом треугольнике левой ладони, пересекающая пятипальцевую сгибательную складку и линию Меркурия и оканчивающаяся расщеплением вне пределов большого четырехугольника, обозначает: конус в большом треугольнике — гипертрофия левого предсердия. Ветвь, исходящая из конца, означает гипертрофию левого желудочка; расщепление указывает на экстрасистолию.

68. Короткая ветвь, исходящая из пятипальцевой сгибательной складки левой ладони в направлении бугра Меркурия, указывает на стеноз устья аорты.

69. Такая короткая линия, конец которой расщеплен на гипотенаре левой ладони, указывает на тахикардию.

70. Треугольник под трехпальцевой сгибательной складкой и под бугром Меркурия правой ладони предвещает холецистит.

71. Островок, расположенный на оси правой ладони и ниже основания линии Меркурия, предвещает дискинезию желчных путей — нарушение моторной функции желчного пузыря и общего желчного протока, а также функций сфинктеров. Показывает только правая ладонь.

72. Такой знак, конец которого расщеплен, расположенный в нижней части гипотенара левой ладони, конус направлен в сторону тенара и карпальной линии, обозначает гепатит тиреотоксический.

73. Линия Меркурия правой ладони оканчивается островком — предвещает аллергические отравления желудка — коррозионный гастрит. Линия Меркурия на правой ладони также означает малую кривизну желудка.

74. Четырехугольник, расположенный в верхней части линии Меркурия и вне пределов большого треугольника правой ладони, предвещает ожог слизистой оболочки верхней трети малой кривизны желудка, и как следствие — коррозионный гастрит.

75. Линия Меркурия на левой ладони обозначает большую кривизну желудка. Линия Меркурия оканчивается расщеплением — служит указанием на гастроптоз.

76. Ветвь, исходящая из нижней трети в направлении бугра Меркурия, конец которой расщеплен, предвещает в нижней трети большой кривизны папилломатозный полип.

77. Такая короткая и прямая ветвь, исходящая из сгибательной складки большого пальца правой ладони, основание которой расположено над основанием линии Меркурия, и пересекающая ее на гипотенар и в направлении карпальной линии, обозначает двенадцатиперстную кишку — дуоденит. Короткая и прямая ветвь означает, что «подкова» в норме; при этом обратить внимание на взаимосвязь с поджелудочной железой, которая также в норме.

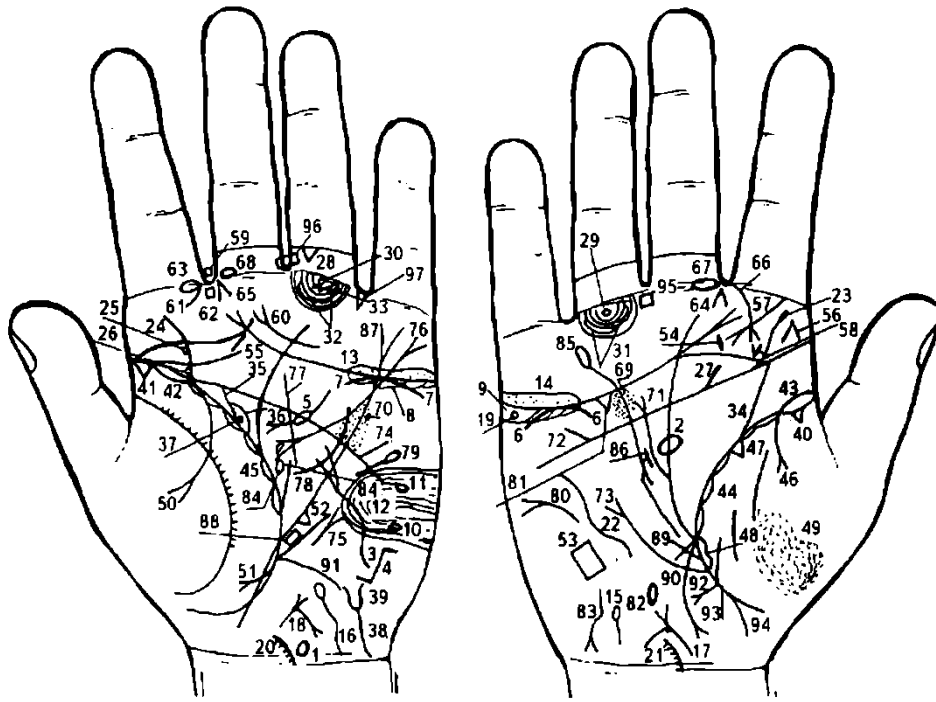
78. Прямая короткая ветвь, исходящая из основания двенадцатиперстной кишки под № 77, означает (предвещает): луковица расширена.

79. Ветвь, исходящая из сгибательной складки большого пальца левой ладони, основание которой расположено над основанием линии Меркурия и ее пересекает на гипотенар и в направлении карпальной линии, обозначает тонкую кишку: тощая и подвздошная — энтероколит.

80. Ветвь, исходящая из основания линии Меркурия правой ладони в направлении карпальной линии, обозначает правую половину толстой кишки — воспаление слизистой оболочки; и в сочетании с левой половиной под № 81 предвещает колит.

81. Ветвь, исходящая из основания линии Меркурия левой ладони в направлении карпальной линии, обозначает левую половину толстой кишки: воспаление слизистой оболочки — колит, связанный с энтероколитом.

82. Дугообразная ветвь, исходящая из участка прямой кишки сгибательной складки большого пальца правой ладони, конец которой расщеплен в направлении, противоположном большому пальцу, предвещает метастазирование рака шейки матки в прямую кишку.



К рисункам 627, 628

1. Гипоталамус — такой знак на левой ладони указывает, что гипоталамус увеличен; гипофункция; удары по передней доле, связанные с абортами.

2. Гипофиз: овальной формы, увеличен, дисфункция (гипофункция).

3. Щитовидная железа. Извилистая линия, исходящая из гипотенара левой ладони, частично пересекающая линию Меркурия, оканчивающаяся расщеплением в большом треугольнике, обозначает тиреотоксикоз (гипертиреоз) левой доли в пределах II—III степени: избыточное выделение трийодтиронина. Встречается и без зоба.

4. Размеры уменьшены со дня рождения вследствие расстройства иммунной системы, в связи с высоким уровнем тестостерона, вследствие чего происходит усиление правого полушария, а развитие левого полушария замедляется, отчего человек становится леворуким; уменьшается размер тимуса — зубной железы.

5. Линия, исходящая из большого четырехугольника левой ладони, при этом дугообразная, пересекающая пятипальцевую сгибательную складку в направлении большого треугольника, в средней части ее прерывает островок, а конец расщеплен, — означает поджелудочную железу. Островок обозначает инсулярный аппарат.

Диагноз: недостаточность инсулярного аппарата. Дугообразность знака указывает на ахилию поджелудочной железы.

6, 7. Дугообразная линия, касательно расположенная под трехпальцевой сгибательной складкой и под бугром Меркурия, на обеих ладонях обозначает недостаточность надпочечников (пониженная функция надпочечников).

8, 9. Островки, расположенные под трехпальцевой сгибательной складкой и под бугром Меркурия на обеих ладонях, указывают, что оба яичника продуцируют андрогены (мужские гормоны).

10. Островок, прерывающий папиллярную линию на гипотенаре левой ладони в его нижней части, указывает на одну черепно-мозговую травму в левом полушарии мозга на задней границе и теменной доле (или признаки сотрясения). Диагноз: симптоматическое ожирение.

11. Островок, прерывающий папиллярную линию на гипотенаре левой ладони, указывает на черепно-мозговую травму в передней части лобной доли левого полушария мозга.

12. Внешние факторы могут служить провоцирующим моментом. Такая петля, образуемая папиллярными линиями на гипотенаре левой ладони, которые направлены к краевому полю, обозначает также лейкоцитоз и склонность к повышенному протромбину в крови.

13. 14. Островок над трехпальцевой сгибательной складкой, в котором наблюдается множество точек, на обеих ладонях обозначает двусторонний оофорит.

15, 16. Ветвь, исходящая от карпальной линии на гипотенар и оканчивающаяся островком на обеих ладонях, обозначает двустороннее воспаление маточных труб, а островок указывает на спайку рядом с яичником (т. е. ампулярная часть маточной трубы).

17. Ретрофлексия — загиб кзади, колечко в зеве тела матки указывает на травму зева матки инородным телом — инструмент, спираль. Эрозия шейки. Меноррагия.

18. Знак матки на левой ладони: обозначает ретрофлексию, точка (ямочка) в основании верхнего конуса (зев матки) — миома в зеве матки. Диагноз: генитальный эндометриоз, зуд вульвы.

19. Правый яичник: колечко, расположенное в островке под трехпальцевой сгибательной складкой правой ладони (под бугром Меркурия), указывает на кисту «шоколадную».

20, 21. Шейный отдел: колечко, расположенное на оси ладони и над карпальной линией, от которого исходит короткая ветвь, обозначает шейный отдел позвоночника. Колечко указывает на VII позвонок. Мелкие штрихи, исходящие от знака, обозначают остеохондроз шейного отдела позвоночника; дугообразный знак шейного отдела указывает на его врожденное искривление.

22. Грудной отдел: извилистая (дугообразная) линия на гипотенаре правой ладони обозначает врожденное искривление — вогнутость влево в плоскости спины в грудном отделе.

23. Извилистая ветвь, исходящая из пятипальцевой сгибательной складки на бугор Юпитера и в направлении пальца Юпитера (указательного пальца) правой ладони, обозначает врожденное искривление поясничного отдела позвоночника.

24. Извилистая ветвь, исходящая из пятипальцевой сгибательной складки на бугор Юпитера и в направлении указательного пальца левой ладони, обозначает врожденное искривление поясничного отдела позвоночника.

25. 26. Колечки, расположенные касательно к знаку поясничного отдела позвоночника и его основания на левой ладони, предвещают соответственно смещение дисков между II—III и III—IV позвонками поясничного отдела позвоночника — поясничный дискогенный радикулит.

27. Ветвь, исходящая из пятипальцевой складки правой ладони в направлении бугра Юпитера, предвещает правосторонний ушиб крестца.

28. Копчик: треугольник под второй сгибательной складкой проксимальной фаланги безымянного пальца левой ладони обозначает левосторонний ушиб копчика.

29. 30. Колечко, расположенное между первой сгибательной складкой проксимальной фаланги безымянного пальца и первым подпальцевым трирадиусом безымянного пальца обеих ладоней предвещает двустороннее воспаление седалищного нерва. Диагноз: двусторонняя невралгия седалищного нерва.

31, 32. Два островка, прерывающие два подпальцевых трирадиуса безымянного пальца на обеих ладонях, указывают на два паховых регионарных лимфоузла (лимфаденит регионарный паховый).

Три точки (ямочки) на подпальцевом трирадиусе безымянного пальца левой ладони предвещают неврит левой ноги.

Прямая ветвь, исходящая из сгибательной складки большого пальца правой ладони в направлении на бугор Юпитера с наклоном в сторону большого пальца, обозначает мочеточник — расширен, песок.

Извилистая ветвь, исходящая из сгибательной складки большого пальца левой ладони в направлении на бугор Юпитера с наклоном в сторону большого пальца, обозначает мочеточник, который извит и расширен, песок.

Островок, образуемый сгибательной складкой большого пальца, знаком мочеточника и дугой, обозначает лоханку и чашечки расширенные — гидронефроз.

Колечко, расположенное в верхнем полюсе лоханки, обозначает кисту солитарную в верхнем полюсе почки (лоханке).

Дугообразная ветвь, исходящая от карпальной линии левой ладони на гипотенар, вогнутость знака влево, конец которой расщеплен, при этом ветви расщепления извиты, обозначает — мочевой пузырь смещен и растянут влево, воспаление слизистой оболочки, а расщепление знака указывает на цистит и трихомоноз.

Уретра: извилистое расщепление знака мочевого пузыря всегда указывает на уретрит; этиология — аллергические реакции, трихомоноз.

41. Треугольник, расположенный на основании сгибательной складки большого пальца со стороны тенара обеих ладоней, обозначает фиброзные изменения корней легкого.

42, 43. Островок, прерывающий сгибательную складку большого пальца до точки в 10 лет на правой ладони, и до 20 лет на левой ладони, указывает на двустороннюю очаговую пневмонию в детстве (правое легкое) и в юношеские годы (левое легкое).

44, 45. Островки, непрерывно расположенные вдоль сгибательной складки большого пальца со стороны тенара на обеих ладонях, обозначают хронический бронхит. Склерома верхних дыхательных путей.

46. Ветвь, исходящая из сгибательной складки большого пальца правой ладони и из-под островка под № 43 (очаговая пневмония) на тенар, конец которой расщеплен, указывает на правосторонний экссудативный плеврит в детстве.

47. Треугольник, расположенный в средней доле правого легкого, указывает на фиброзные изменения в средней доле.

48. Такой длинный островок вдоль сгибательной складки большого пальца правой ладони, оканчивающийся у основания линии Меркурия, предвещает отек правого легкого.

49. Множество точек (ямочек) на тенаре правой ладони указывают на правосторонний пневмокониоз пылевой (профессиональный — медикаменты и другие химвещества).

50. Ветвь, исходящая из сгибательной складки большого пальца левой ладони на тенар, конец которой расщеплен, обозначает левосторонний экссудативный плеврит в юношеские годы.

51. Ветвь, исходящая из сгибательной складки большого пальца левой ладони и из основания линии Меркурия на тенар, конец которой расщеплен, в совокупности со знаком под № 50 обозначает левосторонний гидроторакс — скопление трансудата в плевральной полости — плевральная пункция.

52. Смещение средостения вправо: конус, расположенный в верхней трети линии Меркурия на левой ладони, острие которого (вершина) направлено в сторону гипотенара.

53. Четырехугольник на гипотенаре правой ладони предвещает правосторонний гиповентиляционный синдром — недостаточная (неполная) вентиляция правого легкого (доли) — субателектаз. Компрессионный (плеврит, гидроторакс, пневмоторакс).

54. 55. Короткая и прямая линия, наклонно расположенная на бугре Юпитера между трехпальцевой и пятипальцевой сгибательными складками обеих ладоней, обозначает миндалины. Диагноз: хронический тонзиллит.

56. Конус на бугре Юпитера, вершина которого направлена в сторону указательного пальца, предвещает операцию миндалин — удаление.

57. Прямая ветвь, исходящая из сгибательной складки проксимальной фаланги указательного пальца правой ладони на бугор Юпитера под углом, конец которой расщеплен, обозначает правостороннюю боковую кисту шеи.

58. Конус на бугре Юпитера, вершина которого направлена вниз, означает оперативное лечение боковой кисты шеи под № 57. Прогноз благоприятный.

59. Четырехугольник, расположенный в межпальцевом промежутке указательного и среднего пальцев левой ладони, обозначает левостороннюю травму слизистой оболочки в заглоточном пространстве от инородного тела: зонд, косточки и т. д.

60. Дугообразная линия, конец расщеплен, расположенная над трехпальцевой сгибательной складкой левой ладони, конус направлен в сторону межпальцевого промежутка II, обозначает фарингит хронический атрофический.

61. Нос: ветвь, исходящая из сгибательной складки проксимальной фаланги указательного пальца левой ладони, указывает на искривление носовой перегородки влево.

62. Четырехугольник, расположенный под пястно-фаланговой сгибательной складкой и в створе межпальцевого промежутка указательного и среднего пальцев левой ладони, служит указанием на левосторонний хронический фронтит или левостороннее хроническое воспаление лобной пазухи.

63. Островок, прерывающий сгибательную складку указательного пальца левой ладони со стороны второго межпальцевого промежутка, предвещает (обозначает) воспаление верхнечелюстной пазухи хроническое левостороннее или левосторонний хронический гайморит.

64. 65. Конус, вершина которого направлена в межпальцевый промежуток указательного и среднего пальцев (второй межпальцевый промежуток) на обеих ладонях, обозначает двусторонний насморк вазомоторный и аллергический — наблюдается у лиц с повышенной лабильностью нервной системы.

66. Дугообразная ветвь, исходящая из сгибательной складки проксимальной фаланги указательного пальца (основание знака расположено со стороны второго межпальцевого промежутка правой ладони) на бугор Юпитера (вторая межпальцевая подушечка), конец которой расщеплен, обозначает правостороннюю склерому носа, или риносклерому носа (здесь является изолированным заболеванием, что соответствует термину «риносклерома»). В других случаях это частичное склеромное поражение верхних, а иногда и нижних дыхательных путей; тогда применяют термин «склерома дыхательных путей». Склерома относится к группе хронических инфекционных гранулом. Возбудитель склеромы — палочка Фриш—Волковича.

67, 68. Островок, прерывающий первую сгибательную складку под проксимальной фалангой среднего пальца, расположенный со стороны второго межпальцевого промежутка на обеих ладонях, обозначает неврит слухового (кохлеарного) нерва.

69, 70. Множество точек (ямочек), расположенных на участке линии Меркурия между трехпальцевой и пятипальцевой сгибательной складкой по обе ее стороны, т. е. в пределах и вне пределов большого четырехугольника на обеих ладонях, обозначают ревматический эндокардит.

71. Короткая (чуть дугообразная) линия, исходящая из большого треугольника, при этом расположена почти параллельно к линии Меркурия, пересекающая пятипальцевую сгибательную складку правой ладони, конец которой расщеплен, обозначает гипертрофию правого желудочка и правого предсердия (расщепление), и растяжение правого антриовентрикулярного отверстия, как следствие стеноза митрального (двустворчатого) клапана.

72. Прямая ветвь, исходящая из пятипальцевой сгибательной складки правой ладони и вне пределов большого четырехугольника в направлении бугра Меркурия, обозначает врожденный дефект межжелудочковой перегородки.

73. Ветвь с расщеплением на конце, исходящая из сгибательной складки большого пальца правой ладони в направлении бугра Меркурия, вне пределов большого треугольника и почти параллельно линии Меркурия, обозначает мерцательную аритмию.

74. Прямая ветвь, исходящая из пятипальцевой сгибательной складки левой ладони в направлении бугра Меркурия, обозначает стеноз устья аорты, признаки коронарной недостаточности кровообращения. Нарушение кровообращения мозга приводит к головокружению, головным болям, обморокам. Эти явления чаще возникают при физической работе, эмоциональном напряжении; боли по типу стенокардических. Вследствие гипертрофии правого желудочка и правого предсердия артериальное давление понижено.

75. Короткая прямая линия, конец которой расщеплен, расположенная вне пределов большого треугольника, параллельно линии Меркурия и рядом с ней, начало на уровне основания линии Меркурия, а конус направлен вверх, обозначает стеноз митрального (двустворчатого) клапана в пределах III—IV степени — митральный порок сердца.

76. Конус (расщепление), расположенный под мизинцем левой ладони, который из своего основания выпускает ветвь, пересекающую трехпальцевую сгибательную складку, линию Меркурия, пятипальцевую сгибательную складку и оканчивающуюся расщеплением в большом треугольнике левой ладони, обозначает: верхний конус — экстрасистолию; исходящая из верхнего конуса ветвь означает гипертрофию левого желудочка; расщепление знака — гипертрофия левого предсердия.

77. Такая короткая прямая линия, исходящая из большого треугольника левой ладони, пересекающая пятипальцевую сгибательную складку, оканчивающаяся в большом четырехугольнике, обозначает: размеры левого желудочка уменьшены первоначально.

78. Дугообразная линия, исходящая из большого четырехугольника, пересекающая пятипальцевую сгибательную складку и оканчивающаяся в большом треугольнике левой ладони, предвещает оперативное вмешательство, связанное с заболеванием сердца.

79. Островок на гипотенаре левой ладони, выпускающий прямую (или извилистую) ветвь вниз, при этом весь знак расположен рядом с линией Меркурия, предвещает левостороннюю травму грудной клетки, связанную с операцией сердца.

80. Такой знак на гипотенаре правой ладони указывает на асцит.

81. Треугольник под трехпальцевой сгибательной складкой и под бугром Меркурия на правой ладони обозначает холецистит.

82. Островок, расположенный на оси правой ладони и ниже основания линии Меркурия, предвещает дискинезию желчных путей — нарушение моторной функции желчного пузыря и общего желчного протока, а также функций сфинктеров.

83. Извилистая линия с конусом на конце, расположенная на гипотенаре правой ладони, в его нижней части, конус которой направлен в сторону карпальной линии и в противоположную сторону от большого пальца, предвещает гепатит аллергический лекарственный.

84. Островок в большом треугольнике левой ладони, расположенный рядом со сгибательной складкой большого пальца, выпускающий ветвь в направлении мизинца и оканчивающийся маленьким островком, обозначает (или предвещает) увеличенную селезенку, а маленький островок — анемию невоспалительного характера.

85. Линия Меркурия на правой ладони, оканчивающаяся островком, указывает на аллергические отравления желудка.

86. Короткая линия, исходящая из нижней трети малой кривизны желудка, конец которой ограничен короткой линией в большом треугольнике, обозначает зарубцованную язву в нижней трети малой кривизны желудка.

87. Линия Меркурия на левой ладони обозначает большую кривизну желудка. Линия Меркурия оканчивается расщеплением — указывает на гастроптоз — опущение желудка.

88. Четырехугольник, расположенный в верхней трети большой кривизны желудка, указывает на ожог слизистой оболочки верхней трети большой кривизны желудка — признаки коррозийного гастрита.

89. Такая короткая и прямая ветвь, исходящая из сгибательной складки большого пальца правой ладони, основание которой расположено над основанием линии Меркурия, обозначает дуоденит. Короткая и прямая линия указывает на то, что подкова находится в норме.

90. Ветвь, исходящая из основания линии Меркурия правой ладони вниз, в направлении карпальной линии, конец которой расщеплен, обозначает правую половину толстой кишки: воспаление слизистой оболочки; расщепление знака предвещает хронический аппендицит.

91. Ветвь, исходящая из основания линии Меркурия левой ладони в направлении карпальной линии, обозначает левую половину толстой кишки. Диагноз: колит. Находится между основанием линии Меркурия по сгибательной складке большого пальца до первого знака ребенка на обеих ладонях.

92. Короткая прямая ветвь, исходящая из участка прямой кишки сгибательной складки большого пальца правой ладони, в направлении карпальной линии, конец которой расщеплен, обозначает полип в прямой кишке.

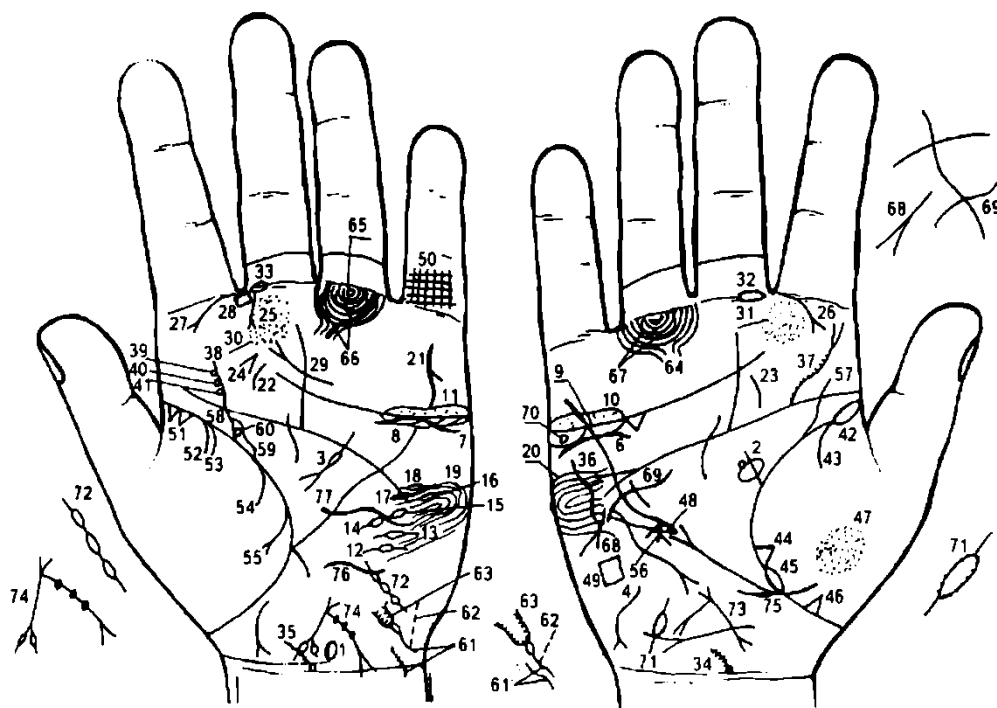
93. Короткая прямая ветвь, исходящая из участка прямой кишки сгибательной складки большого пальца правой ладони, обозначает неглубокую трещину в прямой кишке.

94. Ребенок мальчик (роды нормальные).

95. 96. Четырехугольник, расположенный в межпальцевом промежутке среднего и безымянного пальцев на обеих ладонях, служит указанием на анацидный гастрит.

Копрологический синдром: ускоренная эвакуация (ахилия).

97. Треугольник в межпальцевом промежутке на левой ладони предвещает левостороннюю частичную кишечную непроходимость.



К рисункам 629, 630

1. Гипоталамус: знак, который расположен на оси левой ладони и над карпальной линией, указывает: задняя доля в норме; передняя доля вытянутая — удары по передней доле, связанные с абортами. Гипоталамус увеличен, что обозначает гипофункцию (три аборта).

2. Гипофиз: овал, расположенный на оси правой ладони и в большом треугольнике, обозначает гипофиз овальной формы, увеличен. Колечко на передней доле знака гипофиза указывает на

базофильную аденому передней доли гипофиза. Черепно-мозговые травмы под № 12, 13, 14, 15, 16, 17, 18. Диагноз: болезнь Иценко—Кушинга (синдром).

3. Дугообразная линия, исходящая из большого четырехугольника, пересекающая пятипальцевую сгибательную складку, которую прерывает островок и оканчивающаяся расщеплением в большом треугольнике левой ладони, обозначает поджелудочную железу. Островок — заболевание островкового (инсулярного) аппарата.

4. Извилистая линия на гипотенаре правой ладони, расположенная в нижней части, конец которой расщеплен в направлении карпальной линии, обозначает первичный гипотиреоз.

5. Вилочковая железа: аномалий не предвидится.

6,7. Заболевание надпочечников: хроническая недостаточность мозгового слоя, связанная также с гипотонической болезнью.

8, 9. Островки под трехпальцевой сгибательной складкой и под бугром Меркурия на обеих ладонях обозначают, что оба яичника продуцируют андрогены (мужские гормоны).

10, 11. Островки, расположенные над трехпальцевой сгибательной складкой и под бугром Меркурия, внутри которых множество точек — на обеих ладонях — обозначают двусторонний оофорит.

12, 13. Островок, прерывающий папиллярную линию, обозначает травму в теменной доле левого полушария мозга.

14. Островок, прерывающий папиллярную линию, обозначает травму в задней части лобной доли левого полушария мозга.

15, 16. Островки, прерывающие папиллярную линию, обозначают травму в средней части лобной доли левого полушария мозга.

17, 18. Два островка, прерывающие папиллярные линии на гипотенаре левой ладони, обозначают две черепно-мозговые травмы в передней части лобной доли левого полушария мозга.

Выводы:

1. Нарушение гормональных соотношений в системе гипоталамус—гипофиз, гипофиз—яичники, а также в системе гипофиз—надпочечники.

2. Вегетативно-сосудистая дистония в системе надпочечники—печень.

19, 20. Такие узоры, образуемые на гипотенарах, обозначают в умеренной степени эндокринно-вегетативные нарушения, связанные с изменениями в области подкорковых образований и объясняющие маниакально-депрессивный психоз (МДП). Внешние факторы могут служить провоцирующим моментом.

Такой вилочковообразный знак под пальцем Меркурия левой ладони предвещает суицид (самоубийство через повешение), связанный с МДП.

22, 23. Дугообразная линия, расположенная на бугре Юпитера между трехпальцевой и пятипальцевой сгибательной складкой на обеих ладонях, указывает на болезнь миндалин (ангина). Тонзиллит хронический.

24. Конус, расположенный на бугре Юпитера и рядом со знаком миндалин под № 22, вершина которого направлена в сторону среднего пальца левой ладони, обозначает удаление миндалин.

25. Прямая и короткая ветвь, исходящая из первой сгибательной складки проксимальной фаланги среднего пальца и со стороны второго межпальцевого промежутка в направлении на бугор Юпитера и в сторону большого пальца левой ладони, конец которой расщеплен, обозначает левостороннюю опухоль в носу.

26. 27. Дугообразная ветвь, исходящая из первой сгибательной складки проксимальной фаланги указательного пальца на бугор Юпитера и в сторону большого пальца, конец которой расщеплен на обеих ладонях, обозначает риносклерому носа.

28. Четырехугольник, расположенный в межпальцевом промежутке указательного и среднего пальцев левой ладони, обозначает левосторонний фронтит.

29. Короткая линия, расположенная над трехпальцевой сгибательной складкой левой ладони, конец которой расщеплен и направлен в сторону межпальцевого промежутка указательного и среднего пальцев, обозначает хронический атрофический фарингит в сочетании со знаками под №№ 30, 31 (относится к глотке и гортани).

30. 31. Множество точек (ямочек) на бугре Юпитера на обеих ладонях в сочетании со знаком под № 29 (знак атрофии), обозначают фарингит хронический атрофический. (Если на ладонях нет знака под № 29, то тогда читается как фарингит хронический катаральный).

32, 33. Островок, прерывающий первую сгибательную складку проксимальной фаланги среднего пальца со стороны второго межпальцевого промежутка на обеих ладонях, обозначает неврит слухового (кохлеарного) нерва.

34, 35. Колечко на оси ладони и над карпальной линией, от которой исходит короткая ветвь с наклоном, обозначает врожденное искривление шейного отдела позвоночника. Колечко обозначает VII шейный позвонок, который поражен отложением солей. Мелкие штрихи, исходящие от ветви знака,— остеохондроз шейного отдела позвоночника.

36. Такая извилистая линия (в виде скобы) на гипотенаре правой ладони обозначает врожденное искривление грудного отдела позвоночника: вогнутость вправо.

37. Извилистая ветвь, исходящая из пятипальцевой сгибательной складки правой ладони на бугор Юпитера, конец которой расщеплен, обозначает искривление поясничного отдела позвоночника; расщепление предвещает правосторонний ушиб; мелкие штрихи, исходящие из знака, обозначают поясничный остеохондроз.

38. Извилистая ветвь, исходящая из пятипальцевой сгибательной складки на бугор Юпитера левой ладони, обозначает врожденное искривление поясничного отдела позвоночника.

39. Колечко, касательно расположенное к знаку поясничного отдела позвоночника,— смещение диска между 11—111 позвонками.

40. Колечко, касательно расположенное к знаку поясничного отдела позвоночника и ниже смещенного диска между 11—111 позвонками, обозначает смещение диска между III—IV позвонками.

41. Колечко, касательно расположенное к знаку поясничного отдела позвоночника и ниже смещенного диска под № 40 и над пятипальцевой сгибательной складкой левой ладони, обозначает смещение диска между IV—V позвонками. Диагноз: в совокупности знаков под № 39, 40, 41. Дискогенный радикулит поясничного отдела позвоночника.

42. Островок, расположенный в начале (основание) сгибательной складки большого пальца правой ладони, обозначает правостороннюю очаговую пневмонию в возрасте 1—2 года.

43. Дугообразная ветвь, исходящая из-под островка под № 42 на тенар правой ладони, обозначает правосторонний сухой плеврит в детстве.

44. Треугольник на сгибательной складке большого пальца правой ладони, расположенный на участке нижнего сегмента средней доли правого легкого, обозначает фиброзные изменения в нижнем сегменте средней доли правого легкого.

45. Островок, прерывающий сгибательную складку большого пальца правой ладони у самого основания линии Меркурия, предвещает правостороннюю пневмонию, или отек легкого в пожилые годы.

46. Треугольник на сгибательной складке большого пальца правой ладони, расположенный на участке нижней доли, обозначает фиброзные изменения в нижней доле правого легкого.

47. Множество точек (ямочек) на тенаре правой ладони — пневмокониоз пылевой.

48. Короткая линия, конец которой расщеплен, расположенная вне пределов большого треугольника правой ладони (на гипотенаре), конус направлен вниз, а сам знак находится почти параллельно линии Меркурия, обозначает среднедолевой синдром.

49. Четырехугольник на гипотенаре правой ладони предвещает правосторонний гиповентиляционный синдром.

50. Решетка на проксимальной фаланге мизинца левой ладони предвещает левосторонний туберкулез.

51. Два треугольника, расположенные на сгибательной складке большого пальца левой ладони у самого основания, при этом они касательны между собой, в совокупности со знаком под № 50 указывают на затемнение верхушки левого легкого — туберкулез верхушки левого легкого.

Примечание: иногда такое близкое расположение треугольников в сочетании с другими знаками предвещает рак верхушки левого легкого (рак Пенкоста).

52. Дугообразная ветвь, исходящая из сгибательной складки большого пальца левой ладони на тенар, обозначает левосторонний сухой плеврит.

53. 54. Две дугообразные ветви, исходящие из сгибательной складки большого пальца на тенар левой ладони, предвещают (обозначают) левосторонний гемоторакс, связанный с геморрагическим диатезом. Петехии.

55. Дугообразная ветвь, исходящая из сгибательной складки большого пальца на тенар левой ладони, конец расщеплен, означает левосторонний экссудативный плеврит.

56. Конус, вершина которого касательно расположена к линии Меркурия правой ладони, обозначает смещение средостения вправо вследствие левостороннего экссудативного плеврита.

57. Извилистая ветвь, исходящая из сгибательной складки большого пальца, пересекающая пятипальцевую сгибательную складку большого пальца правой ладони и оканчивающаяся на бугре Юпитера, при этом имеет уклон в сторону большого пальца, обозначает мочеточник: перегиб; расширен.

58. Извилистая ветвь, исходящая из сгибательной складки большого пальца левой ладони в направлении на бугор Юпитера, имеет наклон в сторону большого пальца, обозначает мочеточник: извит и расширен — песок (соли).

59. Такой островок обозначает, что лоханка и чашечки расширены — гидронефроз.

60. Колечко, касательно расположенное в лоханке, предвещает кисту боковую в лоханке.

61. 61a. Знак мочевого пузыря. Растянут в обе стороны, функциональные нарушения, смещен, цистит; знак прерван — обозначает операцию, связанную с тотальной эписпадией. Островок на знаке обозначает катетеризацию мочевого пузыря.

62. Штрихпунктирная ветвь, исходящая из знака мочевого пузыря, обозначает устье правого мочеточника.

63. Уретрит, связанный с введением катетера, аллергические реакции, эписпадия.

64. Такой сложный узор, образуемый папиллярными линиями под безымянным пальцем правой ладони, состоящий из подпальцевых трирадиусов и других линий, обозначает тотальную эписпадию — расщепление передней стенки мочеиспускательного канала у мужчин. У женщин различают три формы аномалии: клиторную, субсимфизорную и тотальную. При клиторной эписпадии мочеиспускание не нарушено. При субсимфизорной эписпадии расщеплена верхняя стенка мочеиспускательного канала на всем протяжении до сфинктера, отмечается недержание мочи. При тотальной эписпадии под № 64 отмечается расхождение лобковых костей и полное недержание мочи. Клиторная эписпадия лечению не подлежит, а две другие формы поддаются хирургическому лечению. Произведена операция эписпадии.

65. Седалищный нерв: невралгия левосторонняя.

66. 67. По два регионарных лимфоузла (регионарный паховый лимфаденит).

68. Ветвь, исходящая из нижней трети линии Меркурия правой ладони на гипотенар, конец которой расщеплен, при этом расщепление верхней ветви намного длиннее нижней ветви, обозначает доброкачественную опухоль в передненижнем отделе средостения: киста дермондная (или тератома, или целолическая киста).

69. Извилистая линия, исходящая из гипотенара правой ладони, пересекающая линию Меркурия рядом со знаком кисты в передненижнем отделе средостения, предвещает хирургическое вмешательство, связанное с кистой в передненижнем отделе средостения.

70. Колечко, расположенное в островке под № 9 под трехпальцевой сгибательной складкой правой ладони, предвещает кисту желтого тела ретенционную в правом яичнике.

71. Линия, которую в средней части прерывает большой островок, обозначает маточную трубу. Точки (ямочки) по всему периметру островка указывают на то, что произведена перевязка правой маточной трубы.

72. Левая маточная труба: три островка, соединенные между собой короткими линиями, расположенные в нижней части гипотенара левой ладони, обозначают в совокупности полную непроходимость левой маточной трубы. Вывод: трубное бесплодие, вторичное.

73. Ретрофлексия — загиб матки кзади. На правой ладони прямая и короткая ветвь, конец которой расщеплен, исходящая из основания верхнего конуса (основание конуса обозначает зев тела матки, а сам конус — влагалище), указывает на бели необильные и на трихомоноз.

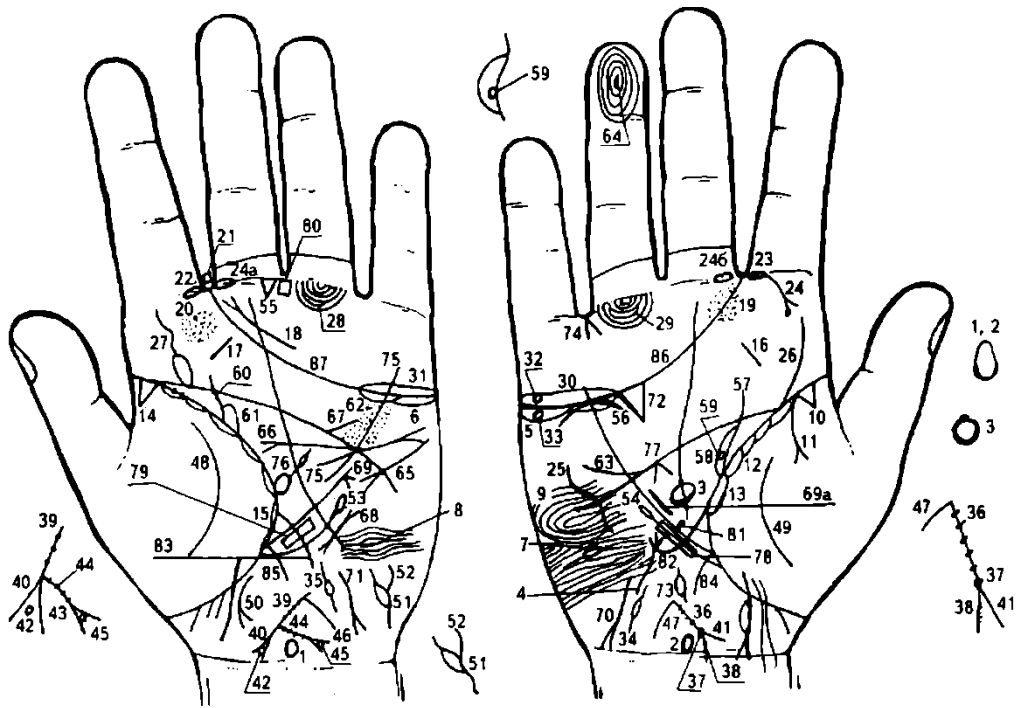
74. Знак матки на левой ладони:

а) нижний конус обозначает шейку матки: обе ветви нижнего конуса прерваны островками, предвещающими два разрыва шейки матки;

б) длинная ветвь, конец которой расщеплен, исходящая из основания верхнего конуса (зева тела матки), пересекающая карпальную линию, предвещает рак тела матки. Обильные бели, чаще всего гнойные, а затем гнойные с примесью крови (цвета мясных помоев); меноррагия; течение длительное (3—4 года);

в) три точки (ямочки) на ветви предвещают три травмы тела матки: здесь три кесарева сечения.

75, 76, 77. Волнистые линии, горизонтально расположенные на гипотенаре левой ладони, предвещают три кесарева сечения.



К рисункам 631, 632

1, 2. Гипоталамус: такой знак на обеих ладонях, расположенный на оси ладони и рядом с карпальной линией, у которого передняя доля вытянута, предвещает (обозначает) удары по передней доле гипоталамуса; гипоталамус увеличен — хроническая дисфункцию или гипофункция гипоталамуса.

3. Овал, расположенный на оси правой ладони в большом треугольнике, обозначает гипофиз — который овальной формы, увеличен. Передняя доля увеличена — признаки базофильной аденомы передней доли гипофиза: синдром Иценко—Кушинга.

4. Такая извилистая линия, конец которой расщеплен, расположенная на гипотенаре правой ладони, конус направлен в сторону указательного пальца, указывает на тиреотоксикоз правой доли щитовидной железы в пределах первой стадии, или гипертиреоз правой доли в пределах первой степени.

5. 6. Островки (длинный островок) под трехпальцевой сгибательной складкой и под бугром Меркурия на обеих ладонях указывают на продуцирование андрогенов (мужских гормонов) обоими яичниками.

7, 8. Островок, прерывающий папиллярную линию на гипотенаре обеих ладоней, указывает на черепно-мозговые травмы в теменной доле обоих полушарий мозга; или обозначает сотрясение мозга в теменной доле в обоих полушариях мозга по одному разу.

9. Такой узор, образуемый папиллярными линиями на гипотенаре правой ладони обозначает эндокринно-вегетативные нарушения, связанные с изменениями в области подкорковых образований и объясняющие депрессивное течение психоза. Внешние факторы могут служить провоцирующим моментом.

10. Треугольник, расположенный в начале сгибательной складки большого пальца, вершина которого на тенаре правой ладони, обозначает фиброзные изменения корня правого легкого.

11. Дугообразная ветвь, исходящая из-под треугольника под № 10 и из сгибательной складки большого пальца правой ладони на тенар, конец которой расщеплен, обозначает правосторонний экссудативный плеврит.

12. Островки, расположенные вдоль сгибательной складки большого пальца правой ладони до основания линии Меркурия, а также на левой ладони под № 15, обозначают хронический бронхит.

13. Длинный островок на сгибательной складке, расположенный со стороны тенара правой ладони, обозначает правостороннюю пневмонию в среднем возрасте (в 40 лет).

14. Треугольник, расположенный в начале сгибательной складки большого пальца, со стороны тенара левой ладони, обозначает фиброзные изменения корня левого легкого.

15. Островки, расположенные вдоль сгибательной складки большого пальца со стороны тенара до основания линии Меркурия левой ладони, в сочетании со знаком под № 12 обозначают хронический бронхит.

16. 17. Короткая прямая линия, расположенная на бугре Меркурия и между трехпальцевой и пятипальцевой сгибательными складками на обеих ладонях, указывает на хронический тонзиллит.

Дугообразная линия, конец которой расщеплен, расположенная почти параллельно трехпальцевой сгибательной складке левой ладони и под средним пальцем, конус направлен в сторону межпальцевого промежутка указательного и среднего пальцев, обозначает фарингит хронический атрофический.

19, 20. Множество точек (ямочек) на буграх Юпитера в сочетании со знаком под № 18 обозначают фарингит хронический атрофический.

Примечание: если показаны только знаки под №№ 19, 20 — обозначает фарингит хронический катаральный.

21. Четырехугольник, расположенный в межпальцевом промежутке указательного и среднего пальцев левой ладони, обозначает левостороннее хроническое воспаление лобной пазухи, или левосторонний хронический фронтит.

22, 23. Островок, прерывающий первую сгибательную складку проксимальной фаланги указательного пальца, расположенный со стороны межпальцевого промежутка указательного и среднего пальцев на обеих ладонях, обозначает двустороннее хроническое воспаление верхнечелюстной пазухи, или двусторонний хронический гайморит.

24. Прямая ветвь, конец которой расщеплен, исходящая из знака под № 23 (знак гайморита на правой ладони), к основанию сгибательной складки большого пальца, при этом нижняя ветвь расщепления оканчивается островком, обозначает правостороннюю кисту в гайморовой полости.

24а, 24б. Катаральное воспаление среднего уха, средний отит.

25. Такой дугообразный знак на гипотенаре правой ладони обозначает врожденное искривление грудного отдела позвоночника вправо.

Примечание: грудной отел позвоночника всегда показан только на гипотенаре правой ладони.

26. Извилистая ветвь, исходящая из слияния сгибательной складки большого пальца и пятипальцевой сгибательной складки правой ладони, обозначает врожденное искривление поясничного отдела позвоночника.

27. Извилистая линия, исходящая из слияния сгибательной складки большого пальца и пятипальцевой сгибательной складки на бугор Юпитера левой ладони, обозначает врожденное искривление поясничного отдела позвоночника. Островок у основания знака предвещает рассеянный склероз.

28, 29. Длинный островок, прерывающий подпальцевый трирадиус безымянного пальца на обеих ладонях, обозначает радикальное хирургическое лечение, связанное с расширенной экстирпацией матки с придатками, параметральной клетчаткой и заложенными в ней регионарными лимфатическими узлами под №№ 28, 29 с последующей рентгенотерапией, связанной с раком шейки матки под № 43.

30, 31. Островки, расположенные над трехпальцевой сгибательной складкой и под бугром Меркурия на обеих ладонях, указывают на двусторонний оофрит (яичники).

32. Колечко в островке под №30 обозначает кисту ретенционную на ножке, ее перекрутку и кровоизлияние правого яичка.

33. Колечко в островке под №5 обозначает кисту ретенционную «шоколадную», связанную с эндометриозом.

34, 35. Двусторонняя вторичная непроходимость маточных труб.

36. Знак матки на правой ладони. На теле матки пять миомных узлов (фиброматозная). Ретрофлексия: загиб кзади. Бели.

37. Точка на основании нижнего конуса (или ямочка) обозначает миому в задней стенке и у дна — генитальный эндометриоз. Меноррагия: кровотечения от 2 до 3 недель, спонтанные или контактные.

38. Множество мелких точек или штрихов на ветви расщепления, обозначающей шейку матки, предвещают эрозию шейки матки.

39. Знак матки на левой ладони.

40. 41. Нижний конус знака матки обозначает шейку матки: утолщена вследствие рака шейки матки.

42. Колечко, расположенное внутри конуса и касательно ветвям знака шейки матки на левой ладони, обозначает лейкоплакию шейки матки: белого цвета пятна на слизистой влажной части шейки матки. В 10—15% случаев предшествует раку шейки матки.

43. Ветвь, исходящая из основания знака шейки матки под № 40 в направлении карпальной линии левой ладони, оканчивающаяся расщеплением, обозначает рак шейки матки.

44. Четыре точки (ямочки) на ветви под № 43 — четыре травмы шейки матки.

45. Колечко, расположенное внутри конуса (расщепления) знака рака шейки матки под № 43, при этом касательно обеим ветвям конуса, обозначает кисту в шейке матки.

46. 47. Ветвь, исходящая из зева тела матки в направлении карпальной линии на обеих ладонях, обозначает гнилостно-гнийные бели, связанные с раком шейки матки.

48, 49. Такая дугообразная ветвь на тенаре обеих ладоней предвещает воспаление брюшины, связанное с раком шейки матки.

50. Дугообразная линия, конец которой расщеплен, исходящая от участка прямой кишки сгибательной складки большого пальца левой ладони в направлении карпальной линии, и в противоположную сторону от большого пальца, обозначает расстройство функций прямой кишки, или метастазирование рака шейки матки (иногда свищи). Раковая кахексия.

51. Извилистая ветвь, исходящая от карпальной линии левой ладони на гипотенар, конец которой расщеплен извилистыми линиями, обозначает мочевой пузырь: смещен; растянут в обе стороны, цистит. Островок, расположенный слева на знаке, обозначает введение резинового катетера в мочевой пузырь, воспаление слизистой оболочки. Расстройство функций мочевого пузыря, связанное с раком шейки матки.

52. Извилистые ветви расщепления знака мочевого пузыря обозначают уретрит, связанный с введением резинового катетера и метастазированием рака шейки матки.

53. Ветвь, исходящая из сгибательной складки большого пальца и чуть ниже основания линии Меркурия на левой ладони в направлении бугра Меркурия и почти параллельно линии Меркурия, оканчивающаяся островком, обозначает лимфопению — пониженное содержание лимфоцитов в крови. Лимфопения предвещает предоперационную лучевую терапию, что означает лучевую болезнь до 100 РАД.

54. Ветвь, исходящая из сгибательной складки большого пальца и чуть ниже основания линии Меркурия на правой ладони в направлении бугра Меркурия, оканчивающаяся островком, обозначает лейкопению — пониженное содержание лейкоцитов в крови.

55. Треугольник, расположенный под первой сгибательной складкой проксимальной фаланги среднего пальца левой ладони и со стороны межпальцевого промежутка среднего и безымянного пальцев, предвещает хирургическое лечение рака шейки матки: радикальное хирургическое лечение (расширенная экстирпация матки с придатками, параметральной клетчаткой и заложеными в ней регионарными лимфатическими узлами под №№ 28, 29, верхней третью влагалища) с последующей рентгенотерапией.

56. Дугообразная линия, касательно расположенная к трехпальцевой сгибательной складке и под ней, а также под бугром Меркурия, обозначает недостаточность мозгового слоя надпочечника.

57. Извилистая ветвь, исходящая из сгибательной складки большого пальца в направлении бугра Юпитера с наклоном в сторону большого пальца правой ладони, обозначает мочеточник: извит, сдавление, связанное с раком шейки матки.

58. Островок, образуемый сгибательной складкой большого пальца правой ладони и дугообразной ветвью, исходящей из сгибательной складки большого пальца и соединяющейся со знаком мочеточника, предвещает расширение лоханки и чашечек, что означает гидронефроз.

59. Колечко в средней части лоханки обозначает кисту солитарную боковую — тупая боль в поясничной области, изредка — тошнота и метеоризм (скопление газов в желудочно-кишечном тракте наблюдается на почве усиленного заглатывания воздуха с пищей, т. е. аэрофагия).

60. Левый мочеточник — в средней трети два камня с отхождением. Извит.

61. Лоханка и чашечки левой почки расширены. Диагноз: гидронефроз. Течение болезни медленное и бессимптомное. Основным фактором развития гидронефроза является нарушение оттока мочи. На течение болезни влияют многие причины — инфекция, камнеобразование и аномальное строение лоханки.

62. Множество точек (ямочек) с двух сторон линии Меркурия, расположенных между трехпальцевой и пятипальцевой сгибательными складками левой ладони обозначают ревматизм не активной формы.

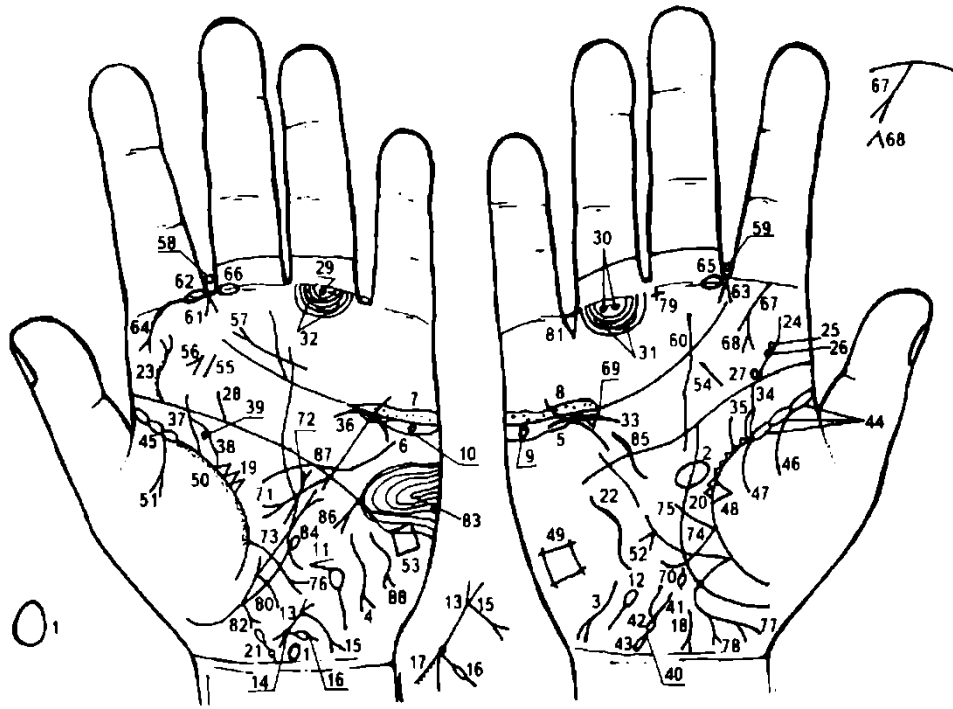
63. Короткая прямая (иногда извилистая, дугообразная) линия, исходящая из пятипальцевой сгибательной складки правой ладони, пересекающая линию Меркурия в направлении гипотенара и мизинца, предвещает дефект межжелудочковой перегородки вследствие мелкоочагового инфаркта под № 64.

64. Завиток на дистальной фаланге безымянного пальца правой ладони, в первом круге наблюдается короткая прямая линия, обозначает мелкоочаговый инфаркт межжелудочковой перегородки.

65. Тахикардия.

66. Гипертрофия левого предсердия и левого желудочка; экстрасистолия.

67. Стеноз устья аорты.
68. Пароксизмальная тахикардия.
69. Смещение средостения влево вследствие правостороннего экссудативного плеврита № 11.
- 69а. Гипертрофия правого желудочка. Гипертензия артериальная почечная.
70. 71. Такие знаки на гипотенарах, конусы которых направлены в сторону карпальной линии и в противоположную сторону от большого пальца, обозначают болезнь Боткина — вирусный гепатит, вирус А (инфекционный).
72. Такой большой и вытянутый треугольник под трехпальцевой сгибательной складкой и бугром Меркурия правой ладони обозначает калькулезный холецистит.
73. Островок, расположенный на оси правой ладони и ниже основания линии Меркурия, обозначает дискинезию желчных путей — нарушение моторной функции желчного пузыря и общего желчного протока, а также функций сфинктеров.
74. Конус, направленный в межпальцевый промежуток безымянного пальца и мизинца на правой ладони, обозначает хирургическое вмешательство — удаление желчного пузыря. Прогноз благоприятный.
- Примечание:** если нет знака удаления желчного пузыря, то прогноз неблагоприятный. Практика показывает, что иногда удаление желчного пузыря оканчивается летальным исходом.
75. Дугообразная линия, исходящая из бугра Меркурия, пересекающая трехпальцевую и пятипальцевую сгибательные складки и оканчивающаяся расщеплением в большом треугольнике, обозначает на левой ладони холецистопанкреатит.
76. Островок, касательно расположенный к сгибательной складке большого пальца левой ладони, а из него исходит короткая ветвь, которая прерывается маленьким островком в большом треугольнике, обозначает спленомегалию, а островок, прерывающий исходящую ветвь, обозначает анемию.
77. Конус под пятипальцевой сгибательной складкой, расположенный в большом треугольнике правой ладони, обозначает правосторонний спазм пищевода. Линия Меркурия правой ладони означает малую кривизну желудка, а на левой — большую кривизну желудка.
78. 79. Четырехугольник, расположенный в верхней трети малой и большой кривизны, обозначает ожог слизистой оболочки в верхней трети малой и большой кривизны желудка.
80. Четырехугольник, расположенный в межпальцевом промежутке среднего и безымянного пальцев левой ладони, в сочетании со знаками под № 78, 79 указывает на гастрит коррозийный.
81. Короткая прямая ветвь, исходящая из средней трети малой кривизны желудка в большой треугольник, обозначает не рубцующуюся язву на средней трети малой кривизны желудка.
82. Ветвь, исходящая из сгибательной складки большого пальца правой ладони и чуть выше основания линии Меркурия, пересекающая линию Меркурия и оканчивающаяся дугообразно на гипотенаре, обозначает двенадцатиперстную кишку: дуоденит, сдавление.
83. Энтероколит.
84. 85. Толстая кишка: колит.
- 86, 87. Трехпальцевые сгибательные складки оканчиваются в межпальцевых промежутках указательного и среднего пальцев на обеих ладонях — предвещает дурной конец жизни (тяжелую мучительную смерть).



К рисункам 633, 634

1. Такой знак, расположенный на оси левой ладони и над карпальной линией, указывает на гипоталамус. Задняя доля гипоталамуса в норме. Передняя доля вытянута, указывает на удары по передней доле гипоталамуса вследствие аборт. Гипоталамус увеличен, что обозначает гипофункцию гипоталамуса.

Гипофиз. Овал, расположенный на оси правой ладони и в большом треугольнике, обозначает: гипофиз овальной формы, увеличен, т. е. гипофункция гипофиза.

Примечание: иногда встречается гипофиз шаровидной формы.

3, 4. Извилистая линия на гипотенаре правой и левой ладони, конец которой расщеплен в направлении карпальной линии и в противоположную сторону от большого пальца, обозначает гипотиреоз первичный, т. е. пониженную функцию щитовидной железы.

5, 6. Островок под трехпальцевой сгибательной складкой и под бугром Меркурия на обеих ладонях обозначает двустороннее продуцирование андрогенов яичниками.

7, 8. Островки (островок), расположенные над трехпальцевой сгибательной складкой и под бугром Меркурия на обеих ладонях, в которых (островках) наблюдается множество точек (ямочек), обозначают двусторонний оофорит.

9, 10. Колечко в островке под № 5, 6 обозначает в обоих яичниках кисту ретенционную желтого тела или кисту «шоколадную», связанную с генитальным эндометриозом — поликистоз.

11, 12. Маточные трубы: двусторонняя непроходимость (спайки) в ампулярной части — вторичное бесплодие.

13. Знак матки указывает на ретрофлексию — загиб кзади.

14. Точка (ямочка) на основании нижнего конуса (расщепления) знака матки под № 13 обозначает миому в задней стенке и у дна, что предвещает эндометриоз генитальный.

Примечание: эндометриоз реже обнаруживается в передней стенке, и еще реже — в углах матки или в области внутреннего маточного зева.

15. Ветвь, исходящая из основания (зев тела матки) верхнего конуса (обозначает стенки влагалища) в направлении карпальной линии левой ладони, конец которой расщеплен, указывает на трихомоноз, бели, а расщепление — на зуд вульвы.

16. Ветвь, исходящая из основания нижнего конуса, прерывается островком в направлении карпальной линии левой ладони — обозначает разрыв шейки матки, связанный с родами.

17. Эрозия шейки матки.

18. Свищ прямой кишки (или фистула) вследствие локализации генитального эндометриоза. Такая дугообразная ветвь, исходящая из сгибательной складки большого пальца левой ладони в направлении карпальной линии и в противоположную сторону от большого пальца, конец которой расщеплен, обозначает свищи (или фистулу) прямой кишки.

19, 20. Треугольники, расположенные на сгибательной складке большого пальца в большом треугольнике на обеих ладонях, указывают на хроническую мастопатию обеих молочных желез.

21. Шейный отдел. Колечко на оси левой ладони и рядом с карпальной линией (VII позвонок), выпускающее ветвь с наклоном в сторону большого пальца, оканчивающуюся островком, обозначает шейный отдел позвоночника. Врожденное искривление влево; колечко обозначает VII позвонок; островок указывает на значительное отложение солей в первом позвонке. Штрихи на знаке обозначают шейный остеохондроз.

22. Такой извилистый знак на гипотенаре правой ладони обозначает врожденное искривление грудного отдела позвоночника вогнутость вправо в плоскости спины.

23. Извилистая ветвь, исходящая из пятипальцевой сгибательной складки на бугор Юпитера, конец которой расщеплен, обозначает искривление поясничного отдела позвоночника, а расщепление знака указывает на левосторонний ушиб. Мелкие штрихи, исходящие от извилистой ветви, указывают на поясничный остеохондроз.

24. Извилистая ветвь, исходящая из пятипальцевой сгибательной складки большого пальца правой ладони, обозначает искривление поясничного отдела позвоночника.

25. 26, 27. Колечки, касательно расположенные к знаку под № 24 на правой ладони, обозначают соответственно смещение дисков между II— III и III-IV позвонками, а под № 27 — между IV-V позвонками. Диагноз: дискогенный радикулит. Болезнь Шморля.

28. Короткая ветвь, исходящая из пятипальцевой сгибательной складки левой ладони в направлении на бугор Юпитера, обозначает левосторонний ушиб крестца.

29. Колечко, расположенное на продолжении оси безымянного пальца левой ладони и между первой сгибательной складкой проксимальной фаланги и первым подпальцевым трирадиусом безымянного пальца, обозначает левостороннюю невралгию седалищного нерва; неврит левой ноги, пояснично-крестцовый радикулит.

30. Два колечка, расположенные между первой сгибательной складкой проксимальной фаланги и первым подпальцевым трирадиусом безымянного пальца правой ладони, обозначают кокцигодению вследствие генитального эндометриоза.

31, 32. Два островка, прерывающие два подпальцевых трирадиуса безымянного пальца на обеих ладонях, предвещают по два паховых регионарных лимфоузла, или лимфаденит регионарный лимфоузлов.

33. Дугообразная линия, не касательно расположенная под трехпальцевой сгибательной складкой и под бугром Меркурия, обозначает надпочечник правой почки: хроническая недостаточность мозгового слоя вследствие гипертензии малого круга кровообращения (гипотоническая болезнь), а также нефроптоз.

34. Извилистая ветвь, исходящая из сгибательной складки большого пальца правой ладони в направлении указательного пальца (палец Юпитера), указывает на перегиб мочеточника.

35. Островок, образуемый сгибательной складкой большого пальца правой ладони и знаком мочеточника под № 34, обозначает, что лоханка и чашечки расширены — предвещает гидронефроз.

36. Дугообразная линия, касательно расположенная к трехпальцевой сгибательной складке левой ладони, предвещает хроническую недостаточность мозгового слоя надпочечника вследствие гипотонической болезни.

37. Извилистая ветвь, исходящая из сгибательной складки большого пальца левой ладони в направлении указательного пальца с наклоном в сторону большого пальца, обозначает мочеточник: извит, расширен.

38. Островок, образуемый сгибательной складкой большого пальца и знаком мочеточника под № 37, обозначает лоханку и чашечки: расширены.

39. Колечко, расположенное в островке касательно, обозначает кисту боковую солитарную в нижнем полюсе.

40. Такой знак на гипотенаре, исходящий от карпальной линии, обозначает смещение мочевого пузыря. Расщепление знака под № 41 обозначает цистит.

41. Расщепление знака мочевого пузыря, при этом ветви расщепления извилистые, обозначают уретру: уретрит, связанный с трихомозом; катетеризация уретры.

42. Островок под основанием конуса (расщепления) и над знаком мочевого пузыря обозначает или предвещает длительное пребывание резинового катетера в мочевом пузыре.

43. Островок у основания знака мочевого пузыря предвещает дивертикул на задней стенке мочевого пузыря.

44, 45. Три островка, расположенные касательно и в самом начале сгибательной складки большого пальца до проекции точки 20 лет на обеих ладонях, указывают на двустороннюю хроническую пневмонию со дня рождения до 20-летнего возраста.

46. Ветвь, исходящая из сгибательной складки большого пальца на тенар правой ладони, обозначает правосторонний сухой плеврит в юношеские годы.

47. Дугообразная ветвь, исходящая из сгибательной складки большого пальца на тенар правой ладони, в сочетании со знаком под № 46 обозначает правосторонний гемоторакс вследствие геморрагического диатеза.

48. Треугольник, расположенный на сгибательной складке большого пальца правой ладони и на тенаре, обозначает фиброзные изменения (спайка) в средней доле легкого.

49. Четырехугольник на гипотенаре правой ладони предвещает правосторонний гиповентиляционный синдром (недостаточная, т. е. неполная вентиляция легкого).

50. Вдоль сгибательной складки большого пальца левой ладони наблюдается как бы ее оттенок, который идет обычно до основания линии Меркурия,— такой знак предвещает склерому верхних дыхательных путей левого легкого (см. левостороннюю риносклерому носа под № 64).

51. Ветвь, исходящая из сгибательной складки большого пальца на тенар, конец которой расщеплен, предвещает левосторонний экссудативный плеврит в юношеские годы.

52. Конус, касательно расположенный на линии Меркурия со стороны гипотенара правой ладони, указывает на смещение средостения вправо, связанное с левосторонним экссудативным плевритом под № 51.

53. Четырехугольник на гипотенаре левой ладони предвещает левосторонний гиповентиляционный синдром.

54. 55. Короткая линия на бугре Юпитера на обеих ладонях, расположенная наклонно, обозначает миндалины — тонзиллит хронический. Ангина фолликулярная.

56. Конус, расположенный рядом со знаком миндалины под № 55, предвещает удаление миндалин.

57. Такая дугообразная линия, конец которой расщеплен, расположенная на конце и над трехпальцевой сгибательной складкой ладони, обозначает хронический атрофический фарингит.

58. Четырехугольник, расположенный в межпальцевом промежутке указательного и среднего пальцев левой ладони, указывает на левостороннюю травму слизистой оболочки в заглоточном пространстве от инородного тела; например: зонд, косточки и т. д.

59. Правосторонний абсцесс в заглоточном пространстве.

61. Конус, острие которого направлено в межпальцевый промежуток указательного и среднего пальцев на обеих ладонях, предвещает двусторонний насморк вазомоторный и аллергический.

62, 63. Островок, прерывающий первую сгибательную складку проксимальной фаланги указательного пальца со стороны второго межпальцевого промежутка на обеих ладонях, служит указанием на хроническое воспаление верхнечелюстной пазухи, или двусторонний хронический гайморит. Произведено 7 проколов.

64. Дугообразная ветвь, исходящая из первой складки проксимальной фаланги указательного пальца левой ладони на бугор Юпитера, конец которой расщеплен, служит указанием на левостороннюю риносклерому носа. (Палочка Фриш— Волковича).

65. Островок, прерывающий первую сгибательную складку проксимальной фаланги среднего пальца со стороны второго межпальцевого промежутка, обозначает неврит правого слухового (кохлеарного) нерва вследствие искривления носовой перегородки.

66. Неврит левого слухового (кохлеарного) нерва вследствие искривления носовой перегородки.

67. Прямая ветвь, исходящая из первой сгибательной складки проксимальной фаланги указательного пальца на бугор Юпитера в противоположную сторону от большого пальца правой ладони (или в направлении большого четырехугольника), конец которой расщеплен, обозначает правостороннюю боковую кисту шеи. Наблюдается уже при рождении, чаще одностороннее. Может привести к образованию свища. Лечение оперативное. Прогноз благоприятный.

68. Конус, расположенный на бугре Юпитера рядом со знаком боковой кисты шеи под № 67, острие которого направлено в сторону указательного пальца, предвещает правостороннюю боковую операцию боковой кисты шеи; прогноз благоприятный.

69. Треугольник под трехпальцевой сгибательной складкой и под бугром Меркурия правой ладони предвещает холецистит.

70. Островок на оси правой ладони и ниже основания линии Меркурия предвещает дискинезию желчных путей — нарушение моторной функции желчного пузыря и общего желчного протока, а также функций сфинктеров.

71. Дугообразная линия, исходящая из угла большого треугольника левой ладони, конец которой расщеплен, указывает на холецистопанкреатит, или ахилесский панкреатит.

72. Короткая и прямая линия, конец которой расщеплен, расположенная в большом треугольнике левой ладони и почти (не всегда) параллельно линии Меркурия, предвещает хронический лимфогранулематоз (болезнь Ходжкина).

73. Линия Меркурия оканчивается расщеплением на левой ладони — указывает на гастроптоз — опущение желудка.

74. Двенадцатиперстная кишка. Ветвь, исходящая из сгибательной складки большого пальца правой ладони, основание которой начинается над основанием линии Меркурия, пересекающая ее дугообразно, конец направлен вверх, обозначает двенадцатиперстную кишку: дуоденит, сжатие вследствие гастроптоза.

75. Прямая и короткая линия, исходящая из основания знака двенадцатиперстной кишки в направлении пятипальцевой сгибательной складки правой ладони, указывает на расширенную луковичу.

76. Ветвь, исходящая из сгибательной складки большого пальца левой ладони и чуть выше основания линии Меркурия, ее пересекает на гипотенар и в направлении карпальной линии — обозначает энтероколит: аллергические реакции; стафилококк; трихомонидоз (расщепление знака); ахилия панкреатическая.

77. Ветвь, исходящая из основания линии Меркурия правой ладони в направлении карпальной линии, при этом огибает сгибательную складку большого пальца, доходит до карпальной линии (а иногда и пересекает ее), конец расщеплен, обозначает:

1) восходящую ветвь толстой кишки, а вообще всю правую ее половину;

2) знак расщеплен — указывает на аппендицит (стафилококк);

3) расщепление рядом с карпальной линией указывает на воспаление слепой кишки, вследствие проникновения стафилококка.

78. Короткая прямая ветвь, исходящая из знака восходящей ветви толстой кишки в направлении карпальной линии правой ладони, конец которой расщеплен, предвещает полип (новообразование) аденоматозный в печеночном углу толстой кишки, т. е. рак в печеночном углу толстой кишки.

79. Крест, расположенный в межпальцевом промежутке среднего и безымянного пальцев правой ладони, предвещает операцию хронического (или острого) аппендицита.

80. Ветвь, исходящая из основания линии Меркурия левой ладони на гипотенар в направлении карпальной линии, обозначает воспаление слизистой оболочки толстой кишки (левая половина) — колит спастический.

81. Треугольник, расположенный в межпальцевом промежутке безымянного пальца и мизинца правой ладони, предвещает правостороннюю частичную кишечную непроходимость.

82. Короткая прямая ветвь, исходящая из сгибательной складки большого пальца левой ладони (участок прямой кишки) в направлении карпальной линии и в противоположную сторону от большого пальца, конец которой расщеплен, предвещает полип аденоматозный — потенциальный рак прямой кишки.

83. Такая петля, образуемая папиллярными линиями на гипотенаре левой ладони, обозначает эндокринно-вегетативные нарушения, связанные с изменениями в области подкорковых образований левого полушария мозга в умеренной степени. И объясняющие депрессивное течение в мягкой форме. Внешние факторы могут служить провоцирующим моментом.

84. Ветвь, исходящая из сгибательной складки большого пальца левой ладони и чуть ниже основания линии Меркурия в направлении пятипальцевой сгибательной складки и почти (не всегда) параллельно линии Меркурия, оканчивающаяся островком, обозначает лимфопению, т. е. пониженное содержание лимфоцитов в крови.

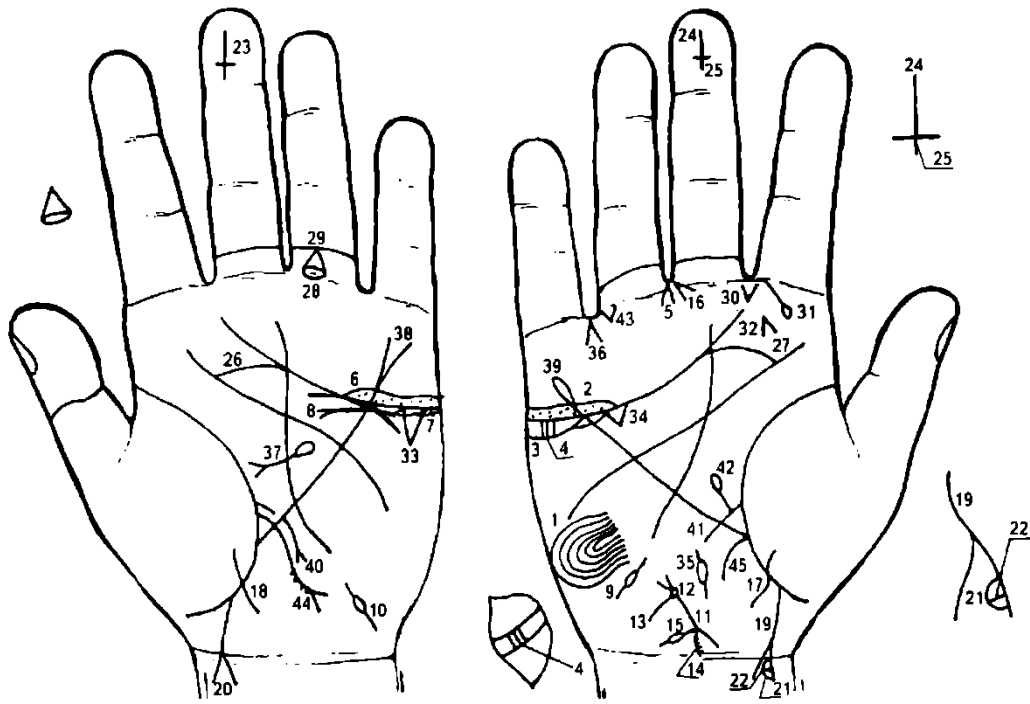
Лимфопения является одним из ранних и важнейших признаков острого лучевого поражения.

85. Такая извилистая линия, расположенная почти параллельно и рядом с линией Меркурия на правой ладони, служит указанием на гипертрофию правого желудочка сердца. Гипертензия малого круга кровообращения.

86. Тахикардия.

87. Гипертрофия левого желудочка. Диагноз: гипотоническая болезнь, недостаточность двустворчатого клапана.

88. Гепатит аллергический.



К рисункам 635, 636

1. Такая петля, образуемая папиллярными линиями на гипотенаре правой ладони, обозначает в умеренной степени эндокринно-вегетативные нарушения, связанные с изменениями в области подкорковых образований и объясняющие депрессивное течение психоза. Указанные нарушения в правом полушарии мозга. Внешние факторы могут служить провоцирующим моментом. Лейкоцитоз повышенный. Протромбин в верхних пределах нормы (до 100%).

2. Длинный островок над трехпальцевой сгибательной складкой и под бугром Меркурия на правой ладони, в котором наблюдается множество точек (ямочек), обозначает оофорит правого яичника.

3. Островки под трехпальцевой сгибательной складкой и под бугром Меркурия обозначают, что правый яичник продуцирует андрогены (мужские гормоны).

4. Два четырехугольника, расположенные касательно в островке под № 3, указывают на разрыв правого яичника; киста дермоидная.

5. Конус, направленный в межпальцевый промежуток среднего и безымянного пальцев правой ладони и расположенный со стороны безымянного пальца, предвещает резекцию яичника: удаление кисты дермоидной.

7. Продуцирует андрогены.

8. Касательная прямая линия к знаку яичника под № 7 с конусом на конце предвещает разрыв левого яичника.

9. 10. Двустороннее воспаление. Островок в средней части знака обозначает спайку в средней части маточной трубы (непроходимость).

11. Линия между двумя конусами обозначает тело матки — увеличена.

12. Колечко у основания верхнего конуса обозначает травму зева тела матки: инструмент; спираль.

13. Короткая ветвь, исходящая из знака зева тела матки (или из основания верхнего конуса), обозначает слизисто-гнойные бели — экссудат; беспокоящие запоры.

14. Нижний конус знака матки — обозначает шейку матки. Штрихи на одной из ветвей знака — эрозия шейки матки; воспаление слизистой влагалищной части шейки матки.

15. Ветвь, исходящая из основания нижнего конуса в направлении карпальной линии, прерывается островком — указывает на разрыв шейки матки.

16. Конус, направленный в межпальцевый промежуток среднего и безымянного пальцев, расположен со стороны среднего пальца — предвещает пластическую операцию шейки матки. Диагноз: эндоцервицит.

17, 18. Ветвь, исходящая из тенара на обеих ладонях, пересекающая сгибательную складку большого пальца ниже основания линии Меркурия в направлении карпальной линии и в противоположную сторону от большого пальца, при этом не пересекая карпальную линию,

обозначает роды: знак указывает, что родится девочка — прогноз благоприятный во всех отношениях.

19, 20. Почти прямая ветвь, исходящая из сгибательной складки большого пальца на обеих ладонях в направлении карпальной линии и пересекающая ее, конец которой расщеплен, указывает на трудные роды (расщепление); знак пересекает карпальную линию на обеих ладонях — такая информация предвещает раннюю смерть мальчика.

21. Островок на правой ветви расщепления обозначает гидроцефалию в правом полушарии мозга вследствие родовой травмы.

22. Такая прямая линия, пересекающая островок под №21, предвещает пункцию поясничного отдела позвоночника с целью извлечения ликворной жидкости (например, 4 раза).

23. Крест на дистальной фаланге среднего пальца левой ладони указывает, что мальчик родился 9 декабря. Крест расположен вершиной вниз — в сочетании со знаком под № 24 служит указанием на преждевременную смерть мальчика.

24. Крест на дистальной фаланге среднего пальца правой ладони указывает день рождения мальчика — 9 декабря. Крест расположен вершиной вниз — предвещает в сочетании со знаком под № 23 преждевременную смерть мальчика.

25. Знак головы креста под № 24 выпускает справа короткую ветвь, которая указывает на откачку жидкости из правого полушария мозга. Эпилепсия с возраста 8 месяцев, вследствие гидроцефалии, атрофия мозга мальчика.

Примечание. Мной 07.07.87 г. обследована мать Володи, 4 лет. Диагностировано: эпилепсия вследствие гидроцефалии, предстоит ранняя смерть.

26. 27. Соединение трехпальцевой и пятипальцевой сгибательных складок на обеих ладонях предвещает угрозу насильственной смерти (см. под № 40).

28. Островок, прерывающий первую складку проксимальной фаланги безымянного пальца левой ладони, обозначает тромбофлебит левой голени.

29. Конус, исходящий из островка под № 28, острие которого соединяется со второй складкой проксимальной фаланги безымянного пальца, предвещает операцию кровеносного (магистрального) сосуда левой голени вследствие тромбофлебита.

30. Конус, исходящий из межпальцевого промежутка указательного и среднего пальцев на бугор Юпитера правой ладони, обозначает стафилококк.

31. Прямая ветвь, исходящая из первой сгибательной складки проксимальной фаланги указательного пальца на бугор Юпитера и в направлении межпальцевого промежутка большого и указательного пальцев правой ладони, оканчивающаяся островком, обозначает фурункул на правой щеке, имеющий взаимосвязь со знаком под № 30 — стафилококком.

32. Конус на бугре Юпитера правой ладони, расположенный рядом со знаком под № 31, направленный в сторону межпальцевого промежутка № II, обозначает или предвещает операцию фурункула на правой щеке.

33. 34. Треугольник под трехпальцевой сгибательной складкой и под бугром Меркурия на обеих ладонях обозначает калькулезный холецистит.

35. Островок на оси ладони и ниже основания линии Меркурия правой ладони указывает на дискинезию желчных путей.

36. Конус, направленный в межпальцевый промежуток безымянного пальца и мизинца правой ладони, предвещает удаление желчного пузыря — холецистэктомия.

37. Островок, расположенный в большом треугольнике левой ладони, выпускающий дугообразную ветвь, оканчивающуюся расщеплением, обозначает: островок — поджелудочная железа подвержена аллергическим отравлениям. Дугообразность знака указывает на ахиллесский панкреатит.

38. Линия Меркурия оканчивается расщеплением — указывает на гастроптоз. Линия Меркурия на левой ладони обозначает большую кривизну желудка.

39. Линия Меркурия на правой ладони оканчивается островком — служит указанием, что желудок подвержен аллергическим отравлениям. Линия Меркурия на правой ладони, ее участок между основанием линии Меркурия и пятипальцевой сгибательной складкой, обозначает малую кривизну желудка.

40. Дугообразная ветвь, исходящая из верхней трети большой кривизны желудка на гипотенар и в направлении карпальной линии, конец которой расщеплен, предвещает полип аденоматозный в верхней трети большой кривизны желудка — рак желудка.

41. Такая короткая прямая ветвь, исходящая из сгибательной складки большого пальца правой ладони и выше основания линии Меркурия, пересекающая ее в направлении карпальной линии,

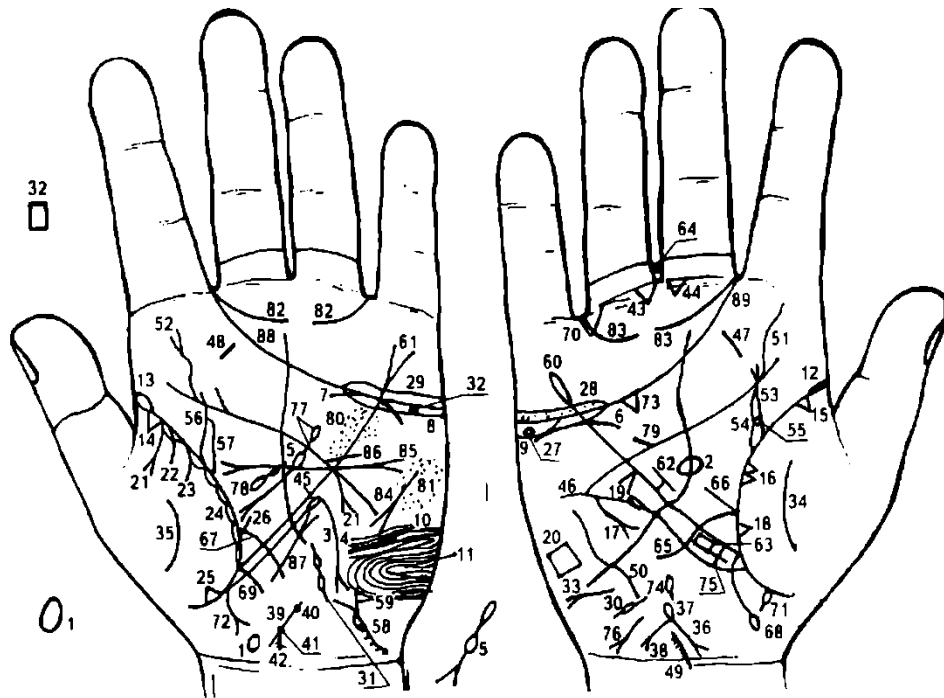
обозначает двенадцатиперстную кишку: дуоденит; а так как ветвь короткая — указывает, что ее «подкова» в пределах нормы.

42. Короткая и прямая ветвь, исходящая из средней части знака двенадцатиперстной кишки в большом треугольнике в направлении к пятипальцевой сгибательной складке, оканчивающаяся островком, обозначает дивертикул в средней трети двенадцатиперстной кишки.

43. Треугольник под первой складкой проксимальной фаланги безымянного пальца, расположенный со стороны межпальцевого промежутка № 4 правой ладони, предвещает частичную кишечную непроходимость, связанную с дивертикулом в средней трети двенадцатиперстной кишки.

44. Ветвь, исходящая из сгибательной складки большого пальца левой ладони, пересекающая линию Меркурия в направлении карпальной линии, конец которой расщеплен, обозначает тонкую кишку: четыре ямочки на конце знака указывают на сальмонеллезы. Диагноз: энтероколит. Конус на конце указывает вообще на этиологию энтероколита.

45. Восходящая ветвь толстой кишки: выпадение слизистой оболочки.



К рисункам 637, 638

1. Гипоталамус: такой знак, расположенный на оси левой ладони и над карпальной линией, указывает на гипоталамус. Задняя доля гипоталамуса в норме. Передняя доля вытянутая, указывающая удары по передней доле гипоталамуса, связанные с абортами. Гипоталамус увеличен. Дисфункция (гипофункция) гипоталамуса.

2. Гипофиз. Овал, расположенный на оси правой ладони и в средней части большого треугольника, обозначает— гипофиз овальной формы, увеличен. Дисфункция (гипофункция) гипофиза.

3. Заболевание щитовидной железы. Извилистая короткая линия, исходящая от линии Меркурия на гипотенар левой ладони в направлении карпальной линии, конец которой расщеплен, обозначает гипотиреоз первичный — заболевание организма, обусловленное недостаточной секрецией щитовидной железой тиреоидных гормонов или полным выпадением ее функции. Здесь пониженная функция левой доли щитовидной железы.

4. Заболевание вилочковой железы (тимус): размеры уменьшены (гипотрофия) со дня рождения. Вероятно, происходит под влиянием продуцирования андрогенов, а также под влиянием повышенной выработки тестостерона, вследствие чего замедляется развитие левого полушария мозга. Правое полушарие мозга становится сильнее, а поскольку оно управляет левой половиной человеческого тела, то человек левой рукой владеет лучше, чем правой, а поэтому левши чаще страдают расстройством иммунной системы.

5. Заболевание островкового аппарата поджелудочной железы: островок, прерывающий знак поджелудочной железы в ее средней части, указывает на недостаточность инсулярного аппарата.

6. 7. Дугообразные линии под трехпальцевыми сгибательными складками и под бугром Меркурия указывают на понижение функции надпочечников.

8, 9. Яичники: островок (островки), расположенный под трехпальцевой сгибательной складкой и под бугром Меркурия на обеих ладонях, обозначает, что оба яичника продуцируют андрогены (мужские гормоны).

10. Островок, прерывающий папиллярную линию на гипотенаре левой ладони, указывает на черепно-мозговую травму в средней части лобной доли левого полушария мозга.

11. Такая петля, образуемая папиллярными линиями на гипотенаре левой ладони, означает в умеренной степени эндокринно-вегетативные нарушения, связанные с изменениями в области подкорковых образований в левом полушарии мозга и объясняющие депрессивное течение психоза. Внешние факторы могут служить провоцирующим моментом.

Выводы: нарушение гормональных соотношений в системе гипоталамус—гипофиз, гипофиз—яичники, а также в системе гипофиз—надпочечники.

12. 13. Сгибательная складка большого пальца начинается с островка на обеих ладонях — служит указанием на двустороннюю очаговую пневмонию в возрасте 1—5 лет (см. гипотиреоз детский под № 4).

14, 15. Треугольник, расположенный на сгибательной складке большого пальца рядом с островками под № 12, 13 на обеих ладонях, указывает на фиброзные изменения корней обоих легких.

16. Два треугольника на сгибательной складке большого пальца правой ладони, основания которых касательны, а вершины расположены на тенаре в средней доле легкого, предвещают отдаленные метастазы рака желудка под № 18, опухоль Крукенберга в привратниковой части желудка.

17. Такой знак на гипотенаре правой ладони, расположенный почти параллельно линии Меркурия, обозначает среднедолевой синдром.

18. Треугольник на сгибательной складке большого пальца, расположенный в средней доле легкого и выпускающий из вершины короткую ветвь, обозначает абсцесс правого легкого в его средней доле, вследствие метастазирования опухоли Крукенберга в легкие.

19. Конус на линии Меркурия правой ладони, расположенный со стороны гипотенара, указывает на смещение средостения вправо, вследствие левостороннего экссудативного плеврита в детстве под № 21.

20. Четырехугольник на гипотенаре правой ладони указывает на правосторонний гиповентиляционный синдром.

21. Прямая ветвь, исходящая из точки пересечения пятипальцевой сгибательной складки и линии Меркурия на гипотенар левой ладони в направлении карпальной линии, конец которой расщеплен, обозначает локализацию опухоли в привратниковой части желудка (аденокарцинома) — имплантационные метастазы в яичники — метастазы Крукенберга.

22. 23. Две дугообразные ветви, исходящие из сгибательной складки большого пальца левой ладони на тенар, предвещают левосторонний гемоторакс, связанный с геморрагическим диатезом.

Островки вдоль сгибательной складки большого пальца левой ладони, расположенные со стороны тенара, обозначают бронхит.

Треугольник в нижней доле легкого указывает на фиброзные изменения (спайки) в нижней доле левого легкого вследствие приподнятой диафрагмы под № 26.

Прямая короткая ветвь, исходящая из сгибательной складки большого пальца левой ладони в большом треугольнике, основание которой расположено ближе к нижнему углу большого треугольника, в направлении пятипальцевой сгибательной складки, указывает на приподнятую диафрагму.

Колечко, расположенное в самом начале трехпальцевой сгибательной складки и под ней на правой ладони, обозначает кисту на правой стенке влагалища.

29. Длинный островок над трехпальцевой сгибательной складкой и под бугром Меркурия на обеих ладонях, в котором наблюдается множество точек (ямочек), обозначает двусторонний оофорит.

30, 31. Знаки указывают на полную непроходимость маточных труб.

32. Четырехугольник в островке под трехпальцевой сгибательной складкой левой ладони обозначает дермоидную кисту. Здесь метастазический рак левого яичника как следствие рака желудка — опухоль Крукенберга под № 21.

33. Такой знак на гипотенаре правой ладони указывают на асцит.

34. 35. Дугообразные линии на тенарах обеих ладоней предвещают воспаление брюшины, связанное с раком желудка и левого яичника.

36. Знак тела матки на правой ладони: ретрофлексия матки — отклонение и загиб матки кзади.
37. Островок, расположенный на конце знака (зева тела матки), обозначает пельвеоперитонит — ограниченный тазовый перитонит, т. е. воспаление тазовой брюшины.
38. Короткая прямая линия с конусом на конце, исходящая из знака тела (зева) матки в направлении карпальной линии, обозначает: необильные бели; зуд вульвы.
39. Знак матки на левой ладони.
40. Ямочка на знаке тела матки, которая расположена рядом с зевом, обозначает миому значительной величины; меноррагия.
41. Ямочка (точка), расположенная на основании нижнего конуса, обозначает миому в задней стенке или у дна тела матки — признаки эндометриоза.
42. Нижний конус знака матки обозначает шейку матки. Ветвь конуса выпускает множество мелких штрихов, которые указывают на эрозию шейки матки.
43. Треугольник под первой сгибательной складкой проксимальной фаланги безымянного пальца, расположенный со стороны межпальцевого промежутка среднего и безымянного пальцев, предвещает экстирпацию матки с придатками, связанную с раком левого яичника.
44. Треугольник под первой складкой проксимальной фаланги среднего пальца, расположенный со стороны межпальцевого промежутка среднего и безымянного пальцев, предвещает операцию в полости брюшины, связанную с резекцией желудка (рак Крукенберга).
45. Ветвь, исходящая из сгибательной складки большого пальца левой ладони ниже основания линии Меркурия и почти параллельно ей в направлении бугра Меркурия, оканчивающаяся островком, указывает на лимфопению — пониженное содержание лимфоцитов в крови.
46. Такая же ветвь, исходящая из сгибательной складки большого пальца правой ладони, указывает на лейкопению — пониженное содержание лейкоцитов в крови.
- 47, 48. Тонзиллит хронический.
49. Врожденное искривление и остеохондроз шейного отдела позвоночника.
50. Врожденное искривление грудного отдела позвоночника.
51. Врожденное искривление поясничного отдела позвоночника.
52. Врожденное искривление и левосторонний ушиб (конус на конце знака) поясничного отдела позвоночника. Крестец: аномалий нет. Копчик: аномалий нет.
53. Мочеточник — перегиб вследствие нефроптоза; его сдавление, связанное с раком левого яичника. Конус на конце знака указывает на пиелонефрит.
54. Надпочечник: дугообразная линия, расположенная под трехпальцевой сгибательной складкой правой ладони, при этом не касательно и под бугром Меркурия, обозначает опущение правой почки — нефроптоз, а также хроническую недостаточность мозгового слоя надпочечника вследствие гипотонической болезни.
54. Островок, образуемый знаком мочеточника и сгибательной складкой большого пальца правой ладони, указывает, что лоханка и чашечки расширены.
55. Четырехугольник, расположенный в лоханке правой почки, обозначает плоский камень типа коралла.
56. Мочеточник — извит, его сдавление, связанное с раком левого яичника.
57. Лоханка и чашечки расширены — гидронефроз.
58. Мочевой пузырь: смещен, цистит, введение катетера после надвлагалищной ампутации матки обозначено островком. Сдавление мочевого пузыря, связанное с раком левого яичника.
59. Такое извилистое расщепление мочевого пузыря обозначает уретру: уретрит, связанный с аллергическими реакциями, введением резинового катетера и т. д.
60. Линия Меркурия правой ладони обозначает малую кривизну желудка; оканчивается островком — указывает на аллергические отравления желудка.
61. Линия Меркурия левой ладони обозначает большую кривизну желудка; расщепление указывает на гастроптоз — опущение желудка.
62. Короткая и прямая ветвь, исходящая из средней трети малой кривизны желудка в направлении большого треугольника правой ладони, и ограниченная короткой линией, параллельной линии Меркурия, обозначает зарубцованную язву в средней трети малой кривизны желудка.
63. Четырехугольник, расположенный рядом и параллельно верхней трети малой кривизны желудка, указывает на ожог слизистой оболочки верхней трети малой кривизны желудка.
64. Четырехугольник, расположенный в межпальцевом промежутке среднего и безымянного пальцев правой ладони, указывает на гастрит, а в сочетании со знаком под № 63 указывает на гастрит коррозионный.

65. Двенадцатиперстная кишка. Ветвь, исходящая из сгибательной складки большого пальца правой ладони, основание которой чуть выше основания линии Меркурия, пересекающая ее в направлении гипотенара и карпальной линии, при этом длинная и заканчивается дугообразно вверх, обозначает двенадцатиперстную кишку: дуоденит, сдавление, связанное с гастроптозом; длинная — указывает на метастазы рака желудка в двенадцатиперстную кишку; сужение привратника.

66. Прямая ветвь, исходящая из основания двенадцатиперстной кишки в направлении пятипальцевой сгибательной складки, указывает на широкую луковицу.

67. Ветвь, исходящая из сгибательной складки большого пальца левой ладони, основание которой чуть выше линии Меркурия, ее пересекает в направлении карпальной линии — обозначает тощую и подвздошную части тонкой кишки: энтероколит — аллергические реакции; панкреатическая ахилия.

68. Ветвь, исходящая из основания линии Меркурия в направлении карпальной линии правой ладони и оканчивающаяся островком, предвещает болезнь Крона в илеоцекальном отделе.

69. Ветвь, исходящая из основания линии Меркурия левой ладони в направлении карпальной линии, предвещает колит, связанный с энтероколитом и признаками болезни Крона.

70. Треугольник, расположенный между безымянным пальцем и мизинцем на правой ладони, указывает на правостороннюю частичную кишечную непроходимость.

71. Островок, исходящий из сгибательной складки большого пальца ниже основания линии Меркурия правой ладони (участок прямой кишки) и выпускающий короткую ветвь в направлении карпальной линии и в противоположную сторону от большого пальца, обозначает шприцевой стафилококк, введенный в правую ягодицу.

72. Дугообразная ветвь, конец которой расщеплен, исходящая из участка прямой кишки сгибательной складки большого пальца левой ладони, конус направлен в сторону карпальной линии и в противоположную сторону от большого пальца, предвещает метастазирование рака левого яичника в прямую кишку, в результате чего возникают везиковогинальные и ректовагинальные свищи.

73. Треугольник под трехпальцевой сгибательной складкой и под бугром Меркурия правой ладони указывает на холецистит.

74. Островок на оси правой ладони и ниже основания линии Меркурия обозначает дискинезию желчных путей.

75. Длинный крест, исходящий из участка печени линии Меркурия правой ладони, предвещает цирроз печени, а его длина указывает на пункцию печени.

76. Гепатит аллергический лекарственный.

77. Островок, выпускающий дугообразную ветвь, которая прерывается островком под № 5 и оканчивается расщеплением, обозначает: островок — подвержена аллергическим отравлениям, островок под №5 — недостаточность инсулярного аппарата. Дугообразность знака указывает на ахилический панкреатит, в том числе и как осложнение от перенесенного эпидемического паротита. Конец знака расщеплен — обозначает головку поджелудочной железы: увеличена незначительно. Здесь метастазирование опухоли Крукенберга в привратниковой части желудка в поджелудочную железу.

78. Селезенка увеличена; анемия.

79. Короткая ветвь, исходящая из пятипальцевой сгибательной складки правой ладони в направлении бугра Меркурия, обозначает врожденный дефект межжелудочковой перегородки в незначительной степени.

80. Множество мелких точек (ямочек), расположенных по обе стороны линии Меркурия левой ладони и между трехпальцевой и пятипальцевой сгибательными складками, обозначают ревматизм неактивной формы.

81. Множество мелких точек (ямочек) на гипотенаре левой ладони, которые расположены ниже трехпальцевой сгибательной складки, предвещают диффузные изменения сердца.

82. 83. Невроз в значительной степени.

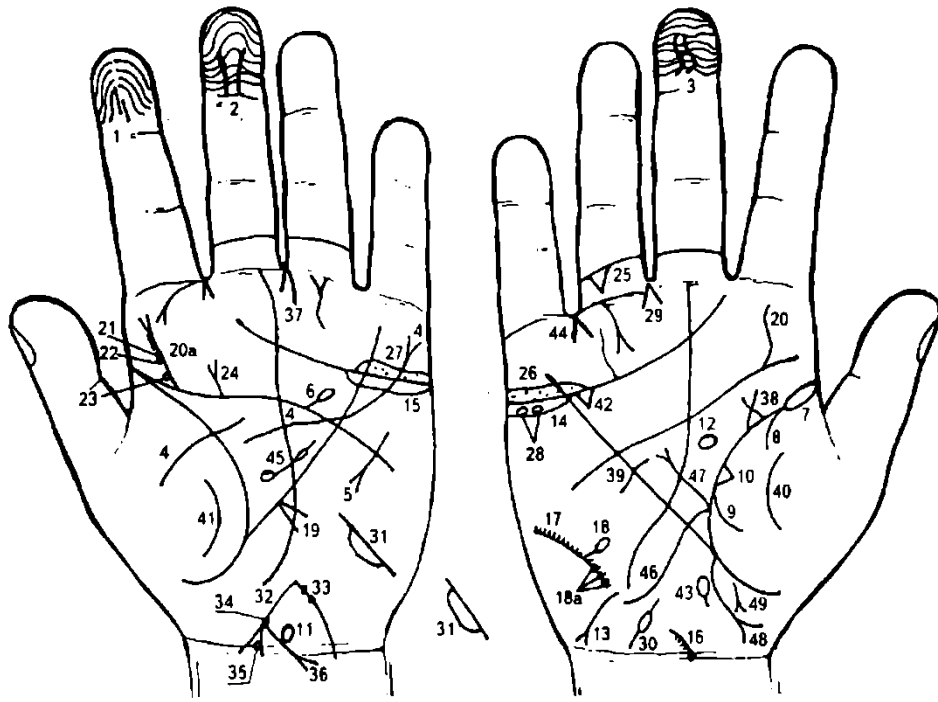
84. Тахикардия.

85. Гипертрофия левого предсердия и желудочка. Экстрасистолия.

86. Стеноз устья аорты.

87. Стеноз митрального клапана I—II степени.

88, 89. Трехпальцевые сгибательные складки оканчиваются в межпальцевых промежутках указательного и среднего пальцев на обеих ладонях — предвещают дурной конец: тяжелую мучительную смерть.



К рисункам 639, 640

1. Папиллярные линии на дистальной фаланге указательного пальца левой ладони образуют простую дугу. Дугу пересекают две короткие линии вдоль оси пальца — так как указанный знак на одном указательном пальце, то обозначает мелкоочаговых инфаркт миокарда в переднебоковой стенке левого желудочка.

2, 3. Папиллярные линии на дистальной фаланге среднего пальца на обеих ладонях образуют простую дугу (женская ладонь), которую на обоих средних пальцах пересекают две короткие параллельные линии, — обозначает обширный инфаркт задней стенки левого желудочка (трансмуральный инфаркт миокарда), т. е. два Рубцовых поля.

Примечание: если инфаркт задней стенки левого желудочка показан только на одной ладони, то это обозначает мелкоочаговый инфаркт задней стенки левого желудочка.

4. Такая длинная линия, исходящая из тенара левой ладони, затем прерванная, пересекающая большой треугольник, пятипальцевую сгибательную складку и линию Меркурия, оканчивающаяся расщеплением на бугре Меркурия, обозначает гипертрофию левого желудочка, а расщепление знака на бугре Меркурия предвещает экстрасистолию.

5. Такой знак на гипотенаре левой ладони обозначает тахикардию.

6. Короткая ветвь с островком на конце, исходящая из пятипальцевой сгибательной складки левой ладони в большом четырехугольнике в направлении бугра Меркурия, обозначает атеросклероз аорты.

7. Сгибательная складка большого пальца правой ладони начинается с островка — обозначает правостороннюю очаговую пневмонию в детстве (до 5-летнего возраста).

8. Дугообразная ветвь, исходящая из-под островка под № 7 и из сгибательной складки большого пальца правой ладони на тенар, указывает на правосторонний сухой плеврит в детстве, связанный с очаговой пневмонией.

9. Дугообразная ветвь, исходящая из сгибательной складки большого пальца на тенар правой ладони, в сочетании со знаком под № 7 означает правосторонний гемоторакс, связанный с геморрагическим диатезом.

10. Треугольник на сгибательной складке большого пальца, (участок, означающий среднюю долю легкого), расположенный со стороны тенара правой ладони, предвещает фиброзные изменения (спайку) в средней доле легкого.

11. Такой знак, расположенный на оси левой ладони и над карпальной линией, указывает на гипоталамус. Передняя доля его вытянутая — указывает на удары по передней доле, связанные с абортами. Гипоталамус увеличен, дисфункция.

12. Гипофиз. Овальной формы знак, расположенный на оси правой ладони и в большом треугольнике, обозначает — гипофиз овальной формы, увеличен; дисфункция (гипофункция) гипофиза.

Примечание: в практике редко встречается гипофиз шаровидной формы.

13. Извилистая короткая линия, конец которой расщеплен, расположенная в нижней части гипотенара правой ладони, конус направлен в сторону карпальной линии и в противоположную сторону от большого пальца, предвещает гипотиреоз первичный.

14. 15. Яичники: островок (островки), расположенные под трехпальцевой сгибательной складкой и под бугром Меркурия, указывают, что оба яичника продуцируют андрогены.

16. Дугообразная линия, исходящая из колечка на пересечении оси правой ладони и карпальной линии на гипотенар, в противоположную сторону от большого пальца, обозначает врожденное искривление шейного отдела позвоночника. Колечко — VII позвонок. Штрихи, исходящие от знака, — шейный остеохондроз.

17. Дугообразная линия на гипотенаре правой ладони обозначает искривление грудного отдела позвоночника: вогнутость вправо в плоскости спины. Штрихи, исходящие от знака, указывают на остеохондроз грудного отдела позвоночника.

18. Короткая и прямая ветвь, исходящая из знака грудного отдела позвоночника под № 17, оканчивается островком — обозначает опухоль между VIII—IX позвонками.

18a. Три точки (ямочки) на знаке грудного отдела позвоночника, расположенные ниже знака под № 18, указывают на шипы между VIII—IX позвонками.

19. Конус, расположенный в верхней трети линии Меркурия со стороны гипотенара левой ладони, обозначает смещение заднего средостения влево.

20. Извилистая ветвь, исходящая из пятипальцевой сгибательной складки правой ладони на бугор Юпитера в направлении указательного пальца, обозначает врожденное искривление поясничного отдела позвоночника.

20a. Извилистая ветвь, исходящая из пятипальцевой сгибательной складки левой ладони на бугор Юпитера в направлении указательного пальца, конец которой расщеплен, обозначает искривление поясничного отдела позвоночника, а расщепление знака указывает на левосторонний ушиб. Штрихи, исходящие из знака, обозначают поясничный остеохондроз.

21, 22, 23. Три колечка, касательно расположенные к знаку поясничного отдела позвоночника, служат указанием на смещение дисков между II-III и III-IV, а также между IV-V позвонками.

Прямая ветвь, исходящая из пятипальцевой сгибательной складки левой ладони, при этом основание знака расположено вне пределов большого четырехугольника, в направлении указательного пальца, конец которой расщеплен, предвещает левостороннюю травму крестца (или ушиб).

Треугольник под второй сгибательной складкой проксимальной фаланги безымянного пальца правой ладони указывает на правосторонний ушиб копчика.

26, 27. Островок над трехпальцевой сгибательной складкой и под бугром Меркурия на обеих ладонях, в котором множество точек, обозначает двусторонний оофорит.

28. Два колечка, расположенные в островке под № 14, обозначают две ретенционные фолликулярные кисты в правом яичнике.

29. Конус, направленный в межпальцевый промежуток среднего и безымянного пальцев, предвещает резекцию правого яичника.

30. Спайка в средней части правой маточной трубы — непроходимость.

31. Короткая прямая линия в нижней части гипотенара, расположенная наклонно, обозначает левую маточную трубу. Такой длинный островок, расположенный в средней части с левой стороны знака маточной трубы, указывает на опухоль (гнойный мешочек) или жидкость на маточной трубе посредством шприца.

32. Знак тела матки.

33. Две точки на ветви, исходящей из зева тела матки, обозначают две травмы свода тела матки. Ветвь пересекает карпальную линию — обильные бели.

34. Точка (ямочка) на основании нижнего конуса обозначает миому в задней стенке или у дна тела матки.

35. Колечко, касательно расположенное к конусу (знак шейки матки) справа, обозначает кисту в шейке матки справа.

36. Длинная ветвь, исходящая из основания нижнего конуса в направлении карпальной линии, при этом ее пересекает, конец ветви расщеплен, обозначает рак шейки матки первой стадии.

37. Конус, направленный в межпальцевый промежуток среднего и безымянного пальцев левой ладони, предвещает радикальное хирургическое лечение: расширенная экстирпация матки с придатками, параметральной клетчаткой и заложенными в ней лимфатическими узлами, верхней третью влагалища с последующей рентгенотерапией.

38. Такой знак на сгибательной складке большого пальца правой ладони обозначает инфильтративный мастит правой молочной железы.

39. Такая короткая линия, пересекающая линию Меркурия в нижней трети в пределах большого треугольника, предвещает оперативное вмешательство в правую молочную железу — вследствие мастита.

40. 41. Дугообразная линия на тенаре обозначает воспаление брюшины, связанное с раком шейки матки (с гинекологией).

42. Треугольник под трехпальцевой сгибательной складкой и под бугром Меркурия на правой ладони обозначает холецистит.

43. Островок, расположенный на оси правой ладони и ниже основания линии Меркурия, обозначает дискинезию желчных путей.

44. Конус, направленный в межпальцевый промежуток безымянного пальца и мизинца правой ладони, предвещает удаление желчного пузыря.

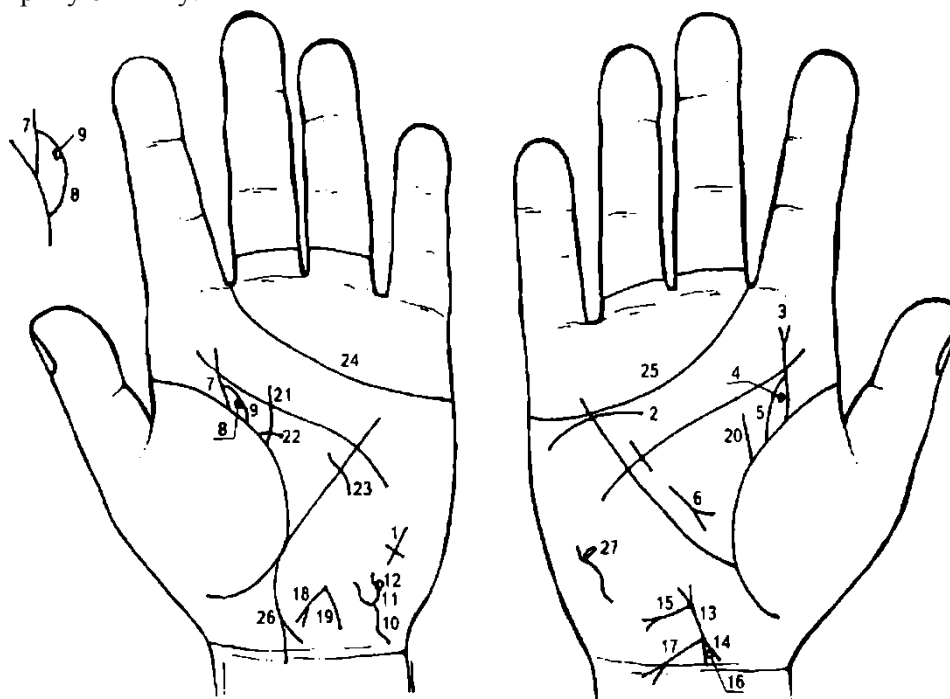
45. Спленопатии — различного рода увеличения селезенки: воспалительные — селезенка увеличена; анемия.

46. Такая извилистая ветвь, исходящая из сгибательной складки большого пальца правой ладони и чуть выше основания линии Меркурия, пересекающая линию Меркурия на гипотенар и в направлении карпальной линии, при этом ветвь длинная, обозначает двенадцатиперстную кишку: дуоденит. Расстояние между началом и концом двенадцатиперстной кишки широкое — означает, что «подкова» широкая, служит указанием на заболевание поджелудочной железы (иногда указывает на рак поджелудочной железы).

47. Прямая ветвь, исходящая из основания знака двенадцатиперстной кишки в направлении бугра Меркурия, конец которой расщеплен, обозначает: луковица расширена и язва 8 луковице.

48. Такая дугообразная ветвь, исходящая из основания линии Меркурия в направлении карпальной линии, конец расщеплен и находится рядом с карпальной линией, при этом весь знак широкий, обозначает гнойный аппендицит; воспаление слепой кишки. Стафилококк; а широкая ветвь (линия) предвещает послеоперационные спайки.

49. Такая дугообразная ветвь, конец которой расщеплен, исходящая из участка прямой кишки сгибательной складки большого пальца правой ладони в направлении карпальной линии и в противоположную сторону от большого пальца, предвещает метастазирование рака шейки матки под № 36 в прямую кишку.



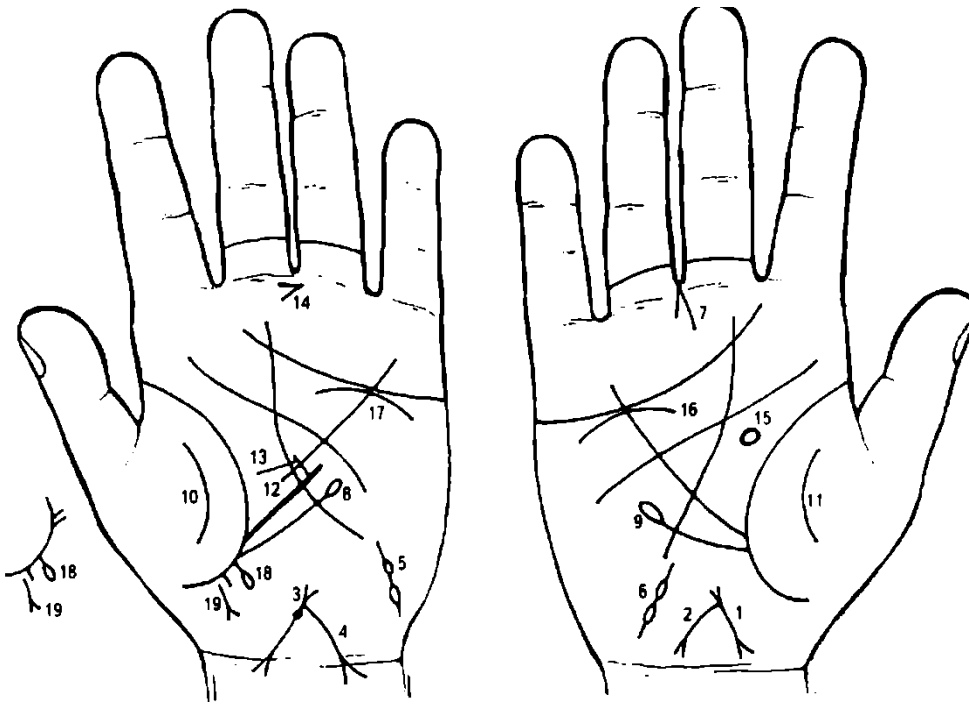
К рисункам 641, 642

1. Крест на гипотенаре левой ладони всей своей тяжестью наклоняется в сторону, противоположную большому пальцу, — предвещает смерть от воды, например, кораблекрушение.

2. Дугообразная линия под трехпальцевой сгибательной складкой, касательно к ней не расположенная, и под бугром Меркурия, обозначает надпочечник правой почки — пониженная функция надпочечника.

3. Извилистая ветвь, исходящая из сгибательной складки большого пальца правой ладони обозначает перегиб мочеточника. Конец знака расщеплен — нефроптоз и пиелонефрит.

4. Точка или ямочка темного цвета в лоханке указывает на камень в нижнем полюсе лоханки.
5. Островок, образуемый сгибательной складкой большого пальца и знаком мочеточника, обозначает расширенные лоханку и чашечки правой почки.
6. Короткая линия, конец которой расщеплен (знак расположен в большом треугольнике правой ладони и исходит как бы от линии Меркурия), конус направлен вниз — обозначает хирургическое удаление камня из правой почки, прогноз благоприятный.
7. Мочеточник левой почки, его сдавление (гинекологическое).
8. Колечко, касательно расположенное к знаку лоханки и чашечки в нижнем полюсе, указывает на кисту солитарную боковую в нижнем полюсе почки.
9. Лоханка и чашечки расширены — гидронефроз левой почки.
10. Знак мочевого пузыря на левой ладони: смещен и растянут влево; цистит (расщепление знака).
11. Знак мочевого пузыря под № 10 расщеплен, при этом ветви расщепления извилистые, обозначает уретру — уретрит.
12. Островок на правой ветви уретры — опухоль снаружи уретры справа.
13. Знак тела матки на правой ладони.
14. Знак шейки матки.
15. Бели не обильные. Трихомоноз.
16. Колечко, касательно расположенное к обеим ветвям знака шейки матки, обозначает лейкоплакию шейки матки.
17. Рак шейки матки.
18. Знак матки: ретрофлексия.
19. Бели обильные.
20. Прямая ветвь, исходящая из сгибательной складки большого пальца правой ладони в направлении пятипальцевой сгибательной складки, имеющая наклон от большого пальца, обозначает мастит правой молочной железы после родов — лечение, массаж.
21. Дугообразная ветвь, исходящая из сгибательной складки большого пальца левой ладони в направлении пятипальцевой сгибательной складки, отклоняющаяся в противоположную сторону от большого пальца, обозначает кисту левой молочной железы — дисгормональное заболевание, которое характеризуется гиперплазией железистого эпителия молочной железы.
22. Такая короткая горизонтальная ветвь, исходящая из сгибательной складки большого пальца левой ладони, пересекающая знак кисты молочной железы, служит указанием на выделение из соска левой молочной железы секрета желтого цвета (гноя). Знак выделения секрета из соска — темный.
23. Такая короткая линия, пересекающая линию Меркурия левой ладони в ее нижней трети, предвещает секторальную резекцию левой молочной железы.
24. 25. Трехпальцевые сгибательные складки оканчиваются в межпальцевом промежутке Ns II — предвещают дурной конец жизни, мучительную смерть.
26. Метастазирование рака шейки матки в прямую кишку.

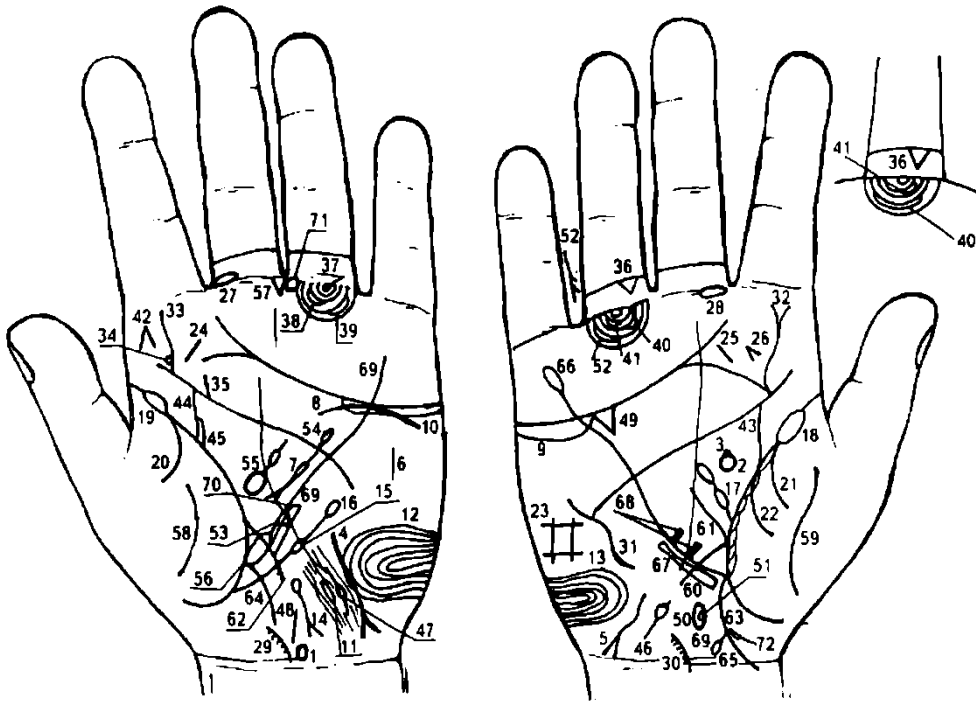


К рисункам 643, 644

1. Знак матки на правой ладони: ретрофлексия матки — отклонение и загиб матки кзади.
 2. Из зева знака тела матки исходит дугообразная линия в направлении карпальной линии, которая до нее не доходит, но конец ее расщеплен,— обозначает обильные бели, а расщепление указывает на зуд вульвы.
 3. Знак матки на левой ладони. На теле, рядом с верхним конусом (влагалище), наблюдается фибромиома матки. Матка увеличена, меноррагия.
 4. Из зева знака тела матки исходит линия, пересекающая карпальную линию, конец ее расщеплен — обозначает рак тела матки.
 5. 6. Два островка, прерывающие короткую линию на гипотенаре с наклоном в сторону большого пальца, на обеих ладонях указывают на распространение рака тела матки по маточным трубам.
 7. Конус, направленный в межпальцевый промежуток среднего и безымянного пальцев, предвещает экстирпацию матки с придатками (нерасширенная экстирпация, как при раке шейки) с последующей рентгенотерапией.
 8. Ветвь, исходящая из сгибательной складки большого пальца левой ладони и ниже основания линии Меркурия в направлении бугра Меркурия (мизинца), конец которой оканчивается островком, обозначает лимфопению.
 9. Ветвь, исходящая из сгибательной складки большого пальца правой ладони и ниже основания линии Меркурия в направлении мизинца, конец которой оканчивается островком, обозначает лейкопению.
- Примечание:** сочетание лимфопении и лейкопении означает лучевую болезнь до 100 РАД — следствие лучевой терапии с последующей рентгенотерапией, связанные с раком тела матки.
- 10, 11. Такие дугообразные линии на тенарах предвещают распространение рака тела матки в брюшную полость.
 13. Короткая прямая ветвь, исходящая из средней трети большой кривизны желудка, при этом ее конец не ограничен какой-нибудь линией, обозначает не рубцующуюся язву диаметром до 5 см в средней трети большой кривизны желудка.
 14. Конус, расположенный горизонтально в межпальцевом промежутке среднего и безымянного пальцев левой ладони, острый конец которого направлен в сторону мизинца, предвещает хирургическое вмешательство, связанное с не рубцующейся язвой желудка в средней трети большой кривизны.
 15. Знак гипофиза на левой ладони — овальной формы, увеличен, дисфункция.
 16. 17. Знаки надпочечников. Здесь в сочетании знаков под №№15, 16, 17 — расстройство деятельности гипофизарно-надпочечниковой системы, т. е. гормональные нарушения, имеющие значение в язвенной болезни желудка и двенадцатиперстной кишки.

18. Прямая короткая ветвь, исходящая из сгибательной складки большого пальца левой ладони в направлении карпальной линии и в противоположную сторону от большого пальца, оканчивающаяся островком, обозначает левосторонний геморройный узел с выпадением.

19. Прямая ветвь, исходящая из сгибательной складки большого пальца левой ладони в направлении карпальной линии и в противоположную сторону от большого пальца, при этом прервана уступом, конец расщеплен, обозначает фиброзный полип.



К рисункам 645, 646

1. Такой знак, расположенный на оси левой ладони и над карпальной линией, указывает на гипоталамус. Патология передней доли, которая вытянута, указывает, что гипоталамус увеличен, а передняя доля его поражена — дисфункция гипоталамуса.

2. Гипофиз. Такой овальной формы знак, расположенный на оси правой ладони в центре большого треугольника, обозначает овальной формы гипофиз (бывает и шаровидной формы). Передняя доля его вытянута, гипофиз увеличен, что обозначает его дисфункцию.

3. Колечко, касательно расположенное к передней доле гипофиза, указывает на базофильную аденому передней доли гипофиза — синдром Иценко—Кушинга.

4. 5. Такой извилистый знак на гипотенаре обеих ладоней, исходящий от линии Меркурия в направлении карпальной линии и в противоположную сторону от большого пальца, конец расщеплен, обозначает гипотиреоз первичный — пониженная функция щитовидной железы: правая доля в незначительной степени, а левая — в значительной степени.

6. Вилочковая железа. Тимико-лимфатический статус (состояние организма), характеризующийся в первую очередь гиперплазией вилочковой железы и всей лимфатической ткани.

7. Островок в средней части знака поджелудочной железы обозначает островковый аппарат поджелудочной железы (инсулярный аппарат): сахар в крови выше 100 (4,3) — недостаточность инсулярного аппарата.

8. Дугообразная линия, касательно расположенная к трехпальцевой сгибательной складке левой ладони, обозначает понижение функции левого надпочечника.

9. 10. Островок под трехпальцевой сгибательной складкой и под бугром Меркурия на обеих ладонях обозначает понижение секреции андрогенов обоими яичками — признаки вторичного гипогонадизма.

11. Левое полушарие мозга: задняя доля. Такой длинный островок, прерывающий папиллярную линию в нижней части гипотенара левой ладони, указывает на значительную черепно-мозговую травму в задней доле. Диагноз: сотрясение головного мозга 8 значительной степени, или указывает на травматическую энцефалопатию.

13. Такие узоры в нижней части гипотенара, образуемые папиллярными линиями, обозначают в смягченной форме эндокринно-вегетативные нарушения в обоих полушариях мозга, связанные с изменениями в области подкорковых образований и объясняющие в смягченной форме маниакально-депрессивный психоз — МДП. Внешние факторы могут служить провоцирующим моментом.

Выводы: нарушение гормональных соотношений в системе гипоталамус—гипофиз, гипофиз-яички, а также в системе гипофиз—левый надпочечник. Также означает лейкоцитоз.

14. Знак, образуемый островком в нижней части гипотенара левой ладони, из которого исходит ветвь с конусом на конце в направлении карпальной линии и в противоположную сторону от большого пальца, обозначает гемолитическую анемию приобретенную.

15. Ветвь, исходящая вверх из сгибательной складки большого пальца и ниже основания линии Меркурия левой ладони, в направлении пятипальцевой складки и вне пределов большого треугольника, оканчивающаяся островком, обозначает лимфопению.

16. Ветвь, исходящая из островка под Ns 15, которая является продолжением знака лимфопении, и оканчивающаяся островком, обозначает упорную тромбоцитопению.

17. Ветвь, исходящая из сгибательной складки большого пальца правой ладони и чуть выше основания знака двенадцатиперстной кишки, которая прерывается островком и заканчивается вторым островком, при этом направлена в сторону мизинца, обозначает переливание компонентов крови (иногда — получение донорской крови).

18. 19. Островок, прерывающий сгибательную складку большого пальца у ее основания на обеих ладонях, обозначает двустороннюю очаговую пневмонию в детстве.

20, 21. Дугообразная ветвь, исходящая из сгибательной складки большого пальца на тенар на обеих ладонях и из-под островков под NsNs 18, 19, обозначает двусторонний сухой плеврит, связанный с двусторонней очаговой пневмонией (возраст 16-17 лет).

22. Дугообразная ветвь, исходящая из сгибательной складки большого пальца правой ладони на тенар, в сочетании со знаком под № 21 указывает на правосторонний гемоторакс, связанный с геморрагическим васкулитом, или геморрагическим диатезом.

23. Четырехугольник на гипотенаре правой ладони указывает на правосторонний гиповентиляционный синдром (недостаточная, т. е. неполная вентиляция легкого).

24. 25. Такая короткая и прямая линия, расположенная наклонно на бугре Юпитера и между трехпальцевой и пятипальцевой сгибательными складками на обеих ладонях, указывает на болезнь миндалин — ангина. Тонзиллит хронический.

26. Конус, расположенный рядом с правой миндалиной, служит указанием на удаление миндалин.

27, 28. Островок, прерывающий первую сгибательную складку проксимальной фаланги среднего пальца на обеих ладонях, предвещает двусторонний неврит слухового (кохлеарного) нерва.

29, 30. Шейный отдел: врожденное искривление; шейный остеохондроз.

31. Такая дугообразная линия, вогнутая в сторону линии Меркурия, расположенная обычно только на гипотенаре правой ладони, указывает на искривление грудного отдела позвоночника: вогнутость вправо в плоскости спины.

32. Извилистая ветвь, исходящая из пятипальцевой сгибательной складки правой ладони на бугор Юпитера и в направлении пальца Юпитера, конец которой расщеплен, обозначает искривление поясничного отдела, а расщепление знака указывает на правосторонний ушиб поясничного отдела.

33. Извилистая ветвь — искривление поясничного отдела позвоночника.

34. Колечко, касательно расположенное к знаку поясничного отдела позвоночника под № 33 у основания пятипальцевой сгибательной складки, служит указанием на подвывих IV поясничного позвонка.

35. Левосторонний ушиб крестца.

36. Треугольник под второй сгибательной складкой проксимальной фаланги безымянного пальца правой ладони обозначает правосторонний ушиб копчика.

37. Колечко, расположенное между первой сгибательной складкой проксимальной фаланги безымянного пальца левой ладони и первым трирадиусом, образуемым папиллярной линией, обозначает левостороннюю невралгию седалищного нерва.

38. 39. Островки, прерывающие подпальцевый трирадиус безымянного пальца левой ладони, предвещают два левосторонних регионарных паховых лимфоузла, под № 38 — значительный.

40, 41. Такие же знаки под безымянным пальцем правой ладони обозначают два правосторонних регионарных паховых лимфоузла.

42. Конус на бугре Юпитера, расположенный вертикально и направленный в сторону пальца Юпитера, указывает на фиброму левой щеки.

43. Мочеточник правый: расширен или его сдавление.

44. Мочеточник левый: извит.

45. Лоханка и чашечки расширены — гидронефроз.

46. Ветвь, исходящая из карпальной линии на гипотенар с наклоном в сторону большого пальца правой ладони и оканчивающаяся островком, обозначает правый семенной канатик. Островок в конце знака указывает на дискинезию в нижней трети.

47. Левый семенной канатик: дискинезия в средней трети.

48. Хронический простатит.

49. Треугольник под трехпальцевой сгибательной складкой и под бугром Меркурия правой ладони означает холецистит.

50. Островок, расположенный на оси правой ладони и ниже основания линии Меркурия, обозначает общий желчный проток — дискинезия желчных путей: нарушение моторной функции желчного пузыря и общего желчного протока, а также функций сфинктеров.

51. Колечко, касательно расположенное внутри общего желчного протока в средней его части, означает (предвещает) инородное тело в средней трети в общем желчном протоке на правой его стенке.

52. Прямая ветвь, исходящая из межпальцевого промежутка безымянного пальца и мизинца правой ладони, от которой исходят две короткие ветви, предвещает две операции: удаление желчного пузыря, удаление инородного тела (камня) из общего желчного протока.

53. Треугольник, расположенный на участке печени линии Меркурия левой ладони (верхняя треть), обозначает рецидивирующую крапивницу.

54. Дугообразная линия, исходящая из островка в большом четырехугольнике левой ладони, пересекающая пятипальцевую сгибательную складку и оканчивающаяся расщеплением в большом треугольнике, обозначает поджелудочную железу.

Островок в начале знака указывает, что поджелудочная железа подвержена аллергическим отравлениям. Островок под № 7 — недостаточность инсулярного аппарата. Расщепление — обозначает головку. Диагноз: холецистопанкреатит; панкреатическая ахилия.

55. Островок, расположенный в большом треугольнике левой ладони рядом со сгибательной складкой большого пальца (а иногда и касательно к ней), обозначает селезенку; выпускающая ветвь в направлении пятипальцевой сгибательной складки, которая прерывается островком, указывает на анемию.

56. Островок, касательно расположенный к сгибательной складке большого пальца левой ладони, который является основанием линии Меркурия, из которого она исходит, означает хронический лимфолейкоз.

57. Треугольник под первой сгибательной складкой проксимальной фаланги среднего пальца левой ладони, который расположен со стороны межпальцевого промежутка среднего и безымянного пальцев, предвещает спленэктомию — хирургическое удаление селезенки.

58. 59. Такие линии на тенарах указывают на воспаление брюшины.

60. Ветвь, исходящая из сгибательной складки большого пальца правой ладони, основание которой находится над основанием линии Меркурия, пересекающая ее в направлении на карпальную линию, при этом дугообразная и короткая, обозначает сдавление двенадцатиперстной кишки, дуоденит. «Подкова» в пределах нормы.

61. Ветвь, исходящая из основания двенадцатиперстной кишки в направлении пятипальцевой сгибательной складки, обозначает расширенную луковицу.

62. Ветвь, исходящая из сгибательной складки большого пальца левой ладони, основание которой расположено над основанием линии Меркурия, пересекающая ее в направлении карпальной линии, конец прерывается островком, обозначает тощую и подвздошную кишку. Островок на конце подвздошной кишки — отек Квинке (вздутие) на конце подвздошной кишки. Диагноз: энтероколит; панкреатическая ахилия.

63. Дугообразная ветвь, исходящая из основания линии Меркурия в направлении карпальной линии правой ладони, обозначает правую половину толстой кишки. (Восходящая и правая половина поперечно-ободочной кишки). Указывает на колит.

64. Левая половина толстой кишки.

65. Короткая ветвь, исходящая из поперечно-ободочной кишки (правая половина), конец которой оканчивается островком, обозначает дивертикул в правой половине поперечно-ободочной кишки.

66. Линия Меркурия на правой ладони обозначает малую кривизну желудка. Она оканчивается островком — указывает, что желудок подвержен аллергическим реакциям.

67. Длинный четырехугольник, расположенный вне пределов большого треугольника, но параллельно малой кривизне желудка на участке верхней и средней трети малой кривизны, указывает на ожог слизистой оболочки в верхней и средней трети малой кривизны желудка.

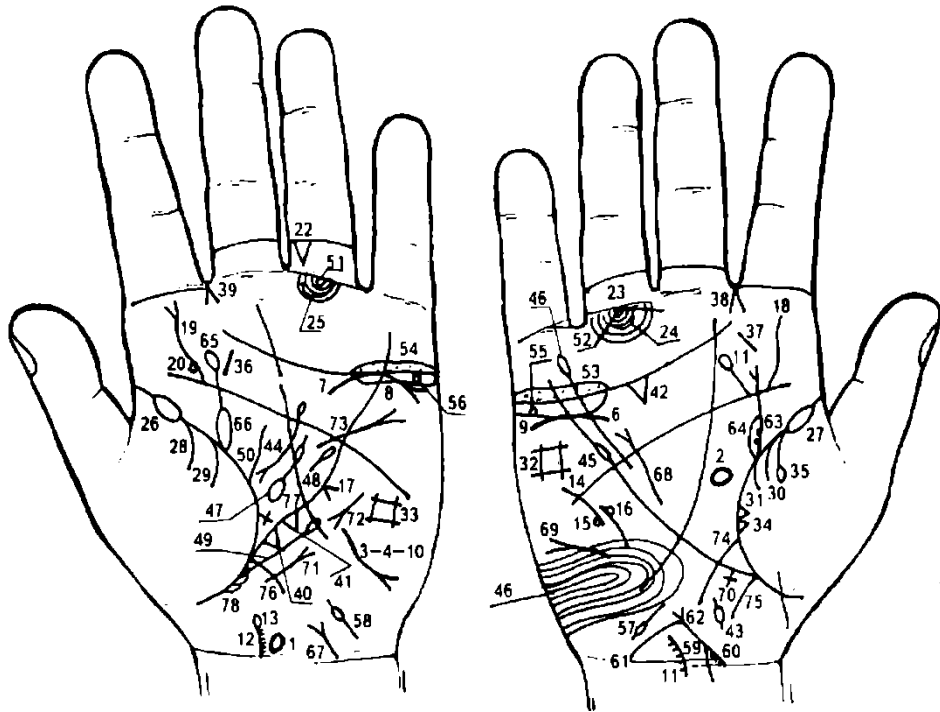
68. Две короткие ветви, исходящие из средней трети малой кривизны желудка со стороны большого треугольника правой ладони, предвещают две не рубцующиеся язвы в средней трети малой кривизны желудка; кровохарканье.

69. Линия Меркурия на левой ладони обозначает большую кривизну желудка.

70. Длинный четырехугольник, расположенный вне пределов большого треугольника, но параллельно большой кривизне желудка на участке верхней и средней трети большой кривизны, указывает на ожог слизистой оболочки в верхней и средней трети большой кривизны желудка.

71. Четырехугольник, расположенный в межпальцевом промежутке среднего и безымянного пальцев левой ладони, предвещает коррозионный гастрит, связанный с ожогами слизистой оболочки малой и большой кривизны желудка.

72. Правосторонняя частичная кишечная непроходимость,



К рисункам 647, 648

1. Гипоталамус: увеличен, удары по передней доле, связанные с абортами, гормональная дисфункция.

2. Гипофиз овальной формы; увеличена функция.

3. Гипотиреоз первичный.

3, 4. Размеры тимуса уменьшены со дня рождения, вследствие повышенного уровня тестостерона; как следствие — расстройство иммунной системы.

5. Аномалий не предвидится. На рисунке нет.

6. Нефроптоз и хроническая недостаточность мозгового слоя надпочечника.

7. Дугообразная линия, касательно расположенная к трехпальцевой сгибательной складке и под бугром Меркурия левой ладони, обозначает:

а) хроническую недостаточность мозгового слоя надпочечника, связанную с гипотонической болезнью;

б) знак надпочечника левой почки расщеплен вправо — предвещает прорастание лимфогранулематоза в левую почку.

8, 9. Заболевания половых желез — яичники: оба яичника продуцируют андрогены — мужские гормоны. (Волосы вокруг сосков молочных желез, на верхних и нижних конечностях, на лице над верхней губой и т. д.).

Ожирение, связанное с первичным гипотиреозом.

Выводы: гормональная дисфункция в системе гипоталамус—гипофиз, гипофиз—яичники, а также в системе гипофиз — левый надпочечник.

Шейный отдел: правосторонний ушиб.

13. Островок указывает на поражение лимфогранулематоза. Искривление шейного отдела позвоночника. Мелкие исходящие ветви указывают на шейный остеохондроз.

14. Прерванная дугообразная линия на гипотенаре правой ладони обозначает травму грудного отдела позвоночника.

15, 16. Колечки, касательно расположенные рядом с разрывом знака грудного отдела позвоночника, указывают соответственно на смещение диска влево и вправо, прорастание лимфогранулематоза.

17. Смещение средостения влево вследствие травмы грудного отдела позвоночника.

18. На правой ладони врожденное S-образное искривление.

19. Левосторонний ушиб поясничного отдела позвоночника.

20. Колечко, близко расположенное к пятипальцевой сгибательной складке левой ладони, указывает на смещение диска между IV—V позвонками поясничного отдела позвоночника: дискогенный полирадикулит.

21. Крестец: аномалий не предвидится.

22. Копчик: левосторонний ушиб.

23. Седлищный нерв: правосторонняя невралгия.

24, 25. По одному средней величины паховому регионарному лимфоузлу с каждой стороны.

26, 27. Двусторонняя очаговая пневмония в детстве.

28. Левосторонний сухой плеврит в детстве.

28, 29. Левосторонний гемоторакс, связанный с геморрагическим диатезом.

30, 31. Правосторонний гемоторакс, связанный с геморрагическим диатезом.

32, 33. Двусторонний гиповентиляционный синдром.

34. Злокачественное поражение средней доли легкого, связанное с прорастанием лимфогранулематоза.

35. Правосторонний экссудативный плеврит: жидкость имеет характер транссудата.

36, 37. Тонзиллит хронический.

38, 39. Двусторонний насморк вазомоторный и аллергический. Шея увеличена — лимфоу <дефект скана>.

40. Треугольник на участке печени левой ладони указывает на лямблиоз.

41. Треугольник, расположенный рядом со знаком лямблиоза под № 40 (верхняя треть линии Меркурия левой ладони), обозначает хроническую рецидивирующую крапивницу.

42. Треугольник под трехпальцевой сгибательной складкой правой ладони обозначает холецистит.

43. Дискинезия желчных путей.

44. Ахилический панкреатит, островок — аллергические отравления поджелудочной железы.

45. Островок, прерывающий линию Меркурия на участке большого четырехугольника правой ладони, обозначает лейкоз (или указывает на лейкемию, белокровие, рак крови).

46. Такая петля из папиллярных линий на гипотенаре правой ладони указывает на лейкоцитоз и эндокринно-вегетативные нарушения, связанные с

изменениями в области подкорковых образований, объясняющие депрессивное течение психоза.

47. Большой островок, выпускающий ветвь в направлении пятипальцевой сгибательной складки левой ладони, которую прерывает островок незначительной величины, обозначает: большой островок — спленомегалия, маленький островок — анемия.

48. Короткая линия, расположенная в большом <дефект скана> ладони и параллельно линии Меркурия, кипец гчигорой расщеплен или оканчивается островком, указывает на лимфогранулематоз.

49. Ветвь, исходящая из сгибательной складки большого пальца левой ладони и ниже основания линии Меркурия в направлении пятипальцевой сгибательной складки и почти параллельно линии Меркурия, которая оканчивается островком, указывает на лимфопению.

50. Такая извилистая ветвь, исходящая из сгибательной складки большого пальца и ниже основания знака левой почки под № 65, с отклонением в противоположную сторону от большого пальца, предвещает поражение левой молочной железы лимфогранулематозом.

51, 52. Две прямые короткие линии, исходящие из одной точки из первой складки проксимальной фаланги безымянного пальца, которая расположена на оси пальца, а угол между этими двумя ветвями не менее 90 градусов, обозначают на обеих ладонях боли трубчатых костей голени.

53, 54. Двусторонний оофорит.

55. Четырехугольник, расположенный в островке под № 9 правой ладони, обозначает кисту ретенционную дермоидную в правом яичнике.

56. Колечко, расположенное в островке под № 8 под трехпальцевой сгибательной складкой, указывает на кисту ретенционную желтого тела или фолликулярную левого яичника.

57. Островок, расположенный на гипотенаре правой ладони и рядом с карпальной линией, выпускающий короткую ветвь в направлении бугра Юпитера, обозначает спайку в истмической (перешеек) части маточной трубы; а весь знак указывает на воспаление маточной трубы и на ее полную непроходимость.

58. Короткая линия, расположенная на гипотенаре левой ладони и рядом с карпальной линией в направлении бугра Юпитера, конец которой оканчивается островком, указывает на воспаление левой маточной трубы, а островок указывает на спайку в ампулярной части.

59. Знак матки: ретрофлексия — отклонение и загиб кзади (знак тела матки между конусами).

60. Эрозия шейки матки. Конус обозначает шейку матки.

61. Длинная ветвь, исходящая из основания верхнего конуса знака матки в направлении карпальной линии, обозначает обильные бели.

Примечание: основание верхнего конуса обозначает зев тела матки. Ветви верхнего конуса обозначают стенки влагалища.

62. Правая ветвь знака влагалища обозначает правую стенку влагалища.

63. Мочеточник: перегиб, гинекологическое сдавление. Конус на конце знака мочеточника предвещает пиелонефрит правой почки. Две точки (ямочки) на знаке мочеточника указывают на два камня в верхней трети мочеточника с отхождением.

64. Островок, образуемый сгибательной складкой большого пальца правой ладони, знаком мочеточника и дугообразной ветвью, обозначает, что лоханка и чашечки расширены. Диагноз: гидронефроз.

65. Извилистая ветвь, исходящая из сгибательной складки большого пальца левой ладони в направлении указательного пальца и с наклоном в сторону большого пальца, конец которой оканчивается островком, означает: мочеточник — сдавление, извит; а островок указывает, что левая почка миеломная (болезнь Рустичко—Калера), течение злокачественное.

66. Лоханка и чашечки расширены.

67. Цистит.

68. Короткая линия, исходящая из большого треугольника правой ладони в направлении пятипальцевой сгибательной складки, при этом расположена рядом и почти параллельно линии Меркурия, конец расщеплен, обозначает относительную недостаточность трехстворчатого клапана правого желудочка, гипертрофия правого желудочка и правого предсердия, вследствие ревматического эндокардита. Гипертензия малого круга кровообращения. Гипотоническая болезнь.

69. Такая короткая линия на гипотенаре правой ладони, конец которой расщеплен с противоположной стороны от большого пальца, обозначает асцит (накопление жидкости в брюшной полости вследствие сердечной недостаточности). Отек нижних конечностей.

70. Длинный крест на участке печени правой ладони указывает на нарушение функции печени — сердечный фиброз печени вследствие относительной трикуспидальной недостаточности. Длина креста указывает также на пункцию правой доли печени.

71. Стеноз митрального клапана на гипотенаре левой ладони в пределах I—II степени.

72. Тахикардия.

73. Гипертрофия левого желудочка. Экстрасистолия.

74. Дугообразная ветвь, исходящая из сгибательной складки большого пальца правой ладони и чуть выше основания линии Меркурия, ее пересекающая в направлении карпальной линии, обозначает двенадцатиперстную кишку: сдавление, дуоденит. «Подкова» в пределах нормы (неширокая).

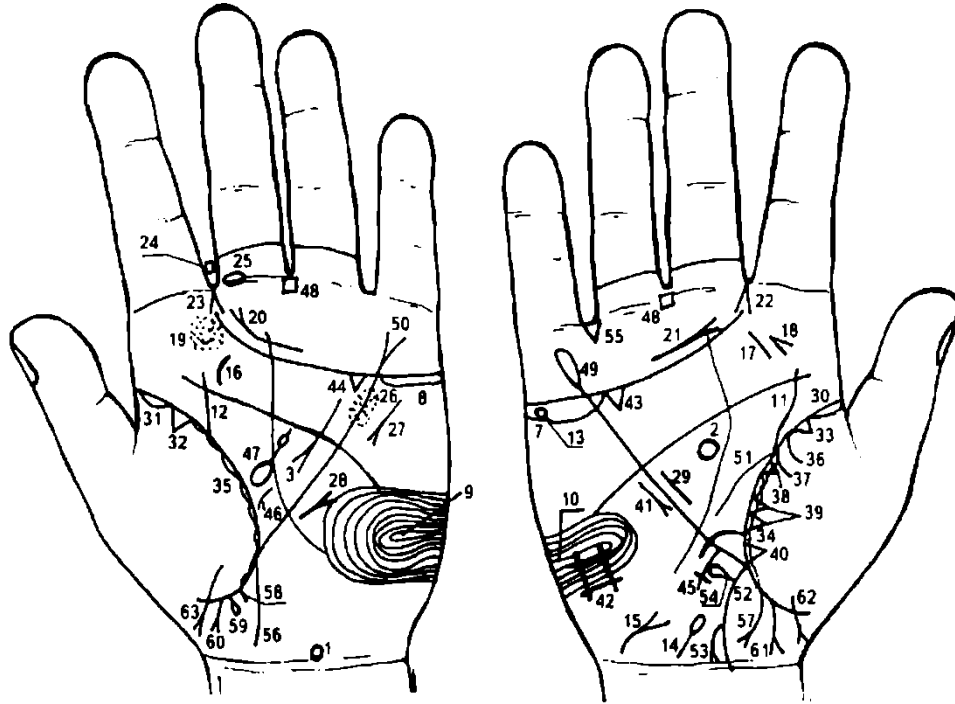
75. Ветвь, исходящая из основания линии Меркурия в направлении карпальной линии правой ладони, обозначает правую половину толстой кишки: восходящая ветвь и правая половина поперечно-ободочной кишки — колит — лямблиоз, панкреатическая ахилия.

76. Левая половина толстой кишки — колит.

77. Крест на линии жизни — сигмоидит.

78. Множество островков на участке прямой кишки сгибательной складки большого пальца левой ладони обозначают диспепсию.

Примечание. Такой же знак на правой ладони обозначает дизентерию.



К рисункам 649, 650

1. Гипоталамус: передняя доля вытянута — указывает на поражение передней доли гипоталамуса — гормональная дисфункция.

2. Гипофиз: шаровидной формы, увеличен — гормональная дисфункция.

3. Дугообразная линия в большом треугольнике левой ладони, конец которой расщеплен (конус) и направлен вниз, обозначает ахилический панкреатит (знак дугообразный), а также признаки холецистопанкреатита.

4. Заболеваний щитовидной железы нет. На рисунке не показан.

5. Заболеваний вилочковой железы нет.

6. Заболеваний надпочечников нет.

7. 8. Длинный островок под трехпальцевой сгибательной складкой на обеих ладонях и под бугром Меркурия обозначает вторичный гипогонадизм — синдром, возникающий, главным образом, вследствие гипоталамо-гипофизарной недостаточности, приводящей к уменьшению продукции гонадотропных гормонов с последующим понижением секреции андрогенов.

9, 10. Ульнарная петля (т. е. открывающаяся в сторону мизинца) на гипотенаре обеих ладоней — указывает на смягченную форму эндокринно-вегетативных нарушений в подкорковых образованиях обоих полушарий мозга и объясняющую маниакально-депрессивный психоз в смягченной форме (МДП). Внешние факторы могут служить провоцирующим моментом.

11, 12. Мочеточники: сдавление раковым заболеванием прямой кишки.

13. Колечко, расположенное в островке под трехпальцевой сгибательной складкой правой ладони, предвещает опухоль в правом яичке.

14. Правый семенной канатик: ветвь, исходящая от карпальной линии, расположенная на гипотенаре правой ладони в направлении к указательному пальцу, оканчивающаяся островком, предвещает нарушение перистальтики семенного канатика и его дискинезию.

15. Сдавление мочевого пузыря опухолью прямой кишки. Конус знака указывает на цистит, признаки прорастания рака в мочевой пузырь.

16. 17. Дугообразный знак на бугре Юпитера левой ладони, расположенный между трехпальцевой и сгибательной складками на бугре Юпитера, а короткая прямая линия под № 17 расположена наклонно, — обозначает (особенно знак под № 16) инфекционный мононуклеоз.

Конус, расположенный рядом со знаком правой миндалины под № 17, вершина которого направлена в сторону среднего пальца, указывает (предвещает) удаление миндалин.

Множество точек (ямочек) на бугре Юпитера левой ладони указывают на фарингит.

21. Дугообразная линия, расположенная над трехпальцевой сгибательной складкой, почти (иногда) параллельно ей и напротив среднего пальца, конус которой направлен в межпальцевый промежуток указательного и среднего пальцев на обеих ладонях, указывает на фарингит хронический атрофический.

22, 23. Конус, направленный в межпальцевый промежуток указательного и среднего пальцев на обеих ладонях, указывает на двусторонний насморк вазомоторный и аллергический.

24. Четырехугольник, расположенный в межпальцевом промежутке указательного и среднего пальцев левой ладони, указывает на хроническое левостороннее воспаление лобной пазухи, или левосторонний хронический фронтит.

25. Островок, прерывающий первую сгибательную складку среднего пальца левой ладони со стороны межпальцевого промежутка указательного и среднего пальцев, обозначает неврит слухового (кохлеарного) нерва левого уха, связанный с искривлением носовой перегородки.

26. Множество точек (ямочек), расположенных по обе стороны линии Меркурия и между трехпальцевой и пятипальцевой сгибательными складками левой ладони, указывают на ревматизм неактивной фазы.

Примечание: если такая же информация и на правой ладони, то это означает ревматизм активной фазы.

27. Тахикардия — короткая линия, конец которой расщеплен, расположенная на гипотенаре левой ладони.

28. Стеноз митрального клапана.

29. Гипертрофия правого желудочка.

30. 31. Сгибательная складка большого пальца начинается с островка на обеих ладонях — обозначает двустороннюю очаговую пневмонию в детстве.

32, 33. Треугольник на сгибательной складке большого пальца, расположенный со стороны тенара и в верхушке легкого на обеих ладонях, указывает на фиброзные изменения корней обоих легких.

34, 35. Островки, расположенные вдоль сгибательных складок больших пальцев, предвещают хронический бронхит.

36. Ветвь, исходящая из сгибательной складки большого пальца правой ладони на тенар, обозначает правосторонний сухой плеврит.

36, 37. Обе ветви, исходящие из сгибательной складки большого пальца правой ладони на тенар, в своем сочетании указывают на правосторонний гемоторакс, связанный с геморрагическим диатезом.

38. Треугольник на сгибательной складке правой ладони, расположенный в верхнем сегменте средней доли, указывает на спайку, т. е. фиброзные изменения в средней доле легкого.

39. Два треугольника, расположенные на сгибательной складке большого пальца правой ладони, основания которых касательны, а весь знак расположен в средней доле, предвещают метастазирование рака толстой кишки в правое легкое.

40. Треугольник на сгибательной складке большого пальца правой ладони, расположенный в средней доле легкого, указывает на фиброзные изменения в нижнем сегменте средней доли легкого.

41. Среднедолевой синдром.

42. Такой четырехугольник на гипотенаре правой ладони предвещает правосторонний гиповентиляционный синдром — недостаточная, т. е. неполная вентиляция правого легкого.

43, 44. Треугольник под трехпальцевой сгибательной складкой и под бугром Меркурия на обеих ладонях означает холецистит.

45. Длинный крест на участке печени линии Меркурия правой ладони обозначает цирроз печени; знак длинный — предвещает пункцию правой доли печени.

47. Островок в большом треугольнике левой ладони, выпускающий ветвь с островком, который ее прерывает, указывает на увеличенную селезенку; анемия.

48. Четырехугольники, расположенные внизу промежности среднего и безымянного пальцев на обеих ладонях, означают анацидный гастрит.

49. Линия Меркурия на правой ладони оканчивается островком — указывает, что желудок подвержен аллергическим отравлениям.

Примечание: линия Меркурия на правой ладони обозначает малую кривизну желудка.

50. Конец линии Меркурия расщеплен на левой ладони — обозначает гастроптоз.

Примечание: пиния Меркурия на левой ладони обозначает большую кривизну желудка.

51. Дугообразная короткая линия, исходящая из сгибательной складки большого пальца правой ладони и чуть выше основания линии Меркурия на гипотенар, обозначает сдавление, дуоденит.

52. Ветвь, исходящая из основания линии Меркурия правой ладони в направлении карпальной линии, обозначает восходящую ветвь (правую половину) толстой кишки. Колит.

53. Ветвь, исходящая из знака восходящей толстой кишки в направлении карпальной линии, конец которой расщеплен, указывает на полип — признаки экзофитной формы рака восходящей ветви толстой кишки (подозревается), или новообразование в печеночном углу.

54. Знак восходящей ветви толстой кишки выпускает ветвь, конец оканчивается островком — обозначает дивертикул в правой половине поперечно-ободочной кишки.

55. Треугольник, расположенный в межпальцевом промежутке безымянного пальца и мизинца правой ладони, предвещает правостороннюю кишечную непроходимость.

56. Ветвь, исходящая из основания линии Меркурия правой ладони в направлении карпальной линии, обозначает левую половину толстой кишки. Колит.

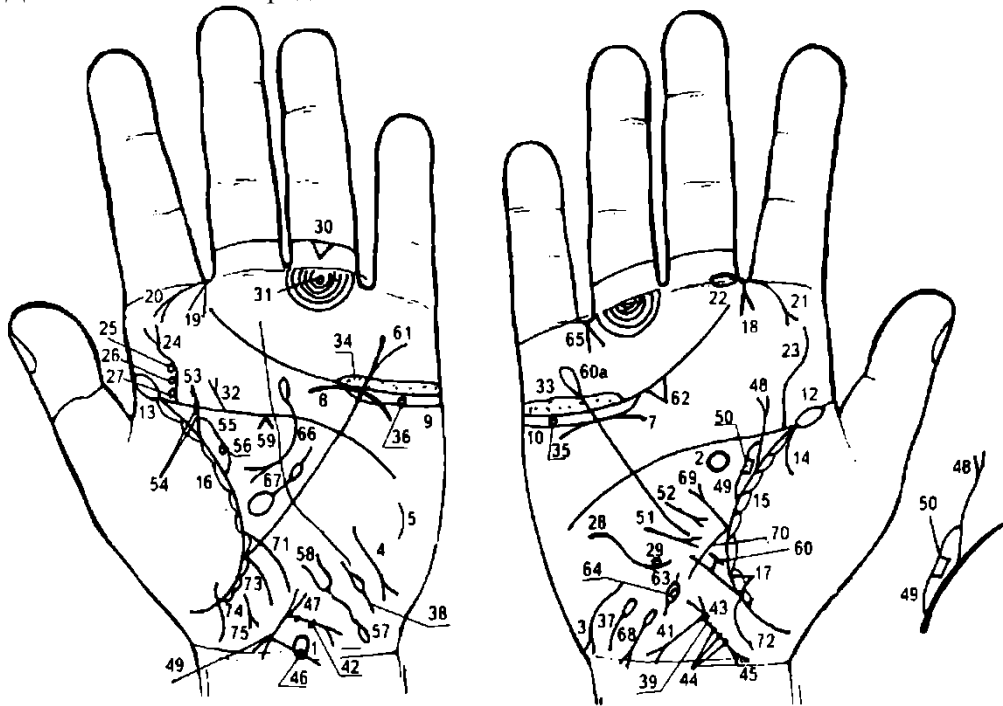
57. Дугообразная ветвь, исходящая из участка прямой кишки сгибательной складки большого пальца правой ладони в направлении карпальной линии и в противоположную сторону от большого пальца, конец которой расщеплен, обозначает рак прямой кишки.

58. Трещина прямой кишки неглубокая, слева.

59. Геморройный узел слева с выпадением.

60. 61. Мальчик — тяжелые роды.

62, 63. Девочка — тяжелые роды.



К рисунку 651, 652

1. Гипоталамус: передняя доля травмирована (удары, связанные с абортами). Гормональная дисфункция.

2. Гипофиз: овальной формы; увеличен, дисфункция.

3. 4. Гипотиреоз первичный.

5. Размеры тимуса уменьшены со дня рождения. Высокая выработка тестостерона, вследствие чего расстройство иммунной системы.

7. Дугообразная линия, расположенная под трехпальцевой сгибательной складкой правой ладони (не касательно) и под бугром Меркурия, обозначает нефроптоз (опущение) правой почки. Правая почка очень подвижна, выходит из своего естественного ложа и травмируется. Избыточная подвижность почки сопровождается болевыми симптомами, нарушением оттока мочи и функции почки. Здесь нефроптоз связан с приобретенными деформациями поясничного отдела позвоночника: см. 25, 26, 27, а также с первичным гипотиреозом.

8. Пониженная функция надпочечника, связанная с первичным гипотиреозом.

9, 10. Длинный островок под трехпальцевой сгибательной складкой и под бугром Меркурия на обеих ладонях указывает на то, что оба яичника продуцируют андрогены (мужские гормоны).

11. Ожирение: гипотиреоз первичный.

12, 13. Сгибательная складка большого пальца начинается с островка на обеих ладонях — обозначает двустороннюю очаговую пневмонию в детстве (до 4—5 летнего возраста).

14. Дугообразная ветвь, исходящая из сгибательной складки большого пальца правой ладони и из-под островка под № 12 на тенар, указывает на правосторонний сухой плеврит в детстве (до 4-5-летнего возраста).

16. Островки, расположенные вдоль сгибательной складки большого пальца на обеих ладонях, указывают на склерому верхних дыхательных путей (см. двустороннюю риносклерому носа № 21).

17. Треугольник на сгибательной складке большого пальца правой ладони, расположенный в нижней части средней доли, обозначает фиброзные изменения в нижнем сегменте средней доли легкого.

18, 19. Нос: конус, направленный в межпальцевый промежуток указательного и среднего пальцев на обеих ладонях, предвещает насморк вазомоторный и аллергический двусторонний.

20, 21. Дугообразная ветвь, исходящая из первой сгибательной складки проксимальной фаланги указательного пальца на бугор Юпитера, конец которой расщеплен, на обеих ладонях предвещает двустороннюю риносклерому носа.

22. Островок, прерывающий первую сгибательную складку проксимальной фаланги среднего пальца правой ладони со стороны межпальцевого промежутка указательного и среднего пальцев, указывает на неврит слухового (кохлеарного) нерва.

23. Извилистая линия, исходящая из слияния сгибательной складки большого пальца и пятипальцевой сгибательной складки правой ладони на бугор Юпитера в направлении указательного пальца, обозначает искривление поясничного отдела позвоночника.

24. Извилистая линия, исходящая из слияния сгибательной складки большого пальца и пятипальцевой сгибательной складки левой ладони на бугор Юпитера в направлении указательного пальца, конец которой расщеплен, указывает на искривление поясничного отдела позвоночника, а расщепление знака предвещает его левосторонний ушиб. Мелкие штрихи, исходящие из знака, означают остеохондроз.

25, 26, 27. Три колечка, касательно расположенные к основанию знака поясничного отдела позвоночника под № 24 на левой ладони, обозначают соответственно травмы позвоночника в области L2—3; L3—4 и L4—5. Диагноз: посттравматический поясничный радикулит.

28. Извилистая линия на гипотенаре правой ладони обозначает травму, S-образное искривление грудного отдела позвоночника.

29. Колечко, касательно расположенное в конце знака грудного отдела позвоночника, предвещает ущемление между IX[^]-X позвонками грудного отдела позвоночника.

30. Треугольник под второй сгибательной складкой проксимальной фаланги безымянного пальца левой ладони обозначает левосторонний ушиб копчика позвоночника.

31. Колечко, расположенное между первой сгибательной складкой проксимальной фаланги безымянного пальца и первым подпальцевым трирадиусом безымянного пальца левой ладони, обозначает левостороннюю невралгию седалищного нерва.

32. Прямая ветвь, исходящая из пятипальцевой сгибательной складки и из-под бугра Юпитера левой ладони в направлении на бугор Юпитера с уклоном в сторону указательного пальца, конец которой расщеплен, указывает на левосторонний ушиб или травму крестца.

33, 34. Длинный островок (или островки), расположенные над трехпальцевой сгибательной складкой и под бугром Меркурия, в котором множество точек (ямочек), на обеих ладонях обозначает двусторонний оофорит.

35. Колечко, расположенное внутри островка под № 10 правой ладони, указывает на кисту ретенционную «шоколадную» в правом яичнике.

36. Колечко, расположенное внутри островка под № 9 левой ладони, указывает на кисту ретенционную фолликулярную в левом яичнике.

37. Короткая линия, расположенная в нижней части гипотенара правой ладони и оканчивающаяся островком, знак имеет уклон в сторону большого пальца, обозначает спайку в ампулярной части правой маточной трубы.

38. Короткая линия, расположенная в нижней части гипотенара левой ладони с уклоном в сторону большого пальца, в средней части ее прерывает островок, обозначает спайку в средней части левой маточной трубы.

39, 40. Знак матки: имеет наклон в противоположную сторону от большого пальца — ретрофлексия: отклонение и загиб кзади.

41. Прямая и короткая ветвь, исходящая из основания верхнего конуса (зев тела матки), конец которой расщеплен, указывает на трихомоноз, зуд вульвы.

42. Короткая ветвь, исходящая из основания верхнего конуса, на котором две точки (ямочки), конец расщеплен, обозначает: две точки (ямочки) — две травмы свода тела матки инструментом (аборт), конус — зуд вульвы. Бели.

43. Глубокая точка (ямочка) в зеве тела матки на правой ладони предвещает миому в зеве тела матки. В сочетании с кистой «шоколадной» под № 35 является указанием на генитальный эндометриоз.

44. Три ямочки (точки) на знаке тела матки указывают на три миомы на теле матки — матка фиброматозная.

45. Нижний конус знака тела матки обозначает шейку матки. Насечки на ветви конуса обозначают эрозию шейки матки.

46. Короткая ветвь, исходящая из основания нижнего конуса знака матки, который прерывается островком, обозначает разрыв шейки матки, связанный с родами, или травму шейки инструментом.

47. Верхний конус знака матки обозначает влагалище.

48. Мочеточник. Извилистая ветвь, исходящая из сгибательной складки большого пальца правой ладони (из проекции точки 20 лет) в направлении указательного пальца с наклоном в сторону большого пальца, конец которой расщеплен, обозначает мочеточник. Извилистость знака указывает на перегиб мочеточника, перерастяжение, скручивание либо сдавление почечной ножки и травмирование нервных проводников. Знак мочеточника расщеплен, что является указанием на хронический пиелонефрит.

49. Островок, образуемый сгибательной складкой большого пальца правой ладони, знаком мочеточника и дополнительной линией, обозначает в совокупности лоханку и чашечки: расширены, гидронефротическая трансформация правой почки.

50. Четырехугольник, расположенный в средней части лоханки, обозначает плоский камень типа коралла, связанный с нефроптозом; может быть и нефрогенная гипертония. Образование камня в лоханке сопровождается гематурией — наблюдается, в частности, выделение крови (эритроцитов) с мочой.

51. Короткая линия, исходящая из гипотенара правой ладони к месту разрыва линии Меркурия и оканчивающаяся расщеплением (конусом), конус направлен в сторону основания линии Меркурия, предвещает фиксацию опущенной правой почки, т. е. предвещает нефропексию.

52. Короткая линия, конец которой расщеплен, расположенная в большом треугольнике правой ладони, исходящая от линии Меркурия в направлении ее основания, предвещает повторную фиксацию правой почки вследствие ее повторного смещения.

53. Мочеточник: извилистая ветвь, исходящая из проекции точки 20 лет на сгибательной складке большого пальца левой ладони в направлении на бугор Юпитера с уклоном в сторону большого пальца, указывает, что левый мочеточник извит, мелкие штрихи по длине знака означают песок в мочеточнике.

54. Две точки (ямочки) на знаке мочеточника в его верхней трети предвещают два камня в верхней трети мочеточника с отхождением.

55. Островок, образуемый сгибательной складкой большого пальца левой ладони, знаком мочеточника и дополнительной линией, обозначает — лоханка и чашечки расширены. Гидронефроз.

56. Колечко, касательно расположенное в лоханке, указывает на кисту солитарную боковую незначительной величины.

57. Такой извилистый знак, конец которого расщеплен под знаком № 58 на гипотенаре левой ладони, исходящий от карпальной линии с наклоном в сторону большого пальца, обозначает мочевой пузырь: растянут влево; опущение (цистотеле), связанное с ретрофлексией матки под № 39, 40. Островок в начале знака указывает на дивертикул на задней стенке. Расщепление знака — цистит.

58. Такое извилистое расщепление знака мочевого пузыря предвещает уретрит: аллергические реакции; трихомонады.

59. Конус под пятипальцевой сгибательной складкой и в большом треугольнике левой ладони указывает на левосторонний спазм пищевода.

60. Зарубцованная язва в верхней трети малой кривизны.

60а. Линия Меркурия правой ладони оканчивается островком — служит указанием на то, что желудок подвержен аллергическим отравлениям.

61. Линия Меркурия левой ладони оканчивается расщеплением — указывает на гастроптоз — опущение желудка.

62. Большой треугольник под трехпальцевой сгибательной складкой и под бугром Меркурия правой ладони обозначает калькулезный холецистит.

63. Островок, расположенный на оси правой ладони и ниже основания линии Меркурия, означает дискинезию желчных путей — нарушение моторной функции желчного пузыря и общего желчного протока, а также функций сфинктеров.

64. Колечко незначительной величины, расположенное внутри знака общего желчного протока касательно правой стенки в нижней трети (рядом с луковицей), обозначает инородное тело в нижней трети общего желчного протока.

65. Конус, направленный в межпальцевый промежуток безымянного пальца и мизинца только на правой ладони, предвещает удаление желчного пузыря. Прогноз благоприятный.

66. Островок выпускает дугообразную ветвь и оканчивается расщеплением в большом треугольнике левой ладони — предвещает аллергическое отравление поджелудочной железы; ахилия; холецистопанкреатит.

67. Воспалительные: селезенка увеличена, анемия.

68. Невоспалительные: гемолитическая анемия (механическая желтуха).

69. Прямая ветвь, исходящая из основания знака двенадцатиперстной кишки в направлении мизинца, конец которой расщеплен, обозначает язву в луковице двенадцатиперстной кишки; луковица расширена.

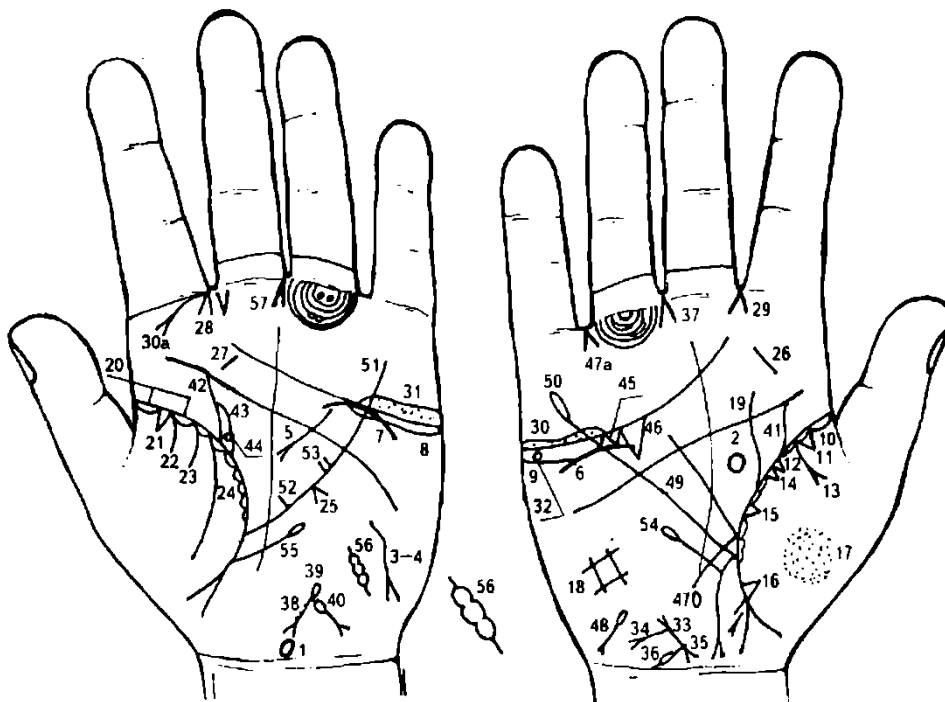
70. Дугообразная ветвь, исходящая из сгибательной складки большого пальца правой ладони и чуть выше основания линии Меркурия, ее пересекающая в направлении карпальной линии, при этом короткая, обозначает двенадцатиперстную кишку: дуоденит, сдавление.

71. Кривая линия, исходящая из сгибательной складки большого пальца левой ладони и чуть выше основания линии Меркурия, ее пересекает на гипотенар в направлении карпальной линии, обозначает тонкую кишку (тощая и подвздошная) — энтероколит: аллергические реакции; трихомонидоз.

72. 73. Ветвь, исходящая из основания линии Меркурия в направлении карпальной линии на обеих ладонях, предвещает колит, связанный с энтероколитом.

74. Островки, расположенные вдоль участка прямой кишки сгибательной складки большого пальца (только на левой ладони), обозначают диспепсию, связанную с нефроптозом. Знак восходящей ветви толстой кишки выпускает ветвь, конец оканчивается островком — обозначает дивертикул в правой половине поперечно-ободочной кишки.

75. Короткая и прямая линия с конусом на конце, которая оторвалась от участка прямой кишки сгибательной складки большого пальца левой ладони, конус направлен в сторону оси ладони и карпальной линии, предвещает опущение или выпадение прямой кишки (ректоцеле), связанное с ретрофлексией матки.



К рисункам 653, 654

1. Гипоталамус: ушиб задней доли, связанный с падением. Удары по передней доле, связанные с абортами. Гормональная дисфункция.

2. Гипофиз: овальной формы. Поражение передней доли неясной этиологии. Увеличен. Гормональная дисфункция.

3. Заболевания щитовидной железы. Знак на тенаре левой ладони — гипотиреоз первичный: пониженная функция левой доли щитовидной железы.

4. Заболевания вилочковой железы: размеры тимуса уменьшены. Расстройство иммунной системы. Высокий уровень тестостерона, пациент леворукий.

5. Заболевания островкового аппарата поджелудочной железы: аномалий не предвидится. Островок на хвосте знака предвещает аллергические отравления поджелудочной железой. Холецистопанкреатит.

6. Дугообразная линия, расположенная не касательно под трехпальцевой сгибательной складкой и под бугром Меркурия правой ладони, предвещает нефроптоз; а также хроническую недостаточность мозгового слоя надпочечника, вследствие гипотонической болезни. Понижение функции.

7. Надпочечник: дугообразная линия, касательно расположенная к трехпальцевой сгибательной складке и под бугром Меркурия левой ладони, обозначает хроническую недостаточность мозгового слоя надпочечника, вследствие гипотонической болезни; понижение функции надпочечника, связанное с гипотиреозом.

8. 9. Заболевания половых желез: яичники. Оба яичника продуцируют андрогены.

10. Очаговая пневмония правого легкого в детстве, и хроническая до 20-летнего возраста.

11. Треугольник на сгибательной складке в верхней доле правого легкого указывает на фиброзные изменения корня.

12. Островки вдоль сгибательной складки большого пальца правой ладони указывают на бронхит.

13. Дугообразная ветвь, исходящая из сгибательной складки большого пальца правой ладони на тенар, конец которой расщеплен, обозначает правосторонний экссудативный плеврит.

14. Два треугольника, основания которых касательно расположены на сгибательной складке большого пальца правой ладони на участке средней доли легкого, предвещают уплотнение в средней доле в значительной степени.

15. Треугольник, расположенный в средней доле легкого (у основания большого треугольника), указывает на фиброзные изменения в нижнем сегменте средней доли легкого.

16. Треугольник на участке нижней доли правого легкого обозначает фиброзные изменения в нижней доле, связанные с высоко стоящей диафрагмой.

17. Множество точек (ямочек) на тенаре правой ладони обозначают пылевой пневмокониоз: пары этилированного бензина или пары свинца.

18. Четырехугольник на гипотенаре правой ладони указывает на гиповентиляционный синдром — недостаточная, т. е. неполная вентиляция правого легкого.

19. Такая извилистая ветвь, исходящая из сгибательной складки большого пальца правой ладони (участок средней доли) в направлении среднего пальца, пересекающая пятипальцевую сгибательную складку, обозначает грыжу пищеводного отверстия.

Примечание. Смещение средостения влево, вследствие правостороннего экссудативного плеврита в детстве.

20. Островки в начале сгибательной складки большого пальца левой ладони указывают на очаговую пневмонию левого легкого в детстве и на хроническую пневмонию в юношеские годы.

21. Треугольник на сгибательной складке до проекции точки 10 лет обозначает фиброзные изменения корня легкого.

22. Ветвь, исходящая из сгибательной складки большого пальца левой ладони на тенар, указывает на левосторонний сухой плеврит в юношеские годы.

22, 23. В совокупности эти знаки предвещают левосторонний гемоторакс, связанный с геморрагическим диатезом.

Указывает на склерому верхних дыхательных путей (см. риносклерому под № 30а).

Конус на линии Меркурия, расположенный между ее основанием и пятипальцевой сгибательной складкой левой ладони со стороны гипотенара, указывает на смещение средостения влево вследствие правостороннего экссудативного плеврита.

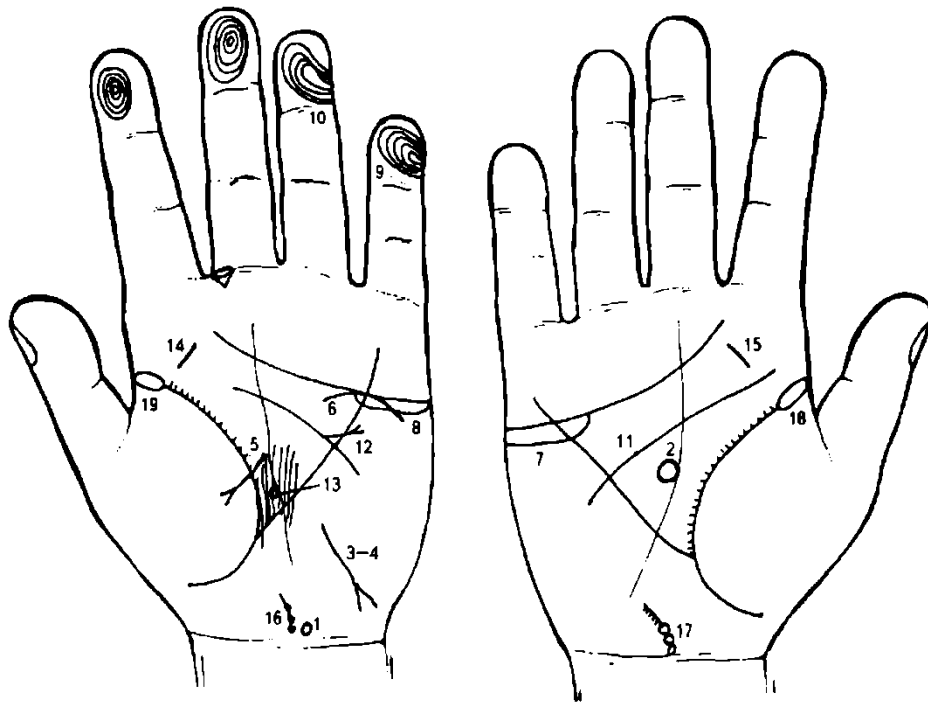
26, 27. Тонзиллит хронический.

28, 29. Насморк вазомоторный и аллергический.

30а. Дугообразная линия с конусом, исходящая из промежутка 11—111 пальцев левой ладони, означает левостороннюю риносклерому носа.

30, 31. Двусторонний оофорит.

32. На правой ладони под линией сердца островок — означает ретенционную «шоколадную» кисту правого яичника.
33. Знак тела матки на правой ладони: ретрофлексия — наклонение и загиб кзади.
34. Короткая прямая ветвь, исходящая из основания верхнего конуса в направлении карпальной линии, конец которой расщеплен, указывает на трихомоноз; зуд вульвы.
35. Точка на основании нижнего конуса указывает на миому в задней стенке и у дна — генитальный эндометриоз.
36. Ветвь, исходящая из нижнего конуса, которая прерывается островком, указывает на миому шейки матки с левой стороны.
37. Конус, направленный в межпальцевый промежуток среднего и безымянного пальцев правой ладони, предвещает гинекологическую операцию: здесь удаление миомы под № 36 в шейке матки.
38. Знак тела матки на левой ладони: три точки (ямочки) на теле матки обозначают три миомных узла на теле матки — матка фиброматозная; меноррагия.
39. Островок, исходящий из зева тела матки, являясь продолжением знака, указывает на пельвеоперитонит — ограниченный тазовый перитонит, т. е. воспаление тазовой брюшины.
40. Ветвь, исходящая из знака зева тела матки в направлении карпальной линии, прервана островком, а конец ее расщеплен, указывает на травму свода тела матки в значительной степени.
41. Мочеточник: такая извилистая ветвь, исходящая из сгибательной складки большого пальца правой ладони в направлении указательного пальца с наклоном от оси ладони в сторону большого пальца, обозначает перегиб мочеточника, вследствие нефроптоза.
42. Мочеточник: извит, гинекологическое сдавление.
43. Лоханка и чашечки: расширены.
44. Колечко в верхнем полюсе почки указывает на кисту солитарную в верхнем полюсе лоханки (почки).
45. 46. Два треугольника под трехпальцевой сгибательной складкой и под бугром Меркурия правой ладони (под № 45 незначительной величины, а под № 46 значительной величины), основания которых касательны, обозначают калькулезный холецистит. Иногда может обозначать рак желчного пузыря в совокупности с метастазированием в печень.
47. Островок на оси ладони и ниже основания линии Меркурия правой ладони обозначает дискинезию желчных путей.
- 47а. Удаление желчного пузыря. Прогноз благоприятный.
48. Гемолитическая анемия, приобретенная из-за заболевания селезенки.
49. Линия Меркурия правой ладони обозначает малую кривизну желудка.
50. Линия Меркурия, оканчивающаяся островком, предвещает аллергические отравления желудка.
51. Линия Меркурия левой ладони обозначает большую кривизну желудка.
52. Короткая ветвь, исходящая из средней трети большой кривизны в большой треугольник: здесь обозначена как беспокоящая, т. е. не рубцующаяся, язва в средней трети малой кривизны.
53. Две короткие, рядом стоящие ветви, исходящие из нижней трети большой кривизны желудка, обозначают две не рубцующиеся язвы, расположенные рядом в нижней трети большой кривизны.
54. Ветвь, исходящая из сгибательной складки большого пальца и ниже основания линии Меркурия правой ладони вверх и почти параллельно линии Меркурия, оканчивающаяся островком, обозначает лейкопению.
55. Ветвь, исходящая из сгибательной складки большого пальца и ниже основания линии Меркурия левой ладони вверх и почти параллельно ей, оканчивающаяся островком, предвещает лимфопению.
56. Такое обозначение маточной трубы на гипотенаре левой ладони указывает трубную беременность.
57. Знак гинекологической операции — удаление левой маточной трубы.



К рисункам 655, 656

1. Гипоталамус: такой знак, расположенный на оси левой ладони и над карпальной линией, обозначает гипоталамус. Передняя доля вытянутая, указывающая на поражение передней доли гипоталамуса, гипоталамус увеличен в значительной степени.

Диагноз: поражение передней доли гипоталамуса, гормональная дисфункция.

2. Гипофиз: шаровидной формы. Передняя доля вытянутая, что указывает на поражение передней доли, т. е. атрофические изменения, увеличен в значительной степени.

Знак расположен на оси правой ладони и в большом треугольнике.

Примечание. Знак гипофиза бывает показан на правой ладони, а знак гипоталамуса только на левой ладони.

Диагноз: атрофические изменения передней доли гипофиза и поражение передней доли; гормональная дисфункция. Недостаточность СТГ.

3. Заболевание щитовидной железы: извилистая линия, исходящая от линии Меркурия на гипотенар левой ладони, в направлении карпальной линии и 8 противоположную сторону от большого пальца, конец которой расщеплен, обозначает гипотиреоз первичный.

4. Заболевание вилочковой железы: размеры тимуса уменьшены. Леворукость. Расстройство иммунной системы; склонность к высокому уровню тестостерона в правом полушарии мозга. Аллергические реакции.

5. Заболевание островкового аппарата поджелудочной железы: дугообразная ветвь, исходящая из большого треугольника, пересекающая сгибательную складку, конец расщеплен на тенаре левой ладони, обозначает поджелудочную железу.

Островковый аппарат не показан — указывает на то, что недостаточность инсулярного аппарата не предвидится. Знак пересекает сгибательную складку большого пальца, что нередко отличает несахарный диабет.

6. Заболевание надпочечников: дугообразная линия, касательно расположенная к трехпальцевой сгибательной складке левой ладони снизу и под бугром Меркурия, означает надпочечник левой почки — понижение функции.

7, 8. Заболевание мужских половых органов.

Такой островок под трехпальцевой сгибательной складкой и под бугром Меркурия на обеих ладонях указывает на недостаточное продуцирование андрогенов яичками, связанное с гипотиреозом первичным.

9, 10. Петли на дистальной фаланге мизинца и безымянного пальца, открытые в сторону мизинца, т. е. ульнарные, указывают на трисомию 23-й пары: вместо двух половых хромосом они имеют лишь одну формулу XO — является указанием на синдром Тернера.

11. Дефект межжелудочковой перегородки.

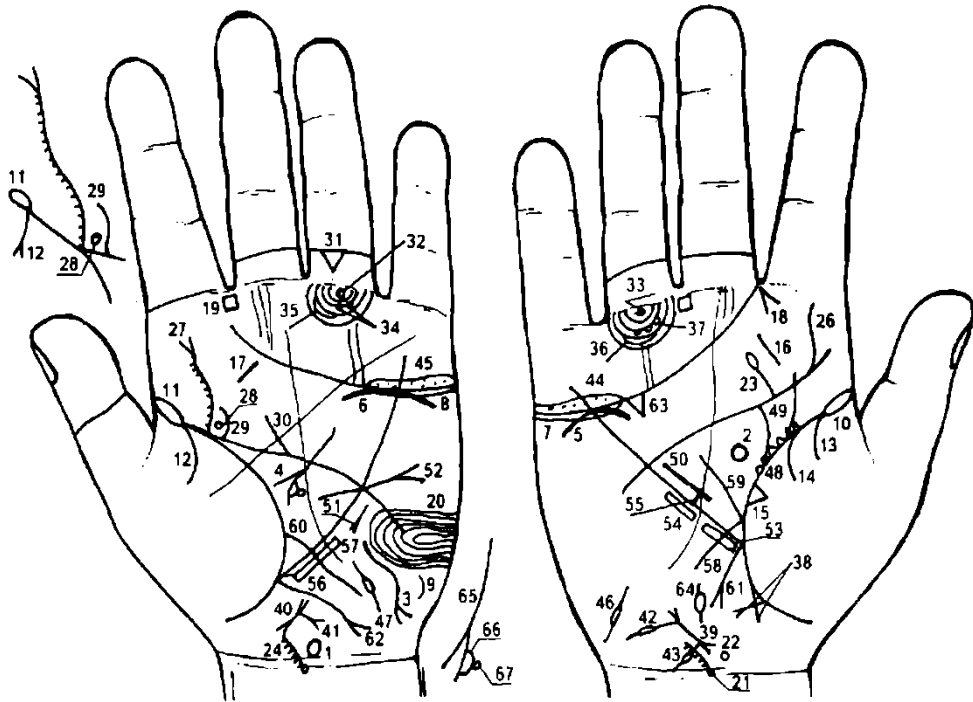
12. Недостаточность клапана аорты.

13. Колечко, расположенное в теменной доле левого полушария мозга, прерывающее папиллярные линии, указывает на доброкачественную опухоль под корой мозга в теменной доле левого полушария мозга (вероятно, киста).

14, 15. Тонзиллит хронический.

16, 17. Поражение позвонков С5—6—7. Поясничный остеохондроз.

18, 19. Двусторонняя очаговая пневмония со дня рождения.



К рисункам 657, 658

1. Такая конфигурация знака гипоталамуса обозначает: гипоталамус увеличен, удары по передней доле, связанные с абортами. Гормональная дисфункция.

2. Гипофиз: овальной формы, увеличен, гормональная дисфункция.

3. Заболевание щитовидной железы: такой знак на гипотенаре левой ладони указывает на гипотиреоз первичный.

4. Заболевание островкового аппарата поджелудочной железы: недостаточность инсулярного аппарата не предвидится.

5. 6. Заболевание надпочечников: понижение функции.

7, 8. Заболевание половых желез: оба яичника продуцируют андрогены.

9. Ожирение: гипотиреоз первичный.

10, 11. Двусторонняя очаговая пневмония со дня рождения.

13. Двусторонний сухой плеврит в детстве.

14. Правосторонний гемоторакс, связанный с геморрагическим диатезом.

15. Фиброзные изменения в средней доле.

16, 17. Тонзиллит хронический.

18. Правосторонний насморк вазомоторный и аллергический.

19. Левостороннее хроническое воспаление лобной пазухи, или левосторонний фронтит.

20. Петля ульнарная (т. е. открытая в сторону мизинца) на гипотенаре левой ладони — обозначает в умеренной степени эндокринно-вегетативные нарушения, связанные с изменениями в области подкорковых образований левого полушария мозга и объясняющие депрессивное течение психоза. Внешние факторы могут служить провоцирующим моментом.

21. Колечко, расположенное на оси правой ладони и над карпальной линией, обозначает VII (С7) шейный позвонок. Дугообразная ветвь, исходящая из него на гипотенар, указывает на искривление шейного отдела позвоночника вследствие правостороннего ушиба под № 23. Мелкие штрихи, исходящие из знака, указывают на шейный остеохондроз и на поражение позвонка О.1.

22. Колечко, расположенное над С7 касательно к знаку шейного отдела позвоночника справа от него, обозначает смещение диска между С6 и С7 вправо. Шейный дискогенный радикулит.

23. Прямая ветвь, исходящая из пятипальцевой сгибательной складки правой ладони в направлении безымянного пальца, конец которой оканчивается островком, указывает на правосторонний ушиб шейного отдела позвоночника.

24. Искривление шейного отдела и остеохондроз на левой ладони; правосторонний ушиб.

25. Грудной отдел: аномалий нет.

26. Извилистая ветвь, исходящая из пятипальцевой сгибательной складки правой ладони на бугор Юпитера и в направлении пальца Юпитера, обозначает S-образное искривление поясничного отдела позвоночника.

27. Извилистая ветвь, исходящая из пятипальцевой сгибательной складки левой ладони на бугор Юпитера и в направлении на указательный палец, конец которой расщеплен, обозначает S-образное искривление поясничного отдела позвоночника, а расщепление знака указывает на левосторонний его ушиб. Мелкие штрихи, исходящие из знака, указывают на поясничный остеохондроз.

28. Колечко, расположенное у самого основания знака поясничного отдела позвоночника, при этом не касательно, с правой стороны, предвещает выпадение диска между L4—5 позвонками, или грыжу диска. Операция.

29. Такая короткая ветвь, исходящая из пятипальцевой сгибательной складки левой ладони, расположенная почти параллельно знаку поясничного отдела позвоночника, предвещает удаление грыжи межпозвонкового диска.

30. Такая короткая прямая ветвь, исходящая из пятипальцевой сгибательной складки левой ладони в направлении указательного пальца, указывает на левосторонний ушиб крестца.

31. Треугольник под второй складкой проксимальной фаланги безымянного пальца левой ладони обозначает левосторонний ушиб копчика.

32. 33. Колечко, расположенное на продолжение оси безымянного пальца и между первой сгибательной складкой проксимальной фаланги и первым подпальцевым трирадиусом на обеих ладонях, указывает на двустороннюю невралгию седалищного нерва. Пояснично-крестцовый радикулит.

34. Две точки (ямочки), расположенные на подпальцевом трирадиусе безымянного пальца левой ладони, указывают на неврит левой ноги.

35, 36. Островок, прерывающий подпальцевый трирадиус безымянного пальца на обеих ладонях, обозначает по одному паховому регионарному лимфоузлу, или лимфаденит регионарный лимфоузлов.

37. Три колечка, расположенные на одном подпальцевом трирадиусе безымянного пальца правой ладони, указывают на кокцигодению — постоянная боль в районе копчика вследствие отдаленного удара (ушиба) в области правой ягодицы (падение) под № 38.

38. Такие две прямые ветви, исходящие из участка прямой кишки сгибательной складки большого пальца правой ладони, которые между собой пересекаются, предвещают ушиб в области правой ягодицы (падение).

39. 40. Короткая линия, заключенная между двумя конусами, обозначает тело матки. Знак матки имеет уклон в противоположную сторону от большого пальца — обозначает ретрофлексию и загиб кзади.

41. Прямая и короткая ветвь, исходящая из основания верхнего конуса (зев тела матки) в направлении карпальной линии, конец расщеплен, обозначает трихомоноз, а также необильные бели.

42. Ветвь, исходящая из основания верхнего конуса знака матки, прерывается островком — указывает на удаление плаценты.

43. Ветвь, исходящая из основания нижнего конуса знака матки в направлении карпальной линии, прерывается островком — указывает на разрыв шейки матки.

44. 45. Длинный островок над трехпальцевой сгибательной складкой и под бугром Меркурия на обеих ладонях, внутри которого множество точек (ямочек), обозначает оофорит двусторонний.

46, 47. Маточные трубы: двустороннее воспаление. Спайка в средней части.

48. Непрерывная цепь треугольников на сгибательной складке большого пальца правой ладони, расположенных со стороны большого треугольника, указывают на хроническую мастопатию правой молочной железы.

49. Извилистая ветвь, исходящая из сгибательной складки большого пальца правой ладони в направлении пятипальцевой сгибательной складки с наклоном в противоположную сторону от большого пальца, предвещает кисту в правой молочной железе.

50. Короткая линия, расположенная в большом треугольнике правой ладони и параллельно линии Меркурия, предвещает гипертрофию правого желудочка.

51. Тахикардия.

52. Извилистая линия, исходящая из большого треугольника левой ладони, пересекающая линию Меркурия и пятипальцевую сгибательную складку в направлении бугра Меркурия, конец которой расщеплен — указывает на гипертрофию левого желудочка, а расщепление знака предвещает желудочковую экстрасистолию. Гипертензия малого круга кровообращения. Гипертензия артериальная. Недостаточность митрального (двустворчатого) клапана.

53. 54. Четырехугольники, параллельно расположенные вдоль линии Меркурия и вне пределов большого треугольника на правой ладони, обозначают ожог слизистой оболочки в верхней трети под № 53 и в средней трети под № 54 малой кривизны желудка.

55. Короткая и прямая линия, исходящая из линии Меркурия средней трети малой кривизны в большой треугольник, конец которой ограничен короткой линией, указывает на зарубцованную язву в средней трети малой кривизны желудка.

57. Четырехугольники, расположенные вдоль линии Меркурия параллельно и вне пределов большого треугольника на левой ладони, обозначают — под № 56 ожог слизистой оболочки в верхней трети, а под № 57 в средней трети большой кривизны.

58. Короткая ветвь, исходящая из сгибательной складки большого пальца правой ладони, основание которой расположено чуть выше основания линии Меркурия, пересекающая ее в направлении карпальной линии, обозначает двенадцатиперстную кишку: дуоденит; «подкова» в пределах нормы.

59. Ветвь, исходящая из основания знака двенадцатиперстной кишки в направлении пятипальцевой сгибательной складки, обозначает, что луковица расширена.

60. Длинная и извилистая ветвь, исходящая из сгибательной складки большого пальца левой ладони, основание которой расположено чуть выше линии Меркурия, ее пересекающая на гипотенар и в направлении карпальной линии, обозначает энтероколит.

61. Ветвь средней длины, исходящая из основания линии Меркурия в направлении карпальной линии правой ладони, конец расщеплен, предвещает удаление аппендикита.

62. Длинная извилистая ветвь, конец которой расщеплен, исходящая из основания линии Меркурия левой ладони, обозначает левую половину толстой кишки: колит, связанный с энтероколитом, а расщепление знака указывает на сигмоидит.

63. Холецистит.

64. Дискинезия желчных путей.

65. Ахилический панкреатит. Головка значительно увеличена.

66. Островок на головке с правой стороны — предвещает или указывает на патологию.

67. Колечко с правой стороны на головке поджелудочной железы предвещает аденому — доброкачественную опухоль. Оперативного удаления в программе нет, что означает неблагоприятный прогноз.

ПРИЛОЖЕНИЕ

Для лучшего визуального усвоения науки о линиях на ладони в Приложении представлены схемы, а также отпечатки кожных гребешков, кожных борозд (рисунки 1,2,3,4,5,6,7,8).

Отпечатки ладоней: линия жизни (слева и справа), линия сердца левой руки и линия жизни правой руки, линия головы на левой и правой руке, линия судьбы на левой и правой руке, линия Аполлона на левой руке, линия Меркурия на правой руке.

МЕТОДИКА ПОЛУЧЕНИЯ ОТПЕЧАТКОВ ПАЛЬЦЕВ И ЛАДОНИ

Для получения отпечатков пальцев и ладоней необходимы следующие материалы: черная типографская краска, чистая стеклянная или гладкая металлическая пластинка, резиновый валик и лист белой мелованной бумаги.

Типографскую краску наносят на чистое обезжиренное стекло и распределяют тонким слоем при помощи резинового валика. Положите ладонь на стекло и слегка надавите, чтобы краска равномерно распределилась по поверхности кожи. Цилиндр диаметром 10—12 см оборачивают листом мелованной бумаги и обхватывают окрашенной ладонью. Таким образом отпечаток линий ладони будет перенесен на бумагу.

Для получения качественного отпечатка краска не должна быть слишком густой или жидкой.

Важно, чтобы слой краски на ладони был нанесен тонко и равномерно — в противном случае на отпечатке возникнут черные пятна, не позволяющие разобрать в этих местах детали узора.

После снятия отпечатков остатки краски на ладонях удаляют бензином или керосином.

При научно-исследовательской работе изучение ведется в следующем порядке: осматривают ладонь пациента с помощью линзы двукратного увеличения; делают отпечатки пальцев и ладоней обеих рук; если пациент обследовался в стационаре, сравнивают результаты визуального исследования ладони с данными обследования в лечебном учреждении; если пациент умер, делают отпечаток пальцев и ладоней, изучают визуально, сравнивают результаты исследования с актами патологоанатомического вскрытия. Суммируя все данные, можно сделать вывод о том, насколько точно был определен диагноз заболевания у пациента при жизни.

Методика получения отпечатков ладоней у неокоченевших трупов такая же, как у живых людей; в случае окоченения трупа кисть (пальцы и ладони) расправляют при помощи теплой воды, сгибания и разгибания суставов.

При отборе отпечатков не следует плотно прижимать пальцы или ладонь к пластинке и бумаге. Регистрируемый должен держать руку свободно, пассивно, не стараясь помогать дактилоскопированию своими движениями.

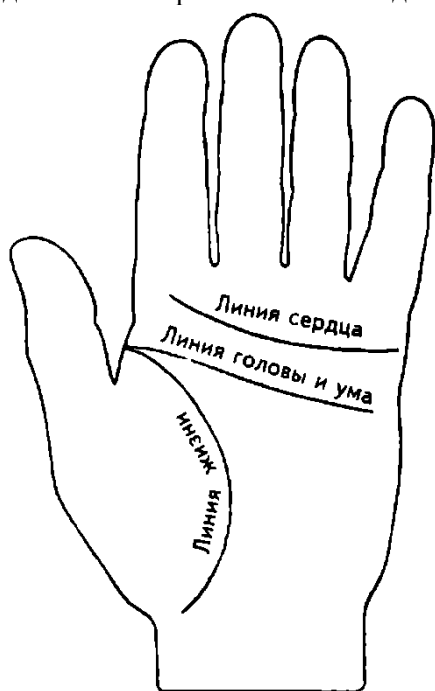


рис.1

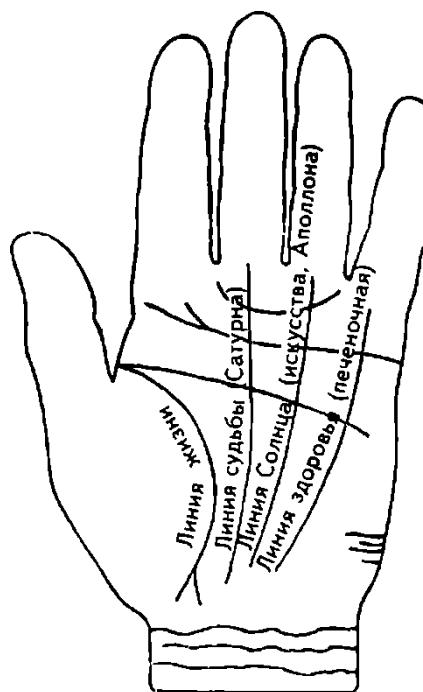


рис.2

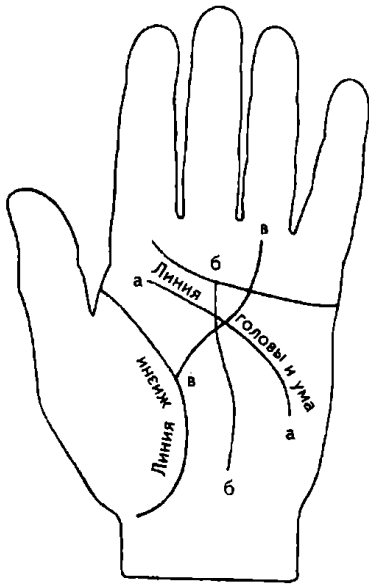


рис.3

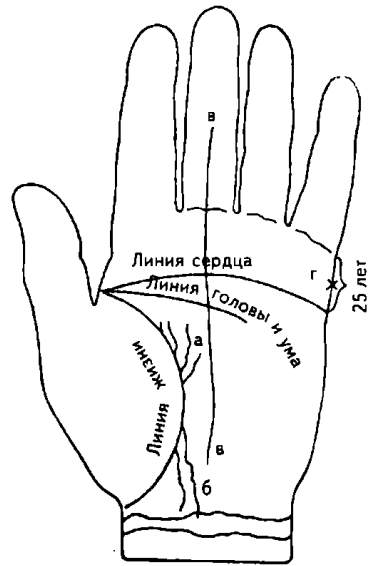


рис.4

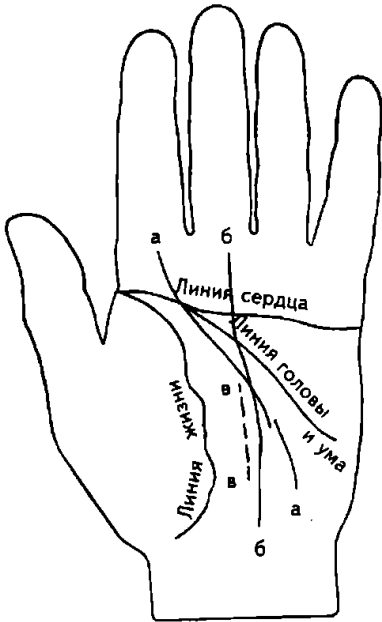


рис.5

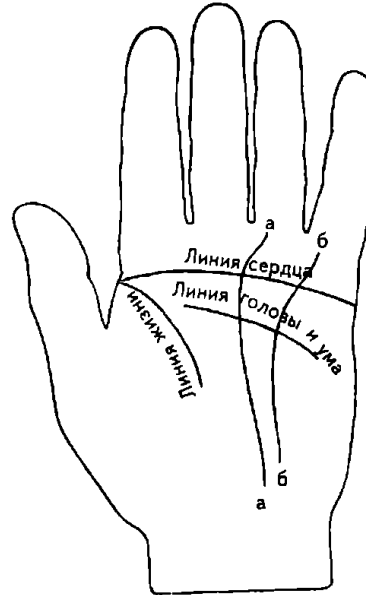


рис.6

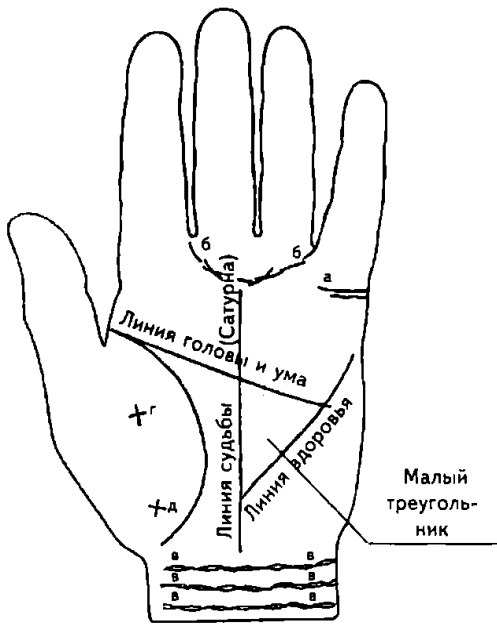


рис.7

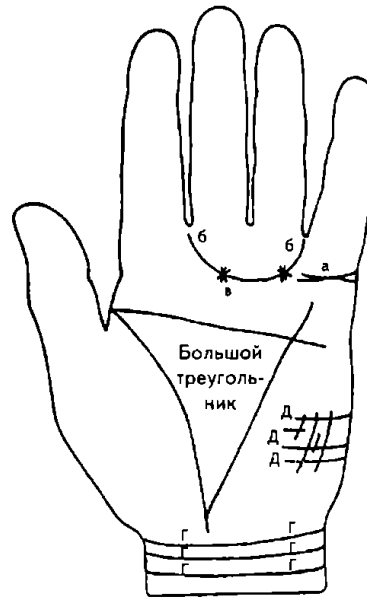


рис.8

ПОСЛЕСЛОВИЕ

Теперь вам известно, какую информацию содержат человеческие руки и как эту информацию получить. Вы научитесь не только различать формы, линии и знаки, но и читать их. Чем больше времени вы уделите чтению по руке, тем лучше поймете значение линий, знаков и бугров.

Чтение по руке состоит из нескольких этапов.

Первый из них — исследование. Изучая собственные ладони, вы, возможно, столкнетесь с трудностями: ваши руки покажутся вам руками совершенно незнакомого человека, и потребуются немало времени, прежде чем вы научитесь глубоко анализировать их знаки. Чтение же рук другого человека связано с большой ответственностью, так как вам доверяют и открывают свое сердце.

Второй этап — синтез. Опыт покажет, что объективности толкования легче достичь при изучении ладоней другого человека, чем своих собственных.

Третий этап — осознание себя. Для этого необходимо научиться устанавливать связи между знаками руки и анализировать их в комплексе. В результате можно лучше узнать самого себя и при желании в дальнейшем вести осознанную, разумную жизнь.

Прежде всего, будьте терпеливыми в освоении новых знаний: помните, что изучить дерматоглифику за день или два невозможно. Не пугайтесь, если это учение окажется более сложным, чем вы себе представляли. Отнеситесь к нему серьезно — не как к развлечению, а как к работе, требующей глубины мыслей, терпеливого изучения — работе, достойной ваших максимальных усилий. Если изучать дерматоглифику глубоко и серьезно, то можно увидеть то, что не покажет никакая современная аппаратура, никакие анализы. В лице дерматоглифики мы держим в руках ключ от тайн жизни. В их числе — законы наследственности, действия причины, всеобщее равновесие вещей и даже предстоящие события.

Будьте внимательны в усвоении всех тонкостей науки, какими бы недостойным внимания они нам не казались. Не отрицайте существование истины лишь потому, что не знаете ее. Будьте скромными, чтобы знания могли воспитывать. Будьте искателями, чтобы суметь найти то, что ищете. Потому что жизнь легко завоевывается лишь теми, кто упорным трудом познает ее практические законы.

В настоящей книге я, опираясь на результаты многолетнего опыта, огромной практической работы, стремился, насколько это в моих силах, облегчить читателям и своим последователям дальнейшие шаги на поприще теоретической и практической деятельности в области дерматоглифики — для развития и процветания этой науки.

**ПРЕДМЕТНЫЙ УКАЗАТЕЛЬ (не действителен для этой версии книги,
пользуйтесь поиском (Ctrl-F))**

- А**
 Абсцесс 83, 325
 буртолинитовой железы 411 желчного пузыря
 404 заглочный 102, 109, 161 легкого 83, 96, 98,
 313, 315, 390 Аденоиды 101, 174, 347, 362, 425
 Аденокарцинома 472 Аденома 86
 базофильная 351
 bronxa 224
 гипофиза 350, 400, 457
 инсулярного аппарата 366
 поджелудочной железы 317, 337, 338, 344, 497
 предстательной железы 164, 165, 177, 190, 220,
 252, 327, 331, 400 щитовидной железы 151, 260,
 296 Аденоматоз 147 Аднексит 444 Аллергия 350
 Аменорея 120, 229, 294 Амилоидоз 100, 334, 370
 Амнезия 73 Анастомоз 296 Ангина 174, 414, 481
 моноцитарная 174, 189 флегмозная 101
 фолликулярная 78, 84, 89, 99, 103, 199, 467
 Аневризма аорты 244, 371
 Анемия 82, 86, 94, 98, 99, 101, 105, 115, 128, 130,
 137, 142, 143, 147, 148, 167, 168, 177, 179, 181,
 183, 189, 193, 197, 205, 210, 212, 224, 225, 229,
 233, 234, 240, 252, 324, 328, 335, 350, 371, 378,
 384, 395, 426, 436, 448, 450, 457, 464, 474, 477,
 482, 487, 491 гемолитическая 78, 86, 90, 97, 108,
 128, 137, 142, 143, 152, 156, 161, 182, 192, 196,
 200, 201, 205, 212, 214, 220, 226, 234, 240, 242,
 244, 245, 250, 252, 253, 272, 299, 306, 314, 325,
 334, 344, 349, 350, 355, 363, 369, 385, 388, 391,
 435, 444, 480, 491, 493 желездефицитная 86, 245
 мозга 224
 сидероахрестическая 163 Анкилоз 402, 404
 Апоплексия 54
 Аппендицит 73, 86, 99, 104, 115, 128, 141, 144, 149,
 151, 154, 155, 156, 157, 158, 159, 160, 163, 164,
 165, 168, 169, 176, 179, 182, 188, 190, 192, 193,
 197, 200, 201, 205, 208, 212, 214, 220, 223, 225,
 229, 231, 235, 237, 242, 246, 250, 254, 278, 292,
 296, 300, 308, 312, 318, 326, 327, 331, 332, 353,
 356, 359, 363, 366, 369, 373, 375, 380, 381, 388,
 392, 393, 396, 399, 400, 405, 407, 408, 417, 425,
 427, 432, 440, 449, 461, 474, 477, 484, 497
 Арахноидит 395
 кистозный 400 Аритмия 127
 мерцательная 79, 93, 100, 120, 122, 130, 131,
 132, 134, 135, 169, 256, 260, 261, 267, 270, 272,
 276, 294, 314, 319, 341, 361, 371, 378, 388, 395,
 401, 416, 426, 429, 434, 456 экстрасистолическая
 93, 224 Артрит ревматоидный 77, 121, 370 Астма
 бронхиальная 92, 126, 130, 188, 231, 237, 406, 425
 Асцит 123, 124, 127, 130, 131, 141, 142, 143, 146,
 159, 161, 168, 175, 179, 183, 186, 187, 190, 193,
 197, 199, 204, 220, 229, 234, 284, 334, 344, 379,
 380, 426, 437, 449, 457, 472, 485 Ателектаз 404
 Атерома 115, 208, 221, 414 Атеросклероз 475
 Ахилия
 желудочная 345, 349, 354, 368, 374, 376, 386, 388,
 406, 424, 444
 панкреатическая 295, 318, 342, 355, 368, 468, 474,
 482, 485
 поджелудочной железы 444, 453, 491
 Аэрофагия 464
Б
 Бели 75, 80, 92, 99, 120, 134, 138, 140, 167, 179, 200,
 233, 241, 246, 259, 261, 263, 264, 268, 270, 271,
 272, 275, 276, 277, 278, 279, 280, 282, 284, 286,
 289, 290, 291, 295, 300, 301, 306, 308, 312, 313,
 316, 320, 322, 326, 337, 347, 355, 357, 359, 360,
 365, 369, 373, 375, 380, 387, 392, 401, 402, 405,
 408, 409, 417, 422, 430, 432, 434, 437, 441, 446,
 450, 461, 463, 465, 469, 472, 476, 478, 485, 490, 496
 Болезнь
 Базедова 105, 114, 144, 160, 275, 293, 309, 329
 Болезнь
 Бергера 121
 Боткина 141, 170, 173, 174, 192, 299, 424, 438, 464
 Иценко—Кушинга 235
 Крона 332, 341, 342, 349, 396, 445, 474
 Минковского—Шоффара 235
 мочекаменная 189
 Паркинсона 353
 печени 141, 147, 181
 почек 96, 111, 147
 Рустицкого 283, 374
 Рустицкого—Калера 137, 412, 485
 слюнокаменная 110, 114, 134, 268, 329
 Толочинова—Роже 204
 Филатова—Пфейфера 174, 189
 Шморля 465
 Брадикардия 76, 86, 89, 99, 108, 138, 139, 204, 224,
 228, 237, 308, 316, 348, 357, 429 Бронхит 76, 78,
 81, 87, 88, 90, 91, 94, 98, 100, 104, 110, 125, 135,
 161, 178, 182, 195, 225, 240, 271, 307, 309, 319,
 334, 336, 339, 361, 365, 385, 399, 404, 414, 432,
 442, 451, 455, 461, 472, 486, 491 астматический 84,
 100, 104, 126, 127, 199, 209, 221, 223, 230, 250,
 312, 316, 343, 346, 347, 364, 367, 370, 383, 442
 диффузный 224 Бронхоэктазы 84
В
 Варикозное расширение вен 75, 76, 89, 93, 126,
 127,
 129, 134, 139, 250, 331, 389, 392, 435 Вилочковая
 железа 445, 449 Вильямса симптом 87
 Внематочная беременность 80, 92, 165, 171, 197,
 279, 283, 365
 Водянка 54, 55, 79, 87, 88, 90, 96, 111, 147, 262,
 372
 яичка 294 Воспаление
 брюшины 130, 142, 144, 146, 151, 164, 165, 186, 229,
 235, 267, 275, 297, 299, 375, 378, 393, 406, 451,
 472, 482
 предстательной железы 104, 173, 331
 седалищного нерва 92, 197, 199, 278, 312, 314, 325
 семенного канатика 104, 173, 191, 252, 364 слепой
 кишки 296, 297, 353, 375, 468, 477 толстой кишки
 175-, 372, 376, 381, 453, 468 Выпадение прямой
 кишки 246, 276, 491
Г
 Гайморит 110, 136, 239, 251, 315, 319, 335, 340,
 347, 348, 365, 367, 374, 386, 420, 428, 433, 456,

- 462, 467 Гастрит 107, 137, 141, 164, 189, 207, 220, 231, 233, 238, 250, 315, 328, 350, 356, 363, 365, 392, 393, 400, 448 анацидный 85, 104, 146, 153, 163, 170, 172, 193, 197, 215, 220, 223, 244, 253, 300, 312, 318, 337, 342, 345, 349, 354, 369, 371, 376, 386, 388, 396, 406, 424, 438, 444, 457, 487 коррозийный 452, 457, 464, 474, 483
- Гастроптоз 92, 145, 147, 150, 154, 168, 176, 196, 200, 205, 208, 214, 220, 223, 232, 233, 238, 240, 241, 242, 244, 245, 247, 250, 255, 257, 276, 286, 291, 316, 318, 324, 335, 342, 354, 366, 369, 371, 375, 383, 386, 388, 392, 393, 403, 404, 406, 424, 435, 440, 444, 452, 457, 468, 470, 473, 474, 487, 490
- Гастроэнтерит 413 Гемангиома 86
- Гематома 99, 106, 111, 188, 301
челюсти 443 Гемоглобинурия 252
- Геморрагическая пурпура 361
- Геморрой 91, 140, 168, 171, 175, 177, 220, 237, 417, 435, 480, 488
- Гемоторакс 94, 112, 136, 284, 286, 291, 299, 308, 311, 312, 319, 334, 347, 352, 355, 357, 361, 377, 389, 407, 410, 411, 414, 416, 422, 424, 425, 427, 432, 438, 440, 451, 460, 467, 472, 475, 481, 483, 487, 492, 495 Гемохроматоз 163, 179 Гепатит 141, 203, 361, 391
аллергический 272, 319, 338, 345, 349, 363, 374, 379, 381, 384, 388, 408, 416, 444, 457, 468, 474
вирусный 85, 141, 168, 170, 173, 174, 214, 325, 347, 464
инфекционный 142, 143, 192, 203, 224, 299, 331, 424, 431, 438 инъекционный 242, 252
лекарственный 408 лучевой 413
сывороточный 141, 151, 275
тиреотоксический 80, 108, 114, 146, 170, 176, 191, 197, 204, 256, 261, 276, 294, 328, 357, 369, 371, 395, 421, 424, 452 токсический 82, 89, 304, 306, 308, 320 токсический аллергический 78, 85, 128, 137, 151, 179, 200, 205, 234, 240, 246, 250, 252, 253, 355 Гидронефроз 79, 81, 94, 125, 129, 132, 146, 169, 172, 191, 218, 220, 228, 233, 245, 249, 316, 317, 322, 326, 327, 330, 331, 336, 340, 342, 344, 354, 367, 391, 412, 416, 419, 420, 424, 438, 440, 443, 448, 452, 455, 460, 463, 464, 466, 473, 477, 482, 485, 490 Гидроторакс 95, 100, 223, 383, 455 Гидроцефалия 204, 308, 309, 332, 350, 397, 417 Гипертензия 316, 349
артериальная 98, 155, 327 портальная 89
- Гипертоническая болезнь 320, 340, 348
- Гипертония 100, 130
- Гипертрофия желудка 349, 354, 374, 376, 386, 388
- Гиповентиляционный синдром 96, 98, 107, 111, 227, 272, 316, 334, 336, 342, 343, 347, 351, 364, 368, 371, 372, 376, 383, 386, 418, 424, 428, 433, 442, 451, 455, 459, 467, 472, 481, 483, 487, 492
- Гипогонадизм 480, 486
- Гипоталамус 80, 179, 191, 230, 243, 246, 257, 259, 268, 270, 280, 291, 294, 300, 304, 308, 313, 316, 322, 350, 354, 363, 372, 378, 381, 417, 427, 430, 432, 436, 449, 461, 464, 471, 475, 486, 488, 491
- Гипотиреоз 188, 376, 420, 427, 429, 430, 432, 436, 438, 441, 445, 449, 458, 465, 471, 475, 480, 483, 488, 491, 494, 495
- Гипотоническая болезнь 272, 316, 317, 318, 322, 323, 335, 337, 340, 343, 346, 356, 357, 358, 362, 367, 370, 374, 377, 388, 398, 399, 410, 424, 432, 437, 485 Гипотония 89, 211, 246, 445
- Гипофиз 80, 132, 168, 179, 191, 230, 235, 244, 246, 258, 259, 268, 270, 291, 300, 304, 316, 326, 336, 350, 354, 372, 378, 382, 427, 430, 432, 436, 449, 461, 465, 471, 486, 488, 491 Глухота 118
- Головные боли 73, 138, 156 Головокружение 54
- Гонорея 104, 164, 173, 191 Грыжа 153, 215
белой линии 160, 228, 288, 297, 311, 312
двенадцатиперстной кишки 301
диафрагмальная 157
диска позвонка 495
отверстия пищевода 237
паховая 88, 157, 221, 420, 434
пищевода 156, 263
пищеводного отверстия 105, 492
послеоперационная 151, 187
пупочная 157, 160, 166, 172, 200, 233, 307, 355
Шморля 215, 308
- Д**
- Двенадцатиперстная кишка 152, 153, 154, 196, 184, 206, 214, 223, 232, 234 Диабет
бронзовый 175, 179
сахарный 85, 144, 156, 161, 168, 181, 183, 200, 216, 220, 229, 271, 284, 432 несахарный 350 Диатез
геморрагический 94, 108, 286, 308, 311, 319, 374, 387, 390, 406, 427, 432, 440, 460, 472, 475, 487, 492
- Дивертикул 140, 151, 176
- двенадцатиперстной кишки 155, 237, 316, 341, 345, 369, 375, 396, 407, 471 желудка 341 кишечника 200 Меккелев 155
- мочевого пузыря 191, 192, 198, 237, 273, 307, 322, 323, 329, 377, 384, 398, 400, 466 пищевода 90, 154, 273, 356 подвздошной кишки 214, 341, 371, 388 поперечно-ободочной кишки 300, 388, 392, 418, 482, 488, 491
сигмовидной кишки 155, 156, 254, 445 толстой кишки 149, 183, 334 Дизентерия 55, 150, 200, 369, 393, 400, 485 Дискинезия
двенадцатиперстной кишки 232, 301 желчного пузыря 250
- Дискинезия
желчных путей 78, 85, 89, 137, 142, 143, 146, 148, 149, 152, 153, 155, 159, 161, 168, 170, 179, 182, 192, 196, 201, 204, 207, 214, 227, 233, 234, 240, 245, 251, 252, 272, 291, 292, 314, 318, 331, 333, 338, 341, 342, 344, 355, 356, 363, 368, 371, 374, 379, 386, 396, 405, 416, 418, 424, 430, 435, 438, 440, 444, 448, 452, 457, 464, 467, 474, 477, 482, 484, 491, 493, 497 протока поджелудочной железы 146, 148, 154, 207, 233, 272, 318, 321, 355, 393, 419, 440
семенного канатика 104, 164, 252, 292, 332, 443, 482, 486 Диспепсия 355, 485 Диспротеннемия 91
- Дистония вегетативно-сосудистая 418 Дистрофия 104, 105, 107, 132, 137, 143, 144, 146, 148, 149, 154, 163, 168, 193, 209, 214, 229, 249, 253, 269
- Дисформинома 284 Дифтерия 195 Диффузный зоб 114
- Дуоденит 86, 128, 147, 152, 154, 166, 179, 184, 193, 196, 205, 206, 208, 212, 214, 220, 223, 232, 234,

- 241, 242, 246, 252, 292, 311, 318, 321, 330, 334, 338, 341, 342, 345, 349, 350, 359, 360, 366, 369, 371, 373, 374, 381, 386, 388, 392, 393, 395, 396, 399, 407, 408, 411, 413, 417, 427, 429, 43Г, 436, 440, 444, 452, 457, 464, 468, 471, 474, 477, 482, 485, 487, 491, 497
- Ж
- Желтуха 78, 85, 86, 344 гемолитическая 142
механическая 143, 149, 152, 155, 179, 182, 201
- Желудок 54, 78, 85, 86, 88, 89, 92, 147, 149, 153, 157,
165, 176, 190, 216, 220, 252, 253, 324
- Желчекаменная болезнь 155
- Желчный пузырь 78, 85, 142, 143, 150, 152, 155, 170, 184, 185, 232
- З
- Заворот кишечника 158, 190, 277, 312 Заворот слепой кишки 312 Зоб диффузный 256, 261, 276, 309, 395 Зрения потеря 53
- И
- Импотенция 348
- Инсульт 98, 217, 226, 242, 254, 273, 314, 316, 357, 361, 364, 400, 425, 445 мозговой 97, 137 Инфаркт миокарда 93, 126, 130, 131, 132, 134, 138, 217, 227, 240, 263, 300, 464, 475 Истерия 100, 256, 309, 355
- Ишемия мозга 98, 217, 235, 242, 254, 273, 314, 316, 361, 364, 400, 425
- К
- Карцинома желудка 253
- Катар 54
- среднего уха 78, 88, 203 толстого кишечника 216, 223 Кахексия 105, 107, 463
- диэнцефало-гипофизарная 80 Кашель 55, 79, 81, 87, 90, 96, 111, 147, 262, 372 Киста
- бедренной кости 328 в носу 114
- верхнечелюстной пазухи 336
- горла 286
- желтого тела 238
- матки 294, 463
- матки ретенционная 387
- маточной трубы 300
- молочной железы 263, 281, 414, 441, 448, 450, 478, 496
- на пальце 330
- поджелудочной железы 272, 347 позвоночника 307
- почки солитарная 308, 327, 338, 344, 347, 369, 372, 377, 407, 424, 434, 440, 447, 455, 466, 477
- ретенционная 197, 257, 260, 270, 271, 290, 293, 299, 301, 306, 311, 312, 315, 319, 322, 330, 333, 341, 343
- сальной железы 221 солитарная 110, 322 шеи 455
- шейки матки 417, 422
- щитовидной железы 267
- яичника 80, 272, 301, 303, 361, 388, 437, 469
- яичника дермоидная 301
- яичника ретенционная 365, 382, 392, 420, 434, 441,
445, 460, 476, 485 яичника фолликулярная 365
- Кистаденома 224, 273 Кистозный
- фиброаденоматоз 167 Кишечная непроходимость 159, 161, 171, 200, 214, 229,
- 231, 235, 254, 291, 297, 328, 334, 350, 351, 357
- Климакс патологический 301 Ключица 88
- Коксартроз 410 Кокцигодия 406, 447, 466
- Колит 104, 151, 193, 208, 224, 231, 235, 315, 318, 319, 331, 334, 337, 350, 351, 353, 354, 356, 360, 363, 369, 372, 374, 377, 380, 381, 385, 388, 404, 407, 417, 427, 429, 436, 445, 449, 453, 457, 464, 482, 485, 488 аллергический 242, 252, 253, 254, 300, 333, 341 ахилический 342
- катаральный 86, 137, 141, 146, 147, 164, 166, 170, 175, 181, 186, 188, 193, 197, 214, 220, 231, 235, 237, 242, 359, 400, 405 неспецифический
- язвенный 150, 159, 168, 177, 200,
244, 250, 265, 441 спастический 246, 316, 468
- язвенный 369 Косоглазие 200, 262, 265
- Костоед 116, 180 Крапивница 206, 444, 482, 484
- Крауроз вульвы 279, 294, 401 Кривошея 198, 238, 282, 286 Крилторхизм 179, 261, 292, 348
- Кровотворный симптом Рустичко 86, 89, 130, 137, 144, 167, 176, 183, 184, 195, 220, 227, 230, 235, 281, 324, 329, 335, 351, 412, 421
- Кровотечения 58 Кровохарканье 483
- Л
- Ларингит 78, 89, 103, 104, 115, 189 Легкие 76, 78, 81, 86, 88, 91, 94, 95, 96, 97, 98, 120, 127, 129, 130, 139, 145, 147, 153, 154, 160, 171, 176, 178, 179, 182, 191, 194, 204, 209, 218, 232, 259, 267, 283, 285, 301, 305, 306
- Лейкоз 80, 137, 173, 379, 410, 426, 440, 484
- Лейкопения 86, 89, 130, 137, 147, 167, 170, 175, 183, 190, 195, 197, 212, 215, 220, 224, 226, 230, 235, 252, 280, 281, 283, 300, 324, 326, 328, 329, 335, 351, 376, 409, 425, 473, 479, 493 Лейкоплакия 120, 279, 294, 401, 463, 478 Лейкоцитоз 76, 80, 84, 91, 126, 150, 163, 173, 174, 177, 188, 189, 193, 210, 243, 254, 282, 294, 303, 316, 321, 326, 327, 335, 356, 359, 372, 378, 387, 391, 429, 441, 445, 453, 469, 480, 484 Лимфаденит 94, 101, 105, 108, 115, 128, 147, 148, 167, 177, 183, 205, 225, 252, 285, 321, 341, 345, 359, 389, 392, 402, 404, 411, 416, 421, 427, 429, 432, 447, 496 лимфоузлов 466
- паховый 452, 454 Лимфаденопатия 167, 281, 286, 325, 397 Лимфангиома 86 Лимфоалез 349
- Лимфогранулематоз 86, 128, 130, 137, 210, 212, 233,
286, 305, 326, 342, 352, 354, 405, 426, 468, 483, 484
- Лимфолейкоз 86, 89, 108, 109, 137, 177, 195, 211, 253,
282, 305, 345, 349, 352, 392, 405, 412, 482
- Лимфопения 84, 128, 183, 215, 220, 235, 295, 326, 335, 352, 384, 409, 411, 426, 463, 468, 472, 479, 480, 484, 493
- Лимфоцитопения 94, 128, 130, 137, 183, 283, 364, 426
- Липома 90, 197 Лихорадка 53, 54 Лямблиоз 153, 205, 484, 485
- М
- Мастит 80, 248, 255, 266, 288, 290, 303, 319, 478
- инфильтративный 75, 258, 359, 450, 477
- лактационный 293 флегмонозный 293 Мастоидит 116, 180, 203, 347
- Мастопатия 75, 121, 206, 217, 233, 257, 258, 259, 260, 266, 267, 269, 280, 282, 285, 288, 290, 297, 301, 303, 304, 305, 306, 319, 322, 333, 375, 382, 390, 408, 414, 465, 496
- кистозная 301, 303, 306, 322

- Матка 75, 76, 97, 99, 114, 129, 135, 138, 140, 158, 165, 167, 168, 171, 179, 197, 233, 241, 246, 247, 257, 258, 268, 273, 276, 279, 290, 296, 299 детская 398 Меянома 88, 112, 168, 350 Менингит 280 туберкулезный 124, 332 Менингоэнцефалит 280, 385 Мениск 104, 328 Меноррагия 80, 197, 247, 277, 299, 430, 446, 450, 453, 461, 463, 472, 479, 493 Металлокопиоз 88 Метеоризм 231 Метропатия геморрагическая 271 Метроррагия 266 Миелит 325, 418 Миелолейкоз 324, 329, 412 Миелома почки 352 Миеломная почка 334 Микросфероцитоз 235 Микроцитоз 86, 183, 220, 224, 245 Миндалины 103, 251 Миокардит 225, 230 Миома 86 матки 417 Миома матки 263, 266, 272, 281, 304, 305, 342, 355, 380, 387, 389, 406, 437, 446, 463, 472, 493 Митральный порок сердца 112, 456 Мозг 80, 90, 134, 144, 156, 169, 174, 186, 203, 221, 242, 254, 271, 300, 308, 309, 321, 324, 341, 350, 361, 374, 387, 404, 435, 439, 441, 453, 461, 469 Мозга сотрясение 90 Мозжечок 80, 294, 300, 308, 309, 313 Мононуклеоз 447, 486 Моноцитоз 76, 86, 129, 183, 252 Мочевой пузырь 77, 79, 81, 89, 94, 97, 98, 108, 131, 137, 146, 155, 176, 191, 195, 200, 214, 218, 226, 230, 233, 237, 242, 249, 252, 267, 273, 276, 279, 306, 308, 316, 317, 322, 329, 334, 336, 354, 416, 429, 440 Мочекаменная болезнь 78, 218 Мочеточники 77, 79, 81, 94, 98, 111, 125, 131, 132, 136, 137, 146, 155, 169, 172, 176, 180, 189, 191, 197, 211, 212, 214, 218, 220, 226, 228, 230, 233, 242, 245, 246, 249, 268, 316, 320, 322, 330, 338, 346, 348, 416, 455, 466, 482 Муковисцидоз 78, 79, 82, 83, 85, 86, 89, 98, 100, 108, 136, 137, 145, 149, 152, 161, 162, 168, 170, 173, 174, 179, 182, 192, 197, 199, 206, 207, 213, 214, 232, 240, 252, 282, 287, 295, 308, 316, 347, 349, 355, 380, 397, 405
- Н**
- Надпочечники 79, 81, 84, 89, 94, 98, 111, 125, 129, 132, 136, 139, 146, 148, 155, 163, 176, 180, 189, 191, 194, 201, 211, 218, 226, 229, 237, 246, 248, 261, 272, 316, 320, 322, 326, 331, 338, 348, 358, 369
- Насморк атрофический 102, 111, 136, 189 вазомоторный и аллергический 78, 81, 84, 87, 89, 90, 91, 94, 97, 98, 99, 100, 103, 106, 109, 111, 126, 127, 130, 147, 149, 156, 174, 176, 180, 182, 189, 199, 201, 204, 211, 213, 218, 239, 311, 319, 327, 334, 336, 339, 347, 350, 353, 367, 374, 378, 381, 387, 406, 414, 423, 425, 428, 431, 433, 443, 447, 451, 456, 467, 484, 486, 488, 493, 495 Невралгия седалищного нерва 206, 239, 387, 389, 399, 402, 406, 411, 413, 416, 429, 432, 434, 436, 443, 454, 460, 465, 481, 483, 489 тройничного нерва 165 Невринома 86, 123, 340 Неврит 307, 312, 331, 373, 411, 447, 465 седалищного нерва 331, 334, 343, 348, 365, 371, 373, 376, 378 слухового нерва 116, 118, 239, 315, 319, 339, 344, 347, 348, 354, 358, 367, 374, 390, 399, 402, 406, 420, 428, 433, 447, 451, 456, 458, 467, 481, 486, 488
- Невроз 357, 434, 449, 474 мочевого пузыря 332 Нефрит 79 Нефропексия 490 Нефроптоз 79, 94, 98, 111, 125, 136, 139, 146, 149, 155, 169, 180, 182, 189, 197, 201, 211, 213, 218, 220, 228, 229, 240, 242, 245, 246, 317, 322, 323, 336, 338, 340, 342, 344, 354, 358, 366, 367, 377, 391, 394, 398, 409, 416, 420, 423, 424, 427, 429, 432, 436, 437, 441, 443, 445, 449, 452, 466, 473, 477, 483, 488, 490, 491, 493
- О**
- Ожирение 449, 495 симптоматическое 453 Ожог 75, 81, 104, 177, 201, 258, 361, 378 Олигофрения 364, 365 Оофорит 88, 161, 167, 179, 257, 260, 263, 267, 270, 272, 278, 279, 281, 290, 293, 299, 312, 319, 321, 333, 365, 378, 380, 382, 396, 398, 417, 420, 422, 432, 436, 441, 445, 449, 453, 458, 462, 465, 469, 472, 476, 485, 489, 493, 496 Опухоль Крукенберга 403 поджелудочной железы 85 Орхит 441 Остеомиелит 188 Остеохондроз 123, 126, 184, 202, 228, 246, 291, 313, 316, 320, 346, 348, 356, 358, 363, 374, 378, 390, 414, 415, 418, 423, 434, 436, 439, 443, 447, 451, 454, 458, 459, 465, 473, 475, 476, 481, 483, 489, 495 Отек легкого 300, 385, 399, 432, 455, 459 Отит 103, 115, 116, 118, 127, 186, 204, 213, 219, 224, 241, 356, 399, 415, 420, 447, 451, 462 катаральный 89, 352, 367 Отосклероз 103, 107, 118, 216, 399 Отоспонгиоз 118, 216
- П**
- Панкреалитиаз 201 Панкреатит 73, 76, 78, 83, 84, 96, 104, 106, 137, 143, 144, 146, 147, 149, 150, 154, 155, 156, 159, 162, 165, 166, 178, 179, 181, 192, 194, 201, 204, 208, 209, 212, 213, 216, 220, 228, 229, 233, 234, 237, 245, 250, 252, 292, 295, 311, 314, 318, 326, 330, 336, 343, 344, 355, 361, 363, 364, 368, 380, 404, 424, 426 аллергический 299 ахиллесский 317, 321, 324, 330, 338, 342, 349, 350, 357, 359, 363, 371, 372, 374, 377, 384, 386, 393, 396, 404, 407, 416, 418, 429, 431, 436, 441, 448, 468, 470, 484, 497 Панкреосклероз 162 Папиллома 86, 98, 109 гортани 104, 231 матки 315, 342 прямой кишки 158, 171, 269 слепой кишки 220 Папилломатоз гортани 109 Паралич 54, 140, 158, 209, 258, 324, 325 Паранефрит 391 Парапроктит 158, 169, 175, 205, 233, 250, 330, 361 Паротит 83, 97, 145, 147, 195, 204, 224, 252, 285, 305, 312, 318, 330, 336, 354, 355, 362, 404, 441, 442, 474 Пельвеоперитонит 408 Периколит 168 Периметрит 120, 138, 282 Перитонит 80, 86, 104, 128, 140, 146, 148, 149, 151, 153, 155, 157, 158, 159, 160, 164, 165, 166, 170, 173, 175, 176, 187, 190, 192, 193, 200, 205, 208, 210, 214, 220, 224, 225, 229, 231, 242, 250, 252, 254, 265, 268, 277, 278, 282, 283, 285, 296, 307, 311, 312, 328, 331, 334, 338, 342, 351, 352, 353, 356, 360, 363, 366, 369, 380, 381, 388, 390, 392, 393, 396, 400, 403, 408, 417, 472, 493 туберкулезный 142, 161 Перфорация толстой кишки 235 Печень 78, 79, 81, 82, 87, 88, 90, 100, 114, 124, 132, 142,

- 143, 145, 157, 159, 163, 174, 259, 269, 283, 301
 Пиелонефрит 78, 172, 189, 212, 218, 230, 233, 245, 246, 249, 323, 330, 347, 358, 367, 373, 384, 407, 409, 423, 434, 437, 440, 447, 473, 477, 485, 490
 Пиелостаз 218, 233 Плеврит 76, 78, 81, 84, 88
 сухой 92, 94, 95, 96, 98, 106, 125, 127, 129, 153, 160, 178, 182, 195, 199, 207, 209, 216, 223, 224, 225, 229, 233, 240, 247, 249, 251, 282, 287, 291, 299, 312, 315, 319, 330, 346, 347, 374, 376, 383, 387, 390, 396, 406, 430, 432, 440, 442, 451, 459, 460, 467, 475, 483, 487, 488, 492 фибринозный 86
 экссудативный 83, 86, 90, 94, 106, 144, 145, 149, 154, 178, 207, 209, 222, 225, 232, 284, 305, 307, 312, 315, 346, 361, 367, 369, 385, 403, 421, 425, 431, 442, 455, 460, 461, 467, 484, 492
 Плевропневмония 161
 Пневмокониоз 81, 100, 111, 126, 383, 442, 455, 459, 492
 Пневмомикоз 96, 312
 Пневмония 81, 84, 87, 88, 90, 91, 100, 103, 138, 144, 149, 194, 195, 199, 218, 221, 224, 272, 282, 287, 299, 304, 309, 311, 312, 315, 316, 318, 319, 330, 336, 339, 343, 345, 346, 347, 365, 367, 369, 376, 383, 385, 387, 390, 398, 404, 430, 432, 440, 441, 442, 446, 451, 455, 459, 461, 467, 471, 475, 480, 483, 486, 488, 491, 492, 495
 неспецифическая 125 очаговая 440, 441
 пневмококковая 76 экссудативная 272
 Пневмосклероз 100
 Пневмоторакс 95, 96, 106, 223, 312, 346, 361, 385, 403 Подагра 52
 Поджелудочная железа 78, 85, 88, 108, 141, 144, 147, 149, 154, 156, 162, 163, 166, 170, 179, 209, 214, 218, 219, 228, 234, 252, 271, 275, 282, 305, 314, 324, 338 Позвоночник 76, 80, 81, 83, 86, 95, 100, 108, 115, 121, 122, 123, 126, 137, 140, 158, 176, 182, 184, 185, 186, 196, 198, 199, 200, 202, 208, 209, 211, 214, 215, 227, 228, 238, 244, 245, 247, 250, 253, 284, 286, 291, 293, 294, 304, 306, 313, 320, 325, 326, 332, 336, 337, 340, 344, 348, 356, 367, 377, 388, 410, 418, 428, 434, 436, 447, 454, 473, 476, 481, 488
 Полиартрит 297 Поликистоз 323, 341, 346 почеч 346 селезенки 347 яичников 420, 465 Полиневрит 90, 134, 199, 281, 325, 331 Полип 154
 аденоматозный 235, 353 аденоматозный в слепой кишке 296 гортани 104, 175, 425
 двенадцатиперстной кишки 241, 376 желудка 193, 201, 393, 394, 404, 430, 444, 448, 452 желудка аденоматозный 318, 356, 379, 374, 435 матки 261, 306, 321, 359 носа 112, 406, 425 подвздошной кишки 392 прямой кишки 194, 457 прямой кишки аденоматозный 359 сигмовидной кишки 316 толстой кишки 149, 312, 436 тонкой кишки 149
 Полипоз желудка 403 Помешательство 54
 Почки 55, 77, 79, 81, 84, 87, 88, 90, 110, 144, 146, 149, 155, 162, 172, 180, 182, 189, 191, 220, 240, 249, 320, 326, 346
 Проктит 114, 146, 150, 160, 164, 168, 177, 198, 200, 205, 235, 246, 250, 276, 292, 293, 350, 372, 380
 Пролежни 325, 326
 Простатит 104, 164, 173, 181, 222, 233, 252, 331, 349, 362, 364, 372, 482 Прямая кишка 150, 160, 169, 198, 306
 Психоз 105, 128, 134, 254, 260, 268, 294, 300, 303, 309, 316, 321, 327, 335, 342, 350, 355, 356, 359, 378, 388, 399, 408, 413, 415, 419, 420, 429, 436, 439, 441, 445, 449, 458, 461, 469, 471, 480, 484, 486, 495 Психопатия 90 Птоз 354, 369
 Р
 Радикулит 239, 250
 дискогенный 76, 316, 340, 348, 356, 367, 390, 418, 436, 454, 459, 465, 483, 495
 посттравматический 489 пояснично-крестцовый 413, 452, 465, 495 Рак
 брюшины 193, 354 вульвы 270 глаза 352
 голосовых связок 108, 347
 гортани 105, 107, 108, 109, 166, 209, 219, 231, 241, 347, 354
 желудка 80, 146, 147, 149, 153, 161, 162, 165, 170, 189, 190, 207, 208, 209, 210, 211, 228, 232, 238, 253, 254, 311, 316, 328, 350, 406, 449, 470
 желчного пузыря 143, 179, 226, 396, 493 легкого 87, 90, 92, 225, 226, 237, 240, 248, 251, 343, 346, 351, 364, 380, 383, 418, 460 матки 264, 271, 282, 283, 284, 285, 288, 290, 292, 293, 299, 306, 315, 319, 320, 321, 322, 330, 343, 360, 365, 381, 405, 406, 409, 461, 463, 477, 479 молочной железы 80, 133, 259, 260, 266, 267, 269, 270, 279, 281, 287, 297, 303, 304, 305, 341, 358, 359, 381, 390, 421, 440 мочевого пузыря 334 носа 112, 116
 Педжета 339, 414 Пенкоста 383, 385, 393, 396, 460
 печени 78, 105, 114, 127, 142, 176, 181, 192, 194, 233, 234, 250, 267, 324, 329, 338, 379 пищевода 147, 157, 209, 210, 238 поджелудочной железы 108, 144, 145, 146, 149, 152, 154, 162, 163, 164, 179, 182, 191, 192, 214, 252, 284, 305, 308, 342, 344, 354, 368, 369, 379, 380, 405, 436, 449, 477
 предстательной железы 334, 364 прямой кишки 158, 165, 171, 177, 194, 233, 321, 353, 358, 359, 468, 488 селезенки 253, 395 слепой кишки 235, 296, 438 толстой кишки 176, 233, 234, 235, 236, 360, 468 шейки матки 114, 200, 450
 щитовидной железы 135, 401 яичника 92, 285, 380, 437, 472 Раны 56, 169, 181 Рахит 152
 Ревматизм 52, 97, 100, 120, 121, 124, 125, 127, 129, 130, 131, 135, 136, 139, 204, 219, 225, 229, 232, 240, 245, 250, 320, 348, 414, 431, 464, 474, 486
 Ревмокардит 431 Ректоцеле 276, 491
 Ретрофлексия 256, 262, 265, 266, 271, 273, 275, 276, 278, 282, 283, 285, 288, 296, 299, 306, 312, 319, 321, 333, 355, 360, 365, 373, 375, 380, 389, 392, 398, 401, 402, 408, 417, 422, 425, 430, 432, 437, 441, 446, 450, 453, 460, 463, 465, 472, 478, 485, 490, 491, 493, 496 Риносклерома 77, 84, 112, 344, 347, 356 дыхательных путей 442
 носа 81, 98, 99, 106, 109, 110, 136, 177, 204, 209, 230, 239, 309, 348, 352, 390, 399, 406, 423, 431, 432, 442, 456, 458, 467, 488, 493
 С
 Сальпингит 449 Сальпингоофорит 449 Саркома
 носа 114, 329 Свищ
 прямой кишки 114, 165, 169, 175, 189, 200, 205, 410, 465
 пузырно-пупочный 303 слепой кишки 158
 Седалищный нерв 134, 169, 308 Селезенка 53, 82, 86, 89, 99, 130, 156, 168, 173, 174,

- 177, 179, 181, 189, 210, 229, 240, 268, 277, 335
Сепсис 249
- Сердце 72, 73, 76, 77, 79, 82, 84, 88, 93, 97, 100, 121, 123, 124, 125, 127, 129, 130, 132, 133, 135, 137, 139, 178, 180, 182, 187, 204, 216, 219, 312, 314, 320, 348, 416, 430, 456
- Сигмовидная кишка 153, 172, 175, 201, 265
- Сигмоидит 104, 141, 148, 155, 156, 164, 166, 168, 186, 193, 194, 237, 265, 293, 318, 319, 334, 341, 377, 387, 388, 393, 400, 404, 427, 438, 445, 485, 497
- дизентерийный 83 Синдром
- Андерсена 80, 85, 173, 175, 182, 192, 197, 207, 295, 316
- Иценко—Кушинга 350, 351, 359, 384, 422, 400, 449, 461, 480 копрологический 355 Мари—
- Бамберга 227, 246
- Штейна-Левенталя 97, 161, 167, 224, 238, 246, 257, 260, 266, 267, 278, 279, 284, 312, 319, 321, 333, 341, 365, 380, 382, 393 Сирингомиелия 378
- Сифилис 141, 164
- Скарлатина 94, 101, 115, 162, 183, 252, 282, 285, 402 Склероз 230
- гипертонический рассеянный 372 легочной артерии 372 рассеянный 430, 451, 462 Склерома верхних дыхательных путей 488, 492 глотки 84, 97, 102, 114, 150, 154, 203, 211, 218, 219, 428
- гортани 84, 102, 114, 150, 154, 203, 211, 218, 219
- Склерома дыхательных путей 209, 211, 218, 239, 336, 339, 344, 347, 348, 383, 386, 390, 399, 428, 431, 433, 455, 467
- носа 84, 97, 110, 112, 114, 150, 154, 203, 211, 219, 239, 240, 339, 356, 428, 456 Сколиоз 108, 121, 123, 126, 137, 139, 176, 178, 182, 196, 198, 201, 202, 208, 212, 214, 215, 227, 228, 238, 244, 247, 272, 294, 305, 308, 309, 312, 313, 316, 320, 322, 325, 337, 340, 344, 346, 356, 358, 361, 362, 366, 367, 372, 377, 383, 387, 396, 408, 430, 439 Слепая кишка 168, 192 Сотрясение мозга 221, 243, 255, 260 Спазм пищевода 110, 228, 252, 281, 284, 448, 464, 490 Спланхноптоз 444
- Спленомегалия 108, 128, 173, 175, 176, 177, 234, 252, 344, 350, 378, 402, 412, 444, 448, 464, 484
- Спленопатия 82, 89, 94, 137, 156, 163, 189, 193, 215, 234, 244, 252, 253, 277, 342, 349, 371, 384, 392, 397, 426, 444, 477 Спондилез 200
- Стеаторея 108, 143, 144, 146, 148, 193, 209, 214, 253, 272, 316, 342, 344, 349, 350, 351, 368, 371, 379, 384, 393, 401, 417 Стеноз
- гортани 104, 109, 185
- митрального клапана 132, 178, 230, 237, 240, 245, 272, 277, 316, 340, 343, 346, 366, 368, 370, 374, 385, 388, 408, 474, 485, 486 митральный 122, 127, 132, 134, 135, 140, 174, 180, 182, 277, 324, 348, 362 мочевого пузыря 323, 369 пищевода 350 прямой кишки 229, 235
- устья аорты 204, 214, 219, 230, 233, 250, 305, 312, 316, 342, 346, 348, 357, 362, 366, 385, 388, 401, 416, 424, 431, 435, 452, 456, 464, 474 шейки мочевого пузыря 330 Стенокардия 93, 130, 138, 140, 216, 233, 357, 435 Субателектаз 455 Судороги 356 Сумасшествие 224
- Т
- Тахикардия 77, 79, 82, 84, 97, 98, 99, 100, 120, 130, 132, 135, 137, 138, 139, 176, 178, 182, 204, 209, 212, 216, 219, 224, 228, 230, 233, 237, 240, 245, 250, 256, 272, 276, 316, 318, 324, 340, 346, 348, 355, 366, 368, 370, 374, 378, 385, 386, 388, 390, 396, 416, 420, 424, 434, 452, 464, 468, 474, 485, 497
- пароксизмальная 82, 85, 93, 97, 99, 100, 120, 122, 127, 130, 131, 132, 135, 137, 140, 169, 178, 180, 182, 216, 219, 230, 233, 237, 240, 245, 250, 256, 281, 321, 357, 366, 370, 378, 399, 416, 431, 435, 464
- Тератома 443 Тимус 488
- Тиреотоксикоз 80, 99, 105, 114, 144, 158, 160, 165, 170, 176, 179, 181, 191, 197, 205, 255, 256, 257, 258, 260, 261, 266, 275, 280, 281, 291, 296, 304, 309, 314, 321, 324, 329, 342, 359, 363, 371, 380, 395, 405, 423, 425, 426, 453, 461 Токсоплазмоз 280, 330, 397, 415 Толстая кишка 128, 138, 151, 155, 166, 168, 170, 177, 193, 254, 312
- Тонзиллит 78, 84, 89, 97, 99, 101, 103, 106, 115, 120, 125, 126, 129, 131, 136, 199, 211, 213, 231, 239, 303, 322, 327, 331, 339, 343, 347, 361, 370, 376, 386, 399, 414, 418, 423, 425, 428, 431, 443, 444, 446, 451, 455, 458, 461, 467, 473, 481, 484, 493, 495
- Тонкий кишечник 147, 149, 153, 155, 159, 165, 166, 168, 188, 189, 196, 214, 220, 229, 252, 295, 321
- Трещины прямой кишки 91, 149, 166, 175, 419, 438, 457, 488
- Трихомоноз 259, 425, 446, 455, 461, 465, 466, 490, 493 Тромбоз 187
- Тромбофлебит 93, 111, 126, 127, 129, 134, 137, 158, 224, 239, 244, 264, 378, 392, 469
- Тромбоцитопения 94, 128, 130, 137, 220, 283, 326, 352, 411, 426, 480
- Туберкулез 53, 54, 76, 78, 81, 83, 84, 85, 106, 125, 167, 239, 336, 417, 460 кости 247
- легких 83, 88, 95, 125, 127, 129, 138, 139, 144, 145, 160, 178, 182, 220, 233, 236, 247, 248, 263, 312, 343, 347, 378, 414, 451 легких очаговый 336
- почки 261 яичника 263
- У
- Уремия 380
- Уретрит 198, 323, 326, 336, 369, 388, 429, 434, 440, 448, 452, 455, 460, 463, 466, 473, 478, 490
- аллергический 344 Уротерогидронефроз 334
- Ф
- Фарингит 211, 239, 367, 387, 415, 425, 433, 443, 447, 451, 455, 458, 461, 467, 486 атрофический 102, 136, 319, 334, 359 Фиброаденома 287, 312
- матки 270
- молочной железы 217, 262, 297, 305, 306, 322, 338, 359, 382, 394, 410, 414, 417, 448
- Фиброаденоматоз 333, 389 кистозный 75
- молочной железы 206, 265, 285, 288, 300, 319
- Фиброма 110, 138
- голосовых связок 108 молочной железы 88, 330, 375 носоглотки 89, 97, 102, 136, 150, 217, 219
- щеки 225, 443, 482
- Фибромиома
- матки 75, 76, 92, 97, 179, 200, 217, 259, 264, 285, 288, 290, 304, 333, 357, 365, 397, 409, 430
- молочной железы 75, 167, 257, 288, 290, 295, 314,

- 382, 387, 390, 392 Фимоз 97, 166, 248, 252, 262
Флюс 103
Фронтит 78, 81, 84, 106, 111, 116, 136, 251, 339, 344,
356, 358, 367, 406, 456, 458, 462, 486, 495
Фурункул 116, 470
Х
Холангит 153, 205
Холелитиаз 150, 152, 179, 182, 185, 196, 232, 372,
435 Холемиа 108
Холецистит 78, 82, 89, 108, 146, 148, 152, 153, 155,
161, 165, 168, 205, 224, 226, 234, 245, 250, 251,
252, 272, 292, 314, 327, 331, 338, 342, 344, 349,
355, 363, 366, 374, 379, 386, 388, 418, 424, 431,
438, 440, 448, 452, 457, 467, 474, 477, 482, 484,
487, 497 калькулезный 85, 137, 143, 149, 159, 170,
178, 214, 227, 232, 291, 318, 333, 337, 344, 356,
368, 389, 391, 396, 405, 416, 435, 470, 491, 493
рецидивирующий 312 Холецистопанкреатит 432,
448, 464, 468, 482, 491 Холецистэктомия 470
Ц
Цирроз печени 79, 82, 89, 90, 95, 99, 100, 107, 114,
124, 127, 130, 132, 137, 140, 141, 142, 143, 146,
150, 152, 159, 163, 164, 166, 173, 175, 181, 182,
185, 192, 197, 199, 201, 207, 215, 229, 233, 272,
276, 281, 316, 318, 320, 341, 356, 371, 379, 388,
474, 487 аллергический 342 билиарный 318
кардиальный 312, 345, 349, 368 пигментный
272 Цирроз поджелудочной железы 85, 162
Цисталгия 307, 308
Цистит 73, 77, 81, 89, 94, 97, 98, 108, 127, 131, 137,
146, 155, 168, 171, 176, 191, 192, 195, 198, 200,
214, 218, 226, 230, 233, 237, 240, 242, 249, 252,
267, 276, 279, 290, 306, 307, 308, 317, 321, 322,
323, 325, 329, 334, 336, 347, 348, 355, 358, 362,
364, 365, 369, 377, 380, 384, 388, 392, 394, 398,
400, 402, 408, 410, 416, 419, 424, 429, 434, 440,
443, 448, 452, 455, 460, 463, 466, 473, 477, 485,
486, 490 Цистотеле 334
Щ
Щитовидная железа 80, 105, 114, 158, 176, 181, 188,
191, 276, 438
Э
- Экстрасистолия 209, 342, 378, 392, 416, 426, 435, 474,
475, 485, 497
Эктопия 292 Эмпиема 83
Эндартериит облитерирующий 121 Эндокардит 77,
79, 81, 84, 88, 93, 97, 98, 100, 112, 120, 121, 122,
123, 124, 125, 127, 129, 130, 131, 135, 183, 195,
204, 225, 370, 414, 435, 456, 485 Эндометриоз 406,
420, 434, 436, 437, 447, 453, 462, 463, 465, 466,
472, 490, 493 легких 271
матки 266, 267, 271, 272, 314, 321, 333
мочеточников 272 яичника 272 Эндометрит 158,
264, 272, 288, 294, 297 Эндоцервицит 469 Энтерит
413
аллергический 444 лучевой 413
Энтероколит 153, 205, 241, 245, 252, 292, 295, 318,
321, 331, 333, 337, 338, 341, 349, 350, 359, 363,
368, 371, 386, 388, 392, 393, 396, 398, 399, 403,
404, 405, 407, 413, 417, 424, 425, 427, 429, 432,
436, 440, 441, 449, 453, 464, 468, 471, 474, 482,
491, 497 аллергический 318 Энцефалит 174
Энцефалопатия 242, 243, 300, 308, 417, 418, 480
травматическая 361 Эозинофилия 235
Эпидурит 325
Эпилепсия 52, 54, 242, 243, 270, 356, 417
джексоновская 356, 385, 417 Эписпадия 460
Эритема мозга 332 Эритроцитоз 76, 413
Эрозия шейки матки 264, 271, 288, 297, 306, 321,
417, 432, 453, 463, 465, 469, 472, 485, 490
Я
Язва
варикозная 89, 134, 137, 277
двенадцатиперстной кишки 86, 140, 147, 149, 159,
162, 168, 176, 188, 190, 191, 193, 206, 207, 208,
218, 237, 295, 301, 311, 312, 316, 327, 331, 337,
338, 341, 349, 363, 375, 376, 395, 399, 403, 407,
411, 424, 449
желудка 78, 107, 146, 147, 149, 154, 159, 189,
196, 201, 206, 210, 216, 228, 237, 250, 253, 255,
272, 295, 311, 318, 327, 341, 366, 375, 379, 392,
429, 435, 438, 444, 457, 464, 479, 483, 490, 493, 497
желудка прободная 363 кишечника 224
поджелудочной железы 345 поперечно-ободочной
кишки 396 сигмовидной кишки 369 толстой
кишки 168, 200, 244, 384, 396

По вопросам оптовой покупки книг «Издательской группы АСТ» обращаться по адресу:

Звездный бульвар, дом 21, 7-й этаж Тел. 215-43-38, 215-01-01, 215-55-13

Книги «Издательской группы АСТ» можно заказать по адресу: **107140, Москва, а/я 140**, АСТ-«Книги по почте»

Популярное издание

Стояновский Даниил Никитич

**ДИАГНОСТИКА ЗАБОЛЕВАНИЙ ПО КОЖНЫМ РИСУНКАМ ЛАДОНЕЙ
ПРАКТИЧЕСКАЯ ДЕРМАТОГЛИФИКА**

Редактор *Т.М. Мороз* Технический редактор *А. В. Полтьев* Художественный редактор *И.Ю. Селютин* Верстка *Л.В. Спичковой* Оформление обложки *В. И. Гринько*

Общероссийский классификатор продукции ОК-005-93, том 2; 953000 — книги, брошюры
Гигиеническое заключение № 77.99.14.953.ил.12850.7.00 от 14.07.2000 г.

ООО «Издательство АСТ» Лицензия ИД № 02694 от 30.08.2000 г. 674460. Читинская область,
Агинский район, п. Агинское, ул. Базара Ринчино. д. 84 Наши электронные адреса:

WWW.AST.RU) E-mail: astpub@aha.ru

Издательство «Сталкер» 83048, Украина, г. Донецк, ул. Артема, 147а Свидетельство ДК 746 от 11.08.2000/ Отпечатано с готовых диапозитивов издательства. АООТ «Тверской полиграфический комбинат» 170024, г. Тверь, пр-т Ленина, 5.