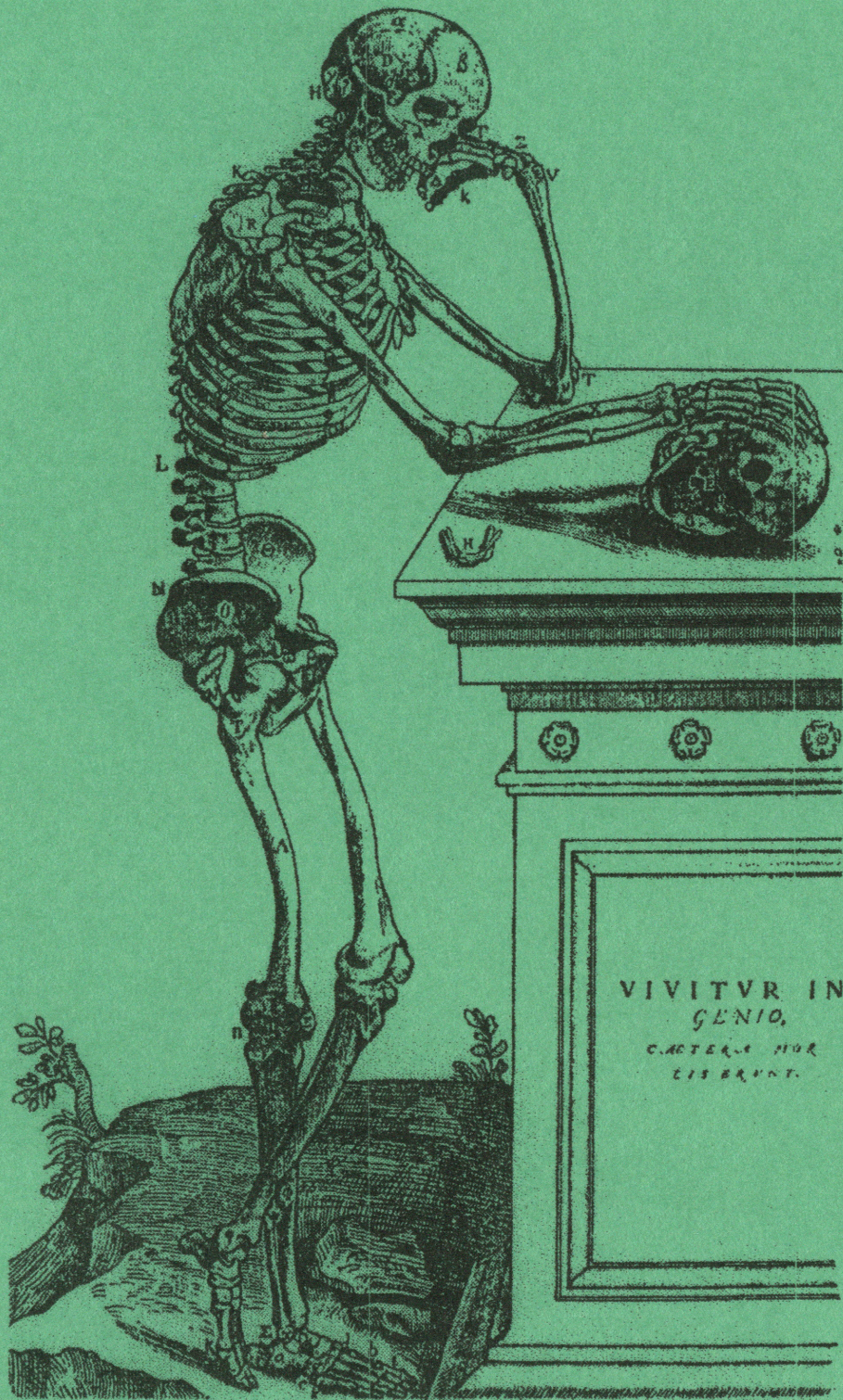


ПРОВОДЯЩИЕ ПУТИ ЦЕНТРАЛЬНОЙ НЕРВНОЙ СИСТЕМЫ



Пенза 2005

Министерство образования и науки
Российской Федерации

Пензенский государственный университет

О. В. Калмин, О. А. Калмина

ПРОВОДЯЩИЕ ПУТИ ЦЕНТРАЛЬНОЙ НЕРВНОЙ СИСТЕМЫ

Учебно-методическое пособие

Пенза
2005

УДК 611.81 (075.8)
К 17

Рецензенты:

доктор медицинских наук, профессор
Р. И. Асфандияров,

доктор медицинских наук, профессор
А. А. Зайченко.

Калмин О. В.

К 17 Проводящие пути центральной нервной системы: Учебно-методическое пособие / О. В. Калмин, О. А. Калмина. – Пенза: ИИЦ ПГУ, 2005. – 82 с.
29 ил., библиогр. 13 назв.

Пособие содержит подробные и систематизированные данные о проводящих путях центральной нервной системы человека, иллюстрировано большим количеством рисунков и оригинальных схем.

Пособие предназначено для аудиторной и внеаудиторной работы студентов медицинских специальностей Вузов.

Одобрено и рекомендовано к изданию методической комиссией медицинского института Пензенского государственного университета.

- © Калмин О.В., Калмина О.А., 2005.
- © Информационно-издательский центр Пензенского государственного университета, 2005.

ВВЕДЕНИЕ

«Главным в организации нервной системы является организация ее связей». Эта точная формулировка известного нейроморфолога Б.И. Лаврентьева раскрывает значение проводящих путей центральной нервной системы. Обеспечивая передачу информации о состоянии внешней и внутренней среды организма, связывая между собой различные центры спинного и головного мозга, проводящие пути обеспечивают рефлекторную деятельность нервной системы. Между разнообразными центрами, между клеточными группами головного и спинного мозга существует бесконечное множество связей. Анатомически проводящие пути представляют собой совокупность нервных волокон одинакового происхождения и в большей части случаев одного и того же функционального значения.

Знания основных связей центральной нервной системы необходимы врачу для ясного и правильного представления о структурно-функциональной организации нервной системы.

Прежде чем приступить к рассмотрению морфологии отдельных проводящих путей, необходимо точно определить некоторые термины.

Проводящий путь – это цепь анатомически и функционально взаимосвязанных нейронов, обеспечивающих проведение одинаковых по функции нервных импульсов в строго определенном направлении. Это весь нервный путь: для афферентных путей – от рецептора до подкоркового или коркового центра; для эфферентных путей – от моторного центра до эффекторного органа. Проводящий путь включает не только волокнистые структуры (белое вещество), но и соответствующие переключательные (клеточные) центры (нервные ядра). Так, например, проводящие пути экстероцепции включают нервные волокна соответствующего нерва и задних корешков, образованные нейронами спинальных ганглиев, собственное ядро заднего рога спинного мозга, спинно-таламические тракты, латеральные ядра таламуса и таламо-корковые пути.

Проводящие пути в пределах центральной нервной системы состоят из трактов (пучков). **Тракты** – одонейронны и представлены аксонами нервных клеток, то есть составляют белое вещество головного и спинного мозга. Название их, как правило, включает наименование структур, которые данные тракты связывают. Например, корково-спинномозговой тракт соединяет кору больших полушарий головного мозга с сегментарным аппаратом спинного мозга. Некоторые тракты именуются по морфологическим признакам. Так, клиновидный пучок заднего канатика спинного мозга называется по форме яд-

ра (клиновидное), где этот пучок заканчивается. Соседний с ним тонкий пучок обязан своим названием тонким нервным волокнам, которые его образуют.

В спинном и головном мозге по строению и функции выделяют три группы нервных проводящих путей: *ассоциативные, комиссуральные и проекционные* (рис. 1).

АССОЦИАТИВНЫЕ ПУТИ

Ассоциативные нервные волокна (neurofibrae associationes) соединяют участки серого вещества в пределах одной половины мозга, различные функциональные центры (рис. 2). Выделяют короткие и длинные ассоциативные волокна. Короткие соединяют близлежащие участки серого вещества и располагаются в пределах одной доли мозга (внутридолевые пучки волокон). Некоторые ассоциативные волокна, соединяющие серое вещество соседних извилин, дугообразно изгибаются в виде буквы U и называются *дугообразными волокнами большого мозга (fibrae arcuatae cerebri)*. Ассоциативные нервные волокна, выходящие в белое вещество полушария (за пределы коры), называются *экстракортикальными*.

Длинные ассоциативные волокна связывают участки серого вещества, далеко отстоящие друг от друга, принадлежащие различным долям (междолевые пучки волокон). К длинным ассоциативным путям относят:

1. *Верхний продольный пучок (fasciculus longitudinalis superior)* – находится в верхней части белого вещества полушария большого мозга и соединяет кору лобной доли с теменной и затылочной.
2. *Нижний продольный пучок (fasciculus longitudinalis inferior)* – находится в нижних отделах полушария и соединяет кору височной доли с затылочной.
3. *Крючковидный пучок (fasciculus uncinatus)* – дугообразно изгибаясь впереди островка, соединяет кору лобного полюса с передней частью височной доли.
4. *Пояс (cingulum)* – охватывает в виде кольца мозолистое тело и соединяет участки коры в лобной, затылочной и височной долях.
5. *Подмозолистый пучок (fasciculus subcallosus)* – располагается снаружи от поясного пучка и соединяет участки коры в лобных извилинах и в извилинах латеральной поверхности затылочной доли.

В спинном мозге ассоциативные волокна соединяют серое вещество различных сегментов и образуют *передние, латеральные и задние собственные пучки спинного мозга (fasciculi proprii ventrales,*

laterales et dorsales) и располагаются по периферии серого вещества. Короткие пучки связывают соседние сегменты, перекидываясь через 2-3 сегмента, длинные пучки – далеко отстоящие друг от друга сегменты спинного мозга.

Межсегментарные связи могут осуществляться ветвлением центрального отростка псевдоуниполярного нейрона спинального ганглия. Вступившие через задние корешки центральные отростки в белом веществе спинного мозга Т-образно делятся, и восходящие и нисходящие ветви образуют синаптические связи с мотонейронами разных по уровню расположения сегментов, но своей стороны спинного мозга (рис. 3, 4).

Межсегментарные связи могут быть образованы вставочными нейронами (так называемыми рассеянными или пучковыми клетками). В этом случае центральный отросток чувствительного нейрона оканчивается синапсом на вставочном нейроне. Аксон последнего делится на восходящую и нисходящую ветви, которые, в свою очередь, заканчиваются на мотонейронах гомолатеральной стороны.

КОМИССУРАЛЬНЫЕ ПУТИ

Комиссуральные нервные волокна (*neurofibrae commissurales*) соединяют серое вещество правого и левого полушарий, аналогичные центры правой и левой половин мозга с целью координации их функции. Комиссуральные волокна проходят из одного полушария в другое, образуют спайки (мозолистое тело, спайка свода, передняя спайка).

В мозолистом теле располагаются волокна, соединяющие новые, более молодые, отделы коры (*neopaleum*), корковые центры правого и левого полушарий, в которых волокна мозолистого тела расходятся веерообразно, образуя лучистость мозолистого тела (*radiatio corporis callosi*). Комиссуральные волокна, идущие в колене и клюве мозолистого тела, соединяют друг с другом участки коры лобных долей правого и левого полушарий мозга. Загибаясь кпереди, пучки этих волокон как бы охватывают с двух сторон переднюю часть продольной щели большого мозга и образуют **лобные (большие) щипцы** (*forceps frontalis major*). В стволе мозолистого тела проходят нервные волокна, соединяющие кору центральных извилин, теменных и височных долей двух полушарий мозга. Валик мозолистого тела состоит из комиссуральных волокон, которые соединяют кору затылочных и задние отделы теменных долей правого и левого полушарий большого мозга. Изгибаясь кзади, пучки этих волокон охватывают задние от-

делы продольной щели большого мозга и образуют *затылочные (малые) щипцы* (*forceps occipitalis minor*).

Большая часть комиссуральных волокон, входящих в состав передней спайки, – это пучки, соединяющие друг с другом переднемедиальные участки коры височных долей обоих полушарий в дополнение к волокнам мозолистого тела.

В спайке свода проходят комиссуральные волокна, которые связывают участки коры правой и левой височной долей полушарий большого мозга, правого и левого гиппокампов.

В задней спайке мозга проходят комиссуральные пути, связывающие клеточные структуры среднего и промежуточного мозга.

Комиссуральные связи в спинном мозге образованы рассеянными клетками. На них заканчивается центральный отросток афферентного нейрона, а их аксон переходит на противоположную сторону спинного мозга и вступает в синаптическую связь с мотонейронами противоположной стороны.

ПРОЕКЦИОННЫЕ ПУТИ

Проекционные нервные волокна (*neurofibrae projectiones*) представляют собой системы нервных проводников, связывающих кору большого мозга и мозжечка с подкорковыми ядрами, мозговым стволом, спинным мозгом и через них с периферией; они осуществляют проекцию периферии на кору и проекцию коры на периферию. Соответственно этому проекционные пути подразделяют на афферентные (восходящие) и эфферентные (нисходящие).

Афферентные проводящие пути

Восходящие проекционные пути (афферентные, чувствительные) несут в головной мозг импульсы, возникшие в результате воздействия на организм факторов внешней среды, а также импульсы от органов движения, от внутренних органов, сосудов. По характеру проводимых импульсов афферентные пути подразделяются на три группы.

1. *Экстероцептивные пути* – несут импульсы (болевые, температурные, тактильные, давления), возникшие в результате воздействия внешней среды на кожные покровы.
2. *Проприоцептивные пути* – проводят импульсы от органов движения (мышц, сухожилий, суставных капсул, связок), несут информацию о положении частей тела в пространстве.

3. **Интероцептивные пути** – проводят импульсы от внутренних органов, сосудов, где хемо-, баро- и механорецепторы воспринимают состояние внутренней среды организма, интенсивность обмена веществ, химизм крови и лимфы, давление в сосудах.

Экстероцептивные пути

Проводящий путь болевой и температурной чувствительности

Рецепторы болевой и температурной чувствительности заложены в коже и подкожной основе туловища, конечностей, а также тех частей шеи головы, которые получают иннервацию от спинномозговых нервов. Импульсы передаются по чувствительным волокнам спинномозговых нервов клеткам спинномозговых ганглиев, которые представляют собой I нейрон (рис. 5). Центральные отростки аксонов этих клеток входят в спинной мозг в составе задних корешков и оканчиваются в сером веществе заднего рога (*nucleus proprius cornu posterioris*). Они отдают множество коллатералей к клеткам *substantia gelatinosa*, *zona spongiosa* и *zona terminalis*. Основная часть центральных отростков заканчивается синапсами на клетках собственного ядра заднего рога. Расположенные здесь пучковые клетки являются II нейроном, их отростки переходят в передней белой спайке на противоположную сторону (перекрест) и образуют **латеральный спинно-таламический путь** (*tractus spinothalamicus lateralis*). Последний поднимается в боковом канатике спинного мозга. В продолговатом мозге боковой спинно-таламический путь располагается позади ядра оливы, а затем присоединяется к латеральному краю медиальной петли и в ее составе достигает вентролатеральных ядер таламуса, в которых находится III нейрон проводящего пути. Отростки нейронов этих ядер проходят в составе таламо-коркового пути (*fibrae thalamocorticales*) через заднюю треть задней ножки внутренней капсулы и оканчиваются во внутреннем зернистом слое коры постцентральной извилины (первичные корковые поля 1, 2, 3 – ядро анализатора общей чувствительности) и верхней теменной доли (вторичное корковое поле 5). От рецепторов головы импульсы передаются по тройничному нерву.

Поскольку латеральный спинно-таламический путь является полностью перекрещенным проводящим путем (все волокна второго нейрона переходят на противоположную сторону), при его повреждении полностью исчезает болевая и температурная чувствительность на противоположной стороне тела ниже места повреждения.

Проводящий путь тактильной чувствительности, осязания и давления

Рецепторы тактильной чувствительности заложены в коже и подкожной основе туловища, конечностей, а также тех частях шеи и головы, которые получают иннервацию от спинномозговых нервов. Импульсы передаются по чувствительным волокнам спинномозговых нервов клеткам спинномозговых ганглиев, которые представляют собой I нейрон (рис. 6). Центральные отростки аксонов этих клеток входят в спинной мозг в составе задних корешков и оканчиваются в сером веществе заднего рога (*nucleus proprius cornu posterioris*). Расположенные здесь пучковые клетки являются II нейроном, их отростки переходят в передней белой спайке на противоположную сторону (перекрест) и образуют **передний спинно-таламический путь** (*tractus spinothalamicus anterior*), который поднимается в переднем канатике спинного мозга. В продолговатом мозге передний спинно-таламический путь соединяется с волокнами латерального спинно-таламического пути, образуя спинномозговую петлю (*lemniscus spinalis*), и в ее составе достигает вентролатеральных ядер таламуса, в которых находится III нейрон проводящего пути. Отростки нейронов этих ядер проходят в составе таламо-коркового пути (*fibrae thalamocorticales*) через заднюю треть задней ножки внутренней капсулы и оканчиваются во внутреннем зернистом слое коры постцентральной извилины (первичные корковые поля 1, 2, 3 – ядро анализатора общей чувствительности) и верхней теменной дольки (вторичное корковое поле 5). От рецепторов головы импульсы передаются по черепным нервам (V, VII, IX, X парам) к их чувствительным ядрам, от этих ядер к таламусу и затем к нижней части коры постцентральной извилины.

Перекрест волокон спинно-таламических пучков происходит на 2-3 сегмента выше уровня вступления соответствующего заднего корешка в спинной мозг. Часть волокон проводящего пути тактильной чувствительности идет в составе заднего канатика спинного мозга вместе с аксонами проводящего пути проприоцептивной чувствительности. Не все волокна, несущие импульсы осязания и давления, переходят на противоположную сторону в спинном мозге. В связи с этим при поражении одной половины спинного мозга кожное чувство осязания и давления на противоположной стороне не исчезает полностью, как в случае с болевой чувствительностью, а только снижается. Поражение первого и второго нейронов до перекреста вызывает расстройства чувствительности на своей стороне.

Проприоцептивные пути

Проводящие пути проприоцептивной чувствительности коркового направления

Рецепторы заложены в подкожной основе (экстероцепторы), мышцах, сухожилиях, суставных поверхностях, связках, фасциях, надкостнице (проприоцепторы). Импульсы передаются по чувствительным волокнам спинномозговых нервов клеткам спинномозговых ганглиев, представляющим собой I нейрон. Центральные отростки аксонов этих клеток вступают в спинной мозг в составе задних корешков и входят в задний канатик, образуя **тонкий пучок (Голля)** (*fasciculus gracilis*) и **клиновидный пучок (Бурдаха)** (*fasciculus cuneatus*). Аксоны входят в задний канатик, начиная с нижних сегментов спинного мозга. Каждый следующий пучок аксонов прилежит с латеральной стороны к уже имеющимся. Таким образом, наружные отделы заднего канатика (клиновидный пучок) заняты аксонами клеток, осуществляющих проприоцептивную иннервацию груди, шеи и верхних конечностей. Аксоны, занимающие внутреннюю часть заднего канатика (тонкий пучок), несут проприоцептивные импульсы от нижних конечностей и нижней половины туловища.

Пучки аксонов поднимаются в продолговатый мозг и оканчиваются в тонком и клиновидном ядрах (*nucleus gracilis et nucleus cuneatus*), где заложен II нейрон проводящего пути. Аксоны клеток тонкого и клиновидного ядер дугообразно изгибаются вперед и медиально на уровне нижнего угла ромбовидной ямки и в межolivном слое переходят на противоположную сторону, образуя перекрест медиальных петель (*decussatio lemniscorum medialis*). Пучок волокон, обращенных в медиальном направлении, получил название **внутренних дугообразных волокон** (*fibrae arcuatae internae*), которые являются началом медиальной петли (*lemniscus medialis*). Они поднимаются через покрывку моста и среднего мозга к таламусу, оканчиваясь в его вентролатеральных ядрах.

В ядрах таламуса локализуется III нейрон проводящего пути; отростки нейронов этих ядер проходят в составе таламо-коркового пути (*fibrae thalamocorticales*) через заднюю треть задней ножки внутренней капсулы и оканчиваются во внутреннем зернистом слое коры постцентральной извилины (первичные корковые поля 1, 2, 3 – ядро анализатора общей чувствительности) и верхней теменной доли (вторичное корковое поле 5) (рис. 7, 8). Описанный путь связан с так называемой эпикритической чувствительностью, то есть способ-

ностью к точной локализации раздражений и их качественной и количественной оценке.

Часть волокон II нейрона по выходе из тонкого и клиновидного ядер изгибается кнаружи и разделяется на два пучка. Один пучок – **задние наружные дугообразные волокна** (*fibrae arcuatae externae posteriores*) – направляется в нижнюю мозжечковую ножку своей стороны и заканчивается в коре червя мозжечка. Волокна другого пучка – **передние наружные дугообразные волокна** (*fibrae arcuatae externae anteriores*) – уходят вперед, переходят на противоположную сторону, огибают с латеральной стороны оливное ядро и также через нижнюю мозжечковую ножку направляются к коре червя мозжечка. Передние и задние наружные дугообразные волокна несут проприоцептивные импульсы к мозжечку.

Передача раздражений, приходящих по проводникам проприоцептивной и кожной чувствительности, на эфферентные пути происходит на спинномозговом и корковом уровнях. В спинном мозге импульсы переключаются с афферентных волокон задних корешков на двигательные клетки переднего рога непосредственно или через вставочные нейроны, расположенные в центральном промежуточном веществе и в переднем роге. По волокнам собственных пучков (*fasciculi proprii*) происходит распространение раздражений на серое вещество других сегментов, благодаря чему ответная реакция может захватывать многие мышцы.

В коре большого мозга происходит анализ и синтез поступающих сигналов, и формируются программы действий, которые передаются из заднего отдела полушария (теменные доли) в передний отдел (лобную долю), где берут начало двигательные пирамидный и экстрапирамидные пути.

Проводящие пути проприоцептивной чувствительности мозжечкового направления

Издавна считалось, что мозжечок является одним из центров координации и синергии движений, регуляции тонуса мускулатуры, поддержания равновесия. Академик Л.А.Орбели пришел к заключению, что «мозжечок является высшим адаптационно-трофическим центром», где происходит интеграция соматовегетативных функций.

В настоящее время мозжечок рассматривается как своеобразная система, координирующая двигательные акты. Благодаря своим обширным связям мозжечок получает информацию от рецепторов, находящихся в мышцах, сухожилиях, суставах, а также от вестибуляр-

ного, зрительного и слухового анализаторов, от ретикулярной формации. Этот огромный приток сенсорной информации служит в конечном итоге для регуляции двигательных функций. Интегрированная информация выдается в виде эфферентных сигналов к ведущим моторным центрам спинного и головного мозга.

По-видимому, мозжечок не играет ведущей роли в организации двигательных актов, не программирует движения, а оптимизирует программы движения по мере их осуществления. Мозжечок принимает участие в контроле движений, внося соответствующие коррективы в деятельность моторных центров головного и спинного мозга. Предполагается, что мозжечок не только регулирует активность отдельных двигательных центров, но и согласует их работу.

Следовательно, важнейшими афферентными связями мозжечка являются проприоцептивные пути от спинного мозга, вестибулярных ядер, экстрапирамидной системы, двигательных центров коры полушарий головного мозга; важнейшими эфферентными связями – пути к двигательным центрам головного и спинного мозга.

Мозжечок получает информацию о состоянии и деятельности мышечно-суставной системы по нескольким каналам. Это, во-первых, прямые спинно-мозжечковые тракты, непосредственно связывающие спинной мозг с мозжечком, и, во-вторых, проводники, переключающиеся на пути к мозжечку в ядрах ствола мозга. Эти ядра именуют «предмозжечковыми».

Проприоцепторы заложены в мышцах, сухожилиях, суставных поверхностях, суставных капсулах, связках, фасциях, надкостнице. Раздражения передаются по чувствительным волокнам спинномозговых нервов клеткам спинномозговых ганглиев (I нейрон) и от них по волокнам задних корешков в серое вещество спинного мозга. Отсюда берут начало два анатомически отдельных нервных пути:

- А. **Задний спинно-мозжечковый путь** (*tractus spinocerebellaris posterior*) (пучок Флексига) начинается от клеток грудного ядра (*nucleus thoracicus*) (II нейрон). Волокна этого пути проходят, не образуя перекреста, по периферии бокового канатика спинного мозга, продолжают в продолговатый мозг и вступают в нижние мозжечковые ножки. Оканчивается путь в коре червя мозжечка своей стороны (*paleocerebellum*) (рис. 9).
- Б. **Передний спинно-мозжечковый путь** (*tractus spinocerebellaris anterior*) (пучок Говерса) берет начало от клеток промежуточно-медиального ядра (*substantia intermedia medialis*) (II нейрон). Волокна пути преимущественно переходят на противоположную

сторону в передней белой спайке спинного мозга (первый перекрест) и по периферии бокового канатика идут в восходящем направлении, проходят через продолговатый мозг и мост и достигают среднего мозга. Затем передний спинно-мозжечковый путь проходит по верхним мозжечковым ножкам, образуя второй (частичный) перекрест в переднем мозговом парусе, и аналогично заднему пути оканчивается в коре червя мозжечка (рис. 10).

Структурные различия двух спинно-мозжечковых путей предопределяют их функциональные различия. Считается, что по заднему пути мозжечок получает информацию от мышечных и сухожильных рецепторов каждой обособленной группы мышц. По переднему пути в мозжечок поступают сигналы, по-видимому, от больших мышечных групп.

Ко второму типу связей «опорно-двигательный аппарат – спинной мозг – мозжечок», переключающихся на ядрах ствола мозга, относятся задние наружные дугообразные волокна.

В составе нижних ножек к коре полушарий мозжечка проходят ретикулярно-мозжечковые волокна, которые замыкают спинно-ретикулярно-мозжечковые связи (рис. 11, 12). Предполагается, что по ним мозжечок получает дополнительную проприоцептивную информацию о движениях, совершаемых скелетными мышцами конечностей. Кроме того, ретикулярно-мозжечковые волокна проводят сигналы от двигательной зоны коры полушарий головного мозга, то есть являются конечным отрезком корково-ретикулярно-мозжечковых связей.

Следующий «вход» афферентных сигналов в мозжечок – оливо-мозжечковый путь, вступающий по нижним мозжечковым ножкам, подвергающийся перекресту и заканчивающийся на клетках Пуркинье коры мозжечка. Оливное ядро рассматривают как одно из важнейших «предмозжечковых» ядер. Считается, что через оливное ядро и оливо-мозжечковый путь мозжечок получает сигналы от коры полушарий, экстрапирамидной системы и проприоцептивную информацию от сегментарного аппарата спинного мозга.

По проводящим путям, идущим от вестибулярных ядер (преддверно-мозжечковые волокна) через нижние ножки мозжечка к наиболее древней его части, «флоккуло-нодулярной системе», мозжечок получает информацию от рецепторов лабиринта, то есть информацию о силах ускорения, о положении головы в пространстве.

Главные связи коры больших полушарий с мозжечком осуществляются через собственные ядра моста. К ним от коры всех долей полушарий направляются корково-мостовые пути. Кроме того, от пирамидных путей, проходящих в основании моста между его собствен-

ными ядрами, ответвляются коллатерали к клеткам ядер. Аксоны клеток собственных ядер моста подвергаются перекресту и образуют мосто-мозжечковый тракт, который анатомически представлен средними мозжечковыми ножками, его волокна заканчиваются на клетках коры полушарий мозжечка.

Получив по своим афферентным путям информацию о состоянии и тоне мышц, о положении частей тела, о действии ряда факторов внешней среды, а также о предполагаемом двигательном акте, мозжечок перерабатывает ее и соответственно корригирует намечающееся движение так, чтобы сформировался оптимальный, максимально координированный двигательный акт. Подобная координация достигается благодаря сигналам, следующим от мозжечка по его эфферентным связям к двигательным центрам головного и спинного мозга.

Основным интегративными структурами мозжечка являются грушевидные нейроны (клетки Пуркинье), которые дают начало эфферентным волокнам коры мозжечка и условно принимаются за III нейрон мозжечковых проводящих путей. Аксоны грушевидных нейронов идут к ядрам мозжечка, где заложен IV нейрон мозжечковых путей. От ядра шатра начинается проекционный эфферентный мозжечково-ядерный путь, волокна этого пути проходят в нижней мозжечковой ножке и оканчиваются в двигательных ядрах черепных нервов и ядрах ретикулярной формации.

Наиболее важные эфферентные пути мозжечка берут начало от зубчатого ядра. *Зубчато-красноядерный путь (tractus dentatorubralis)* проходит в верхней мозжечковой ножке и, перекрещиваясь, оканчивается в красном ядре, откуда берет начало красноядерно-спинномозговой путь, являющийся, наряду с ретикулярно-спинномозговым путем, главным нисходящим путем экстрапирамидной системы (ход этих путей описан в разделе, посвященном экстрапирамидным путям). Оканчиваются эти пути на двигательных клетках спинного мозга. Таким образом, афферентные и эфферентные мозжечковые пути обеспечивают регуляцию движений на уровне стволовой части головного мозга.

Передача нервных импульсов из мозжечка в вышележащие этажи мозга осуществляется по *зубчато-таламическому пути (tractus dentatothalamicus)*, который, как и зубчато-красноядерный путь, начинается в зубчатом ядре, где локализуется IV нейрон (рис. 13). Мозжечково-таламический путь проходит в верхних мозжечковых ножках, перекрещивается в покрышке среднего мозга (*decussatio pedunculorum cerebellarium superiorum*) и подходит к нижнелатеральным и

центральному ядрам таламуса (V нейрон). Из нижнелатеральных ядер импульсы передаются по таламо-корковому пути в кору предцентральной извилины, где берет начало пирамидный путь.

Центральное ядро таламуса передает импульсы, приходящие из мозжечка, полосатому телу, относящемуся к экстрапирамидной системе. Таким образом, за счет зубчато-таламического, таламо-коркового и таламо-стриального путей передаются корригирующие влияния мозжечка на двигательные пирамидную и экстрапирамидную системы.

Кроме того, мозжечок посылает свои эффекторные импульсы к сегментарному аппарату спинного мозга через вестибулярные ядра, а также через ретикулярную формацию, соответственно, по преддверно-спинномозговому и ретикулярно-спинномозговому путям. Они вместе с краснойдерно-спинномозговым трактом образуют нисходящие связи мозжечка.

Некоторые закономерности строения афферентных проекционных проводящих путей

- 1. Начало каждого пути представлено рецепторами, заложенными в коже, подкожной ткани или глубоких частях тела.*
- 2. Первый нейрон у всех афферентных путей находится вне центральной нервной системы, в спинномозговых ганглиях.*
- 3. Второй нейрон локализуется в ядрах спинного или продолговатого мозга.*
- 4. Все восходящие пути проходят в покрывке мозгового ствола.*
- 5. Третий нейрон у путей, направляющихся в кору полушарий большого мозга, располагается в ядрах таламуса, а у мозжечковых путей – в коре мозжечка.*
- 6. Пути, приносящие импульсы в кору большого мозга, имеют один перекрест, совершаемый отростками II нейрона; благодаря этому каждая половина тела проецируется на противоположное полушарие большого мозга.*
- 7. Мозжечковые пути или не имеют ни одного перекреста, или перекрещиваются дважды, так что каждая половина тела проецируется на кору одноименной половины мозжечка.*
- 8. Пути, соединяющие мозжечок с корой полушарий большого мозга, являются перекрещенными.*

Эфферентные проводящие пути

Нисходящие проекционные проводящие пути (эффекторные, эфферентные) проводят импульсы от коры, подкорковых центров к нижележащим отделам, к ядрам мозгового ствола и двигательным ядрам спинного мозга. Эти пути подразделяются на 2 группы: 1) пирамидный путь и 2) экстрапирамидные пути.

Пирамидный путь

Пирамидный путь (*tractus pyramidalis*) связывает нейроны двигательной области коры непосредственно с двигательными ядрами спинного мозга и черепных нервов. Началом пути являются большие пирамидные нейроны (клетки Беца) (I нейрон), расположенные во внутреннем пирамидном слое коры предцентральной извилины (первичное корковое поле 4).

Пирамидный путь подразделяется на **корково-спинномозговой** (*fibrae corticospinales*) и **корково-ядерный** (*fibrae corticonucleares*).

Корково-спинномозговой путь составлен аксонами больших пирамидных нейронов, расположенных в верхней и средней третях предцентральной извилины (рис. 14). Они проходят через передний отдел задней ножки внутренней капсулы, среднюю часть основания ножки большого мозга, основание моста и пирамиду продолговатого мозга. На границе со спинным мозгом происходит неполный перекрест корково-спинномозгового пути – **перекрест пирамид** (*decussatio pyramidum*). Большая часть волокон, перейдя на противоположную сторону, образует **латеральный корково-спинномозговой путь** (*tractus corticospinalis lateralis*), остальные идут в составе **переднего корково-спинномозгового пути** (*tractus corticospinalis anterior*) своей стороны и перекрещиваются в спинном мозге по сегментно, проходя через белую спайку. Они преимущественно оканчиваются в промежуточном сером веществе, образуя синапсы со вставочными нейронами (II нейрон), которые передают импульсы мотонейронам ядер переднего рога (III нейрон). Аксоны двигательных клеток передних рогов выходят из спинного мозга в передних корешках и затем идут в составе спинномозговых нервов к скелетным мышцам, обеспечивая их двигательную иннервацию.

Через вставочный нейрон осуществляется связь клеток коры полушарий мозга с мотонейронами, иннервирующими мускулатуру шеи, туловища и проксимальных отделов конечностей. Волокна лате-

рального пирамидного пути заканчиваются в своем большинстве на вставочных нейронах спинного мозга.

Мотонейроны спинного мозга, иннервирующие мышцы предплечья и кисти, имеют непосредственные связи с клетками коры. На них (а не на вставочных нейронах) заканчиваются корково-спинномозговые волокна, проходящие, главным образом, в составе переднего пирамидного тракта. Этим достигается прямая, более совершенная корковая регуляция мышц, которые характеризуются очень точными, строго дифференцированными движениями.

Пирамидный путь, главным образом, передает мышцам сигналы произвольных движений, регулируемых корой большого мозга. При его перерыве наступает паралич мышц своей или противоположной стороны в зависимости от уровня повреждения. Особенно сильно страдают при поражениях пирамидных путей тонко дифференцированные движения верхних конечностей, мускулатура которых имеет перекрестную иннервацию. Мышцы нижних конечностей и особенно мышцы туловища иннервируются наряду с перекрещенными, также и неперекрещенными корково-спинномозговыми волокнами, поэтому их функция нарушается в меньшей степени.

При поражении пирамидных нейронов и корково-спинномозговых путей возникают центральные параличи (выпадение двигательных функций) или парезы (ослабление двигательных функций). Центральный паралич характеризуется повышением тонуса парализованных мышц (гипертонус), повышением сухожильных рефлексов (гиперрефлексия), выпадением кожных рефлексов и наличием неконтролируемых мелких движений (гиперкинез). Эти проявления обусловлены отсутствием тормозного воздействия на сегментарный аппарат спинного мозга. Если очаг поражения корково-спинномозгового пути локализуется на уровне верхних шейных сегментов, возникает паралич верхней и нижней конечностей на одноименной стороне. Если патологический очаг поражения находится в предцентральной извилине или в стволе головного мозга, возникает паралич конечностей на противоположной стороне, так как волокна корково-спинномозговых путей совершают перекрест.

При поражении периферического двигательного нейрона или его аксона возникает периферический паралич, который характеризуется атонией, арефлексией и атрофией.

Однако пирамидный путь связывает кору не только с двигательными нейронами спинного мозга, но и с другими структурами головного и спинного мозга. Его волокна или их коллатерали оканчи-

ваются на клетках красного ядра, собственных ядрах моста, на клетках ретикулярной формации ствола мозга.

Корково-ядерный путь представляет собой часть пирамидного пути (рис. 15, 16). Первый нейрон представлен большими пирамидными нейронами, расположенными в коре нижней части предцентральной извилины (первичное корковое поле 4). Корково-ядерный путь проходит через колесо внутренней капсулы, основание ножки большого мозга и основание моста. Здесь волокна пути перекрещиваются и подходят к двигательным ядрам III, IV, V, VI, VII, IX, X, XI, XII черепных нервов. Заложенные в этих ядрах двигательные нейроны (II нейрон) посылают импульсы мышцам головы и шеи.

В области среднего мозга часть волокон корково-ядерного пути заканчивается синапсами на клетках двигательных ядер глазодвигательного (III пара) и блокового (IV пара) черепных нервов как своей, так и противоположной сторон. Аксоны мотонейронов двигательного ядра глазодвигательного нерва направляются к мышце, поднимающей верхнее веко, к верхней, медиальной и нижней прямым мышцам глаза и к нижней косой мышце глаза. Аксоны мотонейронов двигательного ядра блокового нерва идут к верхней косой мышце глаза.

В области моста часть волокон корково-ядерного пути заканчиваются на нейронах двигательных ядер V, VI и VII пар черепных нервов, причем к двигательным ядрам V и VI пар волокна подходят как со своей, так и с противоположной сторон, а на двигательных ядрах VII пары заканчиваются волокна в основном от противоположного полушария. Только часть волокон, связанных с иннервацией мимических мышц верхней половины лица, заканчивается на двигательных ядрах лицевого нерва и своей стороны. Аксоны мотонейронов двигательного ядра тройничного нерва иннервируют жевательные мышцы, челюстно-подъязычную мышцу, переднее брюшко двубрюшной мышцы, мышцу, напрягающую мягкое небо, и мышцу, напрягающую барабанную перепонку. Аксоны клеток двигательного ядра отводящего нерва направляются к латеральной прямой мышце глаза. Аксоны мотонейронов двигательного ядра VII пары иннервируют мимические мышцы, стременную мышцу, заднее брюшко двубрюшной мышцы, шилоподъязычную и подкожную мышцы.

Часть волокон корково-ядерного пути достигает продолговатого мозга и верхних шейных сегментов спинного мозга. Эти волокна заканчиваются на нейронах двигательных ядер IX, X, XI и XII пар черепных нервов. При этом ядра IX, X и XI пар получают волокна от обоих полушарий, а ядро XII пары – только от противоположного по-

лушария. Аксоны мотонейронов двойного ядра, общего для IX, X и XI пар черепных нервов, иннервируют шилоглоточную мышцу, мышцы глотки, мягкого неба, гортани и верхней части пищевода. Аксоны мотонейронов двигательных ядер XI пары направляются к трапецевидной и грудино-ключично-сосцевидной мышцам. Наконец, аксоны мотонейронов двигательного ядра подъязычного нерва (XII пара) идут к мышцам языка.

Одностороннее разрушение пирамидных нейронов в нижнем отделе предцентральной извилины или поражение корково-ядерного пути вызывает лишь ограничение произвольных движений и снижение сократительной силы мышц, так как мотонейроны двигательных ядер черепных нервов в большинстве случаев получают нервные импульсы из обоих полушарий. Исключение составляют мышцы языка и мимические мышцы. К нейронам двигательного ядра подъязычного нерва идут только перекрещенные волокна корково-ядерного пути, поэтому их поражение вызывает полный паралич мышц языка с противоположной стороны. Мотонейроны двигательного ядра лицевого нерва, связанные с иннервацией нижней половины лица, получают только перекрещенные волокна. Мотонейроны, связанные с иннервацией мускулатуры верхней половины лица, получают волокна от корково-ядерных путей своей и противоположной сторон. В связи с этим полный паралич мускулатуры развивается только в нижней половине лица на стороне, противоположной очагу поражения, в верхней половине лица отмечается лишь парез мимических мышц. Только двустороннее поражение корковых центров или корково-ядерных путей приводит к развитию центрального паралича.

При разрушении всех мотонейронов двигательных ядер черепных нервов или повреждении их аксонов возникает периферический паралич, который приводит к исчезновению рефлексов (арефлексия), утрате тонуса мышц (атония) и их атрофии.

Экстрапирамидные пути

Экстрапирамидная система представлена многозвенными нисходящими путями, посредством которых осуществляется регуляция произвольных движений, автоматических двигательных актов, мышечного тонуса, а также движений, выражающих эмоции (улыбка, смех, плач и т.п.).

Нейроны внутреннего пирамидного слоя коры лобной доли (поле 6) (I нейрон) посылают корково-стриальные волокна в новую часть полосатого тела, представленную хвостатым ядром и скорлупой (рис. 17).

Здесь локализуется II нейрон экстрапирамидных путей, отростки которого идут в древнюю часть полосатого тела – бледный шар (стриопаллидарные волокна). Нервные клетки бледного шара представляют собой III нейрон, их аксоны идут в составе чечевицеобразной петли (*ansa lenticularis*) к различным ядрам мозгового ствола – субталамическому ядру, черному веществу, ядрам верхних холмиков, красному ядру, латеральному преддверному ядру, оливному ядру, ретикулярным ядрам. В названных ядрах заложен IV нейрон, который дает начало нисходящим путям, передающим сигналы двигательным ядрам черепных нервов и спинного мозга: **покрышечно-спинномозговому** (*tractus tectospinalis*), **красноядерно-спинномозговому** (*tractus rubrospinalis*), **преддверно-спинномозговому** (*tractus vestibulospinalis*), **оливо-спинномозговому** (*tractus olivospinalis*), **ретикулярно-спинномозговому** (*fasciculi reticulospinales*). Двигательные клетки ядер черепных нервов и передних рогов спинного мозга образуют V нейрон экстрапирамидных путей, посылающий импульсы скелетным мышцам.

Красное ядро является основным двигательным координационным центром экстрапирамидной системы. Оно имеет многочисленные связи с корой полушарий большого мозга, со стриопаллидарной системой, с таламусом, с подталамической областью и с мозжечком. Из структур промежуточного мозга с красным ядром связаны нейроны медиальных ядер таламуса (подкорковый чувствительный центр экстрапирамидной системы), нейроны бледного шара (паллидарная система) и нейроны задних ядер гипоталамуса. Аксоны клеток ядер промежуточного мозга собираются в **таламо-красноядерный пучок**, *fasciculus thalamorubralis*, который заканчивается на клетках красного ядра и черного вещества. Нейроны черного вещества также имеют связи с красным ядром. Нервные импульсы, поступающие к нейронам красного ядра из мозжечка, осуществляют так называемую «поправочную» деятельность. Они обеспечивают выполнение тонких целенаправленных движений и предотвращают инерционные проявления при движениях.

Красноядерно-спинномозговой путь (*tractus rubrospinalis*) (пучок Монакова), обеспечивает выполнение сложных привычных движений (ходьба, бег), способствует длительному поддержанию позы тела, а также тонуса скелетной мускулатуры (рис. 18). Он начинается от крупных мультиполярных нейронов красного ядра. Аксоны названных нейронов сразу же в покрышке среднего мозга переходят на противоположную сторону и образуют вентральный перекрест покрышки (*decussatio tegmenti ventralis*) (перекрест Фореля). Далее

красноядерно-спинномозговой путь спускается в боковой канатик спинного мозга, где он располагается кпереди от бокового корково-спинномозгового пути. Аксоны по сегментно заканчиваются на мотонейронах двигательных ядер передних рогов спинного мозга своей стороны. Аксоны мотонейронов покидают спинной мозг в составе передних корешков спинномозговых нервов, а затем в составе самих нервов и их ветвей направляются к скелетным мышцам.

Покрышечно-спинномозговой путь (*tractus tectospinalis*) осуществляет безусловнорефлекторные двигательные реакции в ответ на внезапные сильные зрительные, слуховые, тактильные и обонятельные раздражения (рис. 19). Путь начинается на нейронах верхних холмиках среднего мозга, куда поступает информация из подкорковых центров зрения и слуха (ядра верхнего и нижнего холмиков), из подкоркового центра обоняния, по коллатералим экстероцептивных трактов. Аксоны нейронов направляются кверху, обходят центральное серое вещество среднего мозга и переходят на противоположную сторону. Перекрест волокон покрышечно-спинномозгового тракта с одноименным трактом противоположной стороны носит название дорсального перекреста покрышки (*decussatio tegmenti dorsalis*), или фонтановидного перекреста (Мейнерта) – по характеру хода нервных волокон. Далее тракт проходит в дорсальной части моста рядом с медиальным продольным пучком. В стволе головного мозга часть волокон заканчивается на мотонейронах двигательных ядер черепных нервов (*fasciculus tectonuclearis*). Они обеспечивают защитные реакции с участием мышц головы и шеи.

В области продолговатого мозга покрышечно-спинномозговой путь приближается к дорсальной поверхности пирамид и направляется в передний канатик спинного мозга. В спинном мозге он занимает самую медиальную часть переднего канатика, ограничивая переднюю срединную щель. Покрышечно-спинномозговой путь прослеживается на протяжении всего спинного мозга. Постепенно истончаясь, он по сегментно отдает ответвления к малым альфа-мотонейронам двигательных ядер передних рогов спинного мозга своей стороны. Аксоны мотонейронов проводят нервные импульсы к мускулатуре туловища и конечностей. При поражении покрышечно-спинномозгового тракта исчезают стартовые рефлекс, рефлекс на внезапные звуковые, слуховые, обонятельные и тактильные раздражения.

Ретикулярно-спинномозговой путь (*tractus reticulospinalis*) предназначен для выполнения сложных рефлекторных актов (дыхательные, хватательные движения и т.д.), требующих одновременного

участия многих групп скелетных мышц. Ретикулярно-спинномозговой путь проводит нервные импульсы, оказывающие активирующее или, наоборот, тормозное воздействие на мотонейроны двигательных ядер передних рогов спинного мозга. Кроме того, этот путь передает на гамма-мотонейроны импульсы, обеспечивающие тонус скелетной мускулатуры. Аксоны нейронов, расположенных в ретикулярной формации ствола головного мозга, идут в нисходящем направлении. В спинном мозге они образуют пучок, который располагается в переднем канатике. Пучок хорошо выражен только в шейном и верхнегрудном отделах спинного мозга. Посегментно он истончается, отдавая волокна к гамма-мотонейронам двигательных ядер передних рогов спинного мозга. Аксоны этих нейронов направляются к скелетным мышцам.

Преддверно-спинномозговой путь (*tractus vestibulospinalis*) обеспечивает безусловнорефлекторные двигательные акты при нарушениях равновесия тела. Преддверно-спинномозговой путь образован аксонами клеток латерального и нижнего вестибулярных ядер (ядер Дейтерса и Роллера). В продолговатом мозге он располагается в дорсальном отделе. В спинном мозге проходит на границе бокового и переднего канатиков, поэтому пронизан горизонтально ориентированными волокнами передних корешков спинномозговых нервов. Волокна преддверно-спинномозгового пути посегментно заканчиваются на альфа-мотонейронах двигательных ядер передних рогов спинного мозга. Аксоны мотонейронов в составе передних корешков спинномозговых нервов покидают спинной мозг и направляются к скелетной мускулатуре.

Оливо-спинномозговой путь (*tractus olivospinalis*) обеспечивает безусловнорефлекторное поддержание тонуса мышц шеи и двигательные акты, направленные на сохранение равновесия тела. Оливо-спинномозговой путь начинается от нейронов нижнего оливного ядра продолговатого мозга. Являясь филогенетически новым образованием, нижнее оливное ядро имеет непосредственные связи с корой полушарий лобной доли (**корково-оливный путь**, *tractus corticoolivaris*) и с корой полушарий мозжечка (**оливо-мозжечковый путь**, *tractus olivocerebellaris*). Оливо-спинномозговой путь проходит в переднемедиальном отделе бокового канатика и прослеживается только на уровне шести верхних шейных сегментов спинного мозга. Волокна оливо-спинномозгового тракта посегментно заканчиваются на альфа-мотонейронах двигательных ядер передних рогов спинного мозга.

Аксоны мотонейронов в составе корешков спинномозговых нервов покидают спинной мозг и направляются к мышцам шеи.

Медиальный продольный пучок (*fasciculus longitudinalis medialis*) представляет собой совокупность нисходящих и восходящих волокон, осуществляющих сочетанные движения глазных яблок и головы (рис. 20). Пучок формируется аксонами нейронов промежуточного ядра (*nucleus interstitialis*) (ядро Кахаля), и ядра задней спайки (*nucleus commissurae posterioris*) (ядро Даркшевича). Медиальный продольный пучок проходит под центральным серым веществом вблизи срединной линии, затем он продолжается в дорсальной части моста и в вентральном направлении отклоняется в продолговатом мозге. В спинном мозге он располагается в переднем канатике, в углу между медиальной поверхностью переднего рога и передней белой спайкой. Прослеживается медиальный продольный пучок только на уровне верхних шести шейных сегментов. В пределах среднего мозга в состав медиального продольного пучка поступают волокна от заднего продольного пучка (Шютца), объединяющего вегетативные центры. Данная связь между медиальным и задним продольными пучками объясняет возникающие вегетативные реакции при вестибулярных нагрузках.

От медиального продольного пучка направляются волокна к двигательному ядру глазодвигательного нерва. Далее в пределах среднего мозга из состава медиального продольного пучка направляются волокна к нейронам двигательного ядра блокового нерва противоположной стороны. Это ядро отвечает за иннервацию верхней косой мышцы глазного яблока. В мосте в состав медиального продольного пучка вступают и аксоны ядра Дейтерса (VIII пара – преддверно-улитковый нерв), которые идут в восходящем направлении к нейронам промежуточного ядра. От медиального продольного пучка отходят волокна к нейронам двигательного ядра отводящего нерва (VI пара), отвечающего за иннервацию латеральной прямой мышцы глазного яблока. И, наконец, в пределах продолговатого и спинного мозга от медиального продольного пучка волокна направляются к нейронам двигательного ядра добавочного нерва (XI пара) и двигательным ядрам передних рогов шести верхних шейных сегментов, отвечающих за работу мышц шеи.

Кроме общей координации работы мышц глазного яблока и головы медиальный продольный пучок выполняет важную интегративную роль в деятельности мышц глаза. Осуществляя связь с клетками ядра глазодвигательного и отводящего нервов, он обеспечивает со-

гласованную функцию наружной и внутренней прямых мышц глаза, проявляющуюся в сочетанном повороте глаз в сторону. При этом происходит одновременное сокращение наружной прямой мышцы одного глаза и внутренней прямой мышцы другого глаза. При поражении промежуточного ядра или медиального продольного пучка происходит нарушение координированной работы мышц глазного яблока. Нередко указанные нарушения дополняются вестибулярными расстройствами (головокружение) и вегетативными расстройствами (тошнота, рвота и т.д.).

Задний продольный пучок (*fasciculus longitudinalis dorsalis*) представляет собой совокупность нисходящих и восходящих волокон, осуществляющих связи между вегетативными центрами ствола головного мозга и спинного мозга. Задний продольный пучок (пучок Шютца) берет начало от клеток задних ядер гипоталамуса. Аксоны этих клеток объединяются в пучок лишь на границе промежуточного и среднего мозга. Далее он проходит в непосредственной близости от водопровода среднего мозга. Уже в среднем мозге часть волокон заднего продольного пучка направляется к добавочному ядру глазодвигательного нерва. В области моста от него отходят волокна к слезному и верхнему слюноотделительному ядрам лицевого нерва. В продолговатом мозге ответвляются волокна к нижнему слюноотделительному ядру языкоглоточного нерва и дорсальному ядру блуждающего нерва.

В спинном мозге задний продольный пучок располагается в виде узкой ленты в боковом канатике, рядом с боковым корково-спинномозговым трактом. Волокна пучка Шютца посегментно заканчиваются на нейронах латерального промежуточного ядра, являющихся вегетативными симпатическими центрами спинного мозга. Лишь небольшая часть волокон дорсального продольного пучка обособляется на уровне поясничных сегментов и располагается вблизи центрального канала. Этот пучок носит название околоэпендимального (*fasciculus paraependimalis*). Волокна данного пучка заканчиваются на нейронах крестцовых парасимпатических ядер. Аксоны клеток парасимпатических и симпатических ядер покидают ствол головного или спинного мозга в составе черепных или спинномозговых нервов и направляются к внутренним органам, сосудам и железам. Таким образом, задний продольный пучок играет очень важную интегративную роль в регуляции жизненно важных функций организма.

К экстрапирамидным путям относят также систему волокон, связывающих кору большого мозга с мозжечком. Первые нейроны

корково-мозжечкового пути располагаются в V слое коры различных долей коры полушарий большого мозга. Их аксоны заканчиваются на клетках собственных ядер моста своей стороны. Совокупность аксонов пирамидных нейронов, направляющихся к собственным ядрам моста, составляет корково-мостовой путь (*tractus corticopontinus*). Выделяют два основных тракта: лобно-мостовой и затылочно-височно-мостовой.

Лобно-мостовой путь (*tractus frontopontinus*) начинается от нейронов коры лобной доли полушарий большого мозга. Участвует в образовании лучистого венца, затем собирается в пучок, который проходит через переднюю ножку внутренней капсулы. В среднем мозге располагается в медиальной части основания ножки мозга. В мосту заканчивается на нейронах собственных ядер моста.

Затылочно-височно-мостовой путь (*tractus occipitotemporopontinus*) образован аксонами клеток коры затылочной, височной и теменной долей полушарий большого мозга. В виде единого компактного пучка он проходит через среднюю часть задней ножки внутренней капсулы, в среднем мозге располагается в латеральной части основания ножки мозга, в веществе моста соединяется с лобно-мостовым трактом и синаптически заканчивается на собственных ядрах моста.

Вторыми нейронами корково-мозжечкового пути являются нейроны собственных ядер моста (*nuclei pontis*) (рис. 21). Аксоны этих клеток идут в горизонтальном направлении, переходят на противоположную сторону (I перекрест). На противоположной стороне моста они объединяются в один очень крупный пучок, составляющий среднюю ножку мозжечка. Этот пучок носит название мосто-мозжечкового пути (*tractus pontocerebellaris*). Он заканчивается в коре полушарий мозжечка (новый мозжечок). Грушевидные клетки коры мозжечка принимаются за III нейрон. Посылаемые ими импульсы поступают в зубчатое ядро (IV нейрон). Отсюда происходит передача импульсов по зубчато-красноядерному пути (*tractus dentatorubralis*) через верхние мозжечковые ножки к красному ядру (V нейрон). В покрышке среднего мозга происходит II перекрест (*decussatio pedunculorum cerebellarium superiorum*). От красного ядра начинается красноядерно-спинномозговой путь (*tractus rubrospinalis*), который после перекреста (*decussatio ventralis tegmenti*) идет к ядрам передних рогов спинного мозга и двигательным ядрам черепных нервов (VI нейрон). Отсюда в составе спинномозговых и черепных нервов импульсы поступают в мускулатуру.

Посредством корково-мостового и мосто-мозжечкового путей и восходящих эфферентных путей мозжечка осуществляется кольцевое взаимодействие между корой большого мозга и мозжечка, необходимое для регуляции и координирования различных двигательных актов. Мозжечок получает из коры большого мозга как бы копии команд, посылаемых по пирамидным и экстрапирамидным путям, сопоставляет их с сигнализацией, поступающей от проприоцепторов и вестибулярного аппарата, и направляет переработанную информацию высшим двигательным центрам коры.

Некоторые закономерности строения эфферентных проекционных проводящих путей

- 1. Первый нейрон всех эфферентных путей локализуется в коре большого мозга.*
- 2. Эфферентные проекционные пути занимают переднюю ножку, колена и переднюю часть задней ножки внутренней капсулы, проходят в основании ножек мозга и моста.*
- 3. Все эфферентные пути заканчиваются в ядрах двигательных черепных нервов и в передних рогах спинного мозга, где располагается последний, двигательный нейрон.*
- 4. Эфферентные пути образуют полный или частичный перекрест, вследствие чего импульсы из коры полушария большого мозга передаются мышцам противоположной половины тела.*

ПРОВОДЯЩИЕ ПУТИ ЧЕРЕПНЫХ НЕРВОВ

Все черепные нервы обладают собственными проекционными нервными путями, которые с точки зрения их строения подразделяются на 2 группы. Первую группу составляют пути нервов глазных мышц (III, IV, VI пары), нервов жаберных дуг (V, VII, IX, X, XI пары) и подъязычного нерва (XII пара), которые принципиально сходны с афферентными и эфферентными нервными путями. Во вторую группу входят проводящие пути нервов, передающих импульсы от специфических органов чувств – обонятельного, зрительного, преддверно-улиткового, вкусового; они существенно отличаются от путей других черепных нервов, особенно это относится к зрительному и обонятельному путям, поскольку соответствующие нервы представляют собой выросты переднего мозга.

Афферентные пути черепных нервов

Афферентный путь тройничного нерва

Афферентный путь тройничного нерва начинается от экстероцепторов, расположенных в коже и слизистых оболочках головы (областях иннервации тройничного нерва), и проприоцепторов мимических и жевательных мышц. Импульсы передаются по чувствительным волокнам нерва клеткам тройничного ганглия (*ganglion trigeminale*) (I нейрон) и по чувствительному корешку поступают в мозговой ствол, в котором идут как в восходящем, так и в нисходящем направлениях. Восходящие волокна проводят проприоцептивные и тактильные раздражения (эпикритическая чувствительность) к мостовому ядру тройничного нерва (*nucleus pontinus nervi trigemini*) (II нейрон); нисходящие волокна являются проводниками болевых и температурных раздражений (протопатическая чувствительность). Они оканчиваются в спинномозговом ядре тройничного нерва (*nucleus spinalis nervi trigemini*) (II нейрон). Из мостового ядра начинается тройничная петля (*lemniscus trigeminalis*), волокна которой перекрещиваются и поднимаются в средний мозг, где присоединяются к медиальной петле и вместе с ней достигают нижнелатеральных ядер таламуса – подкорковый центр (III нейрон), а от них раздражения по таламо-корковому пути идут в кору нижней трети постцентральной извилины. Волокна, начинающиеся в спинномозговом ядре тройничного нерва, частично оканчиваются в ретикулярной формации продолговатого мозга, частично примыкают к спинно-таламическому пути и вместе с ним идут к ядрам таламуса – подкорковый центр (III нейрон), откуда раздражения направляются в кору постцентральной извилины.

Афферентный путь языкоглоточного и блуждающего нервов

Афферентный путь языкоглоточного и блуждающего нервов берет начало от рецепторов слизистых оболочек пищеварительных и дыхательных органов, иннервируемых данными нервами. Раздражения поступают в ганглии IX и X нервов (*ganglia superius et inferius*), в которых локализуется I нейрон, и по центральным отросткам аксонов передаются в мозговой ствол чувствительным ядрам обоих нервов (*nucleus solitarius*) (II нейрон). Дальнейший ход импульсов аналогичен таковому из ядра спинномозгового пути тройничного нерва.

Проводящие пути органов чувств

Зрительный путь

Фоторецепторы располагаются в сетчатке глазного яблока и представлены двумя видами нейросенсорных эпителиоцитов – палочковидными и колбочковидными, периферические отростки которых имеют форму палочек и колбочек. Палочки приспособлены к деятельности в сумерках или в темноте, а колбочки – при ярком свете, с ними связано цветовое зрение. В сетчатке человека имеется около 7 млн. колбочек. Они концентрируются вблизи заднего полюса глаза в центральной ямке, где находится так называемое желтое пятно. В этом месте сетчатка лишена кровеносных сосудов. Желтое пятно является областью максимальной остроты зрения. Палочек у человека в 10-20 раз больше, чем колбочек (до 130 млн.), и они распределены по всей сетчатке. Фоторецепторные клетки обладают чрезвычайно высокой чувствительностью. Для активации палочки достаточно одного кванта света.

Возбуждение от нейросенсорных эпителиоцитов (I нейрон) передается биполярным нейронам (II нейрон), а они передают импульсы мультиполярным нейронам (III нейрон). Те и другие лежат во внутренних слоях сетчатки. Аксоны мультиполярных нейронов образуют зрительный нерв, который через зрительный канал входит из глазницы в полость черепа и образует с нервов другой стороны зрительный перекрест (*chiasma opticum*). Волокна от медиальных (назальных) половин сетчаток переходят на противоположную сторону, а волокна от латеральных (темпоральных) половин сетчаток не перекрещиваются. Образующийся после перекреста зрительный тракт содержит, таким образом, волокна от правых или от левых половин обеих сетчаток. Волокна зрительного тракта оканчиваются в трех подкорковых зрительных центрах: в задних ядрах таламуса, в латеральном коленчатом теле и в верхних холмиках, которые являются местом нахождения IV нейрона проводящего пути (рис. 22).

Ядра подушки таламуса играют, по-видимому, две роли. Во-первых, от них идут восходящие пути к коре больших полушарий. Во-вторых, ядра подушки, по всей вероятности, организуют эмоциональные реакции организма в ответ на зрительные раздражения, создают аффективную окраску зрительного восприятия.

В сером веществе верхних холмиков нервные импульсы переключаются на нисходящие покрышечно-бульбарный и покрышечно-спинномозговой пути, которые оканчиваются в двигательных ядрах

черепных нервов и передних столбов спинного мозга. В верхних холмиках замыкаются дуги рефлексов на световые раздражения. Из верхних холмиков происходит передача раздражений, приходящих по зрительному тракту, добавочному (парасимпатическому) ядру глазодвигательного нерва (ядру Якубовича) (V нейрон проводящего пути). Отсюда путь идет к *ganglion ciliare* (VI нейрон) и от него к мышцам *musculus ciliaris*, *musculus sphincter pupillae*. За счет этой связи замыкается дуга зрачкового рефлекса, выражающегося в сужении зрачка в ответ на световое раздражение, и дуга аккомодационного рефлекса.

От верхних холмиков нервные связи также следуют через ретикулярную формацию к симпатическим центрам спинного мозга (C_{VIII} - Th_{II}), которые через верхний шейный симпатический ганглий обеспечивают иннервацию другой мышцы – *musculus dilatator pupillae*.

Ядра латерального коленчатого тела проецируют зрительные раздражения на кору большого мозга. Волокна, которые начинаются от этих ядер, проходят через подчечевицеобразную часть внутренней капсулы и образуют зрительную лучистость в затылочной доле полушария. Зрительная лучистость оканчивается во внутреннем зернистом слое коры на медиальной поверхности затылочной доли выше и ниже шпорной борозды (первичное зрительное поле 17) и в окружающих его участках (вторичные корковые поля 18 и 19). В первичном зрительном поле выше шпорной борозды находится проекция верхних частей сетчаток, ниже борозды проецируются нижние части сетчаток. Часть волокон зрительной лучистости направляется в кору височной и теменной долей. Поэтому зрительные раздражения могут оказывать воздействие на другие корковые центры.

Кора зрительной области имеет хорошо выраженную колонковую организацию. Каждая корковая колонка содержит около 260 нейронов, объединенных вертикальными связями, и представляет собой обрабатывающее устройство с входом и выходом. Корковые колонки связаны с определенными нейронными группами подкорковых ядер. В зрительной коре микроколонки объединяются в макроколонки. Они занимают площадь около 800 x 800 мкм и представляют собой единицы обработки зрительной информации. Полагают, что нейроны глубоких слоев коры обладают свойствами «анализаторов движения», а нейроны поверхностных слоев функционируют как «анализаторы формы». Группы колонок зрительной коры избирательно связаны с группами колонок в других областях коры и соответствующими нейронными модулями латерального коленчатого тела.

Слуховой путь

Слуховой путь проводит раздражения от рецепторов, расположенных в спиральном (кортиево́м) органе улитки внутреннего уха (рис. 23). Волосковые сенсорные эпителиоциты располагаются в спиральном органе двумя группами: внутренняя (по отношению к оси, вокруг которой завивается улитка) состоит из одного ряда чувствующих клеток, наружная – из 4-5 рядов. У человека приблизительно 3500 внутренних волосковых клеток и 12000-20000 наружных. Наружные сенсорные эпителиоциты значительно чувствительнее к звукам большей интенсивности, чем внутренние. Высокие звуки раздражают только волосковые клетки, расположенные на нижних завитках улитки, а низкие звуки – волосковые клетки вершины улитки и часть клеток на нижних завитках. Чувствующие клетки оплетены густой сетью нервных окончаний. Здесь слуховые раздражения передаются периферическим отросткам нейронов улиткового (спирального) ганглия, которые являются I нейроном проводящего пути. Центральные отростки нейронов составляют улитковый корешок преддверно-улиткового нерва, который входит в ствол мозга и оканчивается в вентральном и дорсальном улитковых ядрах (*nuclei cochleares ventralis et dorsalis*), которые расположены в мосте и проецируются на преддверное поле ромбовидной ямки. Здесь локализуется II нейрон слухового пути.

Аксоны клеток вентрального улиткового ядра на границе основания и покрывки моста проходят в поперечном направлении через мост и образуют слой волокон, называемый трапециевидным телом (I перекрест). Они оканчиваются в переднем и заднем ядрах трапециевидного тела (*nuclei anterior et posterior corporis trapezoides*) и верхнем оливном ядре своей и противоположной стороны, а также ядрах ретикулярной формации покрывки. Часть волокон вентрального ядра продолжается в латеральную петлю (*lemniscus lateralis*). Аксоны клеток дорсального ядра пересекают ромбовидную ямку в виде мозговых полосок (*striae medullares*), погружаясь в вещество мозга в области срединной борозды. Перейдя на противоположную сторону, они вступают в латеральную петлю. В ее состав входят также аксоны клеток ядер трапециевидного тела и верхнего оливного ядра (III нейрон).

Латеральная (слуховая) петля представляет собой главный восходящий слуховой путь мозгового ствола. Большинство волокон латеральной петли контралатеральные, то есть перекрещенные, однако в ней содержится значительное число волокон ипсилатеральной стороны, то есть не подвергшихся перекресту. Латеральная петля так же,

как и трапециевидное тело, содержит не только проводники, но и нервные клетки (ядро латеральной петли), на которых прерываются слуховые волокна (III нейрон), ранее прошедшие транзитом через ядра трапециевидного тела. От трапециевидного тела и латеральной петли отходит много боковых ответвлений, вступающих в контакт с ядрами ретикулярной формации моста и среднего мозга.

Латеральная петля идет в средний и промежуточный мозг к ядрам нижних холмиков и медиального коленчатого тела. В этих ядрах заложен IV нейрон слухового пути. Нижние холмики играют важную роль в определении пространственной локализации источника звука и организации ориентировочного поведения. Ядра нижних холмиков передают слуховые раздражения в серое вещество верхнего холмика и медиального коленчатого тела своей стороны, а также к нижнему холмику противоположной стороны. От крыши среднего мозга берет начало нисходящие покрышечно-бульбарный и покрышечно-спинномозговой пути, через которые осуществляется реакция мускулатуры, в частности, так называемый «старт-рефлекс», в ответ и на зрительные, и на звуковые раздражения.

Медиальное коленчатое тело проецирует слуховые раздражения на кору большого мозга. Отростки его клеток проходят в подчечевицеобразной части внутренней капсулы и, образуя слуховую лучистость, оканчиваются в слуховой области коры, преимущественно во внутреннем зернистом слое поперечных височных извилин (извилины Гешля), где локализуются первичные слуховые поля (41, 42). В слуховой области коры выделяют корковые колонки, которые связаны через нейронные группы подкорковых и стволовых ядер с участками улитки, воспринимающими звуки различной частоты. Таким образом, частоты звуковых сигналов последовательно представлены в участках слуховой коры. Вторичные слуховые поля (21, 22) располагаются на верхней и наружной поверхностях верхней височной извилины, а также захватывают среднюю височную извилину. Слуховая кора связана ассоциативными волокнами с задним речевым полем и другими областями коры большого мозга. Слуховые поля двух полушарий соединяются комиссуральными волокнами, которые проходят в мозолистом теле и передней спайке. В составе слуховых путей наряду с афферентными волокнами имеются также эфферентные волокна, которые прослеживаются от коры большого мозга до стволовых ядер и от них до спирального органа улитки. Значение этих нисходящих путей недостаточно выяснено.

Вестибулярный путь

Вестибулярный путь состоит из проводников, передающих сигналы от статорецепторов внутреннего уха (рис. 24). Рецепторные клетки располагаются в пятнах эллиптического и сферического мешочков и ампулярных гребешках полукружных протоков перепончатого лабиринта. Круглое пятно человека содержит около 18000 рецепторных клеток, а овальное – 33000. Макула эллиптического мешочка – место восприятия линейных ускорений, то есть земного притяжения, рецептор гравитации, связанный с изменением тонуса мышц, определяющих установку тела. Макула сферического мешочка, являясь также рецептором гравитации, одновременно воспринимает и вибрационные колебания. Сенсорные волосковые клетки гребешков воспринимают движения головы или ускоренное вращение всего тела. Волосковые сенсорные клетки пятен и ампулярных гребешков образуют синапсы с окончаниями волокон преддверно-улиткового нерва.

Первый нейрон вестибулярного пути образован клетками преддверного ганглия (*ganglion vestibulare*), расположенного во внутреннем слуховом проходе. Их центральные отростки составляют преддверный корешок преддверно-улиткового нерва, который входит в ствол мозга и оканчивается в вестибулярных ядрах, которые проецируются на преддверное поле ромбовидной ямки. В *nucleus vestibularis medialis* (ядре Швальбе), *nucleus vestibularis lateralis* (ядре Дейтерса), *nucleus vestibularis superior* (ядре Бехтерева), *nucleus vestibularis inferior* (ядре Роллера) локализуется II нейрон. Отсюда импульсы идут по нескольким направлениям.

Главным является преддверно-мозжечковый путь, волокна которого проходят от ядер Дейтерса, Бехтерева и Швальбе по нижней мозжечковой ножке и оканчиваются в коре червя мозжечка (узелке и клочке, представляющим древний мозжечок), а также в ядре шатра. Часть аксонов биполярных клеток вестибулярного ганглия идет непосредственно в кору клочка мозжечка. Грушевидные нейроны коры мозжечка (III нейрон) передают сигналы зубчатому ядру и ядру шатра, где локализуется IV нейрон. От ядра шатра берут начало мозжечково-преддверные волокна (*tractus cerebellovestibularis*), которые проходят в составе мозжечково-ядерного пути по нижней мозжечковой ножке и заканчиваются в латеральном преддверном ядре. Здесь начинается преддверно-спинномозговой путь, идущий в боковых канатиках спинного мозга и заканчивающийся в передних рогах спинного мозга, преимущественно на тех нейронах, которые иннервируют мышцы шеи и туловища (рис. 25). Кольцевая связь между мозжечком

и преддверными ядрами обеспечивает постоянное взаимодействие их в осуществлении рефлекторных реакций на раздражение вестибулярного аппарата.

Зубчатое ядро дает начало зубчато-красноядерному и зубчато-таламическому путям, посредством которых происходит передача импульсов в ядра экстрапирамидной системы. В таламусе находится VI нейрон.

Часть аксонов клеток ядра Дейтерса вступает в медиальный продольный пучок и в его составе достигает ядер III, IV и VI черепных нервов, иннервирующих мышцы глазного яблока, и мотонейронам передних рогов спинного мозга. Этим путем устанавливается прямая связь между вестибулярным аппаратом и мышцами глазных яблок. Медиальный продольный пучок является второй (наряду с преддверно-спинномозговым путем) «линией связи» вестибулярных ядер со спинным мозгом. За счет преддверно-спинномозгового и медиального продольного путей осуществляются рефлекторные движения головы и глаз при раздражениях рецепторов статокINETического анализатора, благодаря чему сохраняется равновесие тела и ориентировка в пространстве.

Связи ядра Дейтерса с задним продольным пучком (Шютца) и с ядрами ретикулярной формации обуславливают ряд рефлекторных проявлений (сосудистые расстройства, нарушения дыхания, вегетативные реакции, рвота и др.), которые наблюдаются при сильных раздражениях вестибулярного аппарата. Часть аксонов клеток ядер Дейтерса и Швальбе переходят на противоположную сторону и в составе волокон бульбарно-таламического тракта достигают центральных ядер таламуса, формируя преддверно-таламический тракт.

Пути статокINETического анализатора к коре большого мозга недостаточно изучены. Полагают, что восходящие аксоны из вестибулярных ядер оканчиваются в промежуточном нижнем ядре таламуса или медиальном коленчатом теле (подкорковые центры), а от этих ядер волокна проходят в кору верхней и средней височных извилин и нижней теменной доли. Здесь, вероятно, находится корковая часть анализатора. Однако существует взгляд, согласно которому, воспринимающие нейроны статокINETического анализатора рассеяны по всей коре головного мозга.

Обонятельный путь

Обонятельный путь берет начало от рецепторных обонятельных клеток слизистой оболочки полости носа (обонятельной области), покрывающей верхнюю и отчасти среднюю носовые раковины и верх-

ную часть перегородки носа. У человека насчитывается около 6 млн. рецепторных клеток (30000 на 1 мм²).

Центральные отростки обонятельных клеток (I нейрон) образуют обонятельные нервы числом 15-20 (*nervi olfactorii*), которые проходят через продырявленную пластинку решетчатой кости в полость черепа и контактируют с отростками митральных нервных клеток обонятельной луковицы (II нейрон). Аксоны митральных клеток проходят по обонятельному тракту и обонятельным полоскам к первичным корковым и подкорковым обонятельным центрам (III нейрон), а также в составе медиальных пучков обонятельных трактов достигают митральных клеток противоположной стороны (рис. 26).

Первичными корковыми центрами обоняния являются обонятельный треугольник, переднее продырявленное вещество, прозрачная перегородка, кора подмозолистой извилины. Подкорковые обонятельные центры представлены ядрами сосцевидных тел, ядрами поводков и миндалевидным телом.

К нейронам обонятельного треугольника, переднего продырявленного вещества и ядер прозрачной перегородки своей и противоположной стороны подходит промежуточный пучок обонятельного тракта. Наиболее крупный латеральный пучок обонятельного тракта подходит непосредственно к нейронам старой коры большого мозга в крючке и парагиппокампальной извилине (вторичные корковые обонятельные центры), а также к обонятельной части миндалевидного тела (откуда берет начало диагональная полоска Брока, соединяющая крючок с предспаечной перегородкой). Кроме того, аксоны третьих нейронов, расположенных в обонятельном треугольнике, переднем продырявленном веществе и в коре подмозолистой области также достигают коры крючка и парагиппокампальной извилины в составе медиальной и латеральных продольных полосок над мозолистым телом, которые затем объединяются в составе *gyrus fasciolaris* и переходят в зубчатую извилину и гиппокамп (*archeocortex*). Отсюда происходит передача нервных импульсов по бахромке гиппокампа и своду к ядрам сосцевидных тел (IV нейрон), которые дают начало сосцевидно-таламическому и сосцевидно-покрышечному путям (*tractus mamillothalamicus et tractus mamillotegmentalis*). Кроме того, от свода по волокнам, идущим в составе мозговой полоски таламуса, импульсы передаются к ядрам поводков, от которых затем по поводково-межножковому пути – к межножковому ядру среднего мозга. В составе мозговой полоски к ядрам поводков также проходят волокна от предспаечной перегородки и терминальной полоски таламуса.

Сосцевидно-таламический путь оканчивается в передних ядрах таламуса (V нейрон). Из этих ядер обонятельные импульсы могут передаваться по таламо-корковому пути (передняя таламическая лучистость) в новую кору лобной доли, прежде всего, в поясную извилину (поле 24) и в верхнюю лобную извилину (поле 32). Посредством описанных путей обонятельные раздражения включаются в лимбическую систему.

Сосцевидно-покрышечный путь идет в нисходящем направлении к верхним холмикам крыши среднего мозга, откуда начинаются покрышечно-спинномозговой и покрышечно-ядерный пути к двигательным ядрам черепных нервов. По этим путям осуществляются безусловнорефлекторные реакции мускулатуры головы, туловища и конечностей на обонятельные раздражения (принюхивание, облизывание). Кроме того, связь обонятельного мозга с гипоталамусом осуществляется волокнами терминальной полоски, начинающимися от миндалевидного тела и идущими к преоптическому и дорсомедиальному ядрам гипоталамуса. Отдельные ядра гипоталамуса соединены между собой медиальным пучком переднего мозга, продолжающимся затем в задний продольный пучок Шютца. Этим обеспечивается вегетативная реакция на обонятельные раздражения (слюноотделение, сердцебиение, спазм сосудов, усиление моторики кишечника и пр.).

Вкусовой путь

Вкусовой проводящий путь начинается от сенсорных клеток вкусовых почек, располагающихся в многослойном эпителии боковых стенок желобоватых, листовидных и шляпках грибовидных сосочков языка. У детей, а иногда и у взрослых, вкусовые почки могут находиться на губах, наружной и внутренней поверхностях надгортанника. Количество вкусовых почек у человека достигает 2000, из них около 50% находятся в желобоватых сосочках. Каждая почка состоит из вкусовых сенсорных и поддерживающих клеток.

Сенсорные клетки образуют синапсы с нервными окончаниями. Вкусовые клетки почек специализированы: сладкое воспринимается кончиком языка, кислое – латеральными зонами, горькое – корнем, соленое – всей поверхностью языка. Раздражения передаются от слизистой оболочки передних 2/3 языка по волокнам лицевого нерва (*nervus intermedius, chorda tympani*), от задней 1/3 языка – по волокнам языкоглоточного нерва и от слизистой корня языка и надгортанника – по ветвям блуждающего нерва клеткам их ганглиев (*ganglion geniculi nervi facialis, ganglia superius et inferius nervi glossopharyngei*,

ganglion inferius nervi vagi) (I нейрон), откуда поступают в мозговой ствол. Волокна, проводящие вкусовые раздражения, оканчиваются в ядре одиночного пути (*nucleus solitarius*), в котором локализуется II нейрон. Отростки нервных клеток ядра одиночного пути подходят к двигательным и парасимпатическим ядрам черепных нервов, расположенным в мосте и продолговатом мозге; этим путем осуществляются безусловные рефлексy на вкусовые раздражения. От ядра одиночного пути идут также восходящие волокна, которые переходят на противоположную сторону (перекрест) и присоединяются к медиальной петле. По ним вкусовые раздражения передаются в нижние и медиальные ядра таламуса (III нейрон) и отсюда в нижний участок постцентральной извилины (теменную покрывку) и парагиппокампальную извилину (крючок), где локализуется корковый конец вкусового анализатора (рис. 27).

ЛИТЕРАТУРА

1. Анатомия человека / Под ред. С.С.Михайлова, Л.Л.Колесникова. – М.: Медицина, 1999.
2. Анатомия человека. В 2 томах / Под ред. М.Р.Сапина. – М.: Медицина, 1997. – Т.2.
3. Гайворонский И.В. Анатомия центральной нервной системы. – СПб., 1995.
4. Гайворонский И.В. Нормальная анатомия человека. В 2 томах. – СПб.: СпецЛит, 2000. – Т.2.
5. Николенко В.Н., Кирсанов В.Н. Органы чувств: органы зрения, слуха, равновесия, вкуса и обоняния: Учебно-методическое пособие. – Саратов, 1993.
6. Орловский Ю.А., Галахов Б.Б., Федорова Р.Н. Проводящие пути ЦНС. – Самара, 1993.
7. Первушин В.Ю. Проводящие пути центральной нервной системы. – Ставрополь, 1984.
8. Привес М.Г., Лысенков Н.К., Бушкович В.И. Анатомия человека. – СПб.: Гиппократ, 2000.
9. Ромоданов А.П., Мосийчук Н.М., Холопченко Э.И. Атлас топической диагностики заболеваний нервной системы. – Киев, 1987.
10. Сандригайло Л.И. Анатомо-клинический атлас по невропатологии. – Минск, 1978.
11. Синельников Р.Д., Синельников Я.Р. Атлас анатомии человека: В 4 томах. – М.: Медицина, 1996. – Т.4.
12. Сперанский В.С., Добровольский Г.А. Методическое пособие к изучению анатомии центральной нервной системы с элементами программирования. – Саратов, 1989.
13. Сперанский В.С., Калмин О.В. Проводящие пути центральной нервной системы: Учебно-методическое пособие. – Саратов, 1995.

ПРИЛОЖЕНИЕ

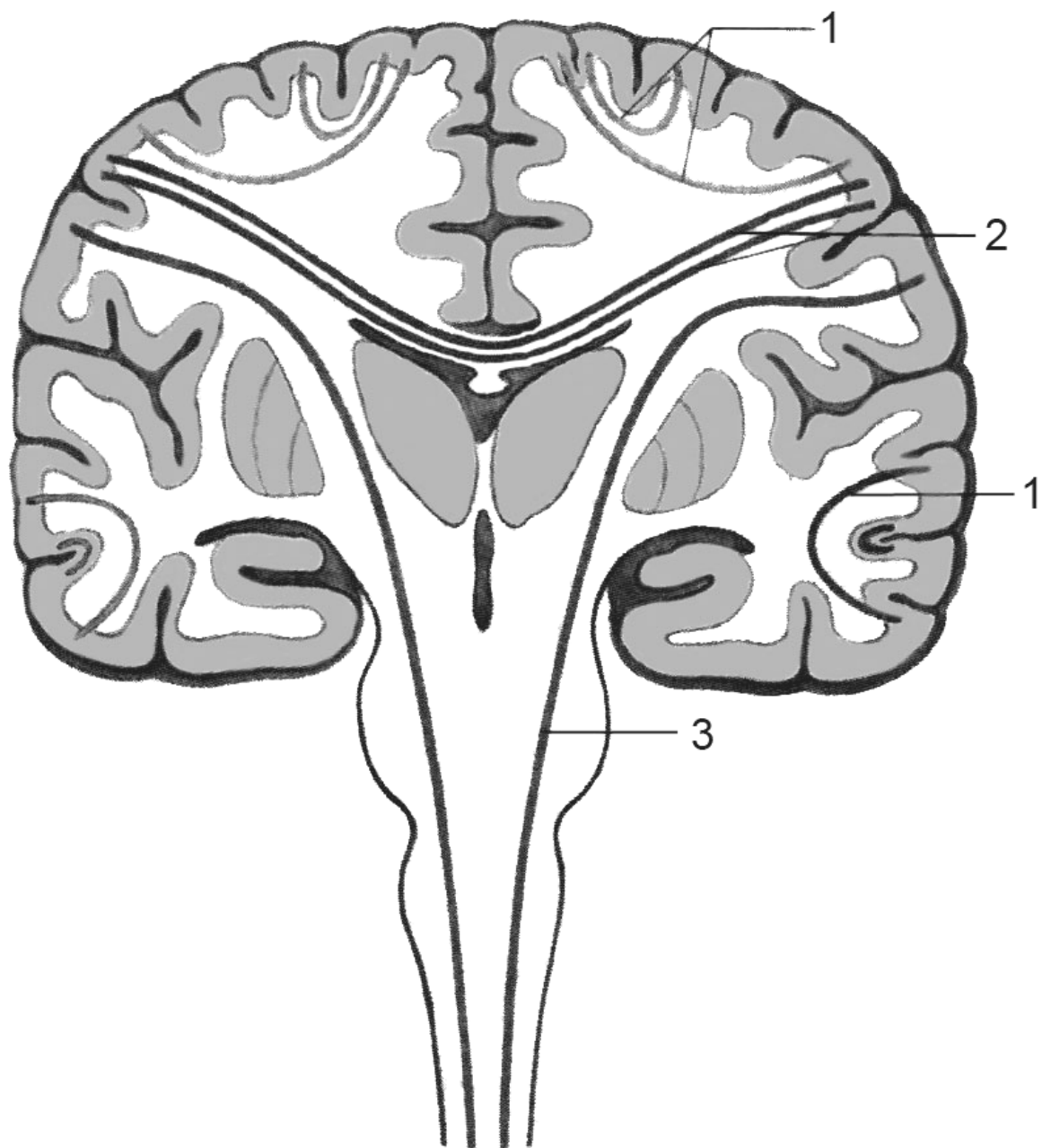


Рис. 1. Схема ассоциативных (1), комиссуральных (2) и проекционных (3) проводящих путей (Сапин М.Р., 1993).

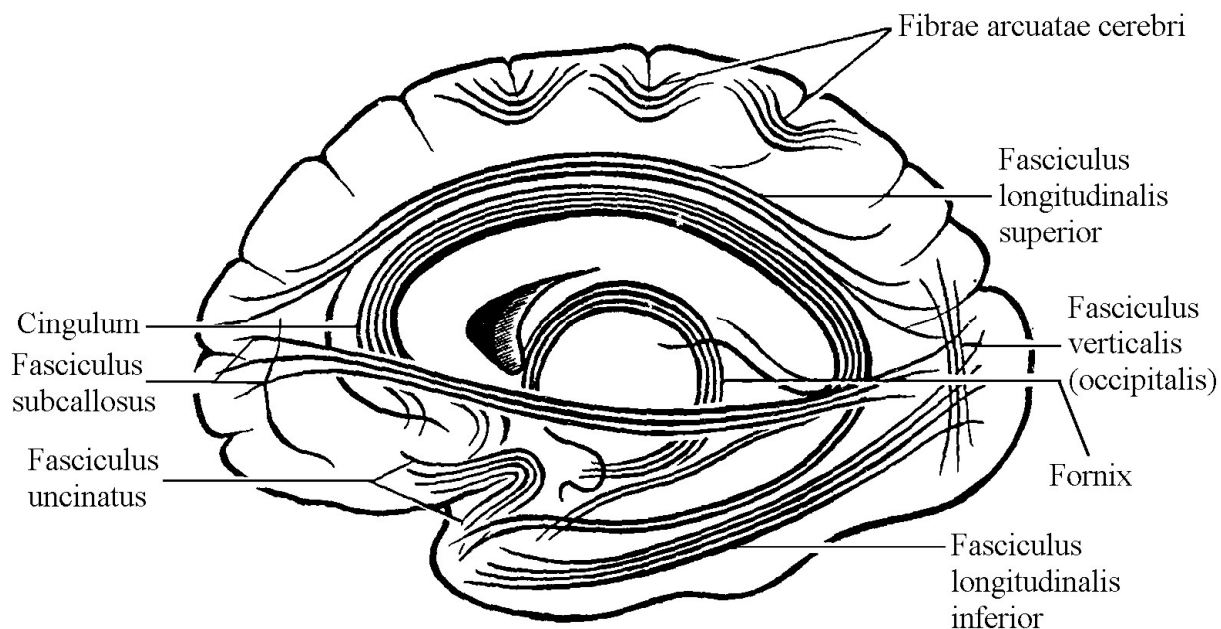


Рис. 2. Ассоциативные проводящие пути (Орловский Ю.А., Галахов Б.Б., Федорова Р.Н., 1993, с изменениями).

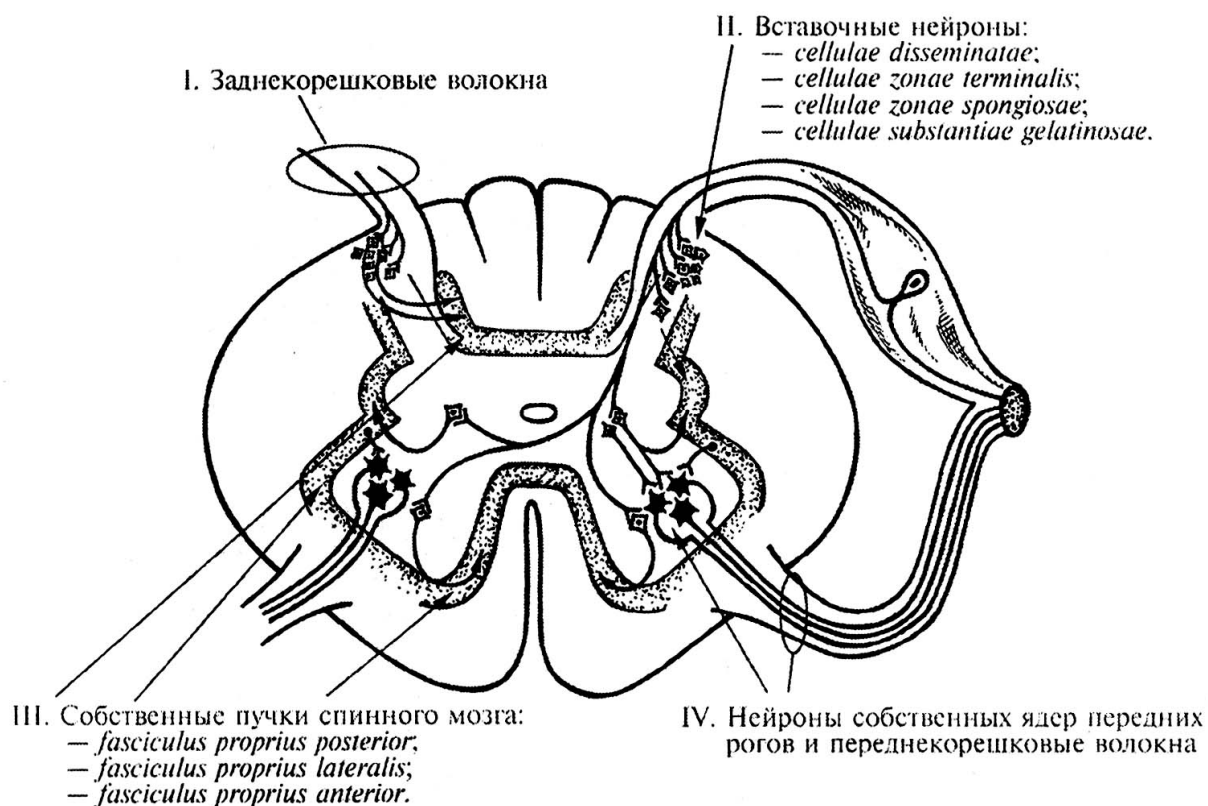


Рис. 3. Структуры спинного мозга, составляющие сегментарный аппарат спинного мозга (Гайворонский И.В., 2000).

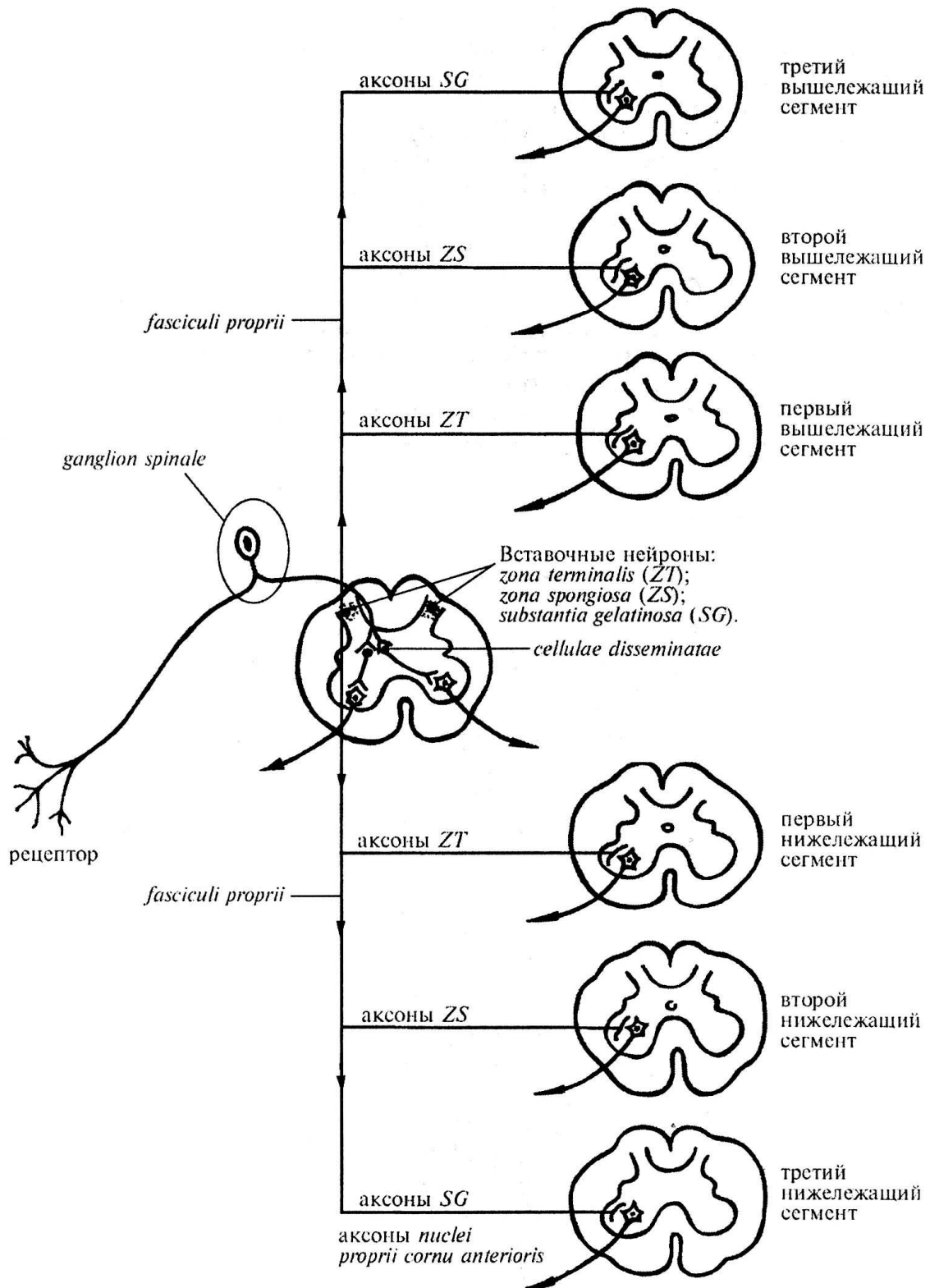


Рис. 4. Схема распространения нервных импульсов в сегментарном аппарате спинного мозга на выше- и нижележащие сегменты (Гайворонский И.В., 2000).

SG – substantia gelatinosa; ZS – zone spongiosa; ZT – zona terminalis.

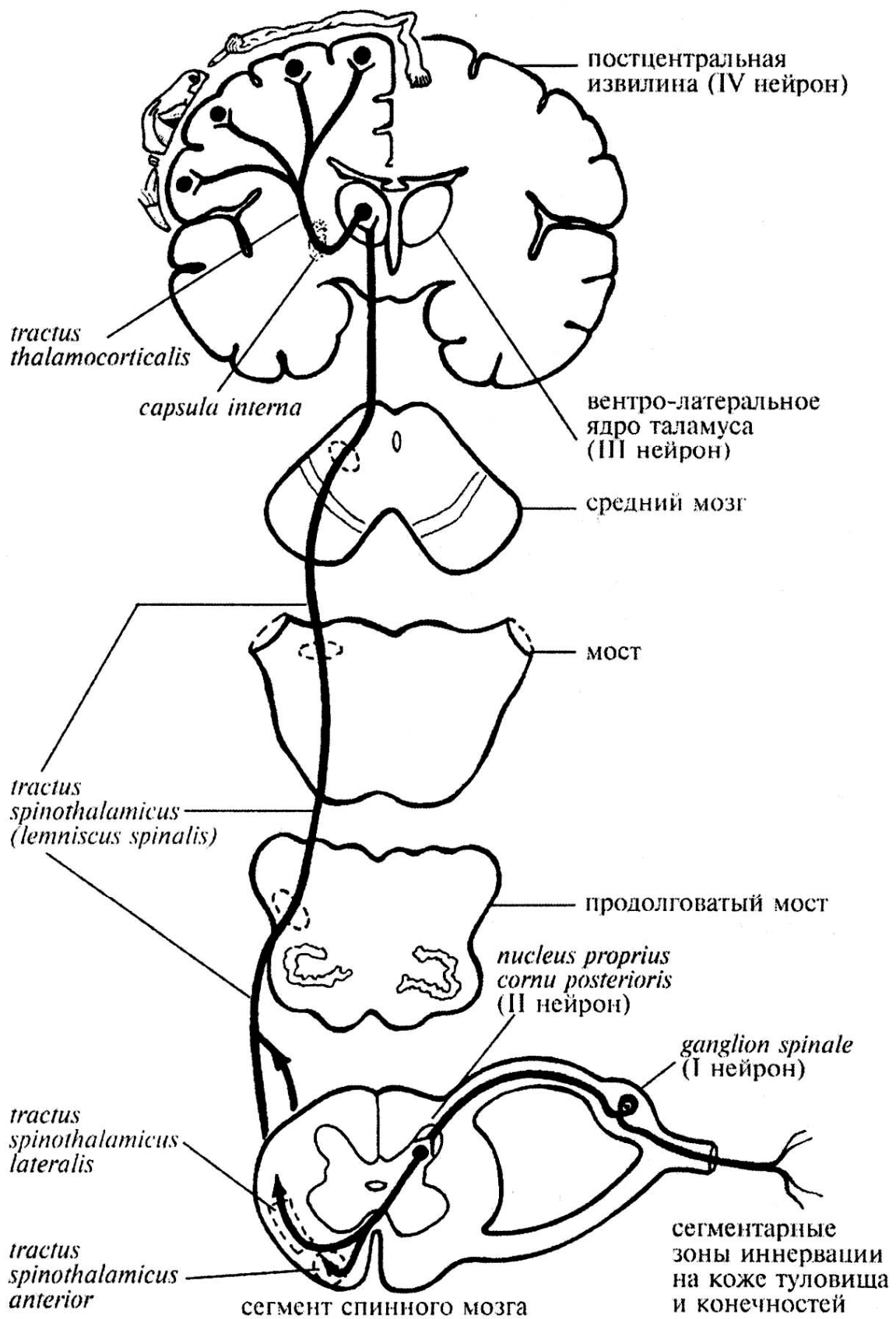
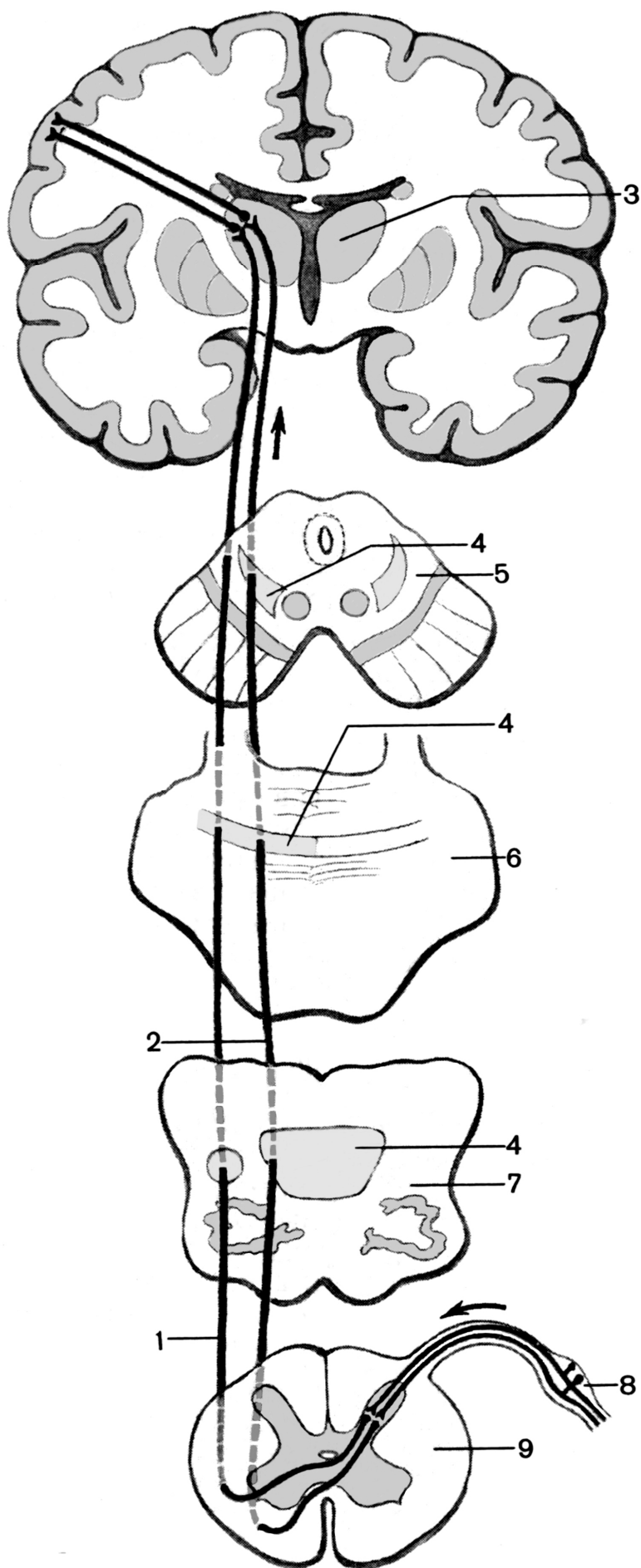


Рис. 5. Проводящий путь болевой и температурной чувствительности (Гайворонский И.В., 2000).

Рис. 6. Проводящие пути болевой и температурной чувствительности (латеральный спинно-таламический путь), осязания и давления (передний спинно-таламический путь). Стрелками показаны направления движения нервных импульсов (Сапин М.Р., 2001.).

1 - латеральный спинно-таламический путь; 2 - передний спинно-таламический путь; 3 - таламус; 4 - медиальная петля; 5 - поперечный разрез среднего мозга; 6 - поперечный разрез моста; 7 - поперечный разрез продолговатого мозга; 8 - спинномозговой узел; 9 - поперечный разрез спинного мозга.



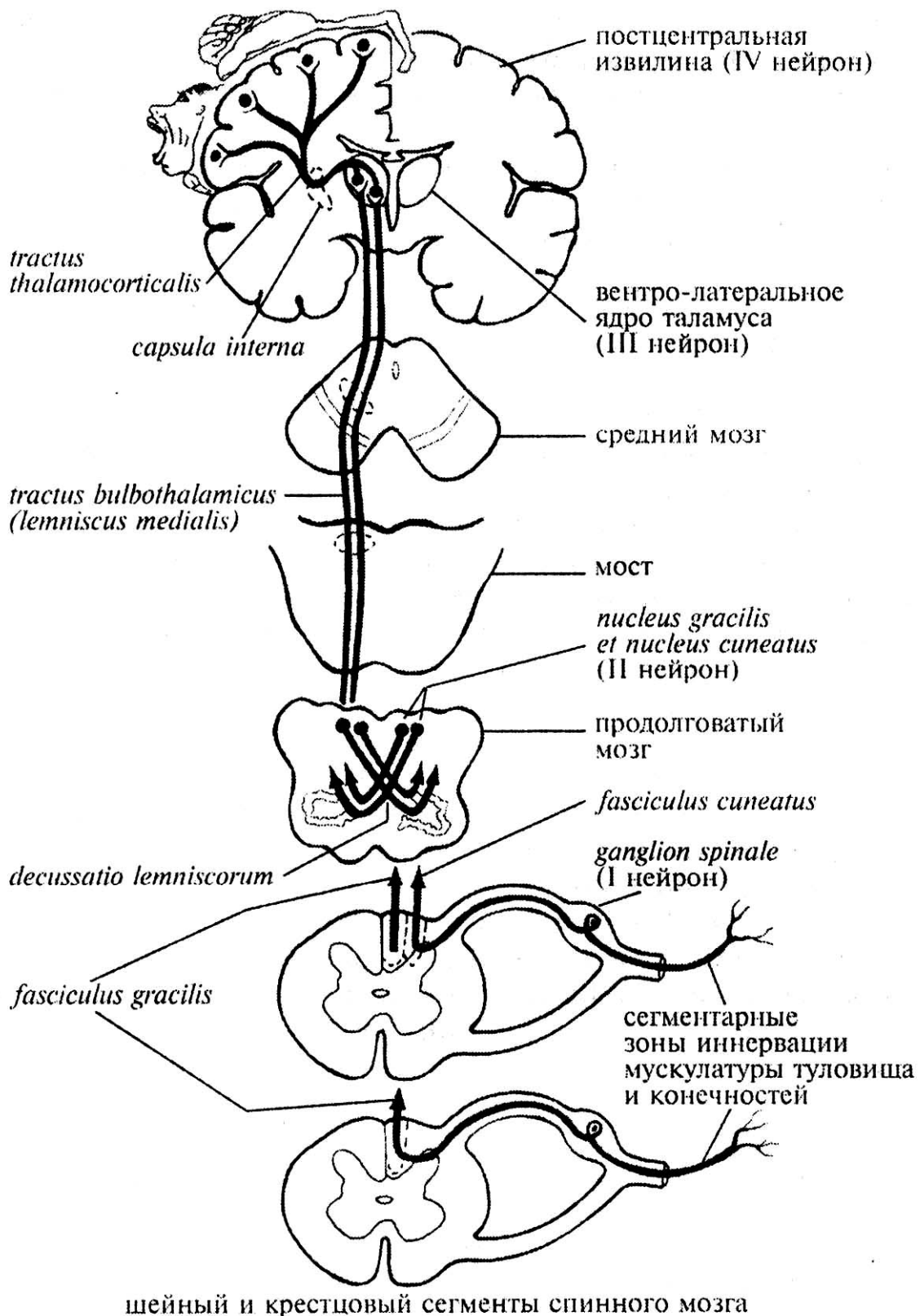


Рис. 7. Проводящие пути проприоцептивной чувствительности коркового направления (Гайворонский И.В., 2000).

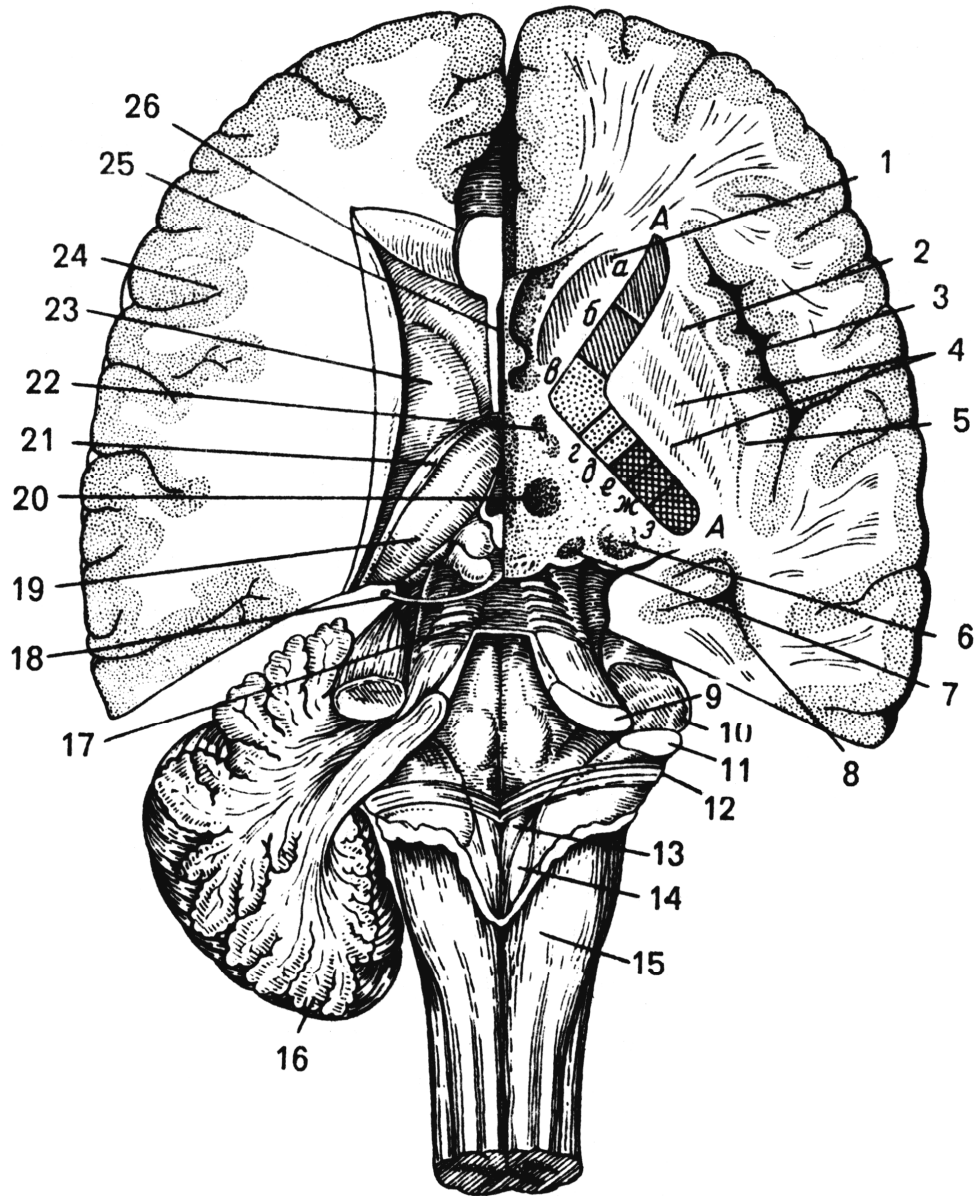


Рис. 8. Полушария большого мозга на разных уровнях горизонтального разреза: справа – ниже уровня дна бокового желудочка, слева – над дном бокового желудочка (Привес М.Г., Лысенков Н.К., Бушкович В.И., 2001).

1 – головка хвостатого ядра; 2 – скорлупа; 3 – кора островковой доли полушария; 4 – латеральный и медиальный бледные шары; 5 – ограда; 6 – хвост хвостатого ядра; 7 – ядро медиального коленчатого тела; 8 – нижний рог бокового желудочка; 9 – верхняя мозжечковая ножка; 10 – средняя мозжечковая ножка; 11 – нижняя мозжечковая ножка; 12 – мозговые полоски; 13 – треугольник подъязычного нерва; 14 – треугольник блуждающего нерва; 15 – бугорок тонкого ядра; 16 – мозжечок; 17 – верхний мозговой парус; 18 – блоковый нерв; 19 – таламус; 20 – красное ядро; 21 – конечная полоска; 22 – ядра гипоталамуса; 23 – хвостатое ядро; 24 – кора по-

лушарий; 25 – полость прозрачной перегородки; 26 – передний рог бокового желудочка.

АА – внутренняя капсула: а – лобно-таламический путь; б – лобно-мостовой путь; в – корково-ядерный путь; г – корково-спинномозговой путь; д – таламо-корковый путь; е – затылочно-височно-мостовой путь; ж – центральный слуховой путь; з – центральный зрительный путь.

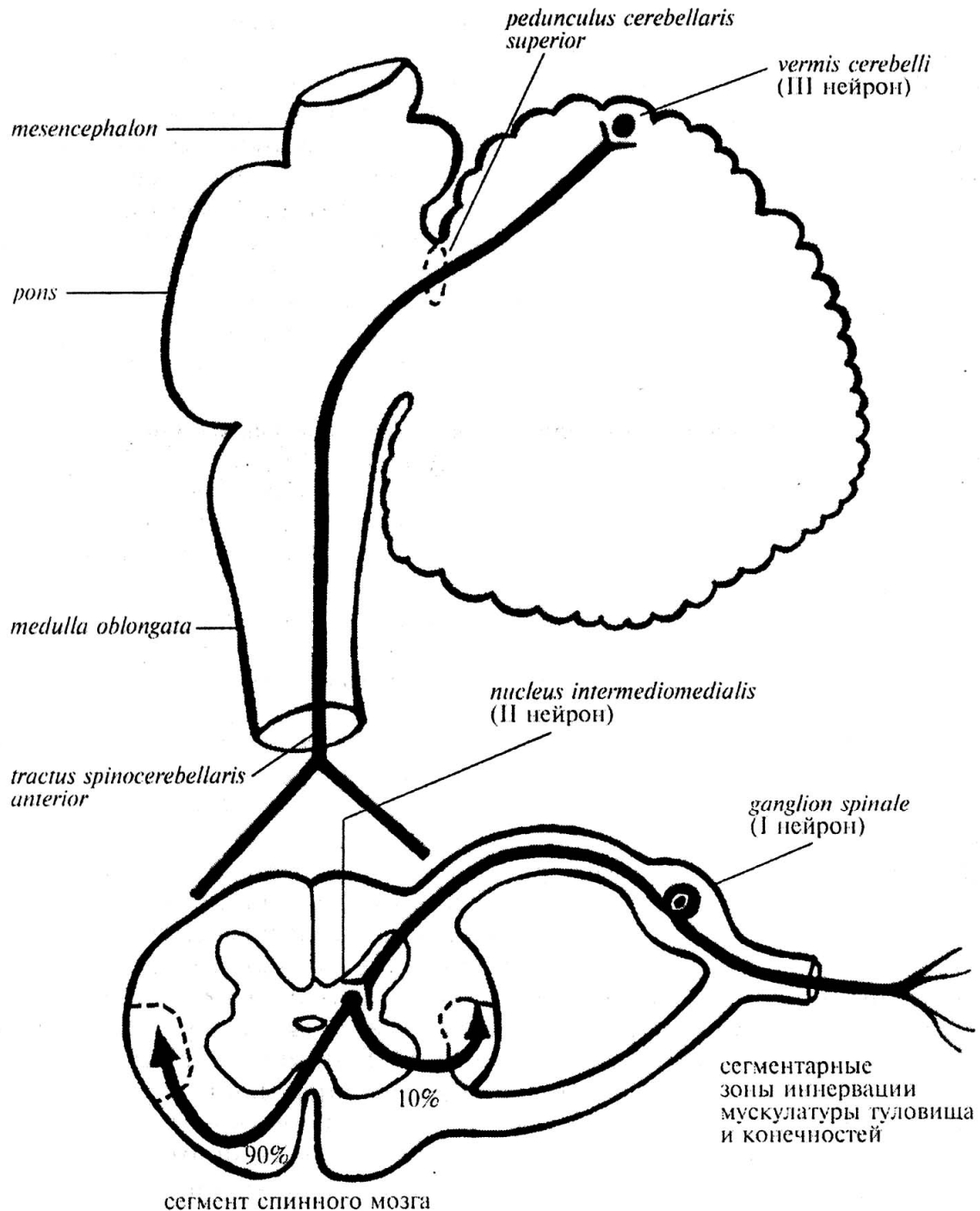


Рис. 9. Передний спинно-мозжечковый путь
(Гайворонский И.В., 2000).

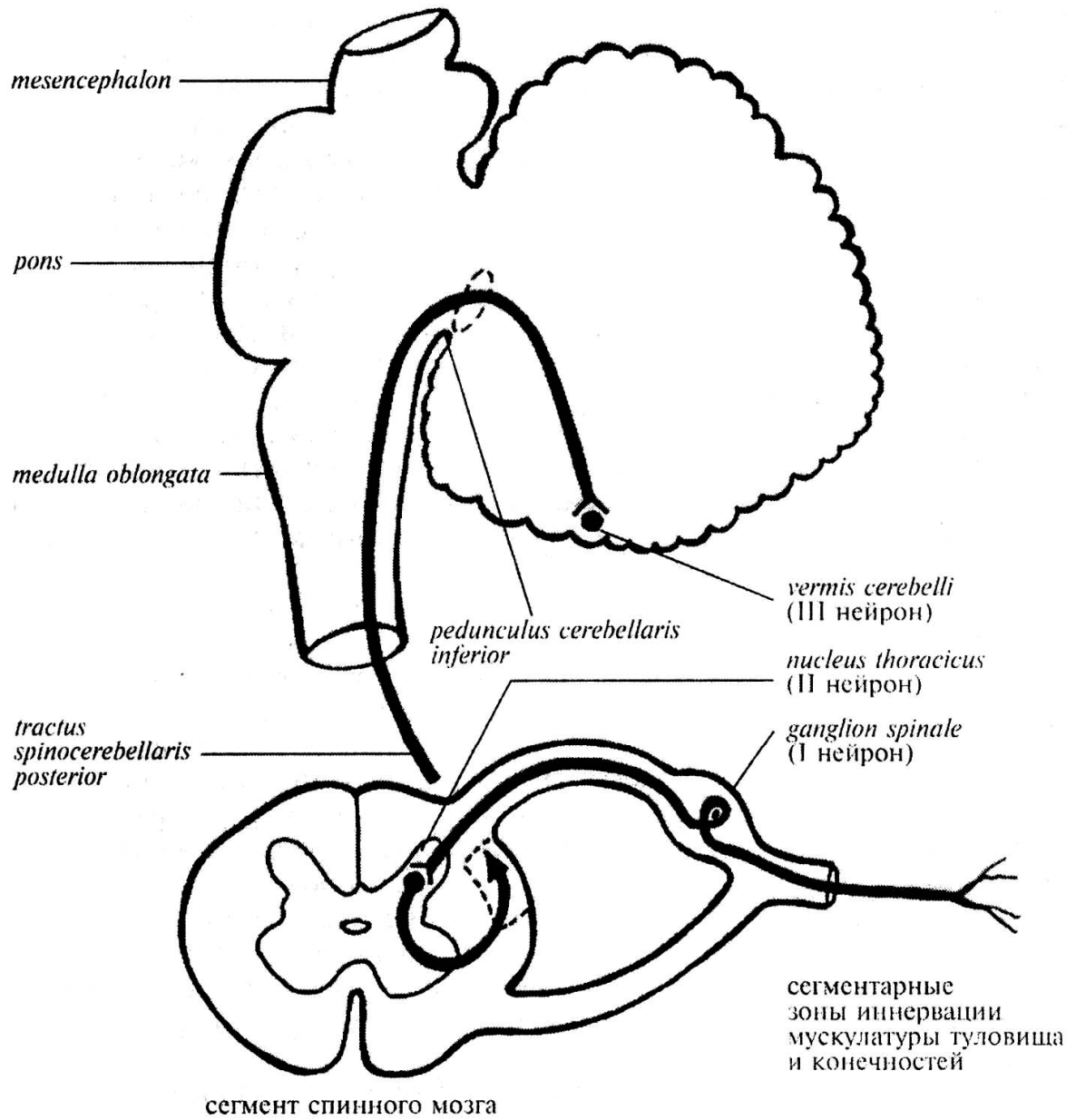


Рис. 10. Задний спинно-мозжечковый путь (Гайворонский И.В., 2000).

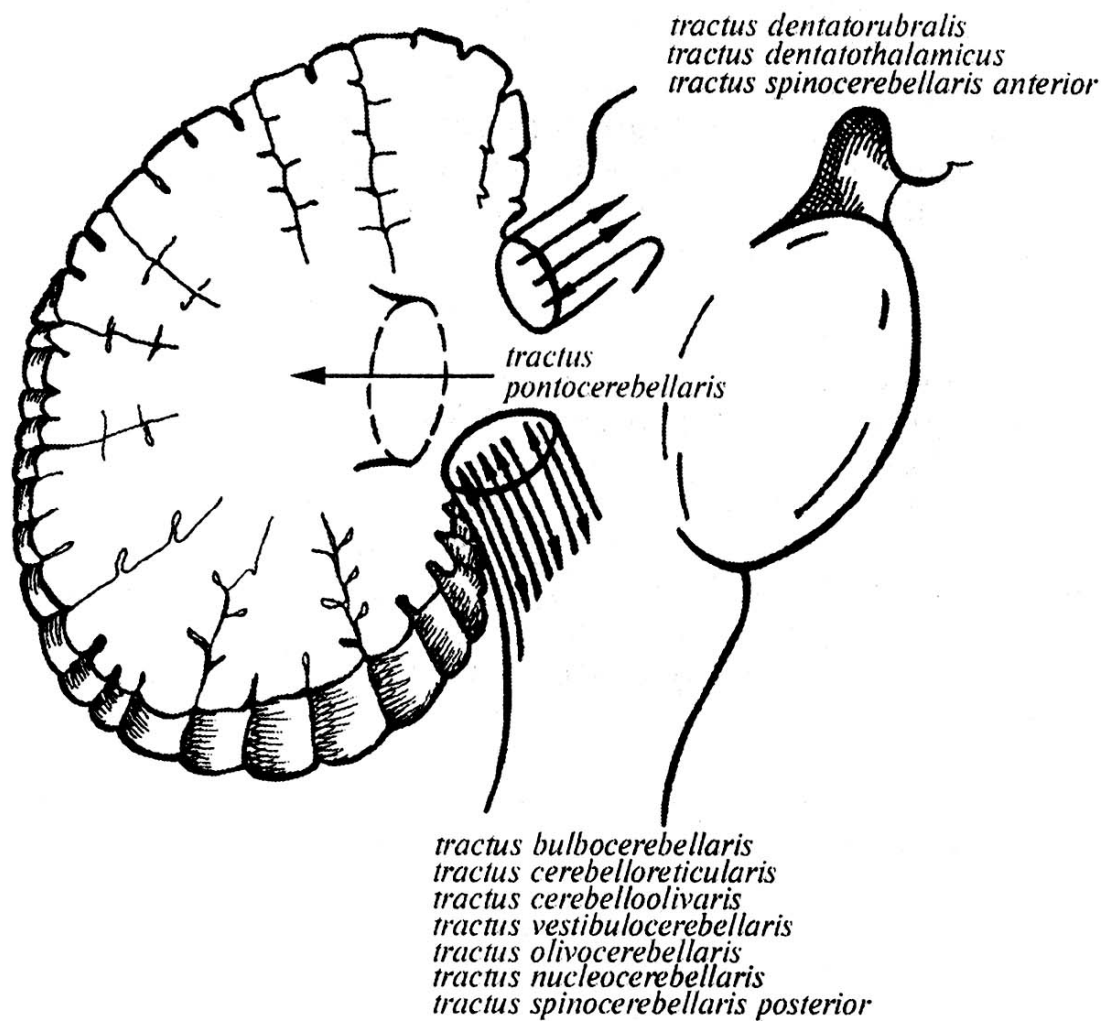


Рис. 11. Схема расположения основных трактов в составе ножек мозжечка (Гайворонский И.В., 2000).

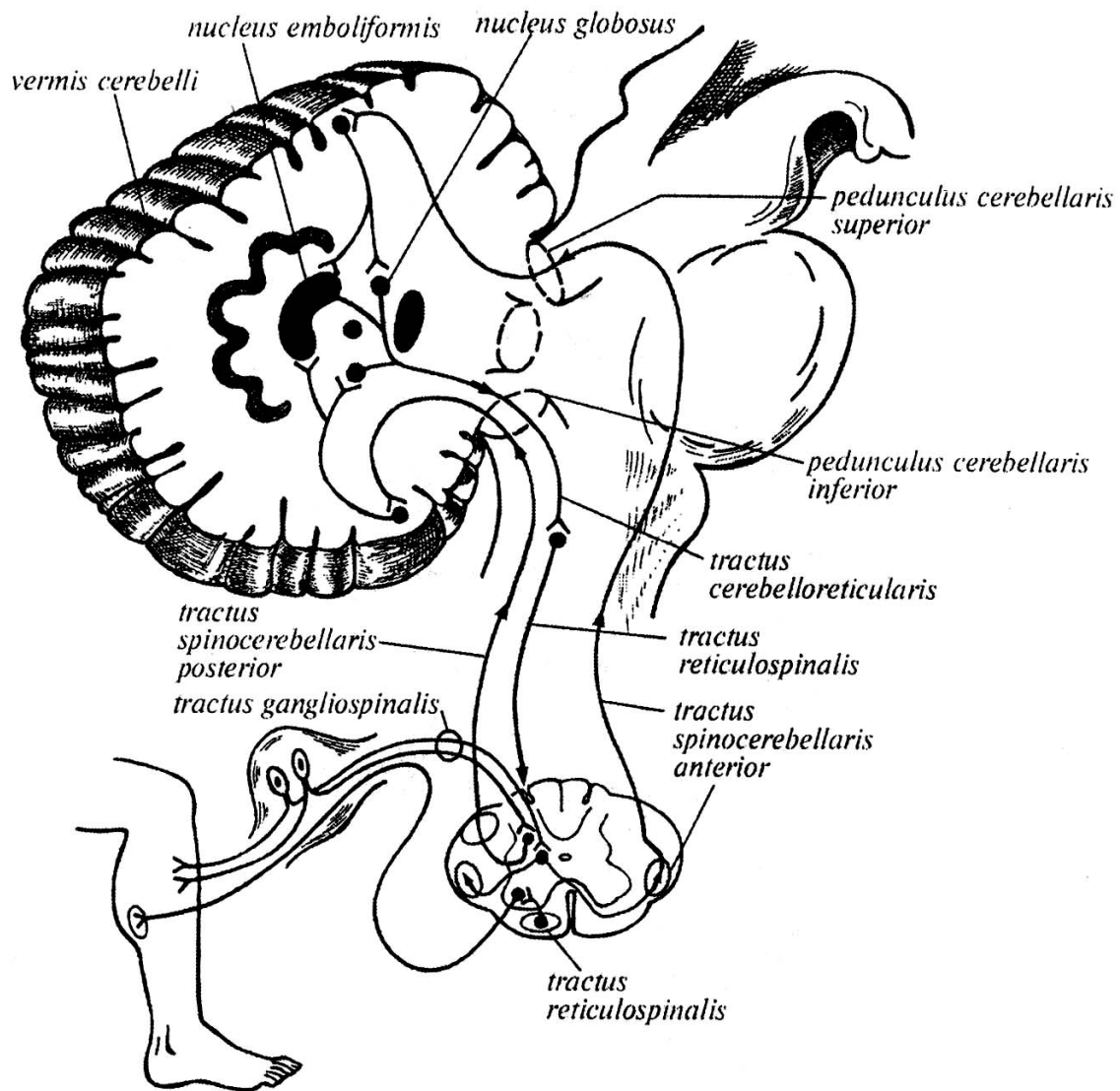


Рис. 12. Проводящие пути старого мозжечка
(Гайворонский И.В., 2000).

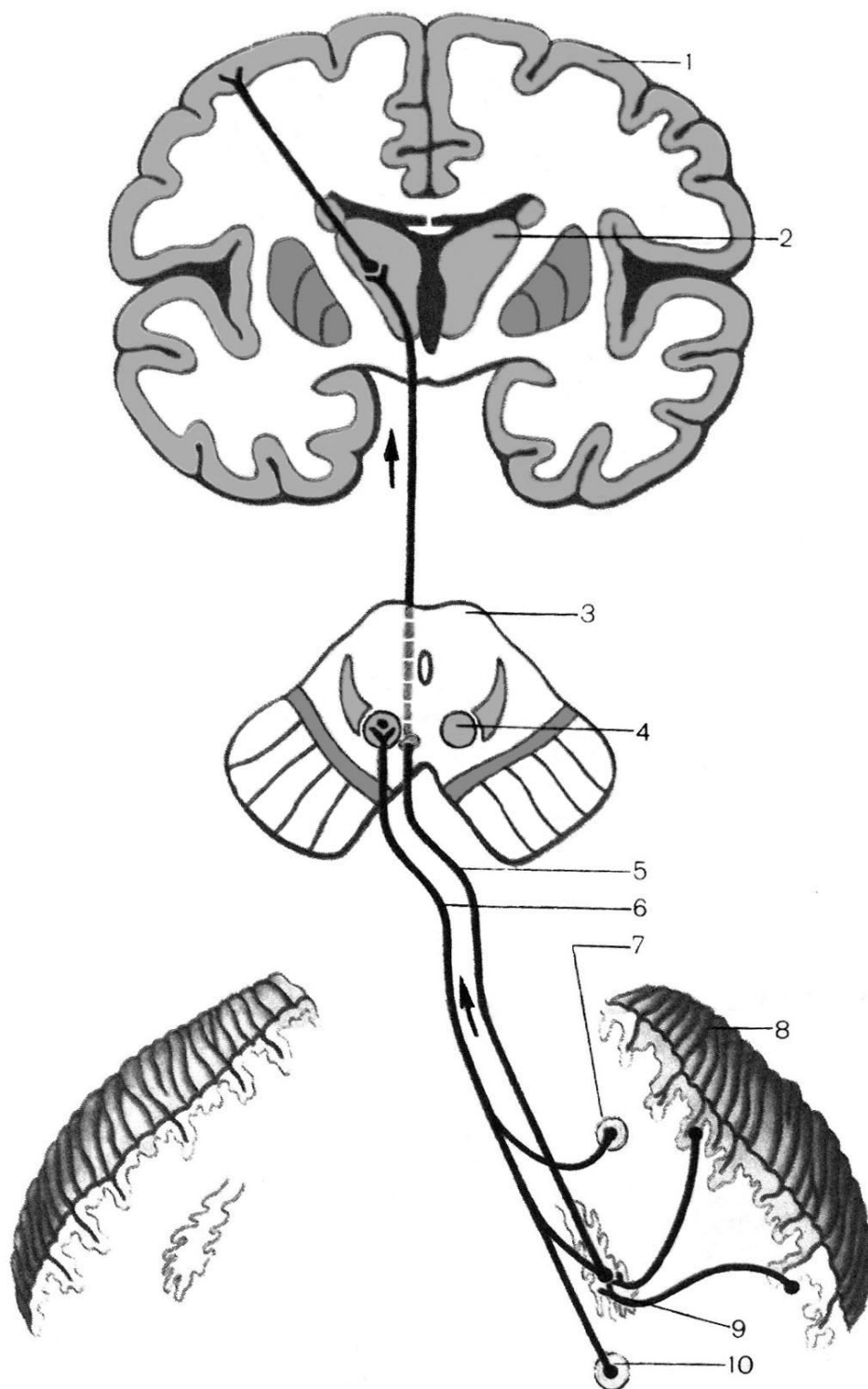


Рис. 13. Мозжечково-таламический и мозжечково-покрышечный пути (Сапин М.Р., 1986).

1 – кора мозга; 2 – таламус; 3 – поперечный разрез среднего мозга; 4 – красное ядро; 5 – мозжечково-таламический путь; 6 – мозжечково-покрышечный путь; 7 – шаровидное ядро; 8 – кора мозжечка; 9 – зубчатое ядро; 10 – пробковидное ядро.

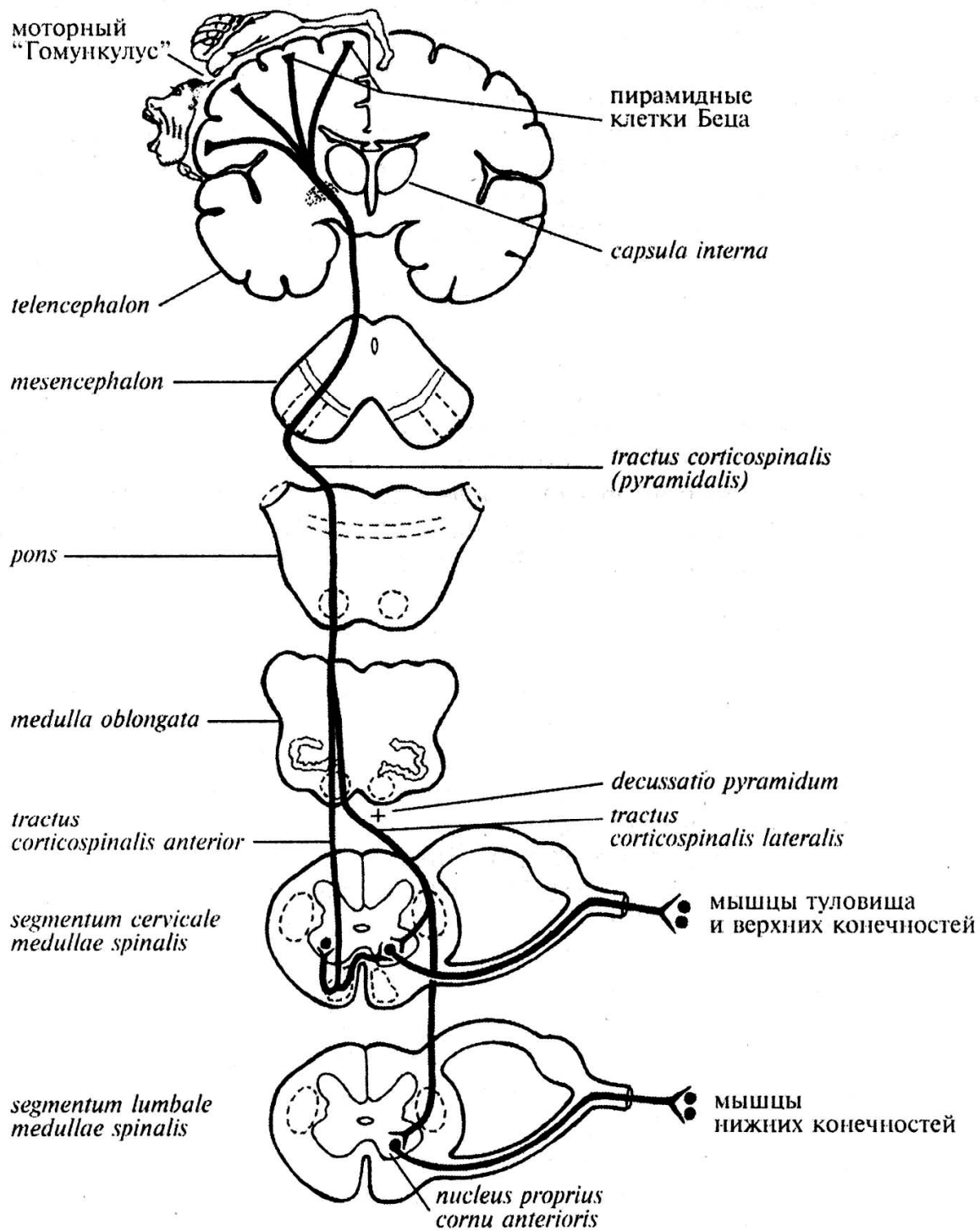


Рис. 14. Кортиково-спинномозговые пути (Гайворонский И.В., 2000).

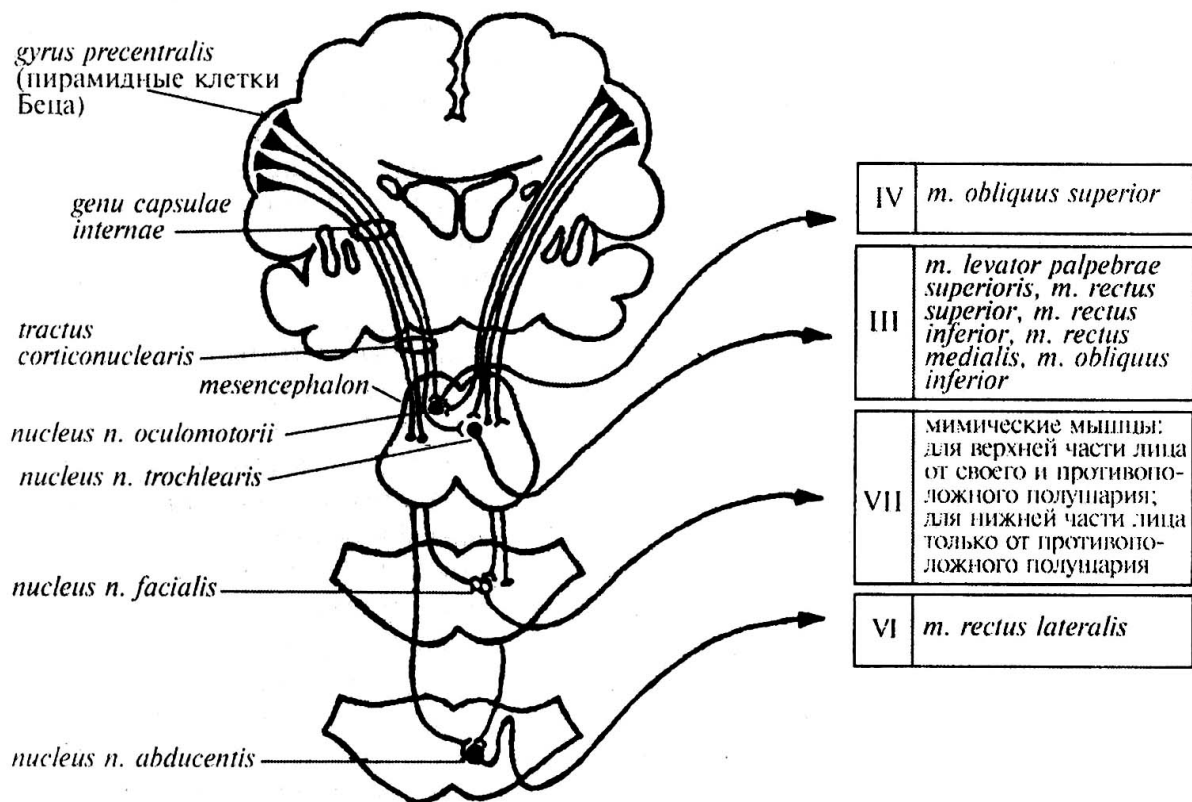


Рис. 15. Кортиково-ядерный путь, связывающий кору полушарий большого мозга с ядрами III, IV, VI и VII пар черепных нервов (Гайворонский И.В., 2000).

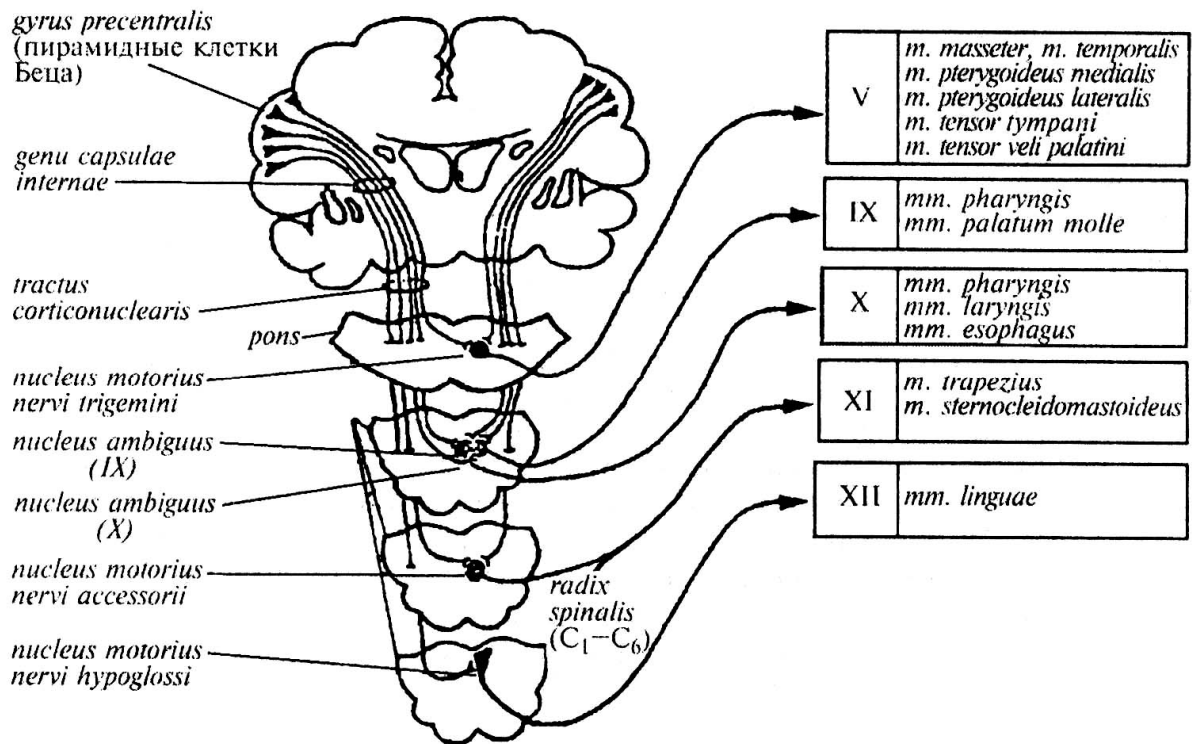


Рис. 16. Кортиково-ядерный путь, связывающий кору полушарий большого мозга с ядрами V, IX, X, XI и XII пар черепных нервов (Гайворонский И.В., 2000).

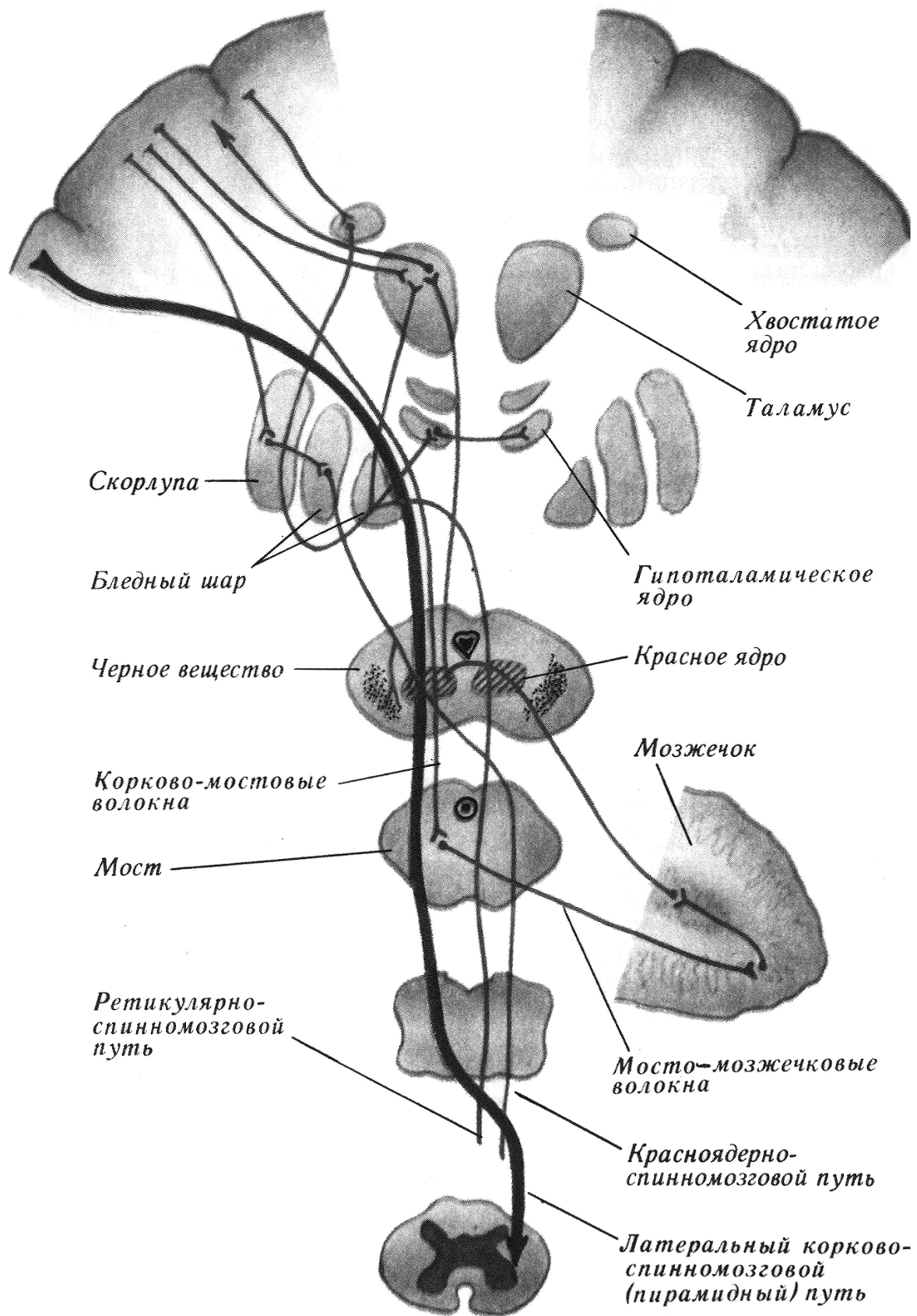


Рис. 17. Экстрапирамидные пути (Ромоданов А.П., Мосийчук Н.М., Холопченко Э.И., 1987, с изменениями).

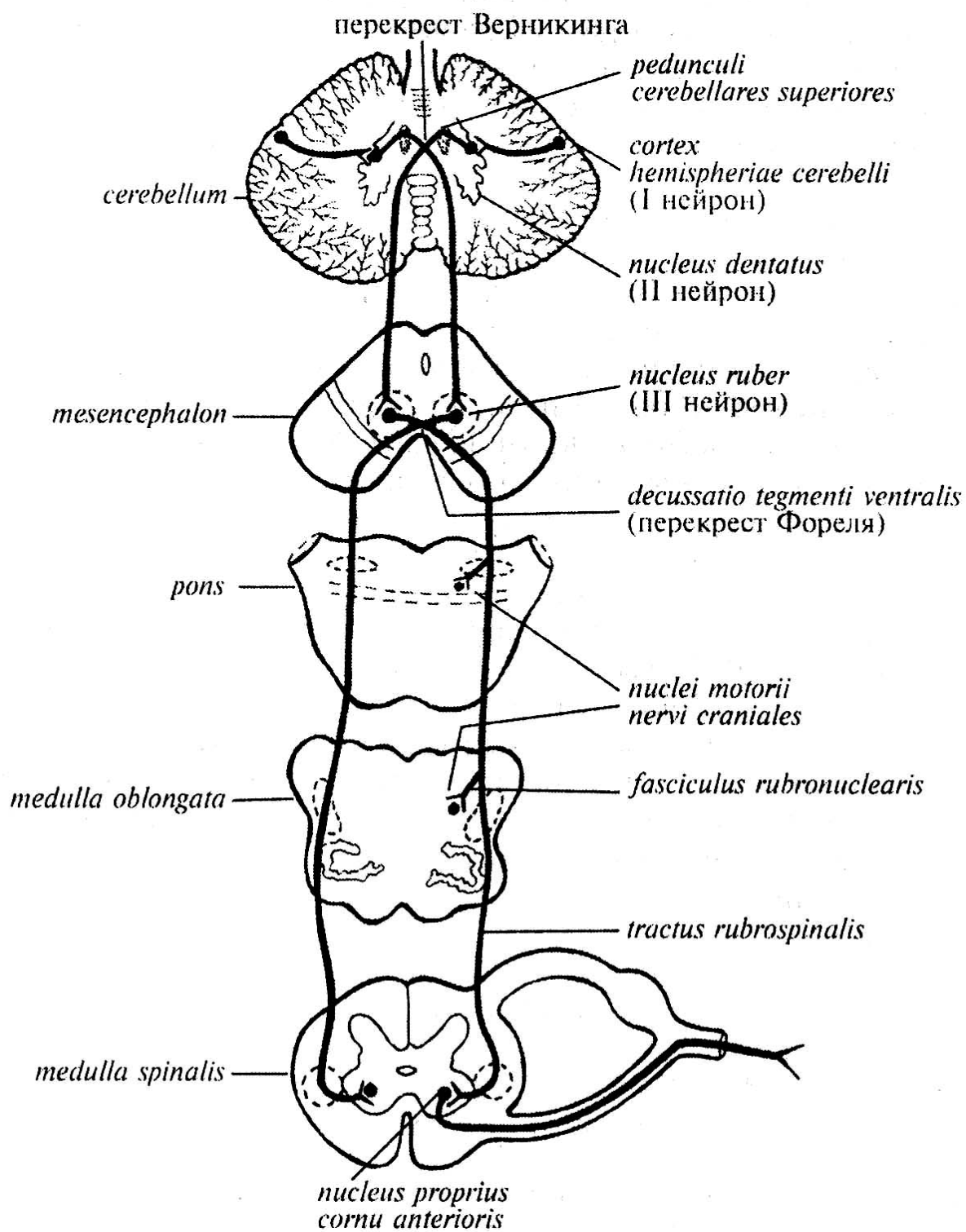


Рис. 18. Краснаядерно-спинномозговой путь
(Гайворонский И.В., 2000).

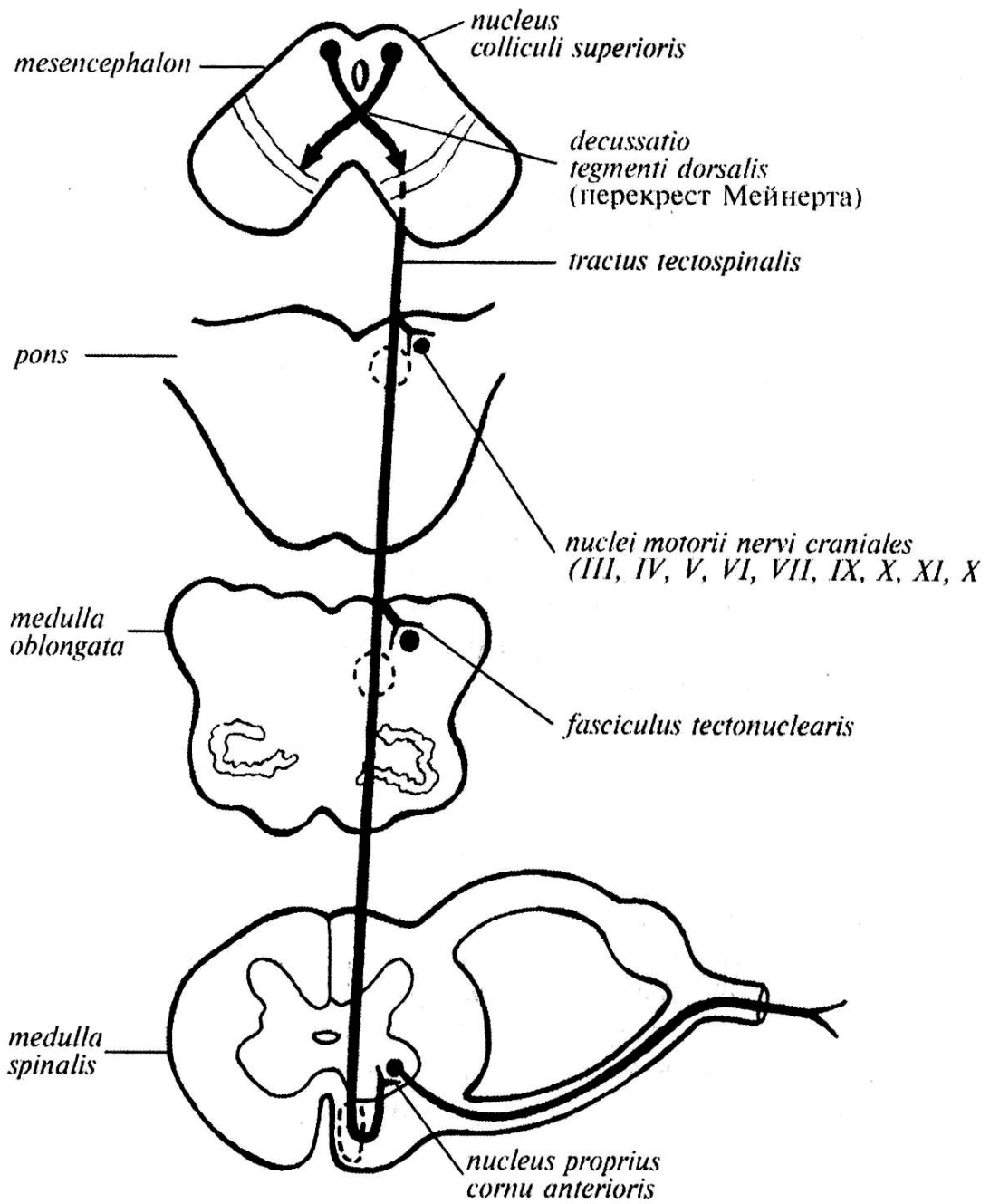


Рис. 19. Покрышечно-спинномозговой путь (Гайворонский И.В., 2000).

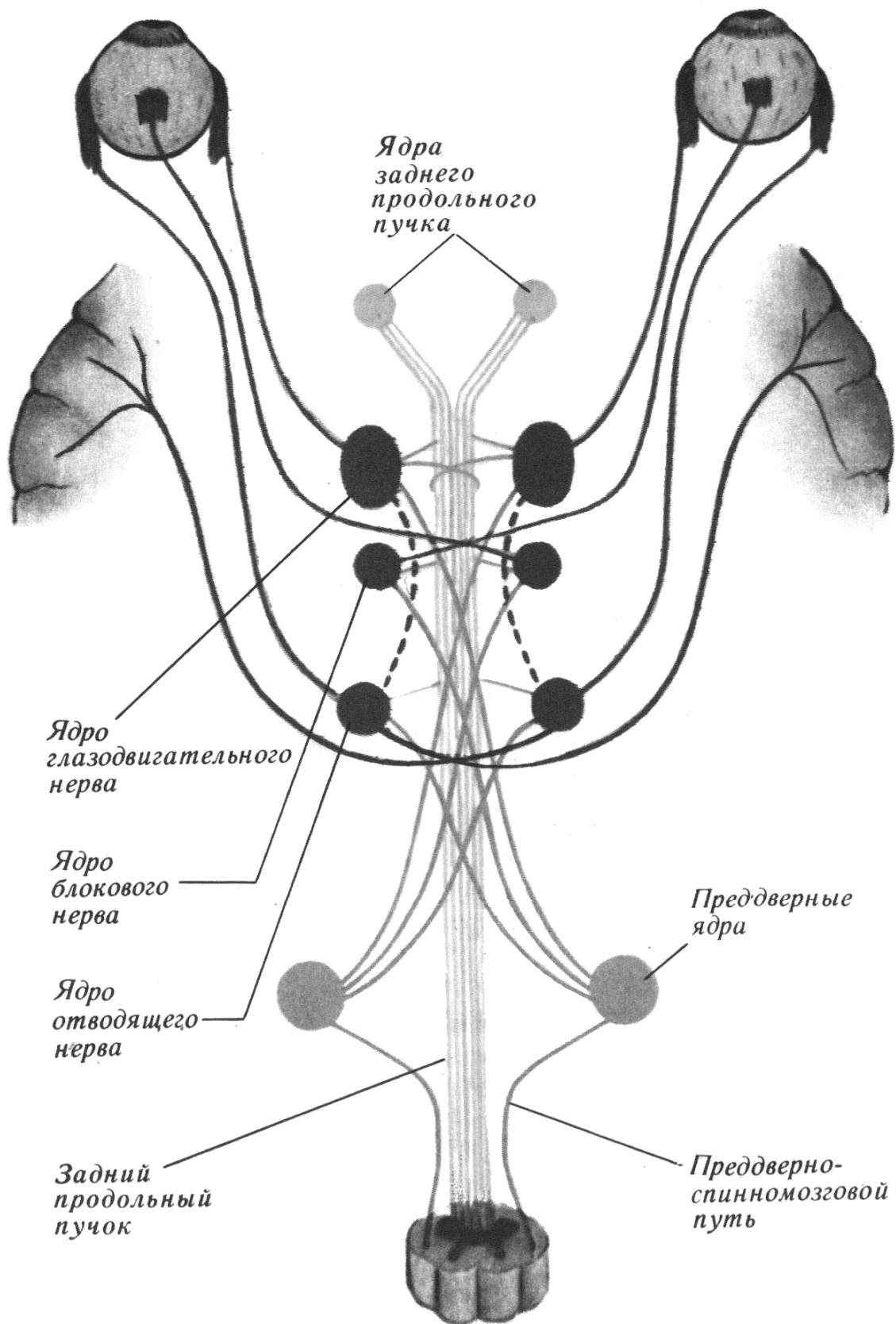


Рис. 20. Система медиального продольного пучка (Ромоданов А.П., Мосийчук Н.М., Холопченко Э.И., 1987).

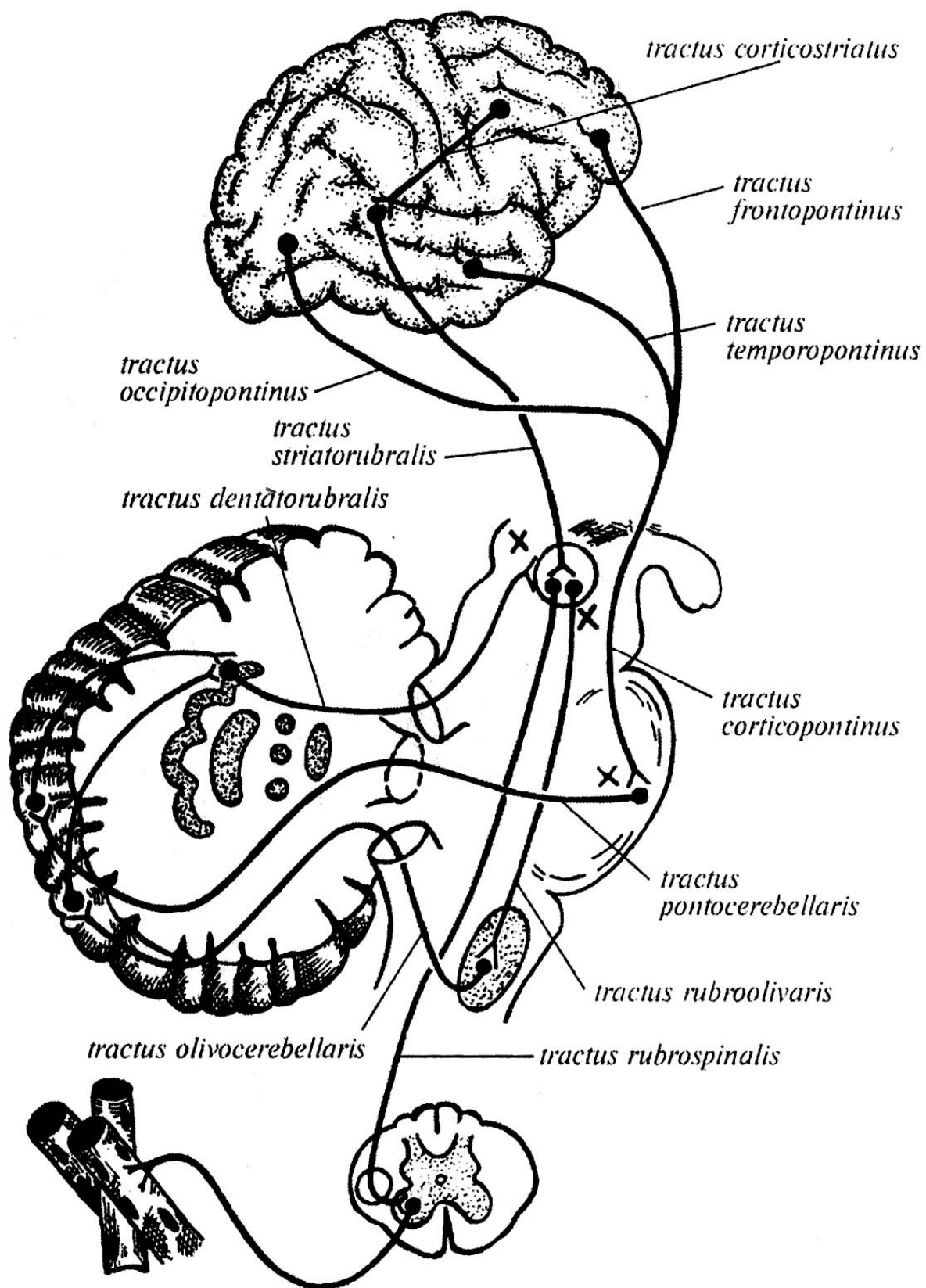


Рис. 21. Экстрапирамидные пути (Гайворонский И.В., 2000).

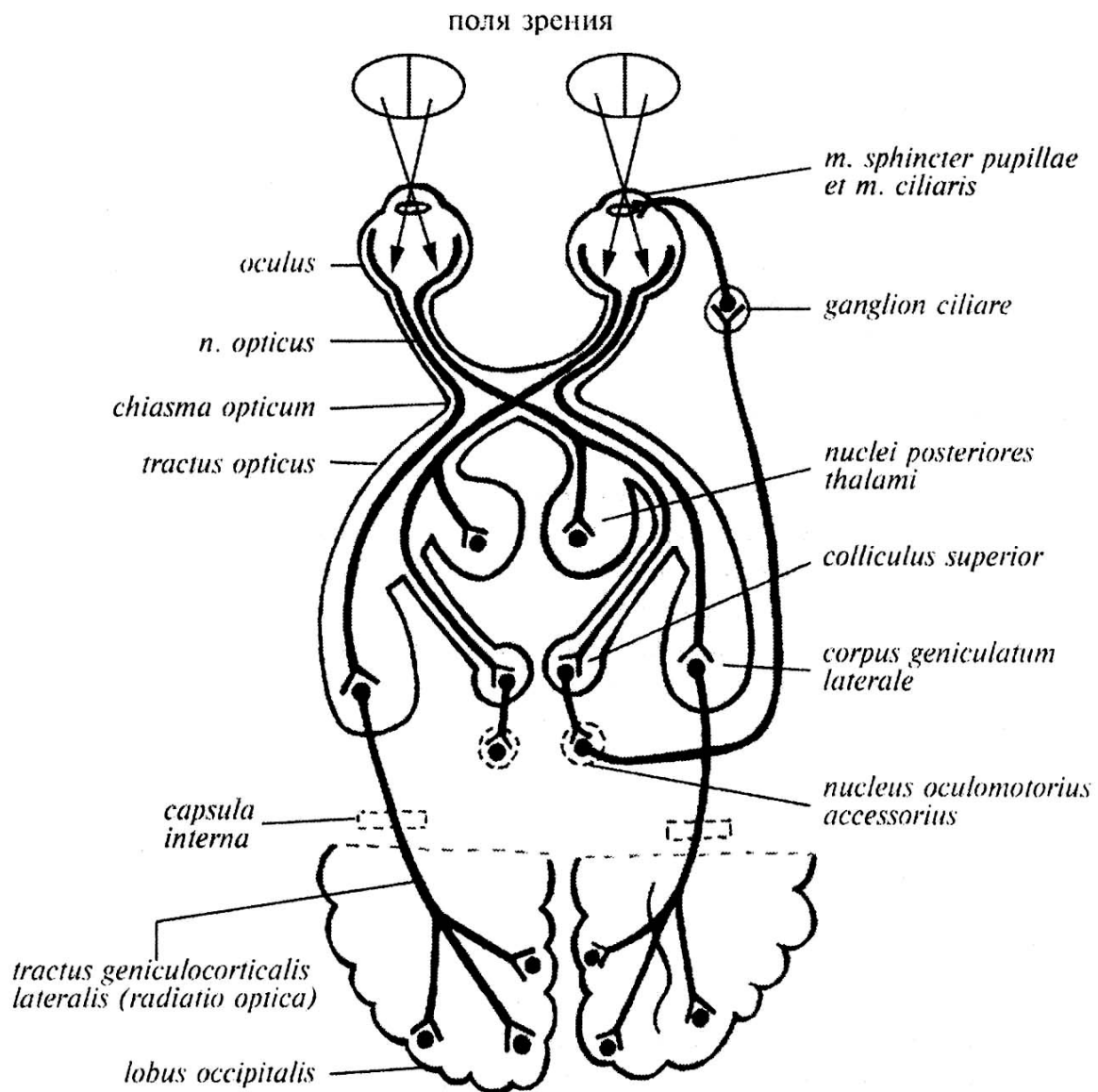


Рис. 22. Проводящий путь зрительного анализатора (Гайворонский И.В., 2000).

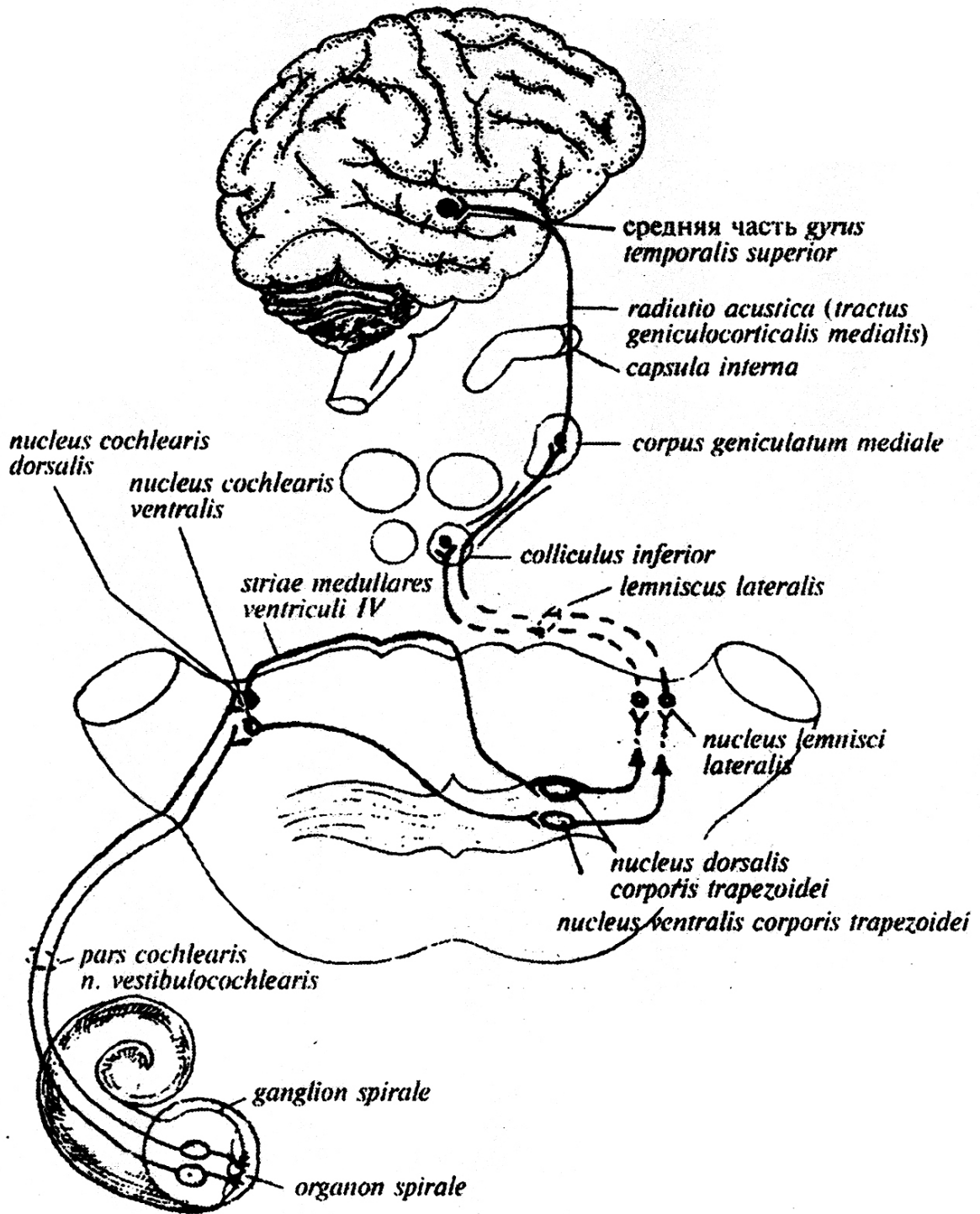


Рис. 23. Слуховой проводящий путь (Гайворонский И.В., 2000).

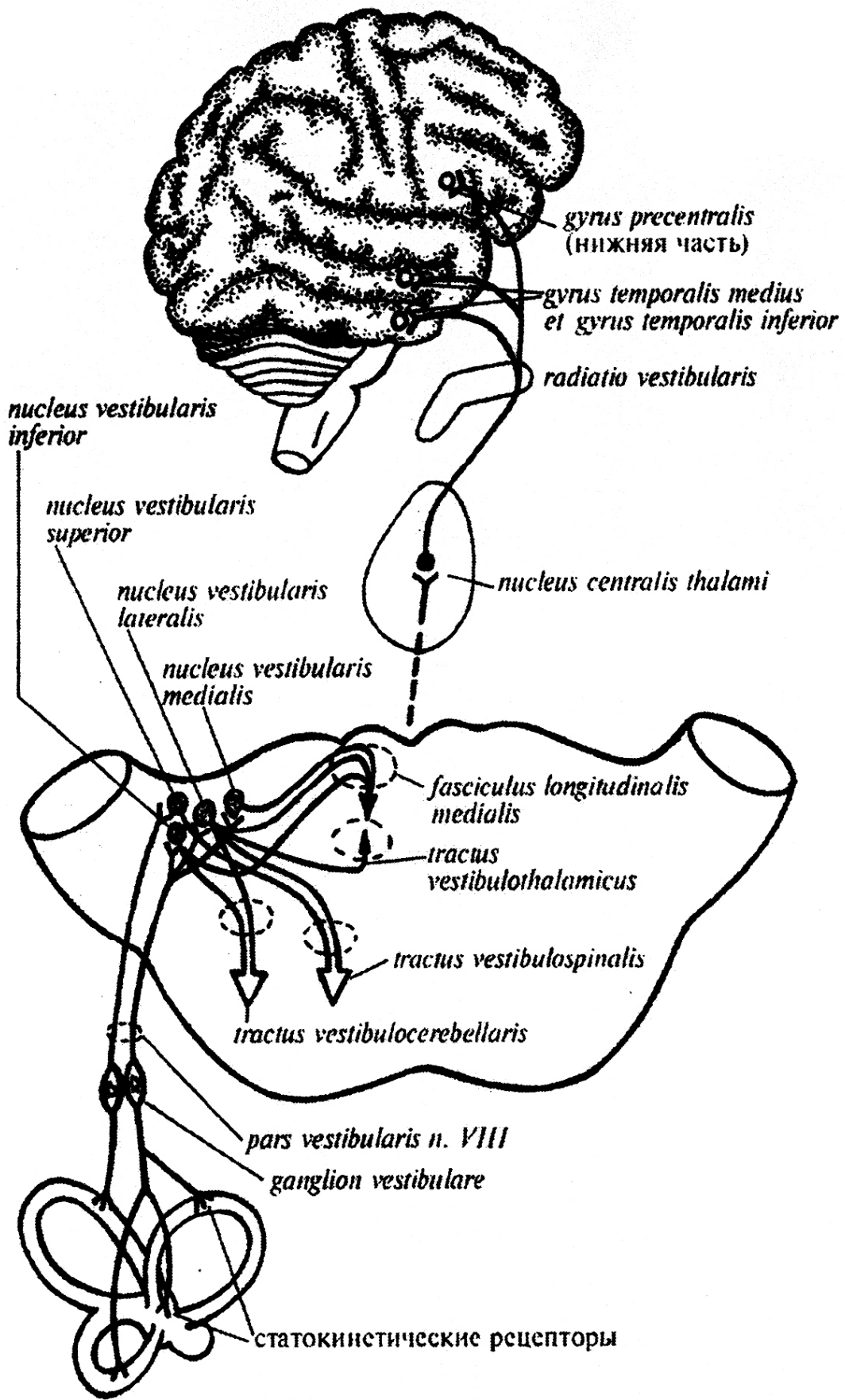


Рис. 24. Вестибулярный проводящий путь (Гайворонский И.В., 2000).

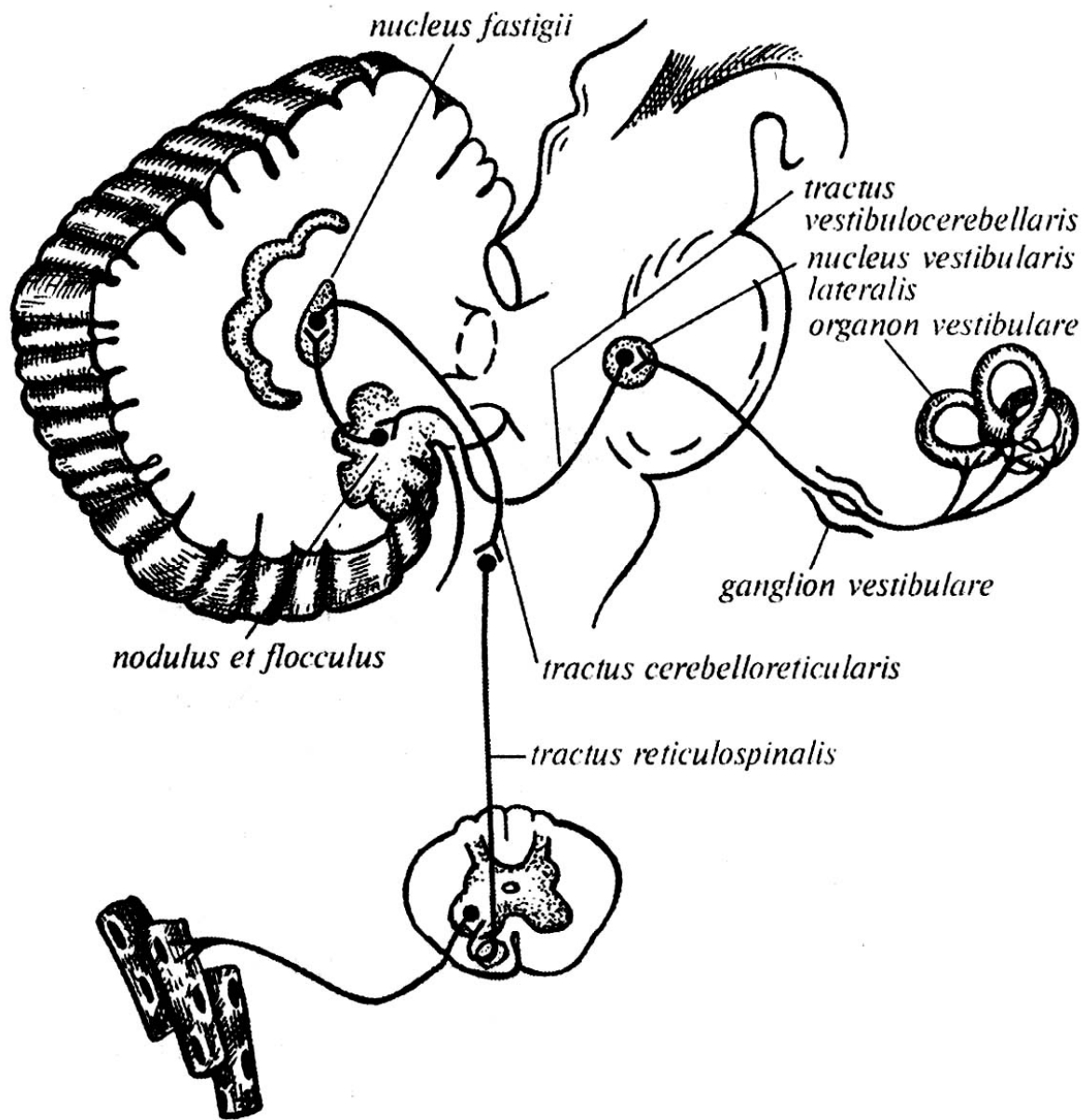


Рис. 25. Проводящие пути древнего мозжечка (Гайворонский И.В., 2000).

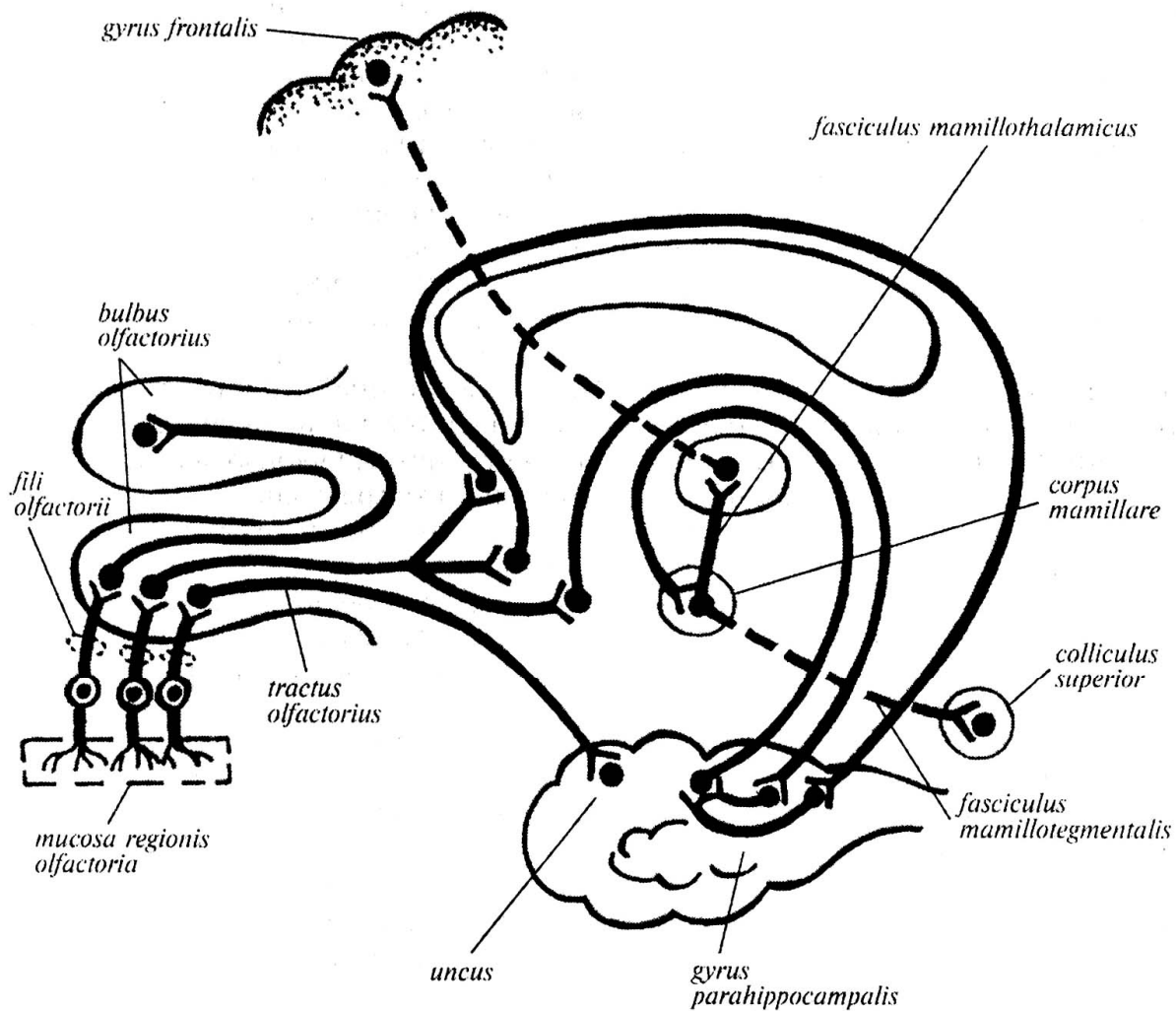


Рис. 26. Обонятельный проводящий путь (Гайворонский И.В., 2000).

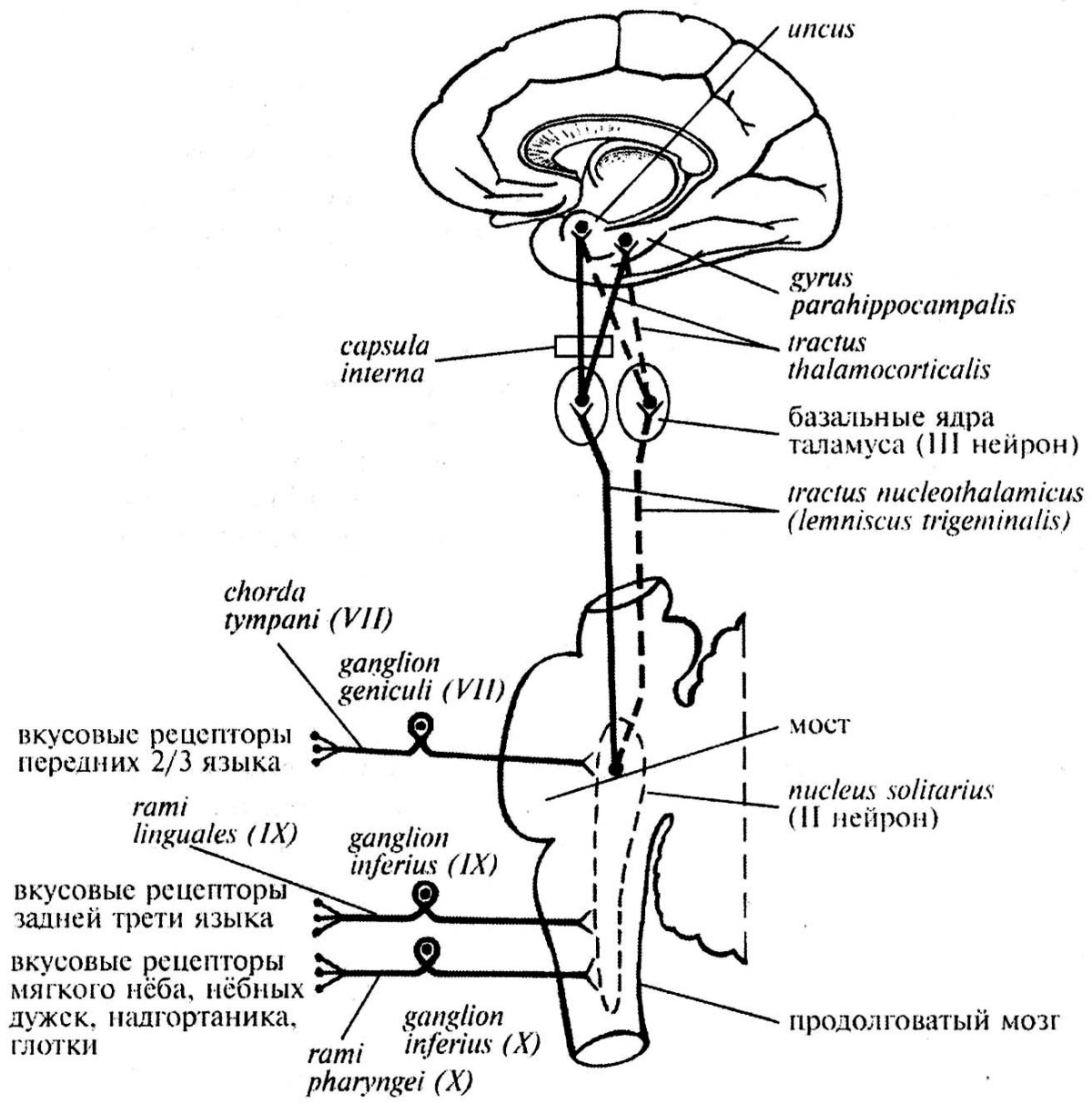


Рис. 27. Проводящий путь вкусового анализатора (Гайворонский И.В., 2000).

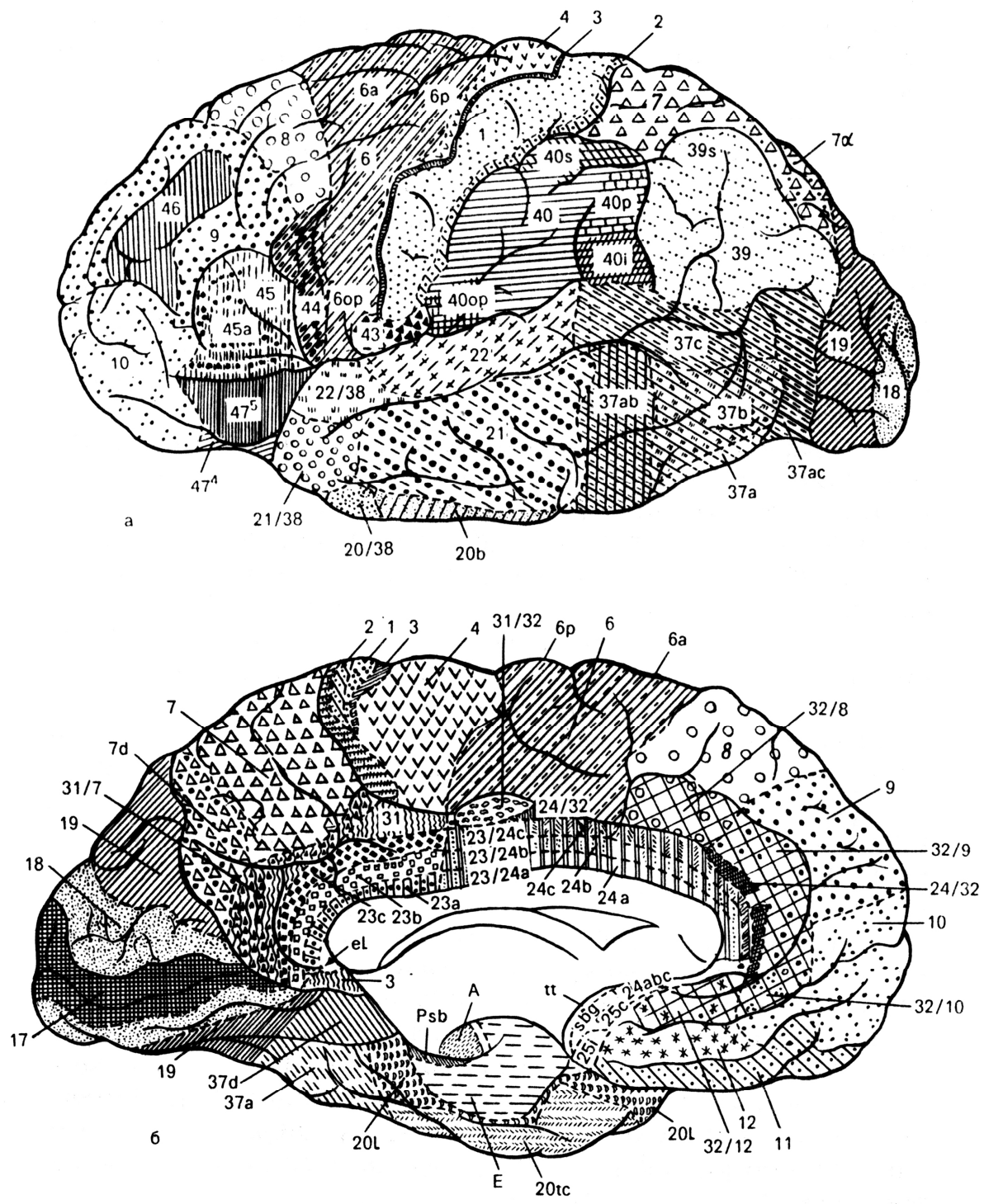
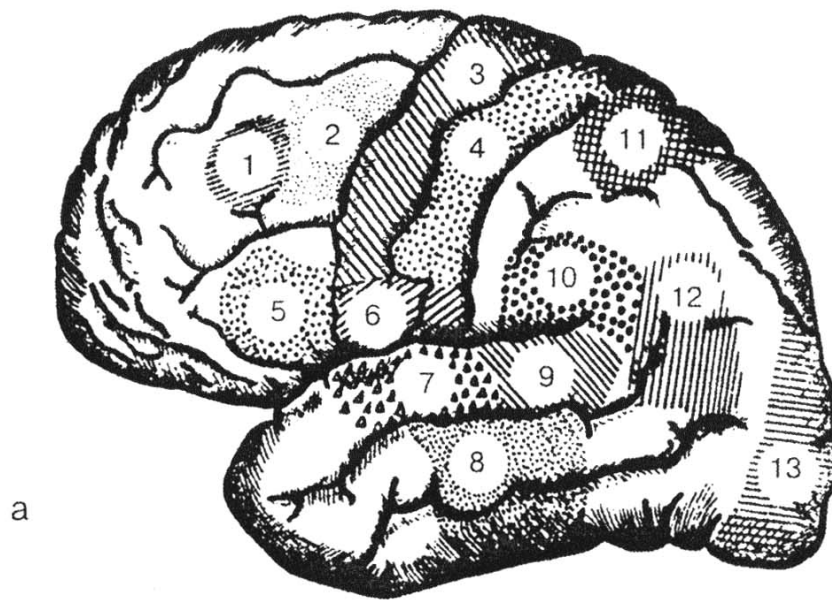
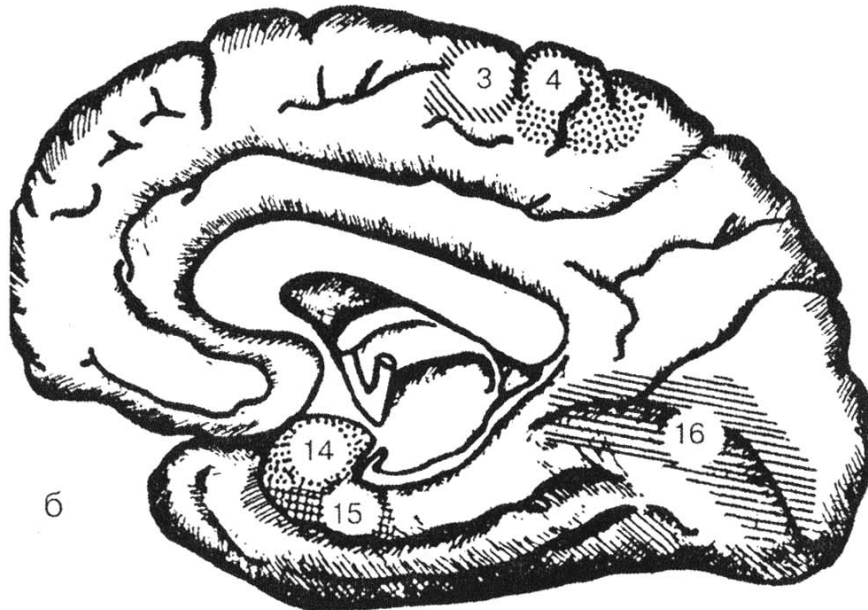


Рис. 28. Карта цитоархитектонических полей мозга человека (Михайлов С.С., Колесников Л.Л., 1999).

а – наружная поверхность; б – внутренняя поверхность



а



б

Рис. 29. Локализация функций в коре полушарий большого мозга (Гайворонский И.В., 2000)

а – дорсолатеральная поверхность; б – медиальная поверхность.

1 – ассоциативный центр сочетанного поворота головы и глаз в противоположную сторону; 2 – центр графии; 3 – проекционный центр двигательных функций; 4 – проекционный центр общей чувствительности; 5 – речедвигательный центр; 6 – проекционный центр висцероцепции; 7 – проекционный центр слуха; 8 – проекционный центр вестибулярных функций; 9 – ассоциативный центр слуха; 10 – центр праксии; 11 – центр стереогнозии; 12 – центр лексии; 13 – ассоциативный центр зрения; 14 – проекционный центр обоняния; 15 – проекционный центр вкуса; 16 – проекционный центр зрения.

Локализация проекционных центров в коре головного мозга

Центр	Локализация
Проекционный центр общей чувствительности (тактильной, болевой, температурной и сознательной проприоцептивной), или кожный анализатор общей чувствительности.	Кора постцентральной извилины (поля 1, 2, 3). В верхнем отделе извилины проецируются нижняя конечность и туловище, в среднем – верхняя конечность, в нижнем – голова. Связан с противоположной стороной тела.
Проекционный центр двигательных функций (кинестетический центр), или двигательный анализатор.	Предцентральная извилина и парацентральная долька (поля 6, 7). В верхнем отделе извилины проецируются нижняя конечность и туловище, в среднем – верхняя конечность, в нижнем – голова. Соматотопическая проекция называется “моторный гомункулус Пенфилда”. Связан с противоположной стороной тела.
Проекционный центр схемы тела.	Теменная доля в области внутритеменной борозды (поле 40). Связан с противоположной стороной тела.
Проекционный центр слуха, или ядро слухового анализатора.	Средняя треть верхней височной извилины (поле 41), поперечные височные извилины (Гешля). Связан со своей и противоположной стороной тела.
Проекционный центр зрения, или ядро зрительного анализатора.	Медиальная поверхность затылочной доли, по краям шпорной борозды (поля 17, 18, 19). Связан со своей и противоположной стороной тела.
Проекционный центр обоняния, или ядро обонятельного анализатора.	Медиальная поверхность височной доли, парагиппокампальная извилина и крючок (поле 11, поля А, Е). Связан со своей и противоположной стороной тела.
Проекционный центр вкуса, или ядро вкусового анализатора.	Парагиппокампальная извилина и крючок (поле 11, поля А, Е). Связан со своей и противоположной стороной тела.

Центр	Локализация
Проекционный центр чувствительности от внутренних органов, или анализатор висцероцепции.	Нижняя треть постцентральной и предцентральной извилин (поле 43). Связан со своей стороной тела.
Проекционный центр вестибулярных функций.	Предположительно дорсальная поверхность височной доли, средняя и нижняя височные извилины (поля 20, 21, 22). Связан со своей и противоположной стороной тела.

Локализация ассоциативных центров в коре головного мозга

Центр	Локализация
Ассоциативный центр стереогнозии, или ядро кожного анализатора узнавания предметов на ощупь.	Верхняя теменная доля (поле 7). Связан со своей стороной тела.
Ассоциативный центр праксии, или анализатор целенаправленных привычных движений.	Нижняя теменная доля, надкраевая извилина (поле 40). У правшей – в левом полушарии, у левшей – в правом.
Ассоциативный центр зрения, или анализатор зрительной памяти.	Дорсальная поверхность затылочной доли (поля 18, 19). У правшей – в левом полушарии, у левшей – в правом.
Ассоциативный центр слуха, или акустический центр речи (центр Вернике).	Задняя треть верхней височной извилины (поле 42).
Ассоциативный двигательный центр речи, или центр артикуляции речи (центр Брока).	Задняя треть нижней лобной извилины (поле 44). У правшей – в левом полушарии, у левшей – в правом.
Ассоциативный оптический центр речи, или зрительный анализатор письменной речи (центр лексии).	Угловая извилина нижней теменной доли (поле 39).
Ассоциативный центр письменных знаков, или двигательный центр письменных знаков (центр графии).	Задний отдел средней лобной извилины (поле 8).
Ассоциативный центр сочетанного поворота головы и глаз в противоположную сторону.	Средняя лобная извилина (поле 8), впереди от центра графии.

СХЕМА ПРОВОДЯЩЕГО ПУТИ БОЛЕВОЙ И ТЕМПЕРАТУРНОЙ ЧУВСТВИТЕЛЬНОСТИ

Корковый конец анализатора

Постцентральная извилина коры большого мозга

↑

Лучистая корона

↑

Таламо-чечевицеобразная часть задней ножки внутренней капсулы

↑

III нейрон

Вентролатеральные ядра таламуса

↑

Боковой спинно-таламический тракт в боковых канатиках спинного мозга, который в продолговатом мозге присоединяется к медиальной петле, идущей по крышке ствола головного мозга (бульбарно-таламический тракт)

↑

Перекрест

Через переднюю белую спайку спинного мозга

↑

II нейрон

Собственные ядра заднего рога спинного мозга

↑

Задние корешки спинномозговых нервов

↑

I нейрон

Псевдоуниполярные клетки спинномозговых ганглиев

↑

От рецепторов по дендритам в составе спинномозговых нервов к телу I нейрона

↑

Рецепторы

В коже и слизистых оболочках

СХЕМА ПРОВОДЯЩЕГО ПУТИ ТАКТИЛЬНОЙ ЧУВСТВИТЕЛЬНОСТИ

Корковый конец анализатора

Постцентральная извилина коры большого мозга



Лучистая корона



Таламо-чечевицеобразная часть задней ножки внутренней капсулы



III нейрон

Вентролатеральные ядра таламуса



Передний спинно-таламический тракт в передних канатиках спинного мозга, который в продолговатом мозге присоединяется к медиальной петле, идущей по покрывке ствола головного мозга (бульбарно-таламический тракт)



Перекрест

Через переднюю белую спайку спинного мозга



II нейрон

Собственные ядра заднего рога спинного мозга



Задние корешки спинномозговых нервов



I нейрон

Псевдоуниполярные клетки спинномозговых ганглиев



От рецепторов по дендритам в составе спинномозговых нервов к телу I нейрона



Рецепторы

В коже и слизистых оболочках

СХЕМА ПРОВОДЯЩЕГО ПУТИ ПРОПРИОЦЕПТИВНОЙ ЧУВСТВИТЕЛЬНОСТИ КОРКОВОГО НАПРАВЛЕНИЯ

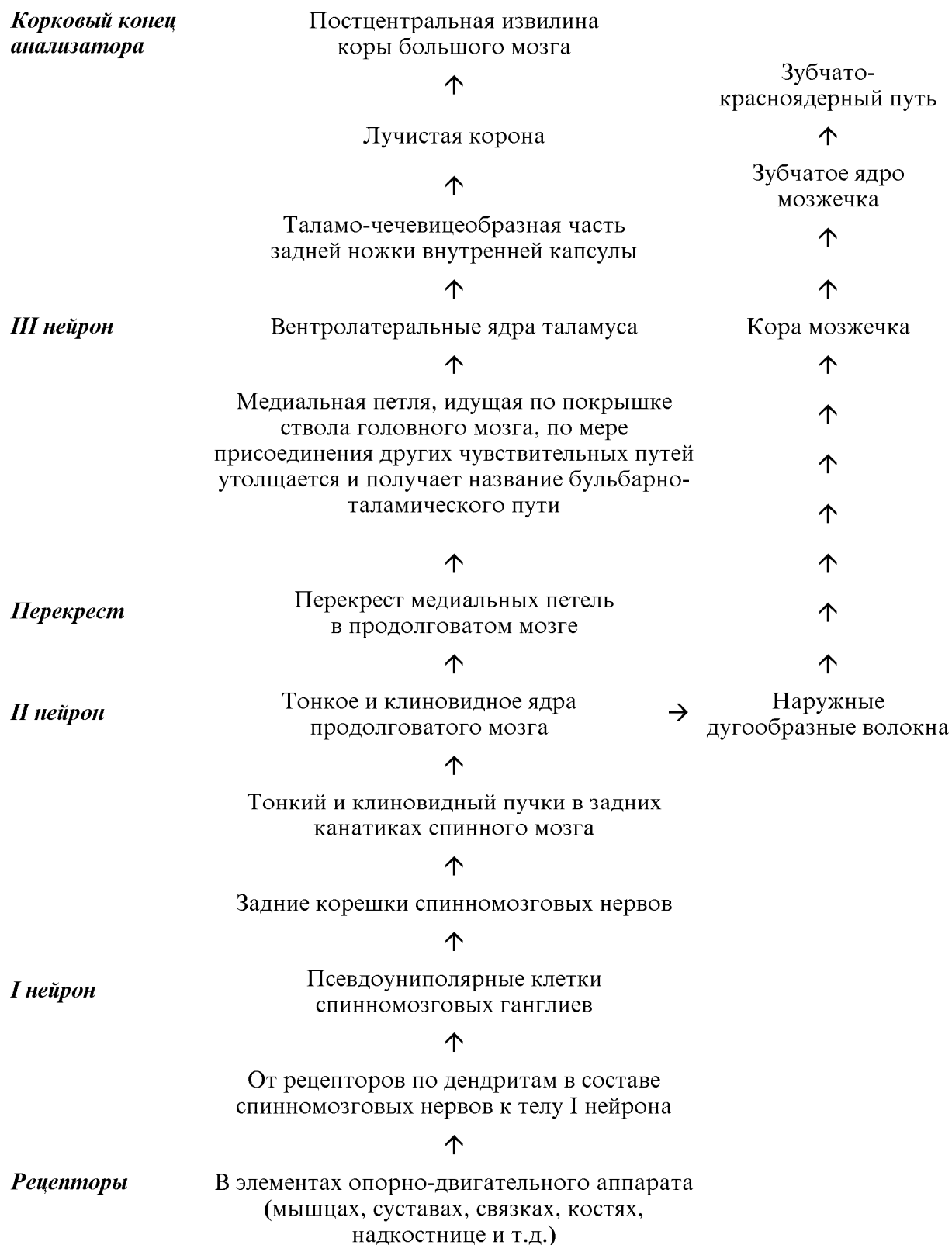


СХЕМА ЗАДНЕГО СПИННО-МОЗЖЕЧКОВОГО ПРОВОДЯЩЕГО ПУТИ

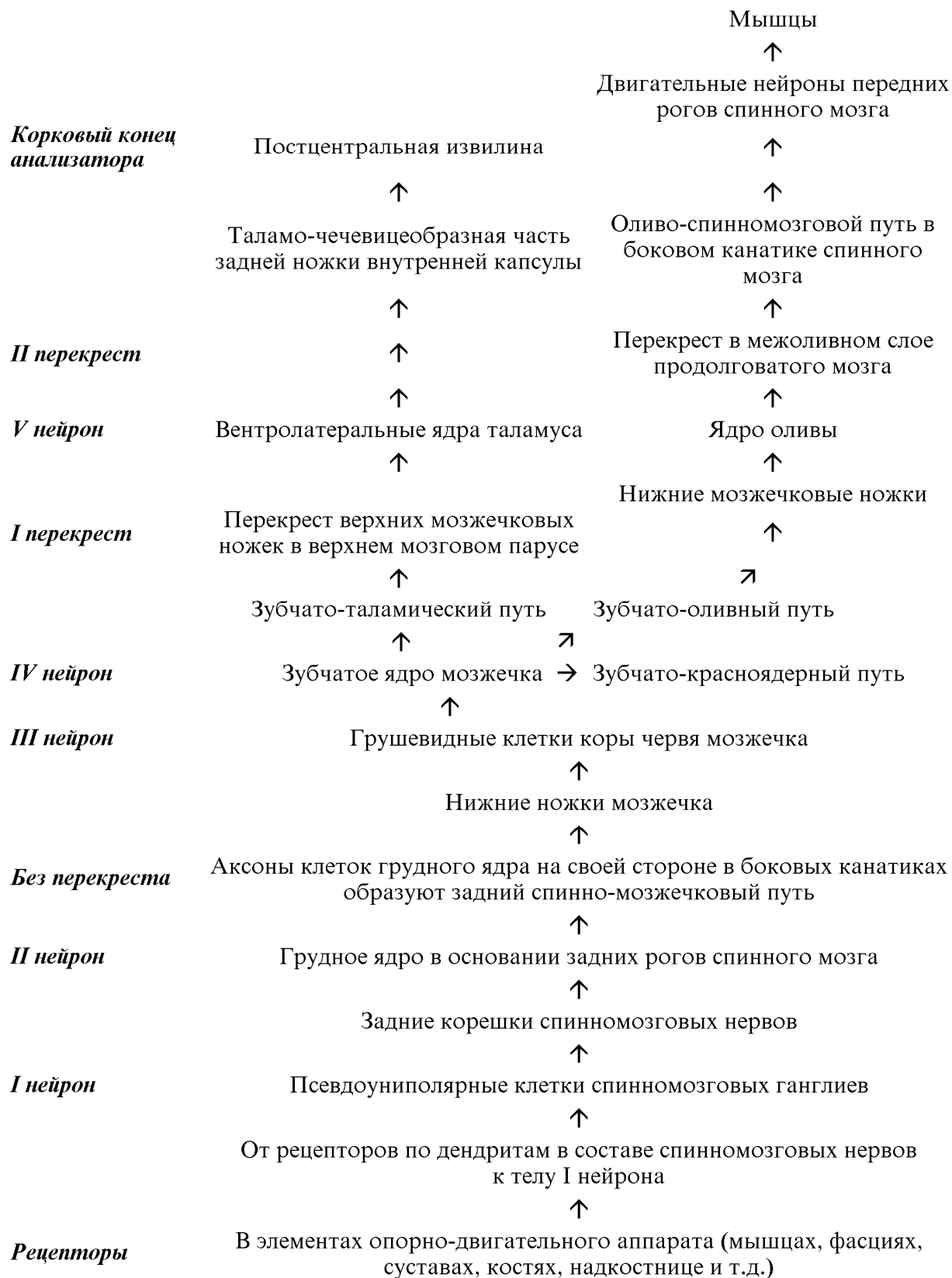


СХЕМА ПЕРЕДНЕГО СПИННО-МОЗЖЕЧКОВОГО ПРОВОДЯЩЕГО ПУТИ

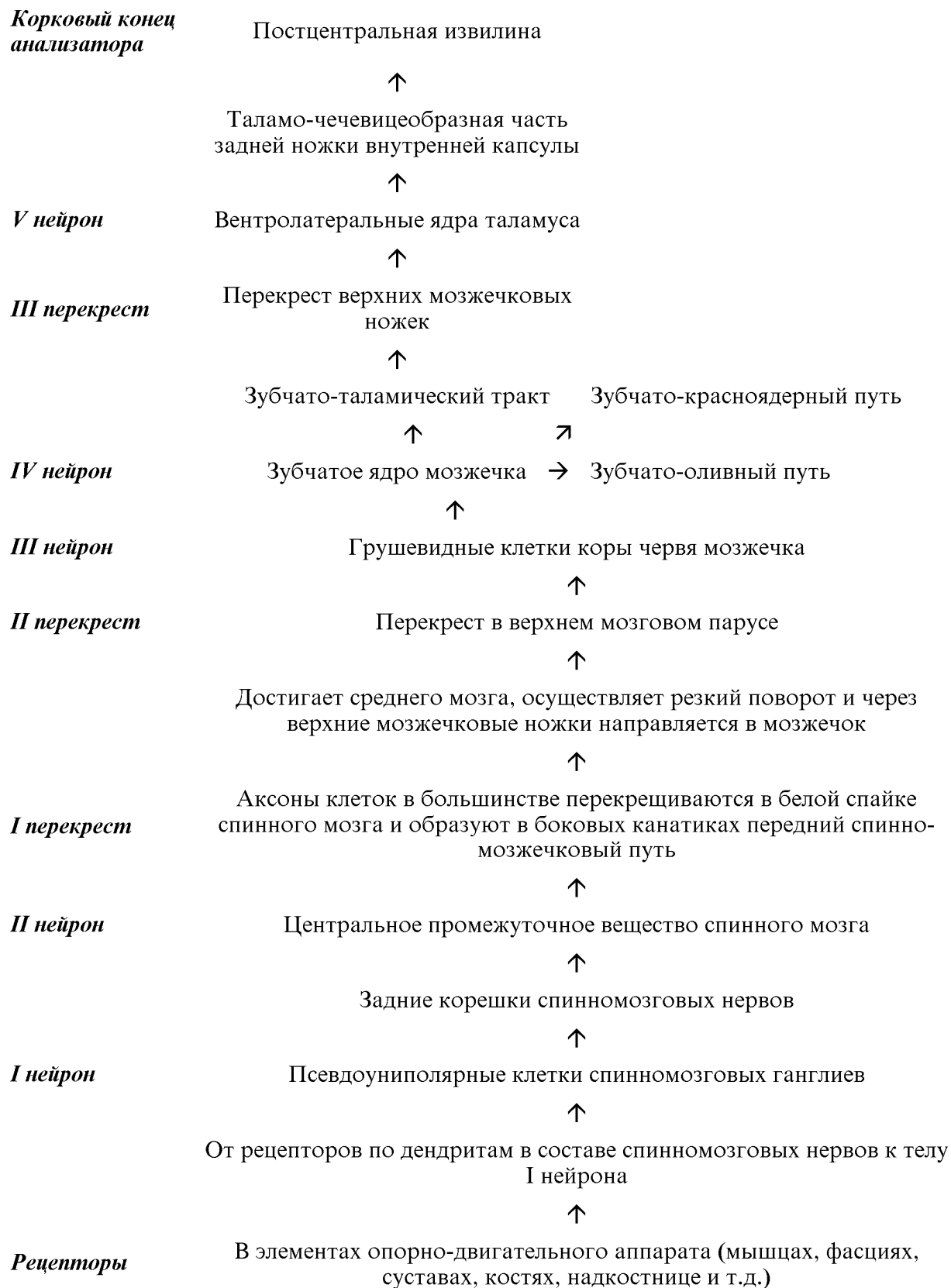


СХЕМА ПИРАМИДНОГО ПРОВОДЯЩЕГО ПУТИ

*Корковый конец
анализатора
(I нейрон)*

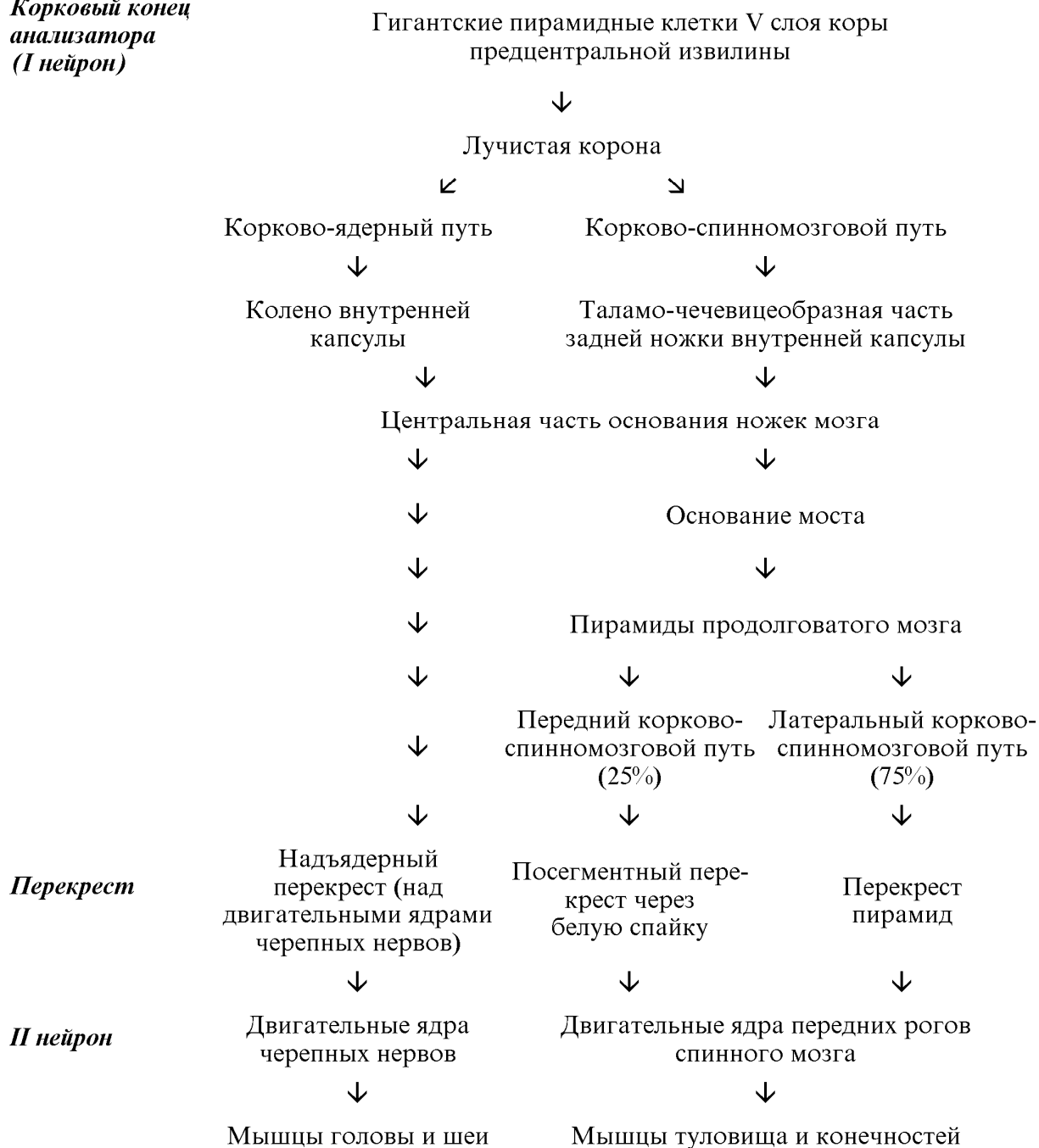

СХЕМА ЭКСТРАПИРАМИДНОГО ПРОВОДЯЩЕГО ПУТИ, ПРОХОДЯЩЕГО ЧЕРЕЗ БАЗАЛЬНЫЕ ЯДРА И ЯДРА СТВОЛА МОЗГА

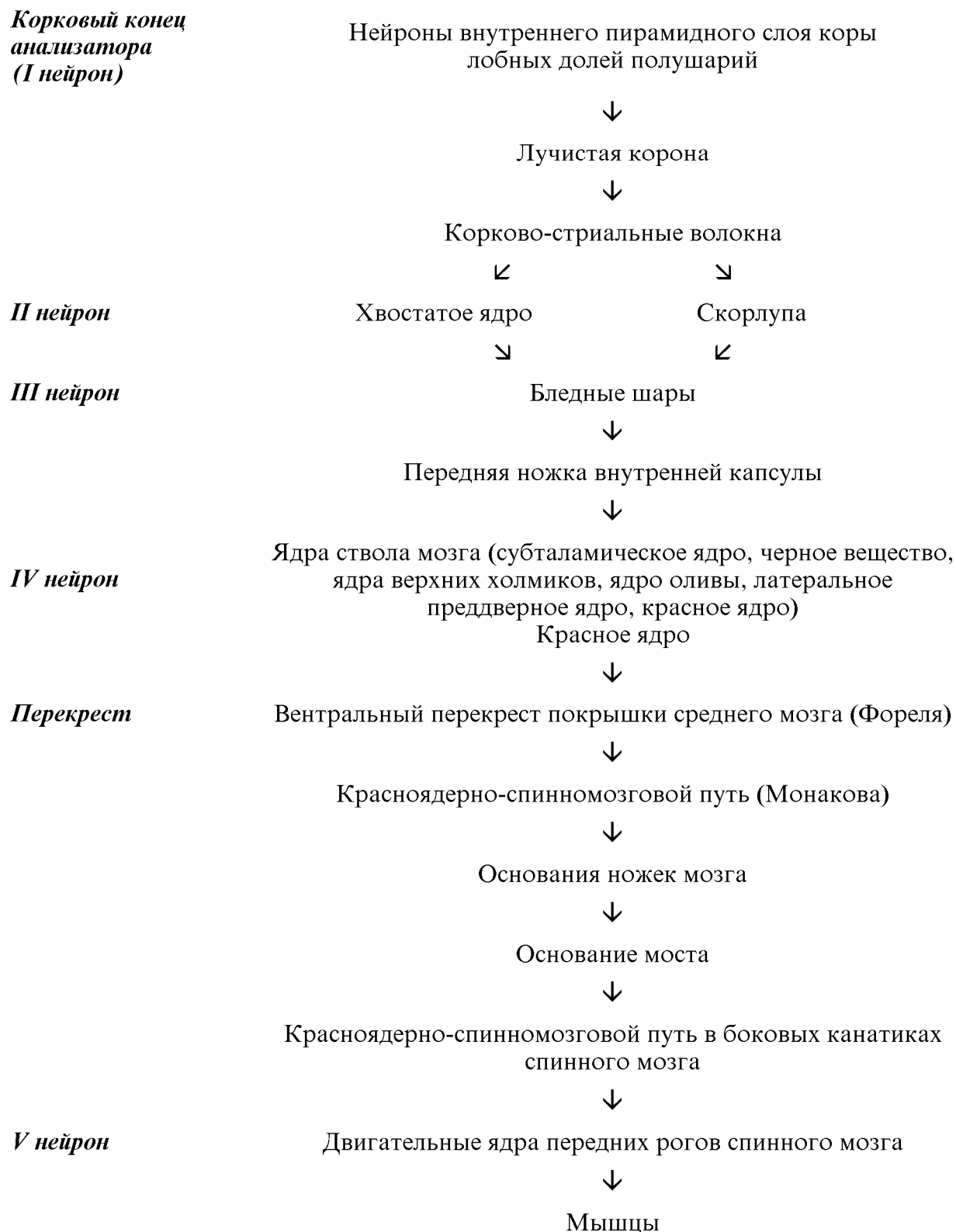


СХЕМА ЭКСТРАПИРАМИДНОГО ПРОВОДЯЩЕГО ПУТИ, ПРОХОДЯЩЕГО ЧЕРЕЗ ЯДРА МОСТА И МОЗЖЕЧОК

*Корковый конец
анализатора
(I нейрон)*

Нейроны внутреннего пирамидного слоя коры лобной,
теменной, затылочной, височной долей полушарий



Лучистая корона



Лобно-мостовой путь - передняя ножка внутренней капсулы,
теменно-затылочно-мостовой путь - зачечевицеобразная часть
задней ножки внутренней капсулы, височно-мостовой путь -
подчечевицеобразная часть задней ножки внутренней капсулы



Основание ножки мозга (медиальный и латеральный отделы)



II нейрон

Собственные ядра моста



I перекрест

Перекрест в вентральной части моста



Средние ножки мозжечка



III нейрон

Грушевидные клетки коры полушарий мозжечка



IV нейрон

Зубчатое ядро мозжечка



Зубчато-красноядерный путь



II перекрест

Перекрест верхних мозжечковых ножек



V нейрон

Красное ядро



III перекрест

Вентральный перекрест покрышки среднего мозга (Фореля)



Красноядерно-спинномозговой путь (Монакова)



Основания ножек мозга



Основание моста



Красноядерно-спинномозговой путь в боковых канатиках
спинного мозга



IV нейрон

Двигательные ядра передних рогов спинного мозга



Мышцы

СХЕМА ВЕСТИБУЛЯРНОГО ПРОВОДЯЩЕГО ПУТИ

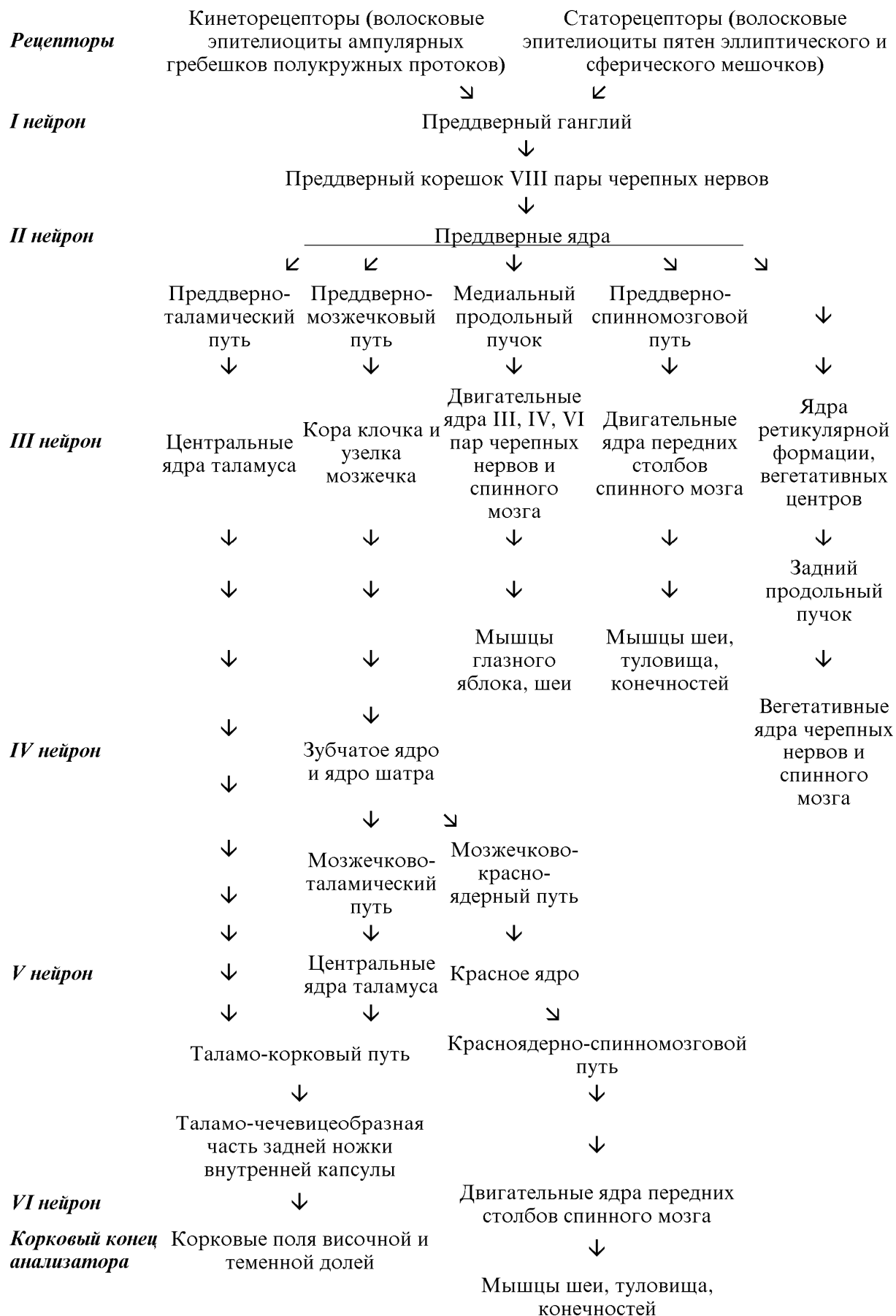

СХЕМА СЛУХОВОГО ПРОВОДЯЩЕГО ПУТИ

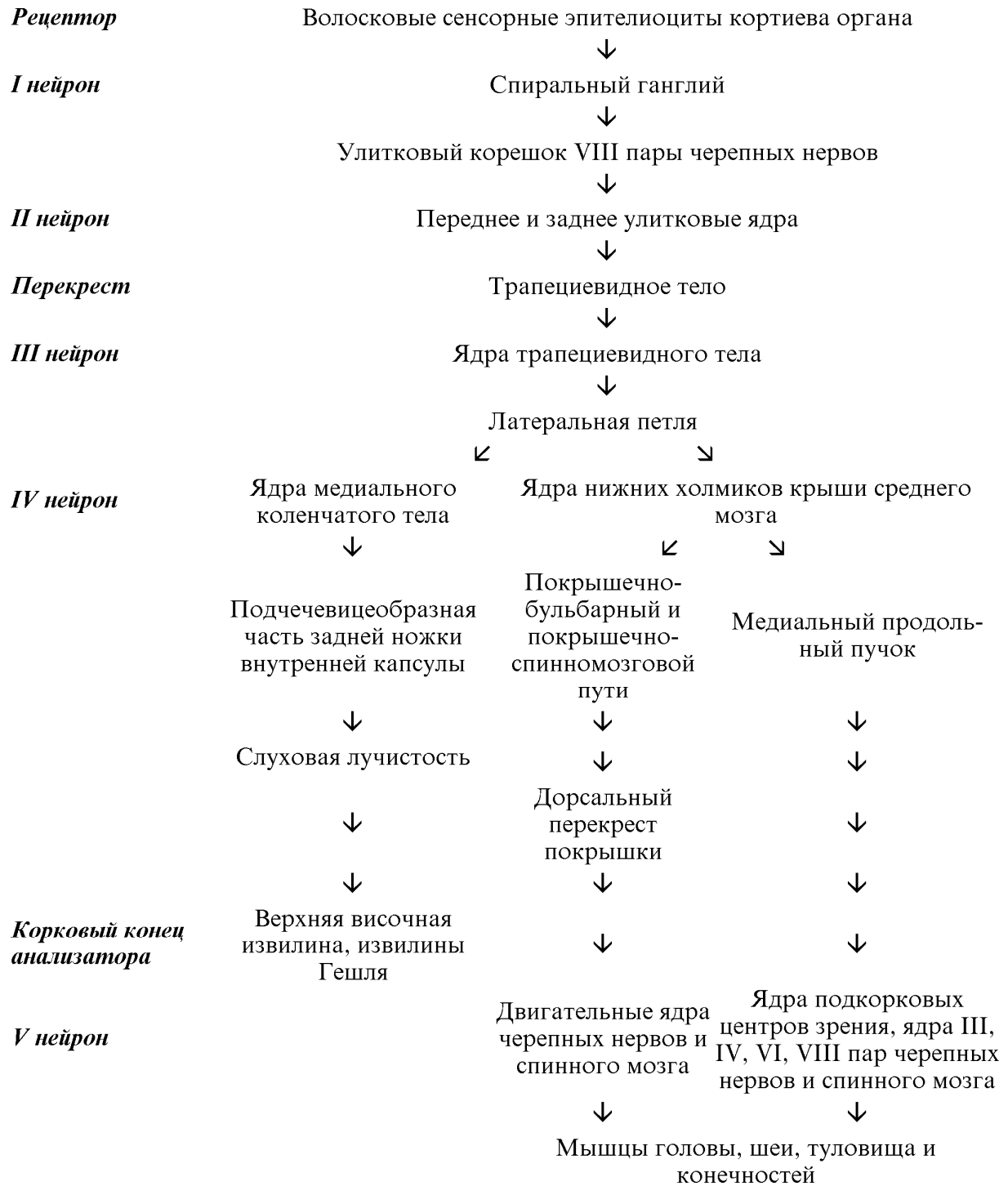

СХЕМА ЗРИТЕЛЬНОГО ПРОВОДЯЩЕГО ПУТИ

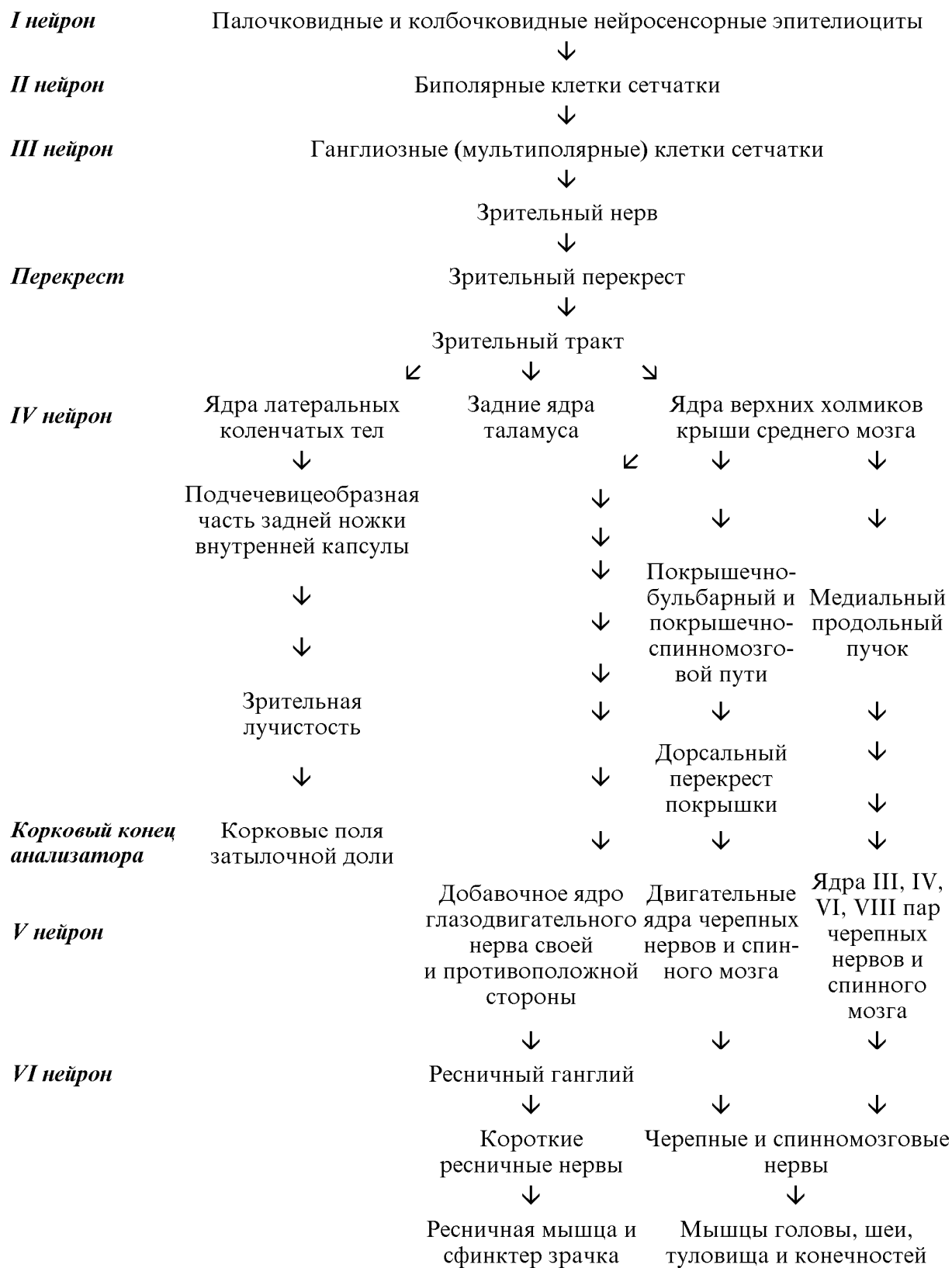

СХЕМА ВКУСОВОГО ПРОВОДЯЩЕГО ПУТИ

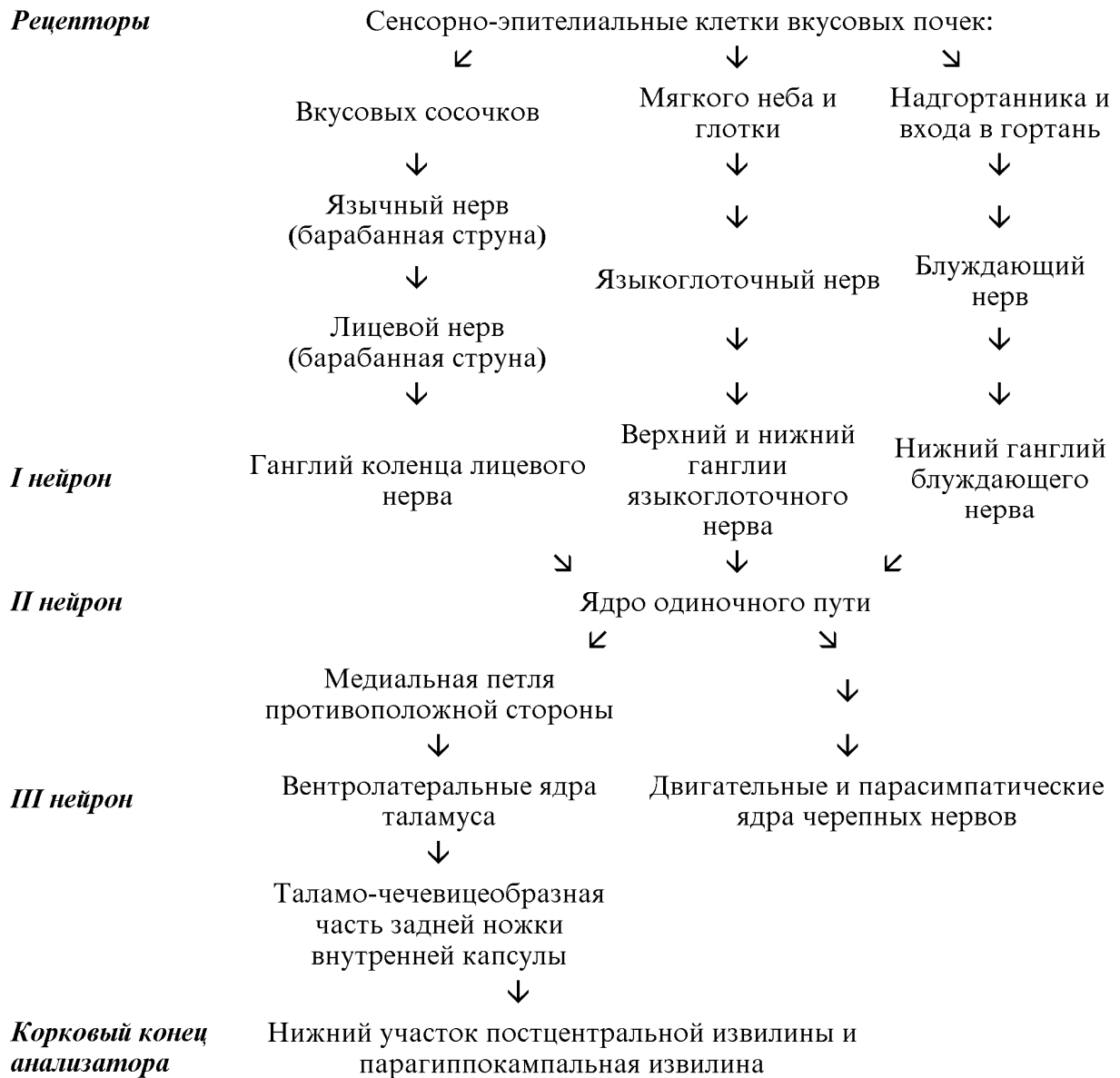
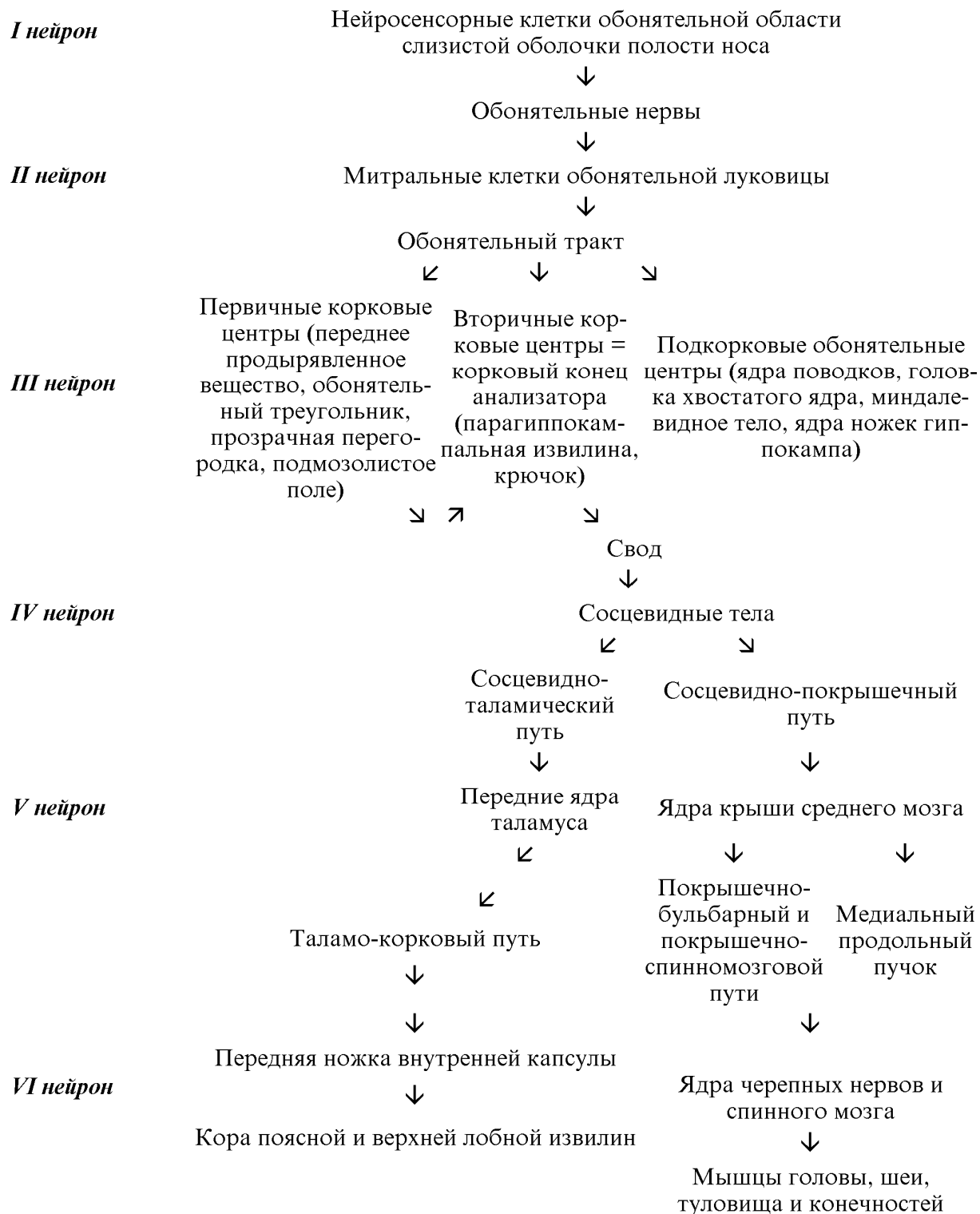

СХЕМА ОБОНЯТЕЛЬНОГО ПРОВОДЯЩЕГО ПУТИ



ОГЛАВЛЕНИЕ

Введение.....	3
Ассоциативные пути.....	4
Комиссуральные пути.....	5
Проекционные пути.....	6
Афферентные проводящие пути.....	6
Экстероцептивные пути.....	7
Проприоцептивные пути.....	9
Некоторые закономерности строения афферентных проекционных проводящих путей.....	14
Эфферентные проводящие пути.....	15
Пирамидный путь.....	15
Экстрапирамидные пути.....	18
Некоторые закономерности строения эфферентных проекционных проводящих путей.....	25
Проводящие пути черепных нервов.....	25
Афферентные пути черепных нервов.....	26
Проводящие пути органов чувств.....	27
Зрительный путь.....	27
Слуховой путь.....	29
Вестибулярный путь.....	31
Обонятельный путь.....	32
Вкусовой путь.....	34
Литература.....	36
Приложение.....	37